

МІНІСТЕРСТВО ОХОРОНИ ЗДОРОВ'Я УКРАЇНИ
НАЦІОНАЛЬНИЙ УНІВЕРСИТЕТ ОХОРОНИ ЗДОРОВ'Я УКРАЇНИ
ІМЕНІ П.Л. ШУПИКА

Кваліфікаційна наукова
праця на правах рукопису

КОСТЕНКО АЛЬОНА АНДРІЇВНА

УДК: 611.69+618.19-007.247-089

ДИСЕРТАЦІЯ
КЛІНІКО-МОРФОЛОГІЧНЕ ОБҐРУНТУВАННЯ
ХІРУРГІЧНОГО ЛІКУВАННЯ ТУБУЛЯРНИХ ГРУДЕЙ II ТИПУ

Спеціальність: 222 Медицина (спеціалізація 14.01.03 – хірургія)

Галузь знань: 22 Охорона здоров'я

Подається на здобуття наукового ступеня доктора філософії

Дисертація містить результати власних досліджень. Використання ідей,
результатів і текстів інших авторів мають посилання на відповідне джерело

_____ А.А. Костенко

Науковий керівник Жернов Олександр Андрійович,
доктор медичних наук, професор

Київ – 2023

АНОТАЦІЯ

Костенко А.А. Клініко-морфологічне обґрунтування хірургічного лікування тубулярних грудей II типу. – Кваліфікаційна наукова праця на правах рукопису.

Дисертація на здобуття наукового ступеня доктора філософії в галузі знань 22 Охорона здоров'я за спеціальністю 222 Медицина (спеціалізація «Хірургія»). – Національний університет охорони здоров'я України імені П.Л. Шупика, Київ, 2023.

У дисертації представлена розробка нової методики хірургічного лікування пацієток з тубулярними грудьми II типу на основі клінічних і морфологічних досліджень кровообігу тканин тубулярних молочних залоз з метою вирішення актуального наукового завдання – покращити результати хірургічного лікування тубулярних грудей II типу та зменшити частоту післяопераційних ускладнень і повторних коригуючих операцій.

Відповідно до розробленої програми (з використанням методів наукового дослідження) науково-дослідницька робота виконана в шість етапів.

На *першому етапі* проведено аналіз науково-інформаційних ресурсів з метою вивчення міжнародного та вітчизняного досвіду стосовно хірургічного лікування тубулярних грудей у жінок.

Актуальність цієї проблеми полягає в тому, що аномалії розвитку грудей у жінок зустрічаються доволі часто. Тубулярні груди відносяться до мальформацій сполучної тканини, які проявляються в пубертатному періоді. Ступінь їх вираженості варіює від ледь помітної до вираженої, тож патологія викликає психоемоційні розлади й знижує соціальну адаптацію пацієток. За даними Javier Oroz-Torres et al., пацієтки з тубулярними грудьми типу II звертаються в клініку задля корекції частіше (54,76%), ніж з типом I чи III.

Морфологічні дослідження даної патології показали порушення відкладення колагену та зміни в усіх стромальних компонентах грудей у зоні мальформації. Предметом дискусії залишаються причини виникнення фіброзу від дерми й до фасції, появи фіброзного кільця, а також дифузної кровоточивості тканин під час оперативних втручань на тубулярних грудях.

Найбільше методик хірургічної корекції розроблено для тубулярних грудей II типу. При виконанні стандартних методик ми звернули увагу на те, що висока препекторальна дисекція підвищувала ризик порушення кровопостачання клаптя. З іншого боку, мобілізація лише центральної частини залози й розсікання її вздовж не завжди дозволяла покрити нижній полюс імпланта до рівня субмамарної складки, що призводило у віддаленому післяопераційному періоді до пальпації імпланта в нижньому полюсі грудей. До того ж виникав ризик розвитку нерівності контуру нижнього полюса грудей за рахунок скорочення залозистого клаптя й утворення подвійної субмамарної складки («double-bubble»). Також звернули увагу на високий, порівняно з нормою, рівень васкуляризації мобілізованої залозистої тканини.

Високий рівень ускладнень і все вищевикладене стало передумовою для вдосконалення методу хірургічної корекції даної патології, а також до поглибленого вивчення морфологічних особливостей тканин тубулярних грудей та особливостей кровопостачання залозистої тканини тубулярних грудей на макро- й мікроскопічному рівні.

Системний аналіз джерел наукової інформації забезпечив можливість визначення на *другому етапі* роботи мети й завдань дослідження, розробити план, вибрати методи та обґрунтувати оптимальний обсяг дослідження.

Дослідження, проведені на базі ДУ «НІХТ ім. О.О. Шалімова» НАМН України в період з 2007 по 2020 рр., охоплюють 92 пацієток і включають морфологічну та клінічну складову.

Для виконання клінічного дослідження 54 пацієтки розподілили на дві групи. Основну групу становлять 28 пацієток, прооперованих за новою

методикою. Для порівняння взяті 26 пацієток, прооперованих за методикою А. Mandrakas (ретроспективний аналіз) з 2007 по 2012 рр.

Кровопостання тубулярних грудей не було описано в літературі. Областю нашого дослідження стали особливості ангіоархітекτονіки МЗ та локалізація найбільших судин для планування реконструктивної операції.

Усім пацієткам основної групи та групи порівняння проводили доопераційне ультразвукове дослідження грудей. У 10 пацієток було виконано МРТ грудей з контрастом.

Для виконання морфологічного дослідження пацієток розподілили на три групи (38 пацієток): основну групу, групу порівняння та групу з нормальною структурою МЗ. Під час хірургічного лікування пацієток з різними типами тубулярних грудей за різними методиками операцій з 2012 по 2020 рр. у 15 пацієток були взяті зразки залозистого клаптя разом із поверхневою фасцією з мобілізованої центральної частини МЗ (основна група). Для порівняння взяли аналогічні зразки у 15 пацієток з гіпоплазією молочних залоз під час ендопротезування. Такий вибір групи порівняння обумовлений тим, що однією з ознак тубулярних грудей є гіпоплазія квадрантів МЗ. Незважаючи на візуальну подібність цих патологій, нашим завданням було виявлення морфологічних відмінностей між ними (як у структурі тканин, так і в їх кровопостачанні). Спочатку порівняли випадки гіпоплазії грудей з нормою, потім тубулярні груди II типу з нормою.

Тож у результаті проведення морфологічних досліджень тканин нижнього полюса тубулярних грудей II типу на *третьому етапі* вперше було виявлено ангіодиспластичні утворення (73% випадків), фіброз від дерми й до глибокої фасції (53%) та гіаліноз (53%). Наявність осередків вираженого мікроангіоматозу свідчить про високий проліферативний потенціал щодо можливостей відновлення й посилення кровопостачання в зонах ішемії, гіпоксії та в зонах травматизації залозистої тканини. У такий спосіб, стало зрозуміло, що тканини МЗ можна моделювати під час хірургічного

втручання, виконувати більш широку дисекцію, збільшувати площу залозистого клаптя за допомогою насічок. Водночас кровопостачання клаптя не буде пошкоджено за рахунок диспластичних судин (судинних мальформацій) та «корених» судин, що можуть стати джерелом відновлення кровопостачання в післяопераційному періоді.

Також було встановлено, що структура тканин нижнього полюса тубулярних грудей у 100% спостережень характеризувалася наявністю фіброзно-дегенеративних змін. Це обумовлює потребу більш радикального розсічення фіброзних тяжів, які формують кільце в нижньому полюсі грудей, для створення рівного контуру грудей. А виявлені недорозвиненість і поліморфізм поверхневої фасції підтвердили природу мегаареоли й спонукали до пошуку шляхів укріплення ареолярного кільця.

Судинне русло МЗ пацієток із тубулярними грудьми II типу також було досліджено за допомогою МРТ з контрастуванням та УЗД. Виявлено особливості ангіоархітекtonіки тубулярної МЗ: у 80% пацієток спостерігалось недорозвинення основних джерел кровопостачання молочної залози (гілок латеральної грудної артерії, міжреберних перфорантних артерій). Основним джерелом кровопостачання були гілки внутрішньої грудної артерії, що розташовані у верхньому медіальному квадранті залози.

На основі отриманих морфологічних і клінічних даних на *четвертому етапі* було розроблено нову методику хірургічної корекції тубулярних грудей II типу. Запропонована нами методика має низку переваг, оскільки дає змогу ширше мобілізувати та розсікати клапоть із центральної частини залози за допомогою надсічок у вигляді шахової дошки. При цьому інтактним залишається верхній медіальний квадрант залози, що включає основні джерела кровопостачання. Область соска й головних молочних протоків не травмується, залишаючи можливість для жінки годувати грудьми після оперативного втручання. З іншого боку, методика дає змогу повністю вкрити імплантат залозистим клаптем і без натягу фіксувати його до субмамарної

складки двома прошивками. Це запобігає його скороченню, створює надійний широкий чохол для імплантата й запобігає зміщенню сосково-ареолярного комплексу, що трапляється при спробі зафіксувати короткий клапоть до субмамарної складки. Завдяки прошивкам також вдається краще підкреслити нову субмамарну складку. Циркумареолярний доступ дає змогу провести достатню мобілізацію залози, а потім скоригувати мегаареолу чи асиметрію сосково-ареолярного комплексу.

На *п'ятому етапі* проводилась оцінка післяопераційних ускладнень. Аналізуючи безпосередні та віддалені результати, для попередження післяопераційних гематом ми почали проводити більш ретельний гемостаз, інтраопераційну гемостатичну терапію та встановлювати активні дренажі всім пацієнткам з корекцією тубулярних грудей. Знімали дренажі в середньому через 5 діб. Це дозволило знизити кількість післяопераційних гематом. Капсульна контрактура сформувалася переважно в пацієнток, у яких спостерігалася гематома в ранньому післяопераційному періоді. Профілактика післяопераційних гематом призвела до зниження кількості капсульних контрактур у 20% ($p < 0,05$) пацієнток у віддаленому післяопераційному періоді.

Нерівність контуру нижнього полюса грудей, спричинена вираженим фіброзним кільцем, нівелювалась за допомогою ліпофілінгу. Після застосування ліпоаспірату в нижньому полюсі тубулярних грудей II типу спостерігали не лише стійке нівелювання подвійної субмамарної складки, а й розм'якшення (зменшення проявів фіброзу) м'яких тканин нижнього полюса грудей.

Для корекції та попередження розширення діаметра ареол та грубих післяопераційних рубців навколо ареоли доцільно використовувати періареолярну мастопексію з модифікованим періареолярним швом за L. Venelli та риготтітомію субдермального простору під ареолою.

Завдяки використанню методики клініки вдалося уникнути пальпації імпланта й нерівності контуру нижнього полюса грудей, обумовленої скороченням залозистих клаптів, шляхом більш широкої дисекції центральної частини залози, моделювання та фіксації залозистого клаптя до нової субмамарної складки.

У такий спосіб, отримано гарні стабільні віддалені післяопераційні результати. Це дало змогу зменшити кількість повторних корекцій у 2,1 раза ($p < 0,05$).

На шостому етапі ефективність нової методики хірургічного лікування пацієток з тубулярними грудьми II типу була обґрунтована шляхом проведення анкетування та клінічного оцінювання віддалених післяопераційних результатів. Застосування нової методики корекції тубулярних грудей II типу дозволило досягнути гарних і відмінних віддалених результатів та покращити якість життя всіх жінок (за шкалою Breast -Q) основної групи.

Наукова новизна отриманих результатів дослідження полягає в тому, що вперше в Україні:

1. При проведенні морфологічних досліджень тубулярних грудей II типу вперше описано фіброз від дерми й до глибокої фасції (53% випадків), гіаліноз (53%) та ангіодиспластичні утворення (73%). Виявлені ознаки, які підтверджують вроджений характер патології і наявність проліферативного потенціалу залозистої тканини тубулярних грудей.

2. За допомогою МРТ та УЗД вперше досліджені особливості ангіоархітекτονіки молочної залози пацієток з тубулярними грудьми II типу. У 80% пацієток виявлено недорозвинення основних джерел артеріального кровопостачання молочної залози.

3. Вперше розроблено хірургічну методику корекції тубулярних грудей II типу, що включає широку мобілізацію центральної частини молочної

залози за допомогою ряду насічок у вигляді шахової дошки по її задній поверхні. Так залозиста тканина повністю покриває нижній полюс імпланта й створює рівний контур нижнього полюса грудей.

4. Уперше запропоновано комплекс методик для ефективного лікування та запобігання післяопераційних ускладнень після корекції тубулярних грудей II типу, що дало можливість знизити рівень повторних операцій у 2,1 раза.

5. Ефективність нової методики хірургічного лікування пацієнток з тубулярними грудьми II типу вперше обґрунтована шляхом проведення анкетування за шкалою Breast-Q. Застосування нової методики корекції тубулярних грудей II типу дозволило підвищити якість життя й покращити психосоціальну адаптацію в усіх пацієнток основної групи.

За результатами дослідження, доповнені доказові наукові знання про патологію та визначені шляхи щодо вибору хірургічної тактики лікування в практиці хірурга.

Практичне значення роботи полягає в тому, що її результати стали підставою для:

1) розроблення нового хірургічного методу корекції тубулярних грудей II типу, впровадженого в клінічну практику у відділенні мікросудинної та пластичної хірургії ДУ «НІХТ ім. О.О. Шалімова» НАМН України;

2) розроблення методики корекції тубулярних грудей II типу, що зменшує загальний рівень післяопераційних ускладнень;

3) розроблення рекомендації для запобігання ранніх післяопераційних ускладнень після хірургічної корекції тубулярних грудей II типу, що скорочує термін перебування пацієнток у стаціонарі;

4) пропонування ефективних методик корекції післяопераційних ускладнень, що знижують кількість повторних операцій;

5) пропонування шкали Breast-Q для оцінки якості життя пацієнок після хірургічної корекції тубулярних грудей II типу.

Результати оцінки ефективності розробленої методики дозволяють рекомендувати її впровадження в спеціалізованих закладах охорони здоров'я.

Ключові слова: тубулярні груди, аномалія розвитку грудей, реконструкція грудей, мегаареола, double-bubble, хірургія молочної залози.

ANNOTATION

Kostenko A.A. Clinical and morphological substantiation of surgical treatment of Tubular Breast Type II. – Qualification scientific work on the rights of a manuscript.

Thesis for a degree of Doctor of Philosophy in the field of study 22 Health care in speciality 222 Medicine (specialization «Surgery»). – Shupyk National Healthcare University of Ukraine, Kyiv, 2022.

The thesis presents the development of a new method of surgical treatment of patients with tubular breast type II on the basis of clinical and morphological studies of blood circulation of tubular breast tissue, in order to solve the urgent scientific problem – to improve the results of surgical treatment of tubular breast type II and reduce the incidence of postoperative complications and repeated corrective operations.

According to the developed program, using scientific research methods, the research work was carried out in six stages.

At the *first stage*, an analysis of scientific and information resources was conducted to study international and national experience in the surgical treatment of tubular breasts in women.

The actuality of this problem consists in the fact that abnormalities of breast development in women are quite common. Tubular breasts are caused by connective tissue malformations and occur in puberty.

The degree of their expression varies from barely noticeable to severe, so the pathology causes psycho-emotional disorders and reduces the social adaptation of patients. According to Javier Orozco-Torres et al., patients with tubular breast type II underwent clinical correction more often (54,76%) than patients with type I or III tubular breasts.

Morphological studies of this pathology showed disorders of collagen deposition and changes in all stromal components of the breast in the area of malformation. The causes of fibrosis from the dermis to the fascia, appearance of a fibrous ring, as well as diffuse bleeding of tissues during surgical interventions on the tubular breast remain the subject of discussion.

Most surgical correction techniques have been developed for type II tubular breasts. When using standard techniques, we noticed that high prepectoral dissection increased the risk of blood supply disruption to the flap. On the other side, mobilization of only the central part of the gland and dissection of it along did not always allow to cover the lower pole of the implant to the level of the submammary fold, which led to palpation of the implant in the lower pole of the breast in the remote postoperative period. In addition, there was a risk of development of contour irregularities in the lower pole of the breast due to reduction in the breast flap and risk of formation of «double-bubble» deformity in patients who initially had stiff submammary fold. Moreover, unusually high level of vascularization of the mobilized breast flap was noticed.

High level of complications and all of the above became a precondition for improving the method of surgical correction of this pathology, as well as for an in-depth study of the morphological features of the tissues of the tubular breast and the specifics of the blood supply to the glandular tissue of the tubular breast at the macro- and microscopic level.

Systematic analysis of scientific information sources provided an opportunity to determine the aim and objectives of the study at the second stage of work, to develop a plan, choose methods and justify the optimal scope of the study.

The studies conducted on the basis of O.O. Shalimov National Institute of Surgery and Transplantology, National Academy of Medical Sciences of Ukraine at the period from 2007 to 2020, cover 84 patients and include morphological and clinical components.

For the clinical trial, 54 patients were divided into two groups. The main group consists of 28 patients operated on by the new technique. For comparison, 26 patients operated by A.Mandrakas technique (retrospective analysis) from 2007 to 2012 were taken.

Blood supply to the tubular breast has not been described at the literature. The area of our study was the specifics of breast angioarchitectonics and localization of the largest vessels for planning reconstructive surgery.

All patients in the main and comparison groups performed preoperative breast ultrasound. MRI of the breast with contrast was performed in 10 patients.

For the morphological study, patients were divided into three groups (38 patients): main group, comparison group and group with normal breast structure. During surgical treatment of patients with different types of tubular breasts using different methods of surgery from 2012 to 2020, samples of the glandular flap together with the superficial fascia from the mobilized central part of the breast were taken from 15 patients (main group). For comparison, similar samples were taken from 15 patients with breast hypoplasia during endoprosthetics. This choice of the comparison group is due to the fact that one of the signs of tubular breasts is hypoplasia of the mammary gland quadrants. Despite the visual similarity of these pathologies, our task was to identify morphological differences between them (in the structure of tissues and in their blood supply). First, we compared cases of breast hypoplasia with the norm, then type II tubular breasts with the norm.

Therefore, as a result of morphological studies of the tissues of the lower pole of type II tubular breasts at the third stage, angiodysplastic formations (73% of cases), fibrosis from the dermis to the deep fascia (53%) and hyalinosis (53%) were first detected. The presence of foci of pronounced microangiomas indicates a high proliferative potential for the possibility of restoring and increasing blood supply in areas of ischemia, hypoxia and in areas of glandular tissue injury. Thus, breast tissue can be modeled during surgery using a larger dissection, increasing the area of the glandular flap with the help of incisions. At the same time, the blood supply to the flap will not be damaged, due to dysplastic vessels (vascular malformations) and «root» vessels, which can become a source of blood supply recovery in the postoperative period.

It was also found that the structure of the tissues of the lower pole of the tubular breast in 100% of observations was characterized by the presence of fibrotic degenerative changes. This involves a more radical dissection of the fibrous cords that form a ring in the lower pole of the breast to create an equal contour of the breast. The identified underdevelopment and polymorphism of the superficial fascia confirmed the nature of the megaareola and induced to look for ways to strengthen the areolar ring.

The vascular flow of the mammary gland of patients with type II tubular breast was also examined using MRI with contrast and ultrasound. We identified the features of angioarchitectonics of the tubular breast: in 82% of patients we observed underdevelopment of the main sources of blood supply to the mammary gland (branches of the lateral thoracic artery, intercostal perforating arteries). Main source of blood supply was the branches of the internal thoracic artery located in the upper medial quadrant of the gland.

Based on morphological and clinical information, a new method of surgical correction of type II tubular breasts was developed at the *fourth stage*. Our proposed technique has a few advantages, it makes it possible to more widely mobilize and dissect the flap from the central part of the gland with the help of

«checkerboard» incisions. At the same time, the upper medial quadrant of the gland, which includes the main sources of blood supply, remains intact. The area of the nipple and main milk ducts is not injured. After the surgery, a woman can breastfeed. On the other hand, the technique provides an opportunity to completely cover the implant with a glandular flap and fix it to the submammary fold without tension with two stitches.

This prevents its contraction, creates a reliable wide cover for the implant and prevents displacement of the nipple-areolar complex, which happens when trying to fix a short flap to the submammary fold. Thanks to the padding, it is also possible to better emphasize the new submammary fold. Circumareolar access allows for sufficient mobilization of the gland and then correction of megaareola or asymmetry of the nipple-areola complex.

At the *fifth stage*, postoperative complications were assessed. Analyzing the immediate and long-term results, to prevent postoperative hematomas, we began to carry out more thorough hemostasis, intraoperative hemostatic therapy and establish active drains for all patients with tubular breast correction. The drains were removed after an average of 5 days. This allowed to reduce the number of postoperative hematomas. Prevention of postoperative hematomas led to a decrease in the number of capsular contractures in 20% of patients ($p < 0.05$) in the long-term postoperative period.

The unevenness of the contour of the lower pole of the breast, caused by a pronounced fibrous ring, was leveled by lipofilling. After the use of lipoaspirate in the lower pole of type II tubular breasts, not only a persistent leveling of the double submammary fold was observed, but also softening (reduction of fibrosis) of the soft tissues of the lower pole of the breast.

To correct and prevent the expansion of the diameter of the areola and rough postoperative scars around the areola, it is advisable to use periareolar mastopexy with a modified periareolar suture according to L. Benelli and rhigottotomy of the subdermal space under the areola.

Due to the use of the surgical technique, it was possible to avoid palpation of the implant and unevenness of the contour of the lower pole of the breast, caused by the contraction of the glandular flaps, by wider dissection of the central part of the gland, modeling and fixation of the glandular flap to the new submammary fold. Thus, good stable long-term postoperative results were obtained. This allowed to reduce the number of repeated corrections by 2,1 times.

At the *sixth stage*, the effectiveness of the new method of surgical treatment of patients with type II tubular breasts was substantiated by conducting a questionnaire and clinical evaluation of long-term postoperative results. The use of a new method of correction of type II tubular breasts allowed to achieve good and excellent long-term results and improve the quality of life for all women (according to the Breast-Q scale) in the main group.

Scientific novelty of the obtained results.

For the first time in Ukraine:

1. During morphological studies of type II tubular breasts, fibrosis from the dermis to the deep fascia (53% of cases), hyalinosis (53%) and angiodysplastic formations (73%) were described for the first time. The signs confirming the congenital nature of the pathology and the presence of proliferative potential of the glandular tissue of the tubular breast were revealed.

2. Features of angioarchitectonics of the mammary gland in patients with type II tubular breast were studied for the first time using MRI and ultrasound. Underdevelopment of the main sources of arterial blood supply to the mammary gland was found in 80% of patients.

3. A surgical technique for the correction of type II tubular breasts has been developed, which includes a wide mobilization of the central part of the mammary gland, using a series of incisions «checkerboard» on its posterior surface. In this way, the glandular tissue completely covers the lower pole of the implant and creates an equal contour of the lower pole of the breast.

4. A set of methods for effective treatment and prevention of postoperative complications after correction of type II tubular breasts was proposed, which made it possible to reduce the rate of reoperation by 2,1 times.

5. Effectiveness of the new method of surgical treatment of patients with type II tubular breast was substantiated by a questionnaire of the Breast-Q scale. The use of a new method of correction of type II tubular breasts allowed to improve the quality of life and psychosocial adaptation of patients.

Evidence-based scientific knowledge about pathology has been supplemented and ways to choose surgical treatment tactics in the surgeon's practice have been identified.

Practical significance of the work is that its results became the basis for:

1) a new surgical method of correction of type II tubular breast has been introduced into clinical practice in the Department of Microvascular and Plastic Surgery of the Shalimov National Institute of Surgery and Transplantology;

2) a new method of correction of type II tubular breasts reduces the general level of postoperative complications;

3) recommendations for the prevention of early postoperative complications after surgical correction of type II tubular breasts have been developed, which reduces the length of stay of patients in the hospital;

4) effective methods of correction of postoperative complications are proposed, which reduce the number of reoperations;

5) the Breast -Q scale was proposed to assess the quality of life of patients after surgical correction of type II tubular breasts.

The results of the evaluation of the effectiveness of the developed method allow us to recommend their implementation in specialized health care institutions.

Keywords: tubular breasts, breast development anomaly, breast reconstruction, megaareola, «double-bubble», breast surgery.

Список публікацій здобувача:

Наукові праці, в яких опубліковані основні результати дисертації:

1. Галич С.П., Дабіжа О.Ю., Костенко А.А., Гомоляко І.В., Самко К.А., Боровик Д.В. Хірургічне лікування тубулярних грудей II типу. *Хірургія України*. 2016. № 2. С. 76–82 (дисертантові належить збір, обробка та аналіз матеріалу, підготовка статті до публікації).

2. S.P. Galych et al. Surgical Treatment of Tubular Breast Type II. *Plastic and Reconstructive Surgery – Global Open*. 2016. Vol. 4. Issue 10. P. e1024. URL: <https://doi.org/10.1097/GOX.0000000000001024> (дисертантові належить збір, обробка та аналіз матеріалу, підготовка статті до публікації).

3. Костенко А.А., Галич С.П., Дабіжа О.Ю., Самко К.А., Боровик Д.В. Сучасний стан хірургічного лікування пацієнок з тубулярною груддю II типу (огляд літератури). *Запорізький медичний журнал*. 2021. Том 23. № 1(124). С. 146–151. DOI: 10.14739/2310-1210.2021.1.224962 (дисертантові належить збір, обробка та аналіз матеріалу, підготовка статті до публікації).

4. Костенко А.А. Хірургічне лікування ускладнень реконструктивних операцій у пацієнок з тубулярними грудьми II типу. *Клінічна хірургія*. 2021. № 88(9–10). С. 56–61. DOI: 10.26779/2522-1396.2021.9-10.56 (дисертантові належить збір, обробка та аналіз матеріалу, підготовка статті до публікації).

Опубліковані наукові праці апробаційного характеру:

1. Галич С.П., Дабіжа О.Ю., Костенко А.А. Патент України № 78258 U, «UA» МПК А61В 17/00. Спосіб корекції тубулярної груді. Заявлено 25.09.2012. *Промислова власність*. 2013. № 5.

2. Галич С.П., Костенко А.А., Дабіжа О.Ю., Самко К.А., Боровик Д.В. Патент України № 135694 U, «UA» МПК А61В 17/00. Спосіб корекції тубулярної груді. Заявлено 02.02.2019. *Промислова власність*. 2019. № 13.

ЗМІСТ

АНОТАЦІЯ	2
ЗМІСТ	17
ПЕРЕЛІК УМОВНИХ СКОРОЧЕНЬ	20
ВСТУП	21
РОЗДІЛ 1. СУЧАСНИЙ СТАН ХІРУРГІЧНОГО ЛІКУВАННЯ ПАЦІЄНТОК ІЗ ТУБУЛЯРНИМИ ГРУДЬМИ ІІ ТИПУ (ОГЛЯД ЛІТЕРАТУРИ)	30
1.1. Термінологія, етіопатогенез і класифікація.....	30
1.2. Морфологічні дослідження й особливості кровопостачання тубулярних грудей.....	36
1.3. Історичні аспекти й сучасний стан хірургічного лікування тубулярних грудей ІІ типу.....	38
1.4. Резюме.....	50
РОЗДІЛ 2. МАТЕРІАЛИ ТА МЕТОДИ ДОСЛІДЖЕННЯ	52
2.1. Клінічна характеристика пацієнток із тубулярними грудьми ІІ типу.....	52
2.1.1. Клінічна характеристика пацієнток групи порівняння.....	58
2.1.2. Клінічна характеристика пацієнток основної групи.....	59
2.2. Методи дослідження тубулярних грудей ІІ типу.....	60
2.2.1. Дослідження кровопостачання тубулярної молочної залози за допомогою УЗД та МРТ.....	60
2.2.2. Морфологічні дослідження тканин молочних залоз у пацієнток з тубулярними грудьми ІІ типу й пацієнток з гіпоплазією грудей.....	61
2.2.3. Методи клінічної оцінки результатів хірургічного лікування, оцінка якості життя, показників задоволеності результатом оперативного втручання (Breast-Q) й аспекти біоетики.....	63

2.2.4. Статистичні методи.....	66
РОЗДІЛ 3. ДОСЛІДЖЕННЯ КРОВООБІГУ ТА МОРФОЛОГІЧНИХ ЗМІН МОЛОЧНОЇ ЗАЛОЗИ В ПАЦІЄНТОК З ТУБУЛЯРНИМИ ГРУДЬМИ ІІ ТИПУ	69
3.1. Дослідження кровообігу тубулярної молочної залози за допомогою УЗД та МРТ.....	69
3.2. Морфологічні зміни тканин у пацієнток з тубулярними грудьми ІІ типу.....	74
3.2.1. Морфологічні зміни тканин у пацієнток з гіпоплазією молочних залоз.....	75
3.2.2. Морфологічні зміни тканин у пацієнток з тубулярними грудьми ІІ типу.....	78
РОЗДІЛ 4. ХІРУРГІЧНА КОРЕКЦІЯ ТУБУЛЯРНИХ ГРУДЕЙ ІІ ТИПУ ЗА РОЗРОБЛЕНИМ МЕТОДОМ.....	86
4.1. Хірургічна корекція тубулярних грудей ІІ типу за методикою А. Mandrekas.....	86
4.1.1. Методика А. Mandrekas.....	86
4.1.2. Оцінка результатів та ускладнень у групі порівняння.....	89
4.2. Хірургічна корекція тубулярних грудей ІІ типу за розробленою методикою.....	93
4.2.1. Обґрунтування нової хірургічної методики.....	93
4.2.2. Методика хірургічної корекції тубулярних грудей ІІ типу.....	94
4.2.3. Оцінка результатів та ускладнень в основній групі.....	99
4.3. Методики корекції пізніх післяопераційних ускладнень.....	102
4.3.1. Корекція мегаареоли та грубих післяопераційних рубців.....	102

4.3.2. Ліпофілінг як метод корекції післяопераційних ускладнень під час операцій на тубулярних грудях.....	105
РОЗДІЛ 5. ОЦІНКА ЯКОСТІ ЖИТТЯ ПАЦІЄНТОК ІЗ ТУБУЛЯРНИМИ ГРУДЬМИ II ТИПУ ДО ТА ПІСЛЯ ХІРУРГІЧНОЇ КОРЕКЦІЇ ЗА НОВОЮ МЕТОДИКОЮ.....	112
5.1. Оцінка якості життя в основній групі.....	112
5.1.1. Оцінка якості життя в основній групі до операції.....	112
5.1.2. Оцінка якості життя в основній групі після операції	114
РОЗДІЛ 6. АНАЛІЗ ТА УЗАГАЛЬНЕННЯ РЕЗУЛЬТАТІВ ДОСЛІДЖЕННЯ.....	120
ВИСНОВКИ.....	132
СПИСОК ВИКОРИСТАНИХ ДЖЕРЕЛ.....	134
ДОДАТКИ.....	150

ПЕРЕЛІК УМОВНИХ СКОРОЧЕНЬ

ТГ – тубулярні груди

МЗ – молочна залоза

ОГ – основна група

ГП – група порівняння

ІМТ – індекс маси тіла

МРТ – магнітно-резонансна томографія

УЗД – ультразвукове дослідження

ЯЖ – якість життя

АМЗ – асиметрія молочних залоз

АМП – аугментаційна мамопластика

САК – сосково-ареолярний комплекс

ВСТУП

Обґрунтування вибору теми дослідження

Тубулярні груди відносяться до мальформацій сполучної тканини, що проявляються в пубертатному періоді (Klinger та співавт., 2011; Muti, 1996 р.). Патологія зустрічається з високою частотою асиметрії, одно- або двосторонньою та спостерігається передусім у молодих жінок (Grolleau та співавт., 1999 р.). Також може виникати в чоловіків, що мають гінекомастію (Klinger та співавт., 2011, Gorvetzian та співавт., 2019).

За даними авторів, 2% пацієток, які звертаються до хірурга за первинним ендопротезуванням, мають тубулярні груди (Somogyi та співавт., 2015). У спостереженнях (2006 р.) зазначається, що 3% від загальної кількості становлять операції на молочних залозах у пацієток, які мають тубулярні груди. Ступінь вираженості тубулярності варіює від ледь помітної до значної, що потребує маскування. Тож патологія викликає психоемоційні розлади та знижує соціальну адаптацію пацієток. Лікування тубулярних грудей є складним хірургічним завданням і реконструктивною операцією.

Кількість випадків і поширеність патології не були належним чином досліджені у вітчизняній та міжнародній літературі. Немає доказів, що патологія передається генетично чи спричинена екологічними факторами, через спорадичність виникнення та клінічну маніфестацію тільки в пубертатному періоді.

Існує кілька класифікацій такої патології. Найбільш уживаною є класифікація Grolleau et al. (1999 р.), за якою він виділяє 3 типи тубулярних грудей. Пацієтки з II типом тубулярних молочних залоз звертаються в клініку для корекції частіше (54,76%), ніж з типом I чи III (Javier Oroz-Torres та співавт., 2014).

Серед клінічних характеристик тубулярних грудей виділяють: асиметрію грудей, щільне фіброзне кільце навколо ареоли, грижоподібне вип'ячування ареоли, мегаареолу, гіпоплазію одного, двох або всіх квадрантів МЗ, звуження основи грудей, високе розташування субмамарної складки. Анатомічною основою тубулярних грудей вважають відсутність зовнішнього листка поверхневої фасції в ділянці сосково-ареолярного комплексу та квадрантів залози. На думку деяких авторів, фіброзне кільце є стоншеною та фіброзованою поверхневою фасцією чи гіпертрофією підтримуючих зв'язок Купера (Mandrekas та співавт., 2009 р.). Морфологічні дослідження цієї патології показали порушення відкладення колагену й зміни в усіх стромальних компонентах грудей у зоні мальформації (Klinger та співавт., 2011). Але причини виникнення фіброзу від дерми й до фасції, появи фіброзного кільця, а також дифузної кровоточивості тканин під час оперативних втручань на тубулярних грудях є предметом дискусії.

Найбільше хірургічних методик корекції розроблено для тубулярних грудей II типу. У пацієток із достатнім об'ємом тканин нижнього полюса Ribeiro (1999) запропонував розсікати молочну залозу на два клапти в горизонтальній площині та за рахунок каудального клаптя формувати нижній полюс грудей. У пацієток з невеликим об'ємом залози найчастіше виконують операцію за Puckett та співавт. (2002), яка полягає у високій дисекції МЗ вздовж глибокої фасції та розсіканні залози по задній поверхні з використанням імплантів. Нижній клапоть залози розгортається й покриває ендопротез у нижньому полюсі. Найбільш вдалою, на нашу думку, є операція за Mandrekas (2003 р.) в поєднанні з ендопротезуванням. Вона полягає в частковій мобілізації молочної залози, виведенні її в рану, розсіканні мобілізованої частини навпіл і розподіленні її на поверхні імпланта з можливою черезшкірною фіксацією до нової субмамарної складки.

При виконанні стандартних методик хірургічної корекції тубулярних грудей ми звернули увагу на те, що висока препекторальна дисекція

підвищувала ризик порушення кровопостачання клаптя. З іншого боку, мобілізація лише центральної частини залози та розсікання її вздовж не завжди дозволяла покрити нижній полюс імпланта до рівня субмамарної складки. До того ж виникав ризик розвитку нерівності контуру нижнього полюса грудей за рахунок скорочення залозистого клаптя й утворення подвійної субмамарної складки («double-bubble»). Також звернули увагу на високий, порівняно з нормою, рівень васкуляризації мобілізованого залозистого клаптя.

Під час операції не завжди вдається повністю нівелювати фіброзне кільце, і що більш виражений фіброз тканин нижнього полюса, то вірогідніше виникнення подвійної субмамарної складки у віддаленому післяопераційному періоді. Оскільки доведений позитивний ефект ліпофілінгу на рубцеву тканину, ряд авторів використовують ліпофілінг для корекції тубулярних грудей як у вигляді основної методики (Rigotti та співавт., 2018), так і для доповнення реконструктивної операції, корекції «double-bubble» (Oroz-Torres та співавт., 2014).

Високий рівень ускладнень і все вищевикладене стало передумовою для вдосконалення методу хірургічної корекції такої патології. Також дискусійними залишаються причини виникнення фіброзу від дерми й до фасції, появи фіброзного кільця, а також дифузної кровоточивості тканин під час оперативних втручань на тубулярних грудях. Це спонукало нас до поглибленого вивчення морфологічних особливостей тканин тубулярних грудей та особливостей кровопостачання залозистої тканини тубулярних грудей на макро- й мікроскопічному рівні.

Зв'язок роботи з науковими програмами, планами, темами

Дисертаційна робота виконувалась відповідно до плану наукових досліджень Національного університету охорони здоров'я України імені П.Л. Шупика (термін виконання 2019–2023 рр., № державної реєстрації 0119U101148) та є фрагментом науково-дослідної роботи кафедри

комбустиології та пластичної хірургії. Автор особисто здійснював збір первинного матеріалу, його аналіз та впровадження результатів у практику. Здобувач є виконавцем окремого фрагменту зазначеної наукової теми кафедри («Нові методи лікування опіків, ран та деформацій різних локалізацій»).

Мета дослідження: покращення результатів хірургічної корекції тубулярних грудей II типу шляхом розробки нової методики операції на основі вивчення морфології та особливостей кровопостачання залозистої тканини.

Завдання дослідження:

1) провести ретроспективний аналіз і вивчити причини незадовільних результатів хірургічного лікування тубулярних грудей II типу;

2) дослідити морфологічну структуру залозистої тканини тубулярних грудей і порівняти її зі структурою хворих з гіпоплазією молочних залоз;

3) вивчити особливості кровопостачання залозистої тканини тубулярних грудей за допомогою УЗД і МРТ;

4) проаналізувати результати клінічних досліджень хворих, оперованих нами за стандартною методикою та на підставі морфологічних досліджень обґрунтувати й розробити нову хірургічну методику;

5) провести аналіз результатів за новою хірургічною методикою корекції тубулярних грудей II типу та розробити практичні рекомендації;

6) довести покращення психоемоційного стану та якості життя пацієнток після хірургічного лікування тубулярних грудей за новою методикою.

Об'єкт дослідження: область наукових досліджень, у межах якої виявлена і продовжує існувати проблема, що досліджується. У нашому випадку об'єктом дослідження є хірургія грудей.

Предмет дослідження: вивчення особливостей кровопостачання залозистої тканини тубулярних грудей і вдосконалення методу хірургічної корекції шляхом розробки нового методу реконструкції тубулярних грудей II типу.

База дослідження: ДУ «Національний інститут хірургії та трансплантології імені О.О. Шалімова» НАМН України.

Період дослідження: 2018–2022 рр.

Методи дослідження:

– бібліосемантичний – для аналізу українського та зарубіжного досвіду лікування тубулярних грудей;

– загальноклінічні та антропометричні – для вивчення клінічних показників, аналізу лабораторних досліджень та їх змін;

– морфологічні – для вивчення структури та ангіоархітекtonіки тубулярних грудей на мікроскопічному рівні;

– інструментальні – для проведення додаткових обстежень з метою дослідження кровопостачання тубулярної молочної залози (ультразвукове дослідження, МРТ з контрастним підсиленням);

– соціологічний – анкетування пацієнток для оцінки якості життя після лікування;

– медико-статистичний – для аналізу й оцінки інформації, отриманої на етапах дослідження.

Наукова новизна отриманих результатів:

1. При проведенні морфологічних досліджень тубулярних грудей II типу вперше описано фіброз від дерми й до глибокої фасції (53% випадків), гіаліноз (53%) та ангіодиспластичні утворення (73%). Виявлені ознаки, які підтверджують вроджений характер патології та наявність проліферативного потенціалу залозистої тканини тубулярних грудей.

2. За допомогою МРТ та УЗД вперше досліджені особливості ангіоархітекtonіки молочної залози пацієнок з тубулярними грудьми II типу. У 80% пацієнок виявлено недорозвинення основних джерел артеріального кровопостачання молочної залози.

3. Уперше розроблено хірургічну методику корекції тубулярних грудей II типу, що включає широку мобілізацію центральної частини молочної залози за допомогою ряду насічок у вигляді шахової дошки по її задній поверхні. Таким чином залозиста тканина повністю покриває нижній полюс імпланта й створює рівний контур нижнього полюса МЗ.

4. Уперше запропоновано комплекс методик для ефективного лікування та запобігання післяопераційних ускладнень після корекції тубулярних грудей II типу, що дало можливість знизити рівень повторних операцій у 2,1 раза.

5. Ефективність нової методики хірургічного лікування пацієнок з тубулярними грудьми II типу вперше обґрунтована шляхом проведення анкетування за шкалою Breast-Q. Застосування нової методики корекції тубулярних грудей II типу дозволило підвищити якість життя й покращити психосоціальну адаптацію в усіх пацієнок основної групи (ОГ).

За результатами дослідження доповнені доказові наукові знання про патологію та визначені шляхи щодо вибору хірургічної тактики лікування в практиці хірурга.

Практичне значення отриманих результатів:

1. Розроблений новий хірургічний метод корекції тубулярних грудей II типу впроваджений у клінічну практику у відділенні мікросудинної та пластичної хірургії ДУ «НІХТ ім. О.О. Шалімова» НАМН України.

2. Розроблена методика корекції тубулярних грудей II типу зменшує загальний рівень післяопераційних ускладнень.

3. Розроблені рекомендації для запобігання ранніх післяопераційних ускладнень після хірургічної корекції тубулярних грудей II типу, що скорочує термін перебування пацієнток у стаціонарі.

4. Запропоновані ефективні методики корекції післяопераційних ускладнень, що знижують кількість повторних операцій.

5. Запропонована шкала Breast-Q для оцінки якості життя пацієнток після хірургічної корекції тубулярних грудей II типу.

Результати оцінки ефективності розробленої методики дозволяють рекомендувати її впровадження в спеціалізованих закладах охорони здоров'я.

Впровадження результатів дослідження в практику

Операції виконувались відповідно до клінічного протоколу ДУ «НІХТ ім. О.О. Шалімова» НАМН України відповідно до таких нормативних актів:

– постанови Кабінету Міністрів України від 14 червня 2017 року № 425 «Деякі питання реалізації пілотного проекту щодо зміни механізму фінансування надання медичної допомоги в окремих науково-дослідних установах Національної академії медичних наук»;

– переліку послуг з надання третинної (високоспеціалізованої) медичної допомоги учасниками пілотного проекту, п. 3 «Діагностика та лікування вроджених та набутих (у т. ч. наслідків оперативного лікування) вад МЗ із використанням реконструктивно-відновних втручань та/або мікрохірургічних технологій, у т. ч. включаючи долікування з елементами пластичної хірургії». Код МКХ-10, Q-83. Класифікатор медичних інтервенцій НК 026:2019 МОЗ України.

Особистий внесок здобувача

Автором роботи самостійно виконано пошук наукової медичної літератури за темою дисертації та проведено її аналіз; розроблено програму дослідження та обрано комплекс діагностичних методів відповідно до мети й поставлених завдань дослідження. Самостійно створено базу даних

із первинних джерел, проведено систематизацію, статистичну обробку та аналіз отриманих даних, здійснено наукову інтерпретацію отриманих результатів, науково обґрунтовано діагностично-лікувальну тактику й методику хірургічного лікування тубулярних грудей II типу. Усі клінічні дослідження виконано автором самостійно, лабораторні та інструментальні — разом із відповідними спеціалістами. Автор особисто брав участь у більшості операцій, виконаних у тематичних хворих. Статистична обробка отриманих даних здійснювалась за допомогою програмного забезпечення OpenOffice та ліцензованої програми STATISTICA 6.1 для Windows. Автором особисто написані всі розділи дисертації, сформульовані та узагальнені висновки. Дисертант є основним співавтором наукових публікацій за темою дисертації.

Апробація матеріалів дисертації

Основні положення дисертаційної роботи доповідалися й обговорювалися на таких заходах:

1. IV з'їзд Всеукраїнської асоціації пластичних, реконструктивних та естетичних хірургів (м. Київ, 10–11 жовтня 2014 р.). Усна доповідь на тему: «Хірургічне лікування тубулярних грудей II типу».

2. XXIII з'їзд хірургів України (м. Київ, 21–23 жовтня 2015 р.). Усна доповідь на тему: «Хірургічне лікування тубулярних грудей II типу».

3. V з'їзд Всеукраїнської асоціації пластичних, реконструктивних та естетичних хірургів (м. Київ, 18–19 жовтня 2019 р.). Усна доповідь на тему: «Хірургічне лікування тубулярних грудей II типу».

4. Науково-практична конференція «Сучасні технології в реконструктивно-відновній та пластичній хірургії» (м. Київ, 24 червня 2022 р.). Усна доповідь на тему: «Хірургічне лікування тубулярних грудей II типу».

Публікації

За темою дисертації опубліковано 9 наукових праць, у яких висвітлено основний зміст роботи, в тому числі: 2 статті в журналах, рекомендованих МОН України, 2 – у виданнях, які входять до наукометричних баз Scopus і Web of Science, 3 – у збірниках тез, матеріалах конференцій та конгресу, 2 – патенти на корисну модель.

Структура та обсяг дисертації

Дисертація викладена на 133 сторінках основного тексту. Робота складається зі вступу, огляду літератури, матеріалів і методів дослідження, 3 розділів власних досліджень, узагальнення та аналізу отриманих результатів, висновків, списку використаних джерел, додатків. Дисертація ілюстрована 10 таблицями, 11 схемами, 32 фото. Список використаних джерел містить 139 позицій, зокрема — 9 кирилицею, 130 — латиницею.

РОЗДІЛ 1

СУЧАСНИЙ СТАН ХІРУРГІЧНОГО ЛІКУВАННЯ ПАЦІЄНТОК ІЗ ТУБУЛЯРНИМИ ГРУДЬМИ II ТИПУ (ОГЛЯД ЛІТЕРАТУРИ)

1.1. Термінологія, етіопатогенез і класифікація

Сучасна назва аномалії розвитку «тубулярні груди» має латинське походження – «tuberous» означає випинання [10, 31]. Термін використовують для визначення ураження грудей від появи ознак тубулярності у вигляді фіброзного кільця навколо ареоли під час гіпоплазії молочних залоз або ізольованої ареолярної протрузії до розвитку грижоподібного вип'ячування паренхіми грудей, формування мегаареоли й птозу залозистої тканини [6, 7, 10].

Цікаво, що ареолярна протрузія була зображена в таких міфологічних ілюстраціях, як Афродіта поруч із Паном (Археологічний музей Афін), або на картинах майстрів («Le femme dans les vagues» Густава Курбе, 1868 р.). Деформацію можна спостерігати й на фотографіях оголених грудей африканських жінок, на багатьох африканських статуях із Габону, Буркіна-Фасо та Гвінеї [10].

Відтоді як патологію вперше було описано Т. Rees і S. Aston у 1976 році, кількість випадків і поширеність аномалії не були належним чином досліджені. На це вплинули спорадичність виникнення аномалії та клінічна маніфестація тільки в пубертатному періоді [2]. L. Parente у своїй роботі повідомляє, що частка тубулярних грудей серед усіх аномалій розвитку грудей становить 10%. Проте справжня поширеність невідома, оскільки більшість жінок, які мають невеликий ступінь деформації грудей, не інформовані про свій стан. Зазвичай вони перебувають під наглядом у педіатрів, гінекологів і сімейних лікарів, які недостатньо орієнтуються в цій рідкій патології [15, 16]. З іншого боку, сучасне суспільство через телебачення й соціальні мережі транслює ідеали жіночої краси. Тож для

молодих жінок деформована будова тіла є значним психологічним обмеженням, причиною комплексів і соціального дискомфорту [10].

Упродовж останніх десятиліть автори по-різному називали цю патологію – «туберозні груди», «тубулярні груди», «snoopy-breast», «звужені груди», «груди з вузькою базою», «гіпоплазія нижнього полюса залози» тощо [6, 7, 54]. Через те, що мальформація характеризується вип'ячуванням залозистої тканини грудей через збільшену ареолу, її порівнювали з мультиплікаційним героєм «Snoopy», бульбовою кореневою рослиною чи баклажаном.

Більшість авторів зараховували тубулярні груди (ТГ) до мальформацій сполучної тканини, що виявляються в пубертатному періоді [1, 3, 11, 38, 45, 99].

Аномалія вважається порівняно рідкісною, із високою частотою асиметрії, одно- або двосторонньою та спостерігається переважно в молодих жінок [4, 5, 8, 104]. Також може виникнути в чоловіків, що мають гінекомастію виключно ретроареоларно [48, 60].

За даними R. Somogyi and M. Brown (2015), 2% пацієнок, що звертаються до хірурга за первинним ендопротезуванням, мають ТГ [13]. У спостереженнях A. Mandrekas (2006 р.) зазначається, що 3% операцій на молочних залозах є в пацієнок, які мають ТГ [83].

У багатьох проаналізованих джерелах пропонуються різні стратегічні хірургічні підходи для корекції цієї деформації, але лише в кількох із них пояснюють її етіологію або структурні пошкодження [1, 7, 9].

M. Klinger та E. Muti вважають таку патологію вродженою [1, 14]. Серед досліджень також немає доказів, що патологія спричинена екологічними факторами [1,101]. Водночас існує думка, що вона пов'язана з наявністю сімейних випадків – що патологія передається таки

генетично [1, 4, 100]. Більшість пацієток мають дефіцит об'єму молочних залоз і білатеральну тубулярну деформацію [11, 32, 34].

Хоча точна етіологія тубулярних грудей ще не з'ясована і досі є суперечливою, однак загальновизнано, що патологія має ембріологічне походження [14]. Зрештою, як стверджують A. Mandrecas et al., тільки після розуміння анатомічного та ембріологічного характеру деформації можна здійснити адекватну хірургічну корекцію й відновити нормальну естетику грудей [45].

Загальновідомо, що груди мають ектодермальне походження. Ще в 1962 році J. Tanner докладно описав розвиток МЗ від ембріональної стадії до народження, коли залоза формується, як мініатюрні груди [46]. Від 10 до 14 тижня вагітності груди занурюються в мезенхіму й стають загорнутими в тонкий поверхневий шар і товстіший глибокий шар поверхневої фасції, що є продовженням поверхневої абдомінальної фасції Кампера. Поверхневий шар покриває паренхіму МЗ, тим часом як глибокий шар формує задню межу паренхіми грудей. Останній є відділенням від підлеглих великого грудного та переднього зубчатого м'язів вільним рихлим простором Шассіньяка (Chassaignac). Поверхневий шар поверхневої фасції зазвичай відсутній у ділянці під ареолою [39, 45]. У межах сосково-ареолярного комплексу (САК) розташований підареолярний шар гладких м'язів із циркулярно (м'яз Sappey) й радіально розташованими волокнами (м'яз Meyerholtz).

До сьогоднішніх днів теорії не можуть задовільно пояснити причину розвитку тубулярної деформації грудей. Деякі автори вважають, що деформація пов'язана з порушенням диференціації тканин в обмеженій зоні грудної клітки плода [45, 48]. Одна із загальноприйнятих гіпотез припускає, що щільне фіброзне кільце навколо ареоли – це аномальне ущільнення поверхневої фасції. Воно складається зі щільної фіброзної тканини, що містить великі концентрації поздовжньо розташованих

колагенових та еластинових волокон. Це зумовлює стан, який може індукувати порушення розвитку залози. Фактично цей стеноз обмежує горизонтальне збільшення паренхіми й веде до типових клінічних проявів хвороби. Це стискаюче кільце щільніше в нижньому полюсі грудей і не дозволяє розширюватися паренхімі під час статевого дозрівання [14, 29, 45, 48].

Важливим моментом у розумінні тубулярної деформації грудей є те, що поверхневий листок поверхневої фасції відсутній у ділянці під ареолою. Згідно з даними A. Mandrecas et al., це можна легко продемонструвати шляхом інвагінації грижоподібного вип'ячування ареоли в мезенхіму [1, 45]. У пубертатному періоді, під час розвитку залози, відбувається грижоподібне вип'ячування паренхіми через фіброзне кільце, тому груди не опускаються, заповнюючи нижній полюс, а «вивалюються» через грижові ворота з розвитком мегаареоли й птозом залозистої тканини [4, 6, 45].

A. Bach et al. підтримали гіпотезу про ненормальне потовщення глибокого листка поверхневої фасції, яке виявляється в сильній адгезії м'яких тканин між дермою та глибокою фасцією, що зумовлює формування фіброзного кільця в ділянці основи грудей і запобігає нормальному розростанню й радіальному розширенню залози. У результаті щільна звужена база спрямовує ріст залози у вертикальному напрямку до ареоли, де фасціальний шар стоншений чи зовсім відсутній. Ареола розширюється й груди набувають тубулярної форми [49]. Підтримуючи цю теорію, L. Ribeiro et al. [28, 60, 85, 92] зазначили, що розсікання фіброзного кільця є найважливішим етапом хірургічної корекції тубулярних грудей.

M. Pacifico та N. Kang M. висувують, а Costagliola et al. підтримують і розвивають нову «гормональну» гіпотезу розвитку тубулярної деформації грудей. Автори вважають, що гармонійний ріст МЗ й формування її остаточного об'єму залежить від тонкого балансу двох гормонів: естрогену й прогестерону. Естрадіол впливає на галактофорові протоки, що індукує

горизонтальний напрямок росту молочної залози. Якщо груди не здатні розширюватися в радіальному напрямку, залозиста тканина, що розвивається, проштовхується вперед. Прогестерон, з іншого боку, індукує розвиток залозистих дольок у вертикальному напрямку. У випадку, коли розвиток швидкий і не відбувається паралельно з розширенням шкірної оболонки, тканина залози розростається радіально. Якщо такому розширенню запобігає потовщений глибокий листок фасції, залозиста тканина вип'ячується вперед у вигляді грижі через ділянку з найменшим опором. Автори також ставлять під сумнів роль фіброзного кільця у звуженні бази грудей та анатомічною основою мальформації вважають стоншення дерми й поверхневого листка фасції в ділянці САК [50].

М. Klinger у своїй клінічній практиці водночас із загальноприйнятими ознаками тубулярних грудей помічав у пацієнтів зміни в шкірі, паренхімі, фасції та судинах. Під час хірургічного втручання науковець ніколи не знаходив кільцеподібного потовщення фасції. Результати його гістохімічних і морфологічних досліджень показали вагомі відмінності в кількості та розміщенні колагенових волокон у пацієнтів із тубулярними грудьми в порівнянні зі звичайними. Тож етіопатологічним чинником такої аномалії автор вважає порушення відкладення колагену [1].

Існує кілька класифікацій цієї патології. Найбільш уживаною є класифікація J. Grolleau et al. (1999 р.) [8], за якою він виокремлює 3 типи тубулярних грудей:

Тип I: Дефіцит лівого медіального квадранта.

Тип II: Звуження основи грудей у поєднанні з дефіцитом залозистої тканини нижніх квадрантів.

Тип III: Дефіцит залозистої тканини всіх чотирьох квадрантів і звуження основи грудей як у горизонтальному, так і у вертикальному напрямках.

У 2000 році D. Von Heimbarg [9] запропонував класифікацію тубулярних грудей, що застосовується під час вибору лікувальної тактики:

Тип I: Гіпоплазія нижнього медіального квадранта.

Тип II: Гіпоплазія медіального й латерального квадрантів без дефіциту шкіри в субареолярній області.

Тип III: Гіпоплазія медіального й латерального квадрантів із дефіцитом шкіри в субареолярній області.

Тип IV: Сильне звуження грудей і мінімальна база грудей.

У 2013 році M. Costagliola [10] модифікував класифікацію J. Grolleau, додавши Тип O, який характеризується ізольованим грижоподібним вип'ячуванням ареоли та нормальною базою грудей.

L. Parente вважає, що класифікація J. Grolleau дуже суб'єктивна. Більш об'єктивним є індекс Northwood. Він базується на грижоподібному вип'ячуванні залозистої паренхіми через ареолу як фундаментальній основі розвитку тубулярної деформації грудей. Індекс обчислюється відношенням між межами протрузії паренхіми в ареолу (відстань від кінчика соска до основи ареоли, виміряної в сантиметрах) і діаметром ареоли (виміряним у сантиметрах). Тубулярні груди визначає індекс більш ніж 0,4. Ступінь вираженості тубулярної деформації може бути класифікований як легкий (0,4–0,5), помірний (0,51–0,6), важкий (0,61–0,7) [15].

На жаль, масштабних епідеміологічних досліджень випадків тубулярних грудей досі не було проведено. Автори, що досліджували патологію, описували співвідношення типів тубулярних грудей зі своїх спостережень. Переважна більшість авторів зазначає II тип тубулярних грудей як найчастіший під час звернення задля коригувальної операції.

За даними Javier Oroz-Torres (2014 р.), пацієнтки з II типом тубулярних грудей звертаються в клініку частіше (54,76%), ніж із типом I чи III [11]. У спостереженнях A. Foustanos (2006 р.) 50% пацієнток із тубулярними

грудьми мали II тип [12]. E. Delay (2013 р.) зазначив у своєму дослідженні 61% пацієток із тубулярними грудьми II типу [36], A. Kolker (2015) – 51% [30], а C. Silva-Vergara (2018) – 68,4% [34]. За даними D. De Luca-Pytell (2009 р.), 60,3% пацієток із ТГ мали III тип і лише 24,1% – II тип за класифікацією J. Grolleau [16].

Отже, як бачимо, на сьогодні серед авторів є багато суперечностей у вивченні тубулярних грудей, що можна пов'язати з етіопатогенезом та невивченою епідеміологією. У пацієток, яким проводилася корекція даної патології, виявляють дифузну кровоточивість м'яких тканин грудей і поширений фіброз, що викликає зрощення паренхіми з дермою та поверхневою фасцією. Тож пошкодження або недорозвинення поверхневої фасції не пояснює типових особливостей цього синдрому [1]. Також етіологію тубулярних грудей не може пояснити і «гормональна» теорія, яка унеможлиблює роль фіброзного кільця в розвитку патології. Теорія M. Klinger не пояснює дифузної кровоточивості тканин. Автор у своєму дослідженні сам наголошує на необхідності подальшого морфологічного дослідження судинної системи тубулярних грудей.

1.2. Морфологічні дослідження й особливості кровопостачання тубулярних грудей

Гістологічні дослідження A. Mandrecas підтвердили існування щільної волокнистої тканини в області стискаючого кільця навколо ареоли. Автор описує великі концентрації колагенових й еластичних волокон, розташованих поздовжньо в гістологічних зразках двох пацієток. Він зробив висновок, що це кільце є потовщенням поверхневої фасції (припустив, що два шари цієї фасції з'єднуються більш поверхнево, ніж зазвичай), або має місце гіпертрофія й ущільнення підтримуючих зв'язок Купера [45,98].

Звісно, зразків двох пацієнтів недостатньо для ґрунтовних висновків. У своїх морфологічних дослідженнях M. Klinger звернув увагу на структурні

порушення шкіри, паренхіми залози, фасції та ураження судин у пацієток із ТГ. Його дослідження містило випадки 22 жінок та 5 чоловіків із тубулярними грудьми типів I–III відповідно до класифікації J. Grolleau et al. (1999 р.). До групи порівняння (ГП) ввійшли 6 жінок із нормальними грудьми та 3 чоловіки з типовою гінекомастією. Зразки паренхіми для аналізу залози та фасції було зібрано під час хірургічних втручань із центральної та нижньої частин молочних залоз. Автор отримав такі результати для пацієнтів із тубулярними грудьми: для ділянок ацинусів у 15 пацієнтів були характерні: рідкі фібробласти з паралельним розташуванням, насичений позаклітинний матрикс із короткими еозинофільними пучками, перевага стромальної тканини, що «витісняла» залозисту. Однак зразки 5 пацієнтів мали нормальну структуру сполучної та жирової тканини. Можливо, вони були зібрані в пацієнтів із I типом тубулярних грудей, у яких мальформація має мінімальні прояви. Автор виключив накопичення амілоїду в тканинах залози, натомість він помітив значні відмінності в кількості та розташуванні колагенових волокон у пацієток із тубулярними грудьми, на відміну від стандартних грудей. Такі порушення відкладення колагену автор виявляє у всіх стромальних компонентах грудей у зоні мальформації. Також він описує випадки та гістологічну картину тубулярної деформації в чоловіків, що мають гінекомастію. Він зазначає, що порушення відкладення колагену в жінок і чоловіків під час даної патології є подібними. До того ж наявність тубулярних грудей у гомозиготних близнюків свідчить, що певний генетичний компонент сприяє зміні виробництва волокон колагену, що передбачає генетичну передачу патології. Сам M. Klinger наголошує, що його результати є неоднозначними і неповними. Їх слід підтвердити більш масштабними дослідженнями і провести подальший морфологічний аналіз у поєднанні з ультразвуковим дослідженням (УЗД)[1].

На сьогодні для дослідження кровопостачання молочних залоз широко використовують методики УЗД [51, 53, 114, 116, 117, 118, 119, 120, 121] і магнітно-резонансної томографії (МРТ) [52, 80, 138, 139].

УЗД, завдяки високій інформативності, неінвазивності, швидкості виконання, можливості багаторазового повторення без шкоди для здоров'я пацієнта посідає одне з головних місць серед інших методів дослідження молочної залози. Крім того, із впровадженням цифрових технологій діагностичні можливості ультразвукового методу розширилися – енергетичний доплер, тривимірна й панорамна ехографія, безконтрастна й ехоконтрастна ангиографія, еластографія.

Магнітно-резонансна томографія (МРТ) молочних залоз, або магнітно-резонансна мамографія, характеризується високим відносним контрастом м'яких тканин і дозволяє отримувати зображення зрізів молочних залоз у будь-якій проєкції з високою роздільною здатністю. Високої специфічності методики досягають під час динамічного дослідження з внутрішньовенним уведенням контрастних засобів – магнітно-резонансної мамографії з контрастним підсиленням [52].

Справді, в літературі ще не було описано морфологічну картину судинного аспекту тубулярних грудей. Це могло б дати відповідь на причину характерної для тубулярних грудей кровоточивості. УЗД і МРТ-діагностика тубулярних грудей (що також не були описані в літературі) дозволила б краще оцінити макроскопічну картину кровопостачання молочної залози. Такі дослідження мають надважливу роль у плануванні реконструктивної операції, бо дозволяють хірургу не пошкодити основні джерела кровопостачання залози, водночас підвищуючи виживання тканин молочної залози після ремоделювання, що надає молодій жінці можливість годувати грудьми після реконструктивної операції.

1.3. Історичні аспекти й сучасний стан хірургічного лікування тубулярних грудей II типу

На думку багатьох авторів, ТГ є викликом для хірурга, бо потребують корекції, а саме реконструктивної операції [7, 12, 15, 16].

Кожен випадок тубулярних грудей є особливим. Інколи під час огляду пацієнтки можна виявити лише фіброзне кільце навколо ареоли. Це може її не турбувати, так само, як і невелике вип'ячування сосково-ареолярного комплексу (тип 0 за M. Costagliola) [10,68]. Хірурги не надають значення таким ознакам, але під час різних операцій стикаються з ригідністю тканин залози, підвищеною кровоточивістю, нерівністю контуру грудей і, як наслідок, отримують субоптимальний естетичний результат.

Вперше методику лікування цієї патології запропонували T. Rees та S. Aston у 1976 році [2]. Вони описали радіальні розрізи по задній частині залози для розширення основи грудей і виконували корекцію мегаареоли. Хірургічні методики, спрямовані на розширення бази МЗ, були описані T. Longcre в 1954 році [17] та D. Goulian у 1971 році [18]. Інші автори також розпочали й описали свій досвід корекції тубулярної деформації грудей. Наприклад, G. Williams та S. Hoffman (у 1981 році) виконали аугментаційну мамопластику через інтрамамарний розріз, а T. Vecchione у 1976 році описав корекцію «куполоподібного соска» [19,20]. Однак їхні техніки не передбачали розсічення фіброзного кільця, бо автори не мали уяви про анатомічну основу мальформації. Естетичний результат таких операцій був незадовільний через нерівність контуру нижнього полюса грудей.

У 1987 році M. Dinner із колегами описав використання шкірних клаптів із субмамарної складки. Вони припустили існування чинника, що звужує нижній полюс грудей, але хибно вважали цим чинником шкіру [25].

M. Elliot (1988 р.) першим застосував шкірно-м'язовий клапоть для корекції тубулярної деформації. Він описав транспозицію шкірно-м'язового клаптя переднього зубчастого м'яза для корекції дефіциту шкіри у двох пацієнтів зі значною деформацією молочної залози. Його методика була розкритикована через широкий вертикальний та інфрамамарний розрізи. Погані естетичні результати були обумовлені грубими рубцями [55].

У 1991 році А. Versaci та А. Rozzelle вперше повідомили про використання тканинного експандера для лікування тубулярних грудей. Автори опублікували спостереження десяти тубулярних грудей, для корекції яких вони використовували інфрамамарний доступ, щоб на першому етапі встановити тканинний експандер (субгландулярно або субпекторально). На другому етапі зменшували розмір ареоли, коригували її деформацію та проводили, за потреби, мастопексію. Вони визнали, що не змогли повністю усунути деформацію ареоли за допомогою тканинної експансії та періареолярної мастопексії та передбачили можливість використання ще однієї коригуючої операції (що в 1993 році описали В. Temougian та N. Adhan) для покращення остаточного вигляду реконструкції [21, 24]. Проте у їхньому дослідженні бракує опису ступенів деформації оперованих грудей і тривалості подальшого спостереження. І очевидно, що триетапна операція є вкрай недоцільною.

Згодом більшість авторів для корекції тубулярної МЗ почали надавати перевагу періареолярному доступу [11, 13, 14, 28–31, 62]. Зокрема, J. Goes (1996 р.) описав методику періареолярної мамопластики із застосуванням поліглактинової сітки для забезпечення репозиції всіх компонентів молочної залози [26]. Його роботи були використані й модифіковані D. Hodgkinson (2001 р.) для лікування тубулярних грудей. Автор виконував ендопротезування через періареолярний доступ і моделював форму грудей за допомогою гландулярних клаптів, а для рівності контуру й підтримки нижнього полюса грудей використовував тонку синтетичну сітку. Однак синтетична сітка, встановлена на залозу, викликала ряд ускладнень у віддаленому післяопераційному періоді, таких як фіброз м'яких тканин і формування кіст [27]. Тож результати такої методики не можна вважати вдалимими.

D. Von Heimburg et al. опублікували ретроспективне дослідження 68 тубулярних грудей. Вони класифікували деформацію на чотири типи,

які були додатково модифіковані у 2000 році. Післяопераційний огляд показав, що деформацію I типу можна адекватно лікувати шляхом збільшувальної або редуційної мамопластики, а II тип – додатково з перерозподіленням тканини молочної залози, щоб досягти бажаної форми грудей та уникнути деформації нижнього полюса у вигляді «double-bubble». J. Grolleau et al. запропонували класифікацію аномалій розвитку бази грудей, включаючи ТГ. Вони також пропонували методику лікування типу I, використовуючи мамопластику з транспозицією дермогландулярного клаптя на верхній або нижній бічній ніжці для заповнення дефіциту нижнього медіального квадранту. Дані класифікації допомогли ліквідувати плутанину в номенклатурі. Автори також повторили той факт, що визначення ступеня деформації вкрай важливо для вибору хірургічної методики [8, 9, 48].

Якщо під час корекції I типу тубулярних грудей здебільшого спостерігаються гарні результати хірургічного лікування [7], то корекція II типу має ряд складнощів і є реконструктивною операцією [23, 58, 61, 66, 73, 76, 87, 89]. Завданням такої операції є не тільки створення об'єму нижнього полюса за його дефіциту, а й створення надійного чохла для імпланта з ригідністю власних м'яких тканин та забезпечення рівності контуру нижнього полюса тощо [63, 67, 79, 90]. Тому запропоновано багато методик для вирішення цих проблем [91, 93, 94, 97, 103, 105, 108-113, 133-137], але універсальної на сьогодні немає.

Наприклад, пацієнткам із невеликим об'ємом залози С. Puckett та М. Concannon (1990 р.) запропонували методику, яка полягає у високій дисекції молочної залози вздовж глибокої фасції й розсіканні її по задній поверхні частково, зверху вниз, у косому напрямку. Нижній клапоть залози розгортається й частково покриває ендопротез (встановлений під великий грудний м'яз) у нижньому полюсі. За рахунок ремоделювання залози автору вдалося досягти гарних естетичних результатів у 71% пацієнток. Проте в інших було виявлено таке ускладнення, як подвійна субмамарна складка

(«double-bubble»), що потребувало повторної корекції [29]. Методика, з одного боку, дозволяє сформувати залозистий клапоть достатнього розміру, щоб покрити імплант у нижньому полюсі, а з другого боку, створює ризик порушення кровопостачання клаптя та його атрофії в післяопераційному періоді. Це у віддаленому післяопераційному періоді може створити ефект «double-bubble» та спричинити нерівність контуру нижнього полюса грудей і пальпації краю імпланта.

Для пацієнок із достатнім об'ємом тканин нижнього полюса L. Ribeiro (1998 р.) запропонував методику, яка полягає в розсіканні залози в горизонтальній площині до фасції великого грудного м'яза. Під час цього процесу верхній клапоть, який живить ареолу, із частиною залозистої тканини має становити приблизно 1/3 загального об'єму залози, а 2/3 займає нижній клапоть, кровопостачання якого здійснюється завдяки IV, V, VI міжреберним артеріям. Далі нижній клапоть загортається донизу навколо своєї горизонтальної осі, заповнюючи об'єм відсутніх нижніх квадрантів. Край загорнутого нижнього клаптя фіксується до глибокої фасції [28, 92]. Автори зауважують, що пацієнтки з Бразилії (станом на 1998 р.) вважали за краще мати малі груди, ніж великі. Проте в сучасному світі абсолютна більшість пацієнок бажають збільшити об'єм грудей водночас із реконструктивною операцією. L. Ribeiro зазначає, що процедура дозволяє імплантацію імплантатів субгландулярно або субмускулярно через періареолярний розріз, однак після формування кишені для імпланта кровопостачання нижнього клаптя стає сумнівним. Тож дана методика може бути використана для мінімального відсотка пацієнок, які мають достатній об'єм залози й не бажають його збільшувати.

E. Muti (1996 р.) запропонувала хірургічну методику лікування тубулярних грудей із малим об'ємом МЗ й продемонструвала її в трьох клінічних випадках. Техніка заснована на обертанні залозистих клаптів різної форми для виправлення деформації з майбутнім введенням імпланта і, за

необхідності, корекцією розміру та положення ареоли. Основною метою операції було перетворення «гіпопластичних» тубулярних грудей у просту гіпоплазію без втрати тканин залози, які можуть бути використані для збільшення найбільш дефіцитної області молочної залози (нижнього полюса) [14]. Через низку недоліків та ускладнень – вертикальний рубець, незадовільні рубці навколо ареоли й нерівність контуру нижнього полюса грудей – методика не може вважатися універсальною.

Найбільш уживаною на сьогодні є методика А. Mandrekas (2003 р.) в поєднанні з ендопротезуванням [82]. Вона полягає в частковій мобілізації молочної залози через періареолярний доступ, виведенні її в рану, розсіканні мобілізованої частини навпіл, щоб нівелювати фіброзне кільце, і розподіленні на поверхні імпланта з можливою фіксацією черезшкірно до нової субмамарної складки. Дисекцію залози автор проводить так, що в нижньому полюсі залишається тільки шкірний чохол. Операцію завершують періареолярною мастопексією для корекції мегаареоли. Методика А. Mandrekas справді вирішує багато питань у корекції тубулярних грудей, зокрема попереджує утворення «double-bubble». У 2003 році автор акцентує увагу на гарних естетичних результатах у всіх 11 прооперованих пацієнток, проте в наступних дослідженнях, упродовж 7 років, він описує ускладнення корекції тубулярних грудей.

Найбільш поширеними загальними ускладненнями А. Mandrecas вважає набряки та синці. Ці ускладнення значно виражені й очікувані в кожному випадку корекції тубулярних грудей, тому потрібно заздалегідь попереджати пацієнток, щоб вони не хвилювалися, уперше побачивши свої груди після операції. Формування гематоми – наступне найбільш поширене ускладнення, яке слід очікувати [128]. Автор наголошує на важливості проводити ретельний гемостаз. У дослідженні автора повідомляється про один випадок гематоми з 20 прооперованих пацієнток. Проте він не завжди встановлює активні дренажі.

Ще одне ускладнення, якого слід уникати обережним виконанням техніки корекції тубулярних грудей, це некроз шкіри в нижньому полюсі грудей. Методика вимагає підшкірної дисекції в нижній половині грудей, тому слід контролювати товщину клаптя й не пошкодити шкіру необережним використанням електроножа. Якщо під час проведення високої припекторальної дисекції залози пошкодити 4-й і 5-й міжреберні нерви, може бути порушення чутливості сосково-ареолярного комплексу.

Капсульна контрактура також може виникнути у віддаленому післяопераційному періоді. Ризик її появи такий самий, як і під час будь-якого ендопротезування. А. Mandrecas виокремлює появу капсульної контрактури (Baker III) в однієї пацієнтки з післяопераційною гематомою на стороні гематоми [7, 45, 83, 102, 124, 125, 127].

Крім того, створені за його методикою клапті лише частково вкривають нижній полюс імпланта. Не завжди автору вдається фіксувати їх до нової субмамарної складки, тож у віддаленому післяопераційному періоді вони можуть скорочуватися, що спричиняє нерівність контуру нижнього полюса та пальпування імпланта.

Останні чотири методики є базовими в корекції тубулярних грудей. Упродовж останніх 10 років автори переважно вдосконалювали одну з них. В. Kumar у своїй роботі порівнює ці техніки й описує показові ускладнення, що виникають після корекції тубулярних грудей. Серед останніх – розширення ареоли й незадовільні періареолярні рубці. Також автор зазначає, що недостатнє розсічення звужуючих фіброзних тяжів та надмірна шкірна дисекція можуть зумовити погану корекцію звуженої основи грудей та дефіциту об'єму нижнього полюса, а також обмежити розтягування м'яких тканин, що відбувається у віддаленому післяопераційному періоді, завдяки імпланту. Автор вважає, що використання клаптів у поєднанні з ендопротезуванням часто спричиняє виникнення поодиноких опуклостей (нерівності контуру нижнього полюса грудей), які пальпуються

й візуалізуються через шкірну оболонку. Також серед ускладнень В. Kumar виокремлює повторне вип'ячування залози через ареолу, дистонію ареоли й «double-bubble» [4].

J. Oroz-Torres (2014), взявши за основу техніку С. Puckett, запропонував ремоделювати залозу в такий спосіб: виконувати високу припекторальну дисекцію; широко мобілізувати залозу; розсікати фасцію позаду залози радіально й фіксувати залозистий клапоть над ендопротезом однією черезшкірною прошивкою [11]. Методика не може вважатися універсальною через високий рівень повторних хірургічних втручань. Серед 26 пацієнток були виявлені такі ускладнення: 7,14% пацієнток мали грубі післяопераційні рубці навколо ареоли, що потребували корекції; 2,38% – гематому в пізньому післяопераційному періоді, яку евакуювали й виконали реендопротезування; 2,38% – виразкування в нижньому полюсі грудей, спричинене черезшкірною прошивкою. Загалом 16,67% пацієнток потребували повторного хірургічного лікування.

A. Kolker (2015 р.) та A. Innocenti (2015 р.) також взяли за основу методику С. Puckett та M. Concannon. A. Kolker у своїй методиці проводить дисекцію нижнього полюса, залишаючи в ньому частину молочної залози, а також виконує радіальні насічки з внутрішньої сторони сформованого комплексу тканин [30]. Це створює умови для ішимізації залозистої тканини в нижньому полюсі. A. Kolker повідомляє про два випадки капсульної контрактури (Baker III) і два випадки зміщення імпланта після корекції тубулярних грудей II типу. Ускладнення виникло в пацієнток, яким встановили гладкі круглі силіконові імпланти субпекторально. Загальний рівень ускладнень становив 7,8% [7, 30, 88]. Подібну методику пропонує A. Innocenti (2015). Він розділяє паренхіму залози навпіл і з нижньої частини виділяє glandулярно-жировий клапоть. Імплант встановлює субмускулярно, а нижній полюс імпланта вкриває сформованим клаптем [31, 69, 71]. Враховуючи те, що в нижньому полюсі з даною патологією спостерігається

фіброз, кровопостачання такого клаптя є сумнівним. І хоч автори про це не повідомляють, існує велика ймовірність перетворення залишків залози у віддаленому післяопераційному періоді на рубцеву тканину й появи нерівності контуру нижнього полюса [78].

A. Foustanous (2006 р.) описує методику двоетапної операції, в якій на першому етапі через періареолярний доступ встановлюють тканинний експандер анатомічної форми до 500 мл ретромускулярно, а через 6 місяців виконують другий етап – заміну експандера на круглий імплант і періареолярну мастопексію. Автор описує результати оперативного лікування 8 пацієток і зазначає, що всі вони мають гарний естетичний результат. Однак у 2 із 8 пацієток виявлена асиметрія грудей [12]. Причиною цього може бути формування дуже широкої кишені для експандера, а на другому етапі, після ендопротезування, імпланти опиняються на різному рівні. Автор не описує пацієток із вираженим фіброзом у нижньому полюсі грудей, тому не повідомляє про появу «double-bubble» у віддаленому післяопераційному періоді, оскільки без розсічення фіброзних тяжів жоден експандер чи імплант не здатен розтягнути тканини нижнього полюса грудей. Крім того, довгий процес тканинної експансії викликає фізичний і психологічний дискомфорт у пацієток.

У 2017 році O. Abbate описала випадок успішної корекції тубулярних грудей II типу з достатнім об'ємом і птозом тканин за допомогою центральної мастопексії. Під час операції шкіру верхнього та нижнього полюса грудей відшаровували та досягали симетрії завдяки видаленням тканини залози у верхньому полюсі й латерально, також виконували насічки на залозі радіально, не порушуючи центральне кровопостачання сосково-ареолярного комплексу. Зрештою, завершували операцію корекцією мегаареоли й виконанням мастопексії з інвертованим T-розрізом [32]. Така методика є альтернативою реконструктивних операцій з ендопротезуванням, але власні тканини не здатні так розтягувати фіброзно-змінені тканини нижнього

полюса грудей, як ендопротез. Тож у віддаленому післяопераційному періоді може виникнути «double-bubble».

Підсумовуючи всі найбільш показові методики корекції тубулярних грудей, можна стверджувати, що на сьогодні переважна більшість авторів обирає періареоларний доступ для корекції тубулярних грудей II типу [22, 30, 43, 44, 50, 56, 57, 65, 86]. Він найкраще підходить саме для корекції тубулярних грудей, бо дає можливість повністю контролювати хід реконструктивної операції. Украв важко визначити точне розташування нової субмамарної складки після корекції, тому доступ через неї робити дуже ризиковано. Крім того, періоларний підхід дозволяє виконати дисекцію через паренхіму нижнього полюса грудей й ефективно звільнити її від фіброзних тяжів.

Одним із найчастіших ускладнень під час корекції тубулярних грудей, на думку багатьох авторів, є утворення «double-bubble» [36, 39, 59]. Це відбувається тому, що під час операції не завжди вдається повністю нівелювати фіброзне кільце, бо що вираженішим є фіброз тканин нижнього полюса, то ймовірніше виникнення «double-bubble» у віддаленому післяопераційному періоді.

Багато авторів використовують ліпофілінг для корекції «double-bubble» [36, 37, 77], оскільки був доведений сприятливий ефект ліпофілінгу на рубцеву тканину, що сприяє її розм'якшенню [34, 36, 37, 41, 42]. Багато авторів використовують ліпофілінг для корекції тубулярних грудей, або як основну методику, що дозволяє збільшити об'єм грудей без ендопротезування [40, 42, 72], або для доповнення реконструктивної операції, корекції «double-bubble» [37, 107].

G. Rigotti (2018 р.) запропонував зовсім новий підхід до лікування тубулярних грудей, який він назвав «біологічною морфогенетичною хірургією». Спосіб включає мініінвазивні процедури, які спрямовані на розтягування фіброзного кільця й редукацію мегаареоли без встановлення

ендопротеза. Для розтягування фіброзного кільця автор пропонує виконувати ліпофілінг канюлею діаметром 2 мм з одним отвором на кінці. Процедуру проводили через невеликі доступи. Голкою з ріжучим наконечником варто було розсікати підшкірно фіброзне кільце радіально, уникаючи тканини залози та субареолярного простору. У тунелі, сформовані голкою, вводили ліпоаспірат та повторювали процедуру ліпофілінгу для збільшення об'єму грудей. Для редукції мегаареоли використовували спеціальну канюлю для зіскоблювання підшкірної білої жирової клітковини й формування субдермального простору. Така хірургічна маніпуляція індукує грануляційно-фіброзну відповідь дерми, що зменшує епідермальну поверхню ареоли [35]. Для досягнення гарного естетичного результату варто виконати 3–4 процедури з інтервалом у 3–4 місяці, що є вагомим недоліком методики, оскільки за допомогою імпланта можна одразу отримати бажаний пацієнткою стабільний об'єм грудей.

M. Serra-Renom (2011 р.) використовує ліпофілінг для корекції подвійної субмамарної складки через 6 місяців після реконструктивної операції. Операція виконується під місцевою анестезією. Ліпоаспірат отримують шприцем 10 мл, далі його центрифугують 5 хв (3000 обертів на 1 хв) і вводять у попередньо сформовані тунелі в нижньому полюсі молочної залози. Зазвичай потрібно приблизно 20 мл жиру, щоб нівелювати «double-bubble». Автор пропонує робити гіперкорекцію 8–10 мл за умови, що у віддаленому післяопераційному періоді настає резорбція частини ліпоаспірата [37].

Так Silva-Vergara (2018 р.) розділяє молочну залозу на чотири квадранти, маркує нову субмамарну складку, виконує ліпоаспірацію з гіпогастральної області та бокових фланків і центрифугує ліпоаспірат 2 хв (2000 обертів на 1 хв). Для введення ліпоаспірату автор використовує 6 точкових доступів (4 навколо ареоли, 1 субмамарний та 1 латеральний). Сеанси ліпофілінгу проводять повторно через 6 місяців. У більшості випадків

автор навіть не виконує періареолярну мастопексію для корекції мегаареоли, оскільки виявляє зменшення грижоподібного вип'ячування ареоли після наповнення нижнього полюса грудей ліпоаспіратом [34].

E. Delay (2013 р.) запропонував виконувати етапний ліпофілінг як основну методику корекції тубулярних грудей. Автор отримувал ліпоаспірат за стандартною методикою й центрифугував 20 с (3000 обертів на 1 хв). За перший сеанс ліпофілінгу він вводив у груди приблизно 150 мл ліпоаспірату, за другий – 220 мл, при цьому були виявлені гарні естетичні результати у віддаленому післяопераційному періоді. Проте в 25% випадків через рік після останнього втручання на МРТ грудей виявляли жирові кісти 1–2 см у діаметрі [36].

На жаль, з одного боку, є відносна легкість отримання й доведений позитивний ефект ліпоаспірату на рубцевозмінені тканини, а з іншого боку, гарантоване виживання жирових трансплантатів, що обумовлене багатьма факторами (вік, ІМТ, область забору, методика обробки й введення ліпоаспірату). Рівень приживлення дуже мінливий, від 30% до 95%. Це зумовлює збільшення кількості повторних втручань й формування жирових кіст у віддаленому післяопераційному періоді [42, 64, 75, 81, 126].

Деякі автори рекомендують оцінювати післяопераційні результати за системою BREAST-Q [30, 31, 70]. Вона містить до та післяопераційне анкетування, оцінювання таких категорій: психосоціальне благополуччя пацієнта; сексуальне благополуччя; задоволення грудьми; задоволення загальним результатом. A. Kolker наголошує, що систему BREAST-Q не можна використовувати ретроспективно, оскільки ймовірність упередженої оцінки буде великою [30].

1.4. Резюме

Тубулярні груди належать до вроджених мальформацій сполучної тканини, що виявляються в пубертатному періоді й викликають великий психологічний дискомфорт у жінок.

Упродовж виконання коригувальної операції з тубулярними грудьми II типу, фактично реконструкції, перед хірургами постає низка проблем: виконати корекцію мегаареоли й запобігти її рецидиву у віддаленому післяопераційному періоді; розширити звужену базу грудей та наповнити відсутній нижній полюс; розсікти фіброзні тяжі та ремоделювати залозу, залишивши жінці можливість годувати грудьми; запобігти нерівності контуру нижнього полюса грудей і пальпування імпланта шляхом створення надійного покриття для імпланта (залозистого клаптя з гарантованим кровопостачанням); підкреслити нову й нівелювати стару субмамарну складку, запобігаючи утворенню «double-bubble»; провести профілактику післяопераційних гематом; застосувати відразу чи відстроковано методики ліпофілінгу до пацієнок зі значним фіброзом нижнього полюса.

Жодна з методик, що на сьогодні існують, не вирішує поставлені завдання. З одного боку, висока препекторальна дирекція, яку застосовують деякі автори, підвищує ризик порушення кровопостачання клаптя. З іншого боку, мобілізація лише центральної частини залози й розсікання її вздовж, за методикою інших авторів, не завжди дозволяє покрити нижній полюс імпланта до рівня субмамарної складки. Водночас виникає ризик розвитку нерівності контуру нижнього полюса грудей шляхом скорочення залозистого клаптя й утворення подвійної субмамарної складки («double-bubble») тощо.

Високий рівень ускладнень й усе попередньо описане стало передумовою для вдосконалення методу хірургічної корекції такої патології. Також дискусійними залишаються причини виникнення фіброзу від дерми й до фасції, появи фіброзного кільця, а також дифузної кровоточивості тканин під час оперативних втручань на тубулярних грудях. Це спонукає нас до

поглибленого вивчення морфологічних особливостей тканин тубулярних грудей та особливостей кровопостачання залозистої тканини тубулярних грудей на макро- та мікроскопічному рівні.

Матеріали розділу висвітлені в таких публікаціях:

1. Костенко А.А., Галич С.П., Дабіжа О.Ю., Самко К.А., Боровик Д.В. Сучасний стан хірургічного лікування пацієток з тубулярною груддю II типу (огляд літератури). *Запорізький медичний журнал*. 2021. Том 23. № 1(124). С. 146–151. DOI: 10.14739/2310-1210.2021.1.224962

РОЗДІЛ 2

МАТЕРІАЛИ ТА МЕТОДИ ДОСЛІДЖЕННЯ

2.1. Клінічна характеристика пацієток із тубулярними грудьми II типу

Дослідження, проведені на базі ДУ «НІХТ ім. О.О. Шалімова» НАМН України в період з 2007 по 2020 рр., охоплюють 92 пацієтки і включають морфологічну та клінічну складову.

Для виконання клінічного дослідження 54 пацієтки розподілили на дві групи. ОГ склали 28 пацієток, прооперованих за новою методикою. Для порівняння взяті 26 пацієток, прооперованих за методикою А. Mandrakas (ретроспективний аналіз) з 2007 по 2012 рр.

Пацієтки були включені в дослідження за такими критеріями:

- жінки з тубулярними грудьми II типу віком від 18 до 54 років;
- наявність згоди пацієтки на участь у дослідженні;
- за антропометричними даними (ІМТ: 17,8–25);
- за соматичним статусом (практично здорові, ASA I, II);
- немає загальних протипоказів для проведення операції та анестезії.

Пацієтки з супутньою патологією (ВІЛ / СНІД, ревматичні, гематологічні захворювання, гепатити, цукровий діабет, онкологічні захворювання або онкологічний анамнез, хронічні захворювання в стадії суб- і декомпенсації) не були включені в дослідження.

Більшість пацієток (51 (94%)) мали білатеральну патологію, у 3 (6%) пацієток спостерігалася одностороння аномалія грудей. У 2 (4%) пацієток ОГ, окрім тубулярних грудей, була деформована грудна клітка (воронкоподібна й бочкоподібна деформація). 34 (63%) пацієтки ще

не народжували дітей і 20 (37%) пацієнок вже мають одну чи дві дитини.
(табл. 2.1).

Таблиця 2.1

Розподілення пацієнок в основній і контрольній групах

Характеристики	Групи			
	Основна		Порівняння	
	абс.	%	абс.	%
Жінки, які ще не мають дітей	15	54	19	73
Жінки, які мають дітей	13	46	7	27
Двостороння патологія	27	96	24	92
Одностороння патологія	1	4	2	8
Наявність аномалії розвитку грудної клітки	2	7	0	0

У своїх дослідженнях ми використовували загальноприйняту класифікацію J. Grolleau et al. (1999 р.), за якою він виділяє 3 типи тубулярних грудей:

Тип I: Дефіцит лівого медіального квадранта.

Тип II: Звуження основи грудей в поєднанні з дефіцитом залозистої тканини нижніх квадрантів.

Тип III: Дефіцит залозистої тканини всіх чотирьох квадрантів і звуження основи грудей як у горизонтальному, так і у вертикальному напрямках[8,84].

Ми використовуємо таку класифікацію, оскільки вважаємо, що вона є водночас простою та практичною і визначає подальшу тактику хірургічного лікування (рис. 2.1).

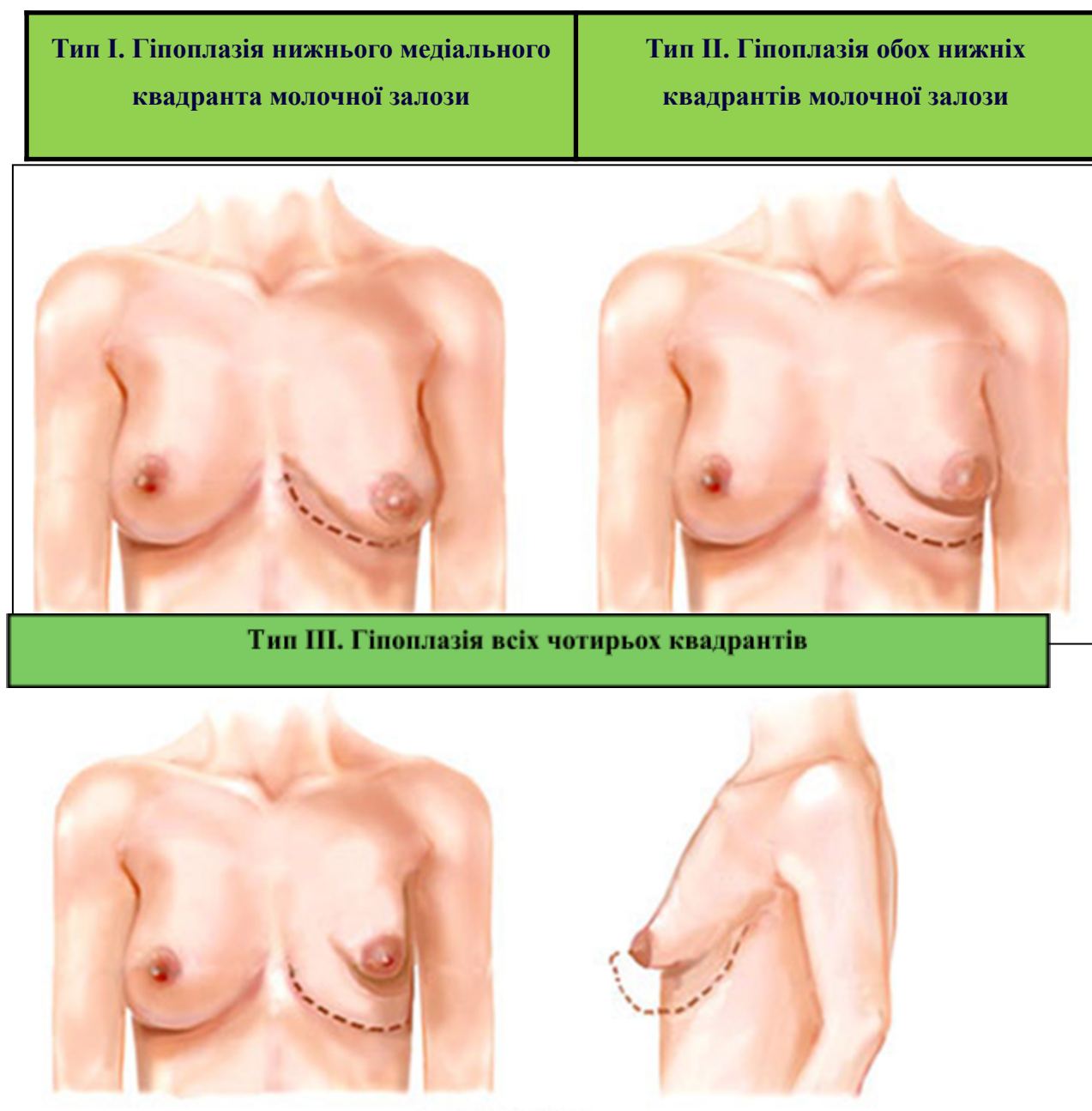


Рис. 2.1. Схематичне зображення типів тубулярних грудей за J. Grolleau et al. (1999 р.)

В оцінюванні пацієток використовували такі клінічні характеристики тубулярних грудей II типу (рис. 2.2.):

- асиметрія грудей (за об'ємом, формою, розташуванням ІМС);
- тканина молочної залози грижоподібно вип'ячується в значно розширену ареолу з тонкою шкірою, що не скорочується;
- гіпоплазія двох нижніх квадрантів молочної залози;
- високе розташування ІМС з фіброзною перетяжкою, яка виглядає, як звужуюче кільце, що оточує нижній полюс молочної залози;
- особливості грудної клітки, розташування грудей більш латерально з широким міжмамарним простором[47].

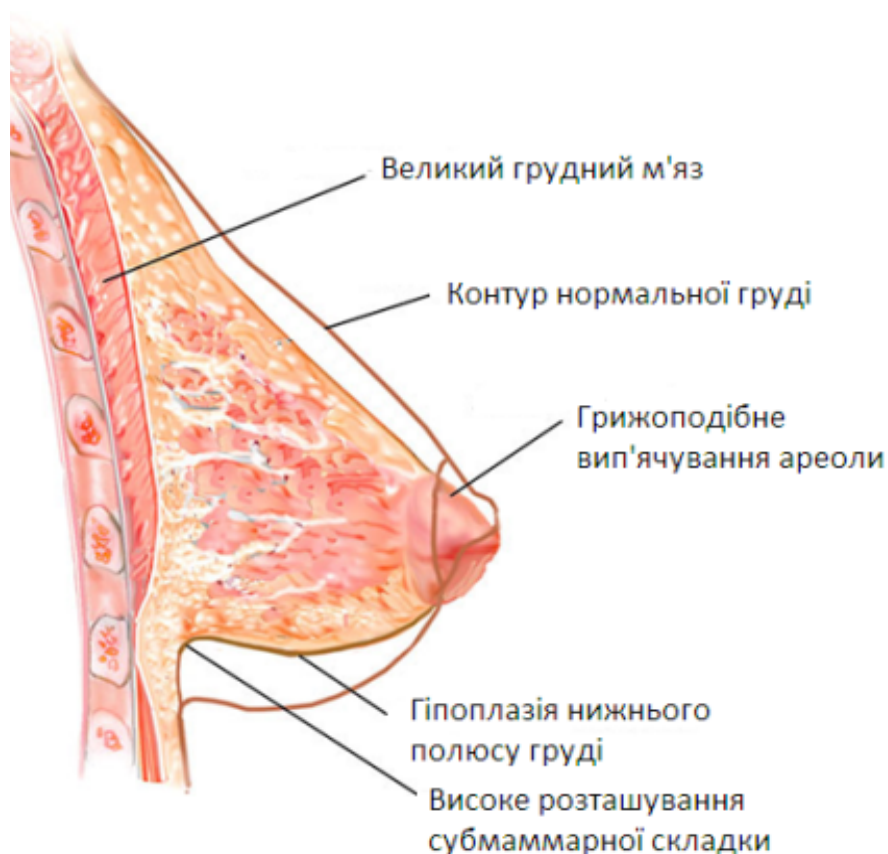


Рис. 2.2. Схематичне зображення основних характеристик тубулярних грудей II типу

У нашому дослідженні для визначення ступеня вираженості тубулярної деформації ми використовували індекс Northwood. Він базується на грижоподібному вип'ячуванні залозистої паренхіми через ареолу як фундаментальній основі розвитку тубулярної деформації грудей. Індекс обчислюється відношенням між межами протрузії паренхіми в ареолу (відстань від кінчика соска до основи ареоли, виміряної в сантиметрах) і діаметром ареоли (виміряним у сантиметрах). ТГ визначає індекс більше ніж 0,4. Ступінь вираженості тубулярної деформації може бути класифікований як легкий (0,4–0,5), помірний (0,51–0,6), важкий (0,61–0,7) [16]. Серед обстежених нами пацієнток в основній групі 5 (17,9%) мали легкий ступінь тубулярної деформації, 16 (57,1%) – помірний, 7 (25%) пацієнток – важкий. У ГП 4 (15,4%) пацієнтки мали легкий ступінь тубулярної деформації, 14 (53,8%) – помірний, 8 (30,8%) пацієнток – важкий (табл. 2.2 та рис. 2.3).

Таблиця 2.2

Розподіл пацієнток у групах за індексом Northwood

Ступінь вираженості тубулярної деформації	Основна група, кількість пацієнток, абс.	Основна група, кількість пацієнток, %	Група порівняння, кількість пацієнток, абс.	Група порівняння, кількість пацієнток, %	χ^2	p
Легкий (0,4–0,5)	5	17,9%	4	15,4%	0,015	0,904
Помірний (0,51–0,6)	16	57,1%	14	53,8%	0,059	0,808
Важкий (0,61–0,7)	7	25,0%	8	30,8%	0,029	0,866

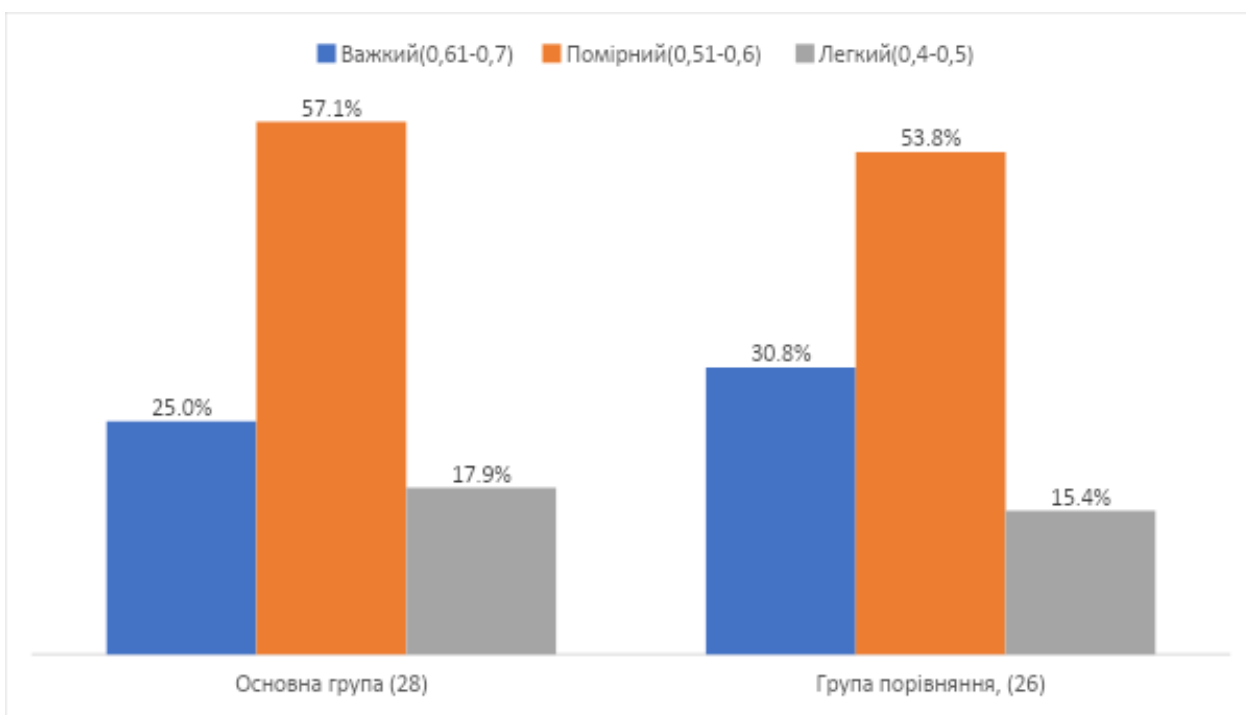


Рис. 2.3. Розподіл пацієток за індексом Northwood

При зборі анамнезу всі пацієтки, в тому числі й одружені, скаржилися на значний психологічний дискомфорт, який вони відчують через аномалію розвитку грудей.

Усім пацієткам перед операцією виконували лабораторні дослідження (загальний аналіз крові, загальний аналіз сечі, біохімічний аналіз крові, коагулограму), щоб виключити супутні захворювання. Також робили перед- та післяопераційні фото.

Щоб провести коректне передопераційне планування під час клінічного обстеження, у пацієток уважно оцінювали такі деталі:

- форму та істотні анатомічні особливості грудей, що дозволяє класифікувати груди за належними типами;
- можливу асиметрію грудей, навіть мінімальну, а також будь-яку асиметрію грудної клітки;
- якість шкіри, її товщину й тургор, наявність стрий;
- наявність рубців від попередніх оперативних втручань.

Слід зазначити, що більшість пацієток 49 (90%) мали дефіцит об'єму молочних залоз.

Виходячи з розуміння анатомічної основи мальформації, одним із наших завдань була розробка протоколу лікування тубулярних грудей, що ґрунтується на корекції анатомічних вад розвитку.

2.1.1. Клінічна характеристика пацієток групи порівняння

У ГП були пацієтки віком від 18 до 44 років (середній вік – $31,08 \pm 1,48$ року). ІМТ становив від 17,85 до 22,43 (у середньому – $20,03 \pm 0,32$). Пацієтки були прооперовані за методикою А. Mandrekas. Під час операції жінкам установлювали імпланти анатомічної форми високого профілю субгландулярно об'ємом від 180 кубічних сантиметрів (сс) до 305 сс (у середньому – $239,23 \pm 6,86$ сс). Пацієтки ГП були рівномірно розподілені за ІМТ і віком. Серед пацієток немає даних про вагітність чи лактацію після коригуючої операції (табл. 2.3).

Таблиця 2.3

Середні показники віку, ІМТ та об'єму ендопротезів у групі порівняння з вірогідністю відмінності з основною групою

Показники	Середнє значення	P
Вік, років	$31,08 \pm 1,48$	$\geq 0,05$
ІМТ	$20,03 \pm 0,32$	$\geq 0,05$
Об'єм ендопротезів, сс	$239,23 \pm 6,86$	$\geq 0,05$

Методика А. Mandrekas (2003 р.) у поєднанні з ендопротезуванням є найбільш вживаною на сьогодні операцією. Вона полягає у частковій мобілізації молочної залози через періареолярний доступ, виведенні її в рану,

розсіканні мобілізованої частини навпіл (щоб нівелювати фіброзне кільце) і розподіленні на поверхні імпланта з можливою фіксацією черезшкірно до нової субмамарної складки. Дисекцію залози автор проводить у такий спосіб, що в нижньому полюсі залишається тільки шкірний чохол. Тож методика вирішує багато питань у корекції тубулярних грудей, зокрема попереджає утворення «double-bubble». Проте створені за його методикою клапті лише частково вкривають нижній полюс імпланта. Не завжди автору вдається фіксувати їх до нової субмамарної складки. Тож у віддаленому післяопераційному періоді вони можуть скорочуватися, що призводить до нерівності контуру нижнього полюса та пальпування імпланта.

2.1.2. Клінічна характеристика пацієток основної групи

В основній групі вік пацієток становив від 18 до 54 років (середній вік – $30,11 \pm 1,74$ року). ІМТ складав від 18,07 до 24,84 (у середньому – $20,5 \pm 0,3$). Розподіл за ІМТ і віком був рівномірний. Пацієтки ОГ були прооперовані за новою методикою. Їм також, як і в групі порівняння, встановлювали імпланти анатомічної форми високого профілю субгландулярно об'ємом від 125 cc до 350 cc (у середньому – $260,36 \pm 8,81$ cc) (табл. 2.4).

Таблиця 2.4

Середні показники віку, ІМТ та об'єму ендопротезів в основній групі у порівнянні з вірогідністю відмінності з групою порівняння

Показники	Середнє значення	P
Вік, років	$30,1 \pm 1,74$	$\geq 0,05$
ІМТ	$20,5 \pm 0,3$	$\geq 0,05$
Об'єм ендопротезів, cc	$260,36 \pm 8,81$	$\geq 0,05$

2.2. Методи дослідження тубулярних грудей II типу

2.2.1. Дослідження кровопостачання тубулярної молочної залози за допомогою УЗД та МРТ

Кровопостачання тубулярних грудей не було описано в літературі. Областю нашого дослідження стали особливості ангіоархітекtonіки молочної залози та локалізація найбільших судин для планування реконструктивної операції.

УЗД, завдяки високій інформативності, неінвазивності, швидкості виконання, можливості багаторазового повторення без шкоди для здоров'я пацієнта посідає одне з головних місць серед інших методів дослідження[51, 53, 114, 116, 117, 118, 119, 120, 121].

У нашій роботі ми використали ультразвуковий діагностичний апарат MyLab 40 GP з лінійним датчиком 5–12 МГц.

За допомогою кольорового доплерівського картування (КДК) можна отримати доплерівську криву, що вже має інформацію про характер судини. Ця інформація може бути проаналізована й обрахована. Доплерівська крива несе інформацію про тип судини (артерія чи вена) та про функціональну фазу цієї судини (систолична або діастолічна швидкість). Показники останньої відображають стан стінок судини, їх опірність. Діаметр судин вимірювали в режимі 2D з використанням максимального збільшення.

За допомогою енергетичного доплерівського картування (ЕДК) можна отримувати зображення практично будь-якої судини, що йде під будь-яким кутом до ультразвукового променя. Однак при цьому буває неможливо визначити його напрямок. ЕДК має переваги в чутливості й точності передачі інформації, в тому числі при візуалізації дрібних і глибоких судин. Тому ми застосували цей метод для дослідження міжреберних перфорантних артерій.

Усім пацієнткам ОГ та ГП проводили доопераційне УЗД грудей. Пухлиноподібних утворень не було виявлено в жодному випадку.

МРТ молочних залоз, або магнітно-резонансна мамографія, характеризується високим відносним контрастом м'яких тканин і дозволяє отримувати зображення зрізів молочних залоз у будь-якій проєкції з високою роздільною здатністю. Високої специфічності методики досягають при динамічному дослідженні з внутрішньовенним введенням контрастних засобів – магнітно-резонансної мамографії з контрастним підсиленням [52, 80, 138, 139].

Для нашого дослідження ми використовували томограф SIEMENS Magnetom Abanto SQ 1,5 Тл та контрастний препарат дотавіст (гадотерова кислота). Це парамагнітний біологічно високоінертний контрастний засіб, що посилює контрастування при проведенні МРТ.

Рентгенконтрастний засіб вводили в режимі ангиографії та оцінювали ангиоархітекtonіку молочних залоз у пацієнток з тубулярними грудьми. Протокол сканування: виконані T2WI, T2 time, T1WI, T1fs сагітальні, корональні та аксіальні томограми. Усього проведено 10 досліджень.

2.2.2. Морфологічні дослідження тканин молочних залоз у пацієнток з тубулярними грудьми II типу й пацієнток з гіпоплазією грудей

Для виконання морфологічного дослідження пацієнток розподілили на 3 групи: основна група (пацієнтки з тубулярними грудьми), група порівняння (пацієнтки з гіпоплазією молочних залоз) та група з нормальною структурою молочної залози. Загалом обстежено 38 пацієнток.

Під час хірургічного лікування за методикою A. Mandrekas у 15 пацієнток були взяті зразки залозистого клаптя разом із поверхневою

фасцією з мобілізованої центральної частини молочної залози (основна група).

Для порівняння взяли аналогічні зразки у 15 пацієток з гіпоплазією молочних залоз під час ендопротезування. Такий вибір ГП обумовлений тим, що однією з ознак тубулярних грудей є гіпоплазія квадрантів молочної залози. Незважаючи на візуальну подібність цих патологій, нашим завданням є виявлення морфологічних відмінностей між ними (як у структурі тканин, так і в їх кровопостачанні).

Для порівняння з патологією ми використали структуру нормальної молочної залози у 8 пацієток, яким проводилося оперативне втручання з приводу фіброаденоми молочної залози. Усі пацієтки мали невеликі фіброаденоми (d до 2 см) у нижньому полюсі грудей. Була досліджена інтактна тканина поза межами аденоми нижнього полюса грудей.

Гістологічне дослідження препаратів проводилось за допомогою дослідницького світлооптичного мікроскопа «Olympus BX-43» (Японія, окуляр 10, об'єктиви 4, 10, 20, 40) з фотодокументуванням досліджених препаратів. Зрізи фрагментів молочної залози та фасції після загальноприйнятої гістологічної обробки забарвлювали:

- гематоксиліном та еозином – для отримання оглядових препаратів;
- методикою Ван Гізон – для дослідження структури сполучної тканини.

Порівняльну оцінку найбільш характерних ознак (наявність фіброзно-кістозних змін тканин залози, мазоплазія, гіперплазія, атрофія / гіпоплазія, гіаліноз, особливості структури фасції, наявність фіброзу й ангіодиспластичних утворень, стан капілярів, артеріол і венул, наявність нервових стовбурів) досліджених патологій виконано у відсотках.

2.2.3. Методи клінічної оцінки результатів хірургічного лікування, оцінка якості життя, показників задоволеності результатом оперативного втручання (Breast-Q) й аспекти біоетики

Ранні післяопераційні результати оцінювали за наявністю чи відсутністю ускладнень, таких як гематома й трофічні порушення шкіри нижнього полюса грудей.

Віддалені результати хірургічного лікування оцінювали за наявністю чи відсутністю таких ускладнень як рецидив мегаареоли, нерівність контуру нижнього полюса грудей, пальпування імпланта, «double-bubble», грубі рубці навколо ареоли, наявність капсульної контрактури.

Загальні результати хірургічного лікування (перш за все естетичну складову) ми оцінювали як добрі, задовільні, незадовільні. Оцінку проводили через рік після операції.

Добрими вважались результати в пацієток із симетричними молочними залозами, рівним контуром нижнього полюса грудей, мінімальним (до 1 см) збільшенням діаметра ареоли, нормотрофічними рубцями навколо ареол. При пальпації молочні залози були м'які, нижній край імпланта не пальпувався.

Задовільними вважались результати в пацієток із симетричними молочними залозами, незначною деформацією контуру нижнього полюса грудей (у вигляді «double-bubble»), збільшенням діаметра ареоли більше ніж 1 см, широкими, щільними рубцями навколо ареоли. При пальпації молочні залози були ущільнені за рахунок вираженої капсули навколо імпланта, нижній край імпланта не пальпувався.

Незадовільними вважались результати в пацієток з асиметрією молочних залоз, асиметрією САК, значною деформацією контуру нижнього полюса, пальпацією нижнього краю імпланта, значним ущільненням молочних залоз за рахунок вираженої капсульної контрактури.

Для оцінки якості життя пацієнток після операції ми використовували загальновідоме анкетування «BREAST-Q» [95,96]. Це чітко розроблені анкетні дані, призначені для оцінювання результатів хірургічного лікування серед жінок, які перенесли різні види операцій на грудях. У нашій роботі ми використали модулі Breast-Q для збільшення грудей, що включають:

Якість різних сфер життя до та після операції:

1. Психосоціальне благополуччя: ця шкала вимірює психосоціальне благополуччя, пов'язане з образом тіла (наприклад, прийняття тіла, почуття привабливості), та впевненість жінки в соціальній сфері. Інші пункти охоплюють емоційне здоров'я та самооцінку.

2. Сексуальне благополуччя: ця шкала вимірює проблеми сексуального самопочуття та образу тіла (почуття сексуальної привабливості, коли пацієнтки одягнені та не одягнені), сексуальну впевненість стосовно грудей і того, як комфортно чи невимушено почувається жінка під час сексуальної активності.

3. Задоволеність грудьми: ця шкала вимірює образ тіла з точки зору задоволеності жінки її грудьми до та після операції. Питання охоплюють зовнішній вигляд грудей (наприклад, розмір, симетрія, м'якість, розміщення імплантатів, розріз), задоволення грудьми стосовно того, як лежить на них бюстгальтер, як виглядають груди без одягу або в одязі. Є також питання, що стосуються імплантатів (наприклад, пальпація) та післяопераційних проблем (наприклад, рубці).

4. Фізичне благополуччя: ця шкала фіксує негативні фізичні наслідки для грудної клітки та верхньої частини тіла. Включає питання щодо симптомів болю чи стискання в області грудей, а також труднощі з рухливістю (наприклад, підняття руки) та веденням діяльності (наприклад, біг, піднімання важких предметів).

Задоволеність результатом оперативного лікування:

1. Задоволеність результатом: ця шкала вимірює загальну оцінку жінки щодо результатів її операції на грудях. Питання висвітлюють, чи справдилися сподівання жінки. Чи вплинув естетичний результат, хірургічне втручання на її життя, а також чи задоволена вона власним рішенням про операцію (наприклад, «я б це зробила ще раз»).

Задоволеність турботою:

1. Інформація: ця шкала вимірює задоволеність інформацією про збільшення грудей, процес операції від хірурга. Питання охоплюють інформування про ускладнення та ризики (наприклад, пролежень та випадіння імпланта, втрата сосків, капсульна контрактура, брижі), онкологічні наслідки імплантації, майбутній скринінг онкологічної патології, годування груддю, час загоєння та одужання, який буде розмір грудей після операції, рубці.

2. Хірург: ця шкала вимірює задоволеність хірургом. Включає питання про якість хірурга (наприклад, професійні, вміння заспокоїти, ретельно зібрати анамнез, проявити співчуття) та комунікативні навички (наприклад, легко розмовляти). Пункти також охоплюють ступінь участі пацієнтки в прийнятті рішення, прийняття та її розуміння процесу.

3. Медична команда: ця шкала вимірює задоволеність членами медичної групи (крім хірурга). Питання включають професіоналізм працівників, освіченість та доброзичливість, що також впливало на те, чи комфортно жінці почувалося та чи відчувала вона, що до неї звертаються шанобливо.

Усі результати Breast-Q варіюють від 1 до 100. Оцінки обчислюють з відповідей на окремі запитання, додають разом і перетворюють на бал за шкалою від 0 до 100 (подібно до перерахунку у відсотки). Більш висока оцінка означає високу задоволеність або кращу якість життя, пов'язану

зі здоров'ям. Анкетування пацієток основної групи проводили до і через рік після операції.

Робота проводилася на основі вимог і стандартів міжнародних клінічних досліджень «Якісна клінічна практика – Good Clinical Practice (GCP)», що дозволяє регулювати проведення клінічних досліджень, забезпечуючи надійність отриманих даних і захищаючи права в межах принципів: не нашкодь; роби благо; повага до автономності пацієнта; справедливості, конфіденційності.

Пацієнтки були ознайомлені зі змістом діагностичних і лікувальних процедур та підписали форму «Інформованої згоди» як досліджувані.

2.2.4. Статистичні методи

Для проведення дослідження дані були зібрані та збережені в електронних таблицях Microsoft Excel 2019. Статистична обробка даних, отриманих під час досліджень, проводилася із застосуванням програмного пакету для статистичного аналізу «STATISTICA 12 for Windows» (StatSoft Inc., США). За допомогою критерію Шапіро-Уїлка було перевірено нормальність закону розподілу досліджуваних показників, представлених у кількісному вигляді, бо кількість пацієнтів у групах становила менше ніж 50. Оскільки гіпотеза про нормальність закону розподілу не була достовірно підтверджена ($p > 0,05$), для порівняння незалежних сукупностей у даному дослідженні використовувався непараметричний U-критерій Манна-Уїтні. Розраховані значення U-критерію Манна-Уїтні порівнювалися з критичними значеннями при заданому рівні значущості ($p = 0,05$): у разі, коли розраховане значення U дорівнювало або було менше за критичне, визнавалася статистична значущість відмінностей.

Для параметрів, які представлені якісними характеристиками, проводився аналіз їхніх частотних показників із визначенням абсолютної

кількості спостережень (N) та розрахунку відсоткових показників (%); для параметрів, які були представлені в кількісному вигляді методами описової статистики, визначалися середні значення показників та оцінки їхньої варіабельності й статистичної значущості – математичне сподівання (M), середньоквадратичне (стандартне) відхилення (SD).

Аналіз різниці номінальних даних проводився за допомогою критерію χ^2 Пірсона, що дозволяє оцінити значущість відмінностей між фактичною кількістю випадків або якісних характеристик вибірки, які потрапляють у кожну категорію, і теоретичною кількістю, яку можна очікувати в досліджуваних групах. Значення критерію χ^2 обчислюється за формулою:

$$\chi^2 = \sum_{i=1}^r \sum_{j=1}^c \frac{(O_{ij} - E_{ij})^2}{E_{ij}}, \text{ де:}$$

i – номер рядка,

j – номер стовпця,

O_{ij} – фактична кількість спостережень у комірці ij ,

E_{ij} – очікувана кількість спостережень у комірці ij .

Значення критерію χ^2 порівнюється з критичними значеннями для заданої кількості ступенів свободи. Якщо отримане значення критерію χ^2 перевищувало критичне, робився висновок про наявність статистичного взаємозв'язку між досліджуваним фактором і результатом при відповідному рівні значущості.

У процесі аналізу частотних таблиць, коли хоча б в одній комірці значення було менше ніж 10, розраховувався критерій χ^2 з поправкою Йейтса, що дозволяє зменшити ймовірність виявлення відмінностей там, де їх немає. Поправка Йейтса полягає у відніманні 0,5 від абсолютного значення різниці між фактичною та очікуваною кількістю спостережень у кожній комірці, що веде до зменшення величини критерію χ^2 :

$$\chi^2 = \sum_{i=1}^r \sum_{j=1}^c \frac{(|O_{ij} - E_{ij}| - 0,5)^2}{E_{ij}}$$

В окремих випадках для порівняння параметрів, що мали малу кількість спостережень у групах (5 і менше), для оцінки значущості міжгрупової різниці за частотними розподілами використовувався точний критерій Фішера, який розраховувався за формулою:

$$P = \frac{(A+B)! \cdot (C+D)! \cdot (A+C)! \cdot (B+D)!}{A! \cdot B! \cdot C! \cdot D! \cdot N!}, \text{ де:}$$

A, B, C, D – фактичні кількості спостережень у комірках таблиці сполученості,

N – загальна кількість досліджуваних,

! – факторіал, який дорівнює добутку числа на послідовність чисел, кожне з яких менше за попереднє на 1.

Отримане значення точного критерію Фішера, $p > 0,05$, свідчило про відсутність статистично значущих відмінностей, а значення $p < 0,05$ – про їхню наявність. Для всіх статистичних оцінок проводилася перевірка їхньої статистичної значущості на рівні не нижче ніж 95,0% ($p < 0,05$) [122,123].

РОЗДІЛ 3

ДОСЛІДЖЕННЯ КРОВООБІГУ ТА МОРФОЛОГІЧНИХ ЗМІН МОЛОЧНОЇ ЗАЛОЗИ В ПАЦІЄНТОК З ТУБУЛЯРНИМИ ГРУДЬМИ II ТИПУ

3.1. Дослідження кровообігу тубулярної молочної залози за допомогою УЗД та МРТ

Макроскопічну оцінку кровообігу молочної залози тубулярних грудей II типу ми проводили за допомогою методів УЗД та МРТ із контрастом. Оскільки направленістю нашого дослідження були особливості ангіоархітекtonіки кровообігу молочної залози та локалізація найбільших судин для планування реконструктивної відновлювальної операції, то при аналізі УЗД ми зосередились на наявності, розмірах артерій, аналізі доплерівської кривої.

Переважно виявлений типовий для імпульсно-хвильової доплерографії тип кривої, а саме низькорезистентний з високошвидкісною діастолічною складовою, водночас інші види – високорезистентний, турбулентний (артеріо-венний шунт), венозний – не спостерігались. Кровотік в *a.thoracica interna* був пульсуючим та однонаправленим. Крива швидкості відображала тип кровотоку з низьким або помірним периферічним спротивом. Діаметр внутрішньопаренхіматозних артерій не перевищував 0,5 мм.

За допомогою кольорового дуплексного сканування в пацієнток ОГ були виявлені лише основні великі судини тубулярних грудей II типу. У 22 пацієнток вдалося простежити тільки перфорантні артерії внутрішньої грудної артерії. У 3 пацієнток також гілки латеральної грудної артерії. У 3 пацієнток – міжреберні перфорантні артерії нижнього полюса грудей (табл. 3.1).

Середні показники діаметра та швидкості кровотоку крупних артерій тубулярних грудей II типу

Назва артерії	Діаметр у мм, середнє значення	Максимальна систолічна швидкість, середнє значення, м/с
a.thoracica interna	2,05	1,2
a.thoracica lateralis	1,6	–
a.intercostalis	1,1	–

Основними особливостями та перевагами дослідження УЗД судин молочної залози були такі:

- УЗД дозволило отримати детальне зображення структури молочної залози та візуалізувати крупні судини (рис. 3.1, рис. 3.2);
- УЗД не вимагало введення в організм хімічних речовин або інших рідин;
- УЗД судин молочної залози дозволив за допомогою дуплексного сканування оцінити напрямок і швидкість кровотоку в крупних судинах молочної залози та виключити можливі супутні патології та аномалії.

Основним обмеженням при УЗД судин тубулярних грудей виявилась недостатня роздільна здатність для вивчення всієї ангіоархітекtonіки молочної залози, неможливість чітко оцінити діаметр основних судин, слабка видимість вен, недостатня візуалізація дрібних артерій, що не дало можливості оцінити швидкість кровотоку в них.

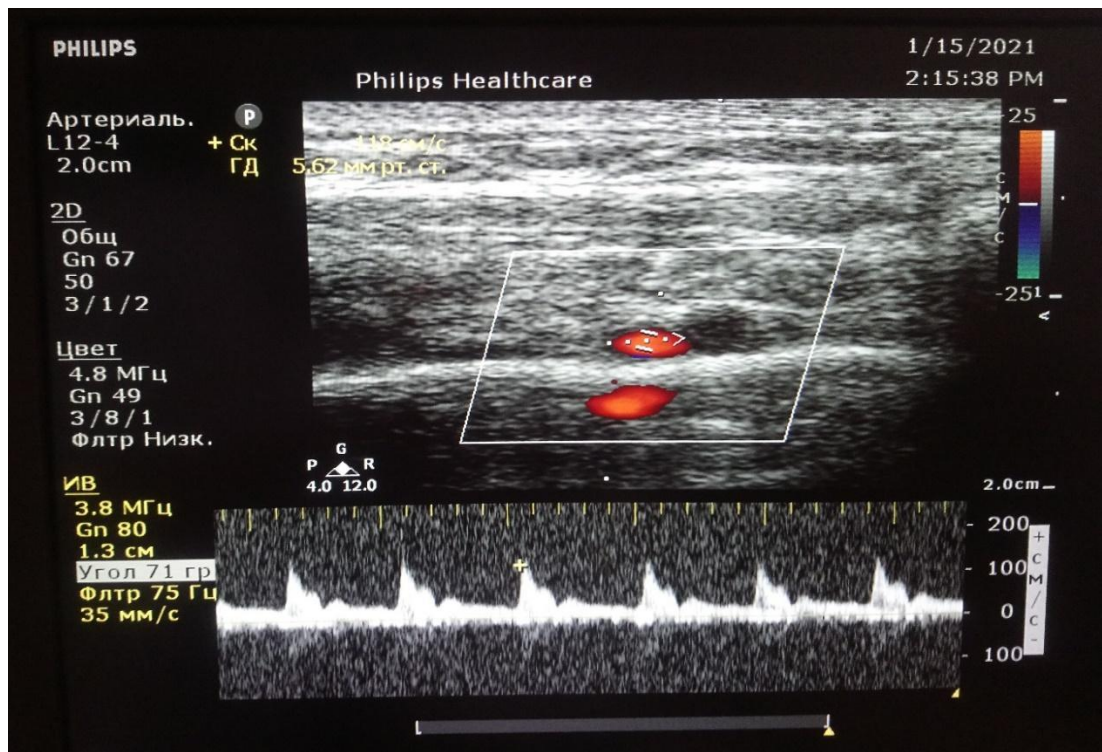


Рис 3.1. УЗД-візуалізація a. thoracica interna в пацієнтки з тубулярними грудьми (діаметр – 2,1 мм, систолічна швидкість кровотоку 118 см/с)

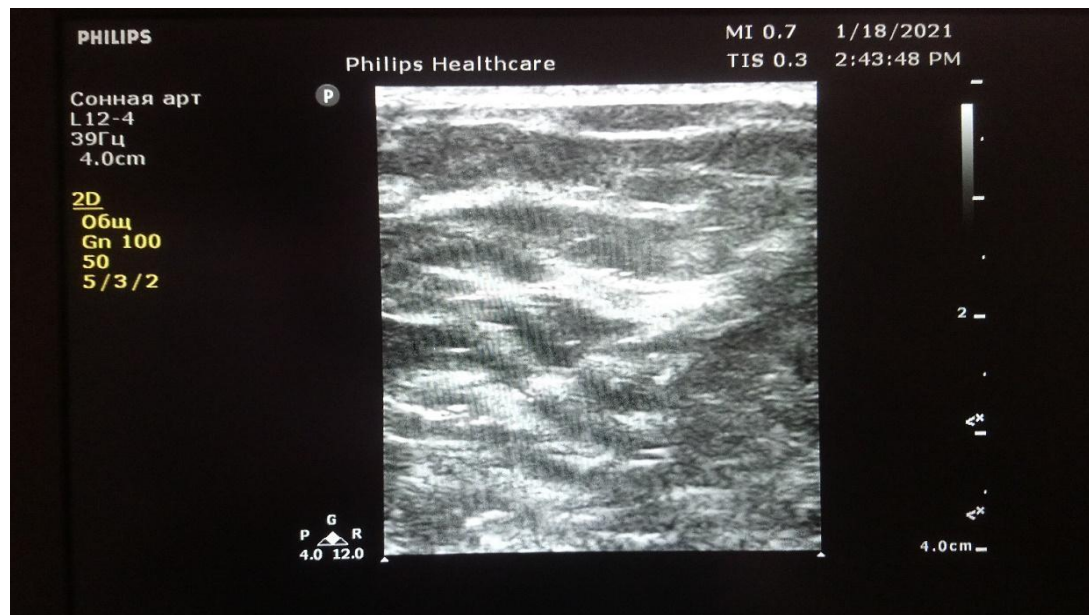


Рис. 3.2. Приклад структури тубулярних грудей при УЗД

На знімку візуалізуються фіброзні тяжі, що пронизують молочну залозу від дерми й до фасції.

Отже, застосування методу УЗД виявилось недостатнім для оцінки кровотоку тубулярних грудей та планування цілеспрямованого оперативного втручання, проте дало можливість виключити супутню патологію та оцінити структуру молочної залози на макроскопічному рівні.

Особливості МРТ-дослідження судин молочної залози, на перевагу від УЗД, включали:

1. Високу чутливість: МРТ-дослідження судин молочної залози дозволяє виявити зміни в кровообігу, які можуть свідчити про наявність патології в молочній залозі.

2. Відсутність радіаційної дози: МРТ-дослідження не використовує рентгенівські промені, тому не існує ризику виникнення радіаційного ураження.

3. Високу роздільну здатність: МРТ-дослідження дозволяє отримати дуже детальне зображення м'яких тканин і судин, які лікарю надає точне розміщення патологічного вогнища в молочній залозі.

4. Можливість дослідження обох молочних залоз: МРТ-дослідження можна проводити на обох молочних залозах одночасно, що дозволяє отримати повну картину про стан молочних залоз.

За даними МРТ, основним джерелом кровопостачання були гілки *a.thoracica interna*, які відходять від основного стовбура на рівні верхнього медіального квадранту залози.

У 10 пацієнок контрольної групи було виконано МРТ грудей з контрастом. У порівнянні з МРТ-картиною нормальних грудей (рис. 3.3) ангіоархітектоніка тубулярних грудей II типу характеризувалась відсутністю гілок *a.thoracica lateralis* (рис. 3.4), зменшенням діаметра міжреберної перфорантної артерії, що проходить у складі септи Вюрінгера, і практично відсутністю міжреберних перфорантних артерій (рис. 3.5).

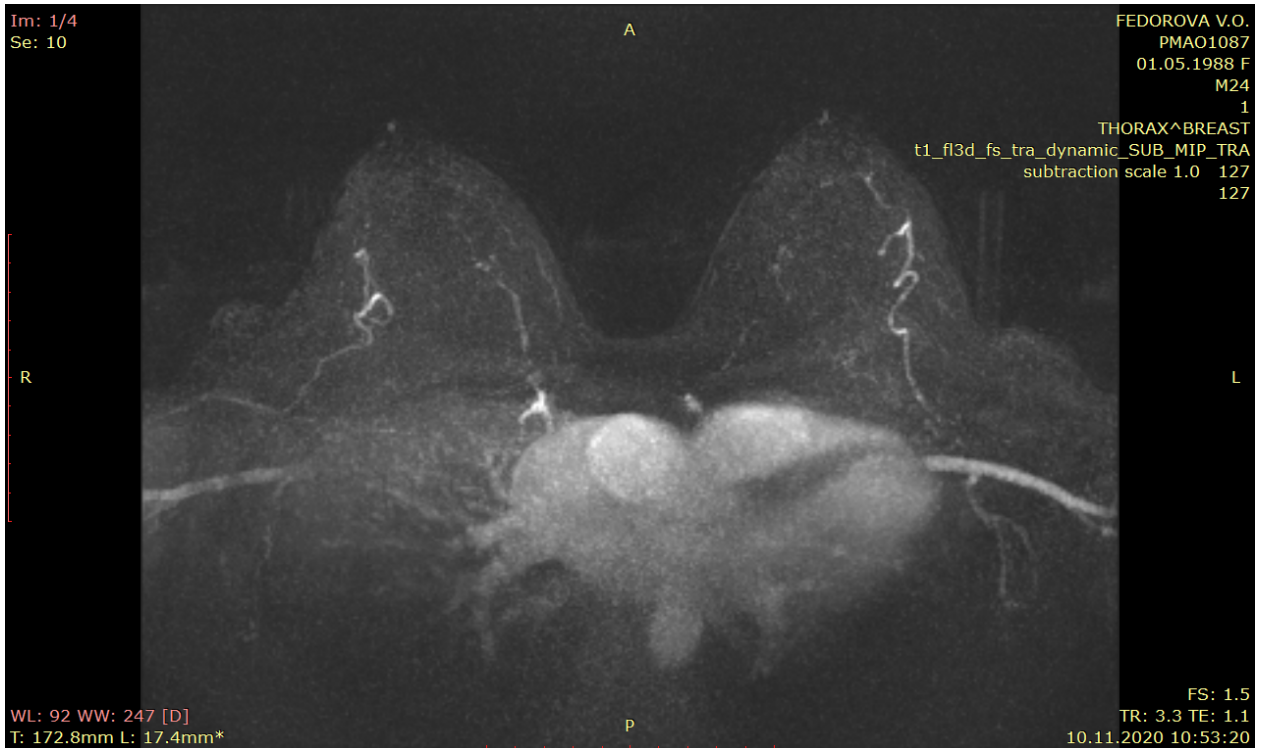


Рис. 3.3. Приклад кровотоку нормальних грудей на МРТ

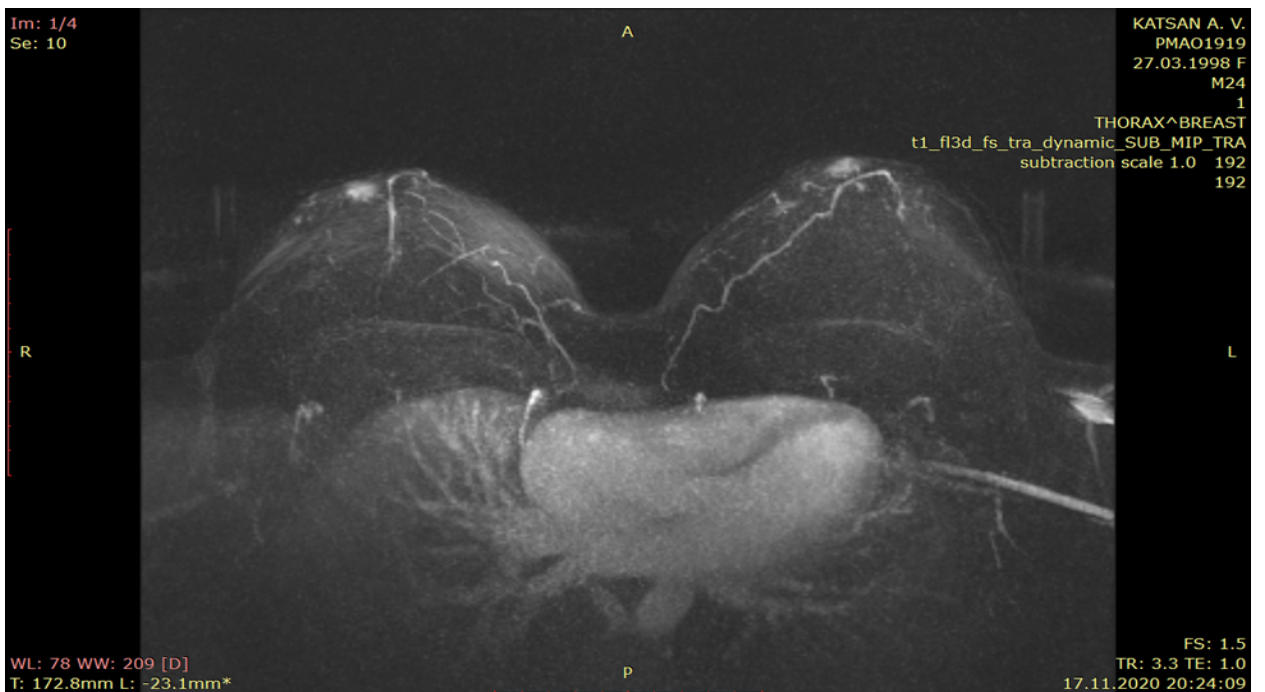


Рис. 3.4. Пацієнтка К, 18 років. Тубулярні груди II типу. На МРТ візуалізуються гілки a.thoracica interna, відсутні гілки a.thoracica lateralis.

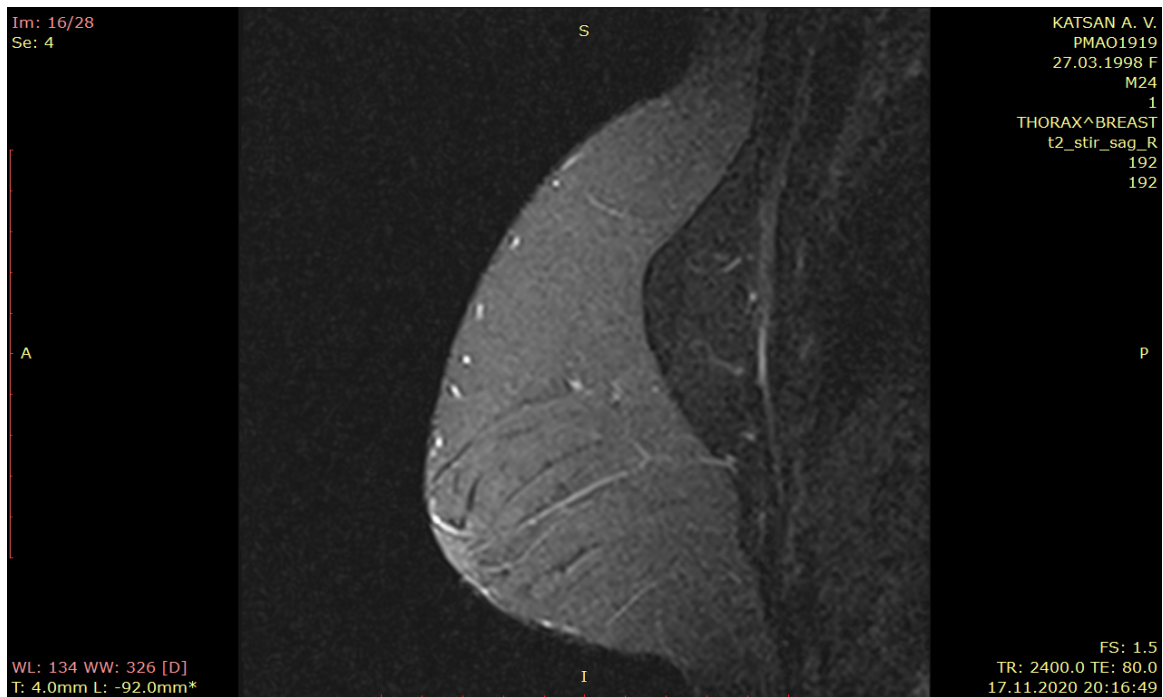

Рис. 3.5. Пацієнтка К, 18 років. Тубулярні груди II типу. На МРТ-дослідженні зменшення діаметра міжреберної перфорантної артерії, що проходить у складі септи Вюрінгера.

Загалом контрастування при МРТ-дослідженні судин молочної залози дозволяє отримати більш детальні та чіткі зображення судин і тканин, що є корисним для діагностики, контролю та оцінки передопераційного стану кровообігу тубулярних грудей.

Отже, при виконанні реконструктивної операції на тубулярній молочній залозі II типу, щоб не ушкодити основні джерела кровопостачання, треба залишати інтактним верхній медіальний квадрант молочної залози з метою уникнення порушення кровотоку залози та подальших рубцевих змін.

3.2. Морфологічні зміни тканин у пацієток з тубулярними грудьми II типу

З метою вивчення особливостей морфології тубулярної молочної залози II типу були проведені порівняльні дослідження гістологічних змін

поверхневої фасції молочної залози та самої молочної залози нижнього полюса грудей. Проведено вивчення структурних змін молочної залози як у групі тубулярних грудей II типу, так і в групі з гіпоплазією грудей, через клінічну подібність патологій. Спільною ознакою є недорозвинення молочної залози в нижньому полюсі грудей. Для вирішення цього завдання було проведено гістологічне дослідження операційного матеріалу тканин грудних залоз 15 пацієток з гіпоплазією молочних залоз та 15 пацієток з тубулярними грудьми II типу. Під час виконання операцій корекції тубулярних грудей за методикою А. Mandrekas та операцій ендопротезування при гіпоплазії ми взяли зразки фасції та молочної залози з нижнього полюса грудей. Спочатку порівняли випадки гіпоплазії молочної залози з нормою, потім ТГ II типу з нормою. Для порівняння ми використали структуру нормальної молочної залози у 8 пацієток, яким проводилося оперативне втручання з приводу фіброаденоми молочної залози. Усі пацієтки мали невеликі фіброаденоми (d до 2 см) у нижньому полюсі грудей. Була досліджена інтактна тканина поза межами аденоми нижнього полюса грудей. Загалом обстежено 38 пацієток.

3.2.1. Морфологічні зміни тканин у пацієток з гіпоплазією молочних залоз

У нормі виділяють внутрішньодолькову та міждолькову сполучну тканину. Внутрішньодолькова сполучна тканина має невиражене еозинофільне забарвлення та складається з рихлої сполучної тканини з відносно великою кількістю клітин (фібробластів з домішками лімфоцитів, плазматичних клітин, гістіоцитів). Міждолькова сполучна тканина складається з грубоволокнистої фіброзної тканини з відносно низькою клітинною щільністю і має більш насичене еозинофільне забарвлення. Міждолькова сполучна тканина є продовженням ретикулярного шару дерми. Місцями міждолькова сполучна тканина формує радіальні тяжі (підтримуючі

зв'язки молочної залози), що продовжуються від дерми до грудної фасції. У міждольковій сполучній тканині наявна жирова тканина, кількість якої варіює у кожної жінки. Жирова тканина відсутня у внутрішньодольковій сполучній тканині (рис. 3.6). Для порівняння ми взяли норму:

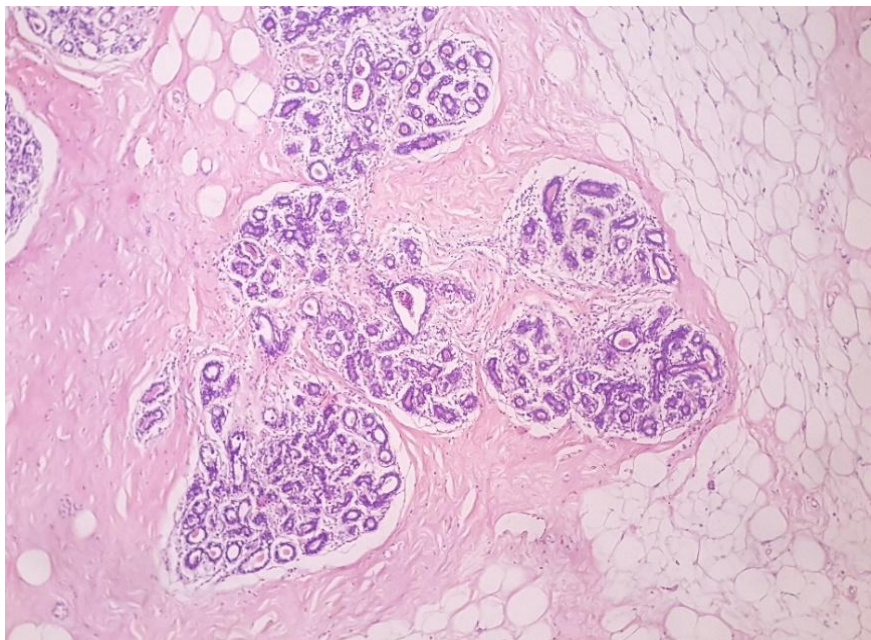


Рис. 3.6. Гістологічна будова молочної залози в нормі. Міждолькова сполучна тканина. Забарвлення гематоксиліном та еозином x 100

Також у міждольковій сполучній тканині лінійно розташовані артерії та вени, що супроводжуються лімфатичними судинами (рис. 3.7).

У пацієток з гіпоплазією молочних залоз структура молочної залози та її дольок найбільше наближалась до норми. Явища мазоплазії здебільшого не спостерігались, але в окремих дольках виявлялись атрофічні зміни. У двох випадках із цієї групи були виявлені зміни, подібні до фіброзно-кістозної мастопатії. У решті випадків епітелій протоків мав звичайну тканинну будову.

У будові фасції в пацієток з гіпоплазією грудей був відсутній нодулярний варіант. Морфологічно фасція включала лінійні, сітчасті й осередкові структури, причому найбільш значущим елементом були лінійні структури з високою густиною та розмірами жмутків колагенових волокон.

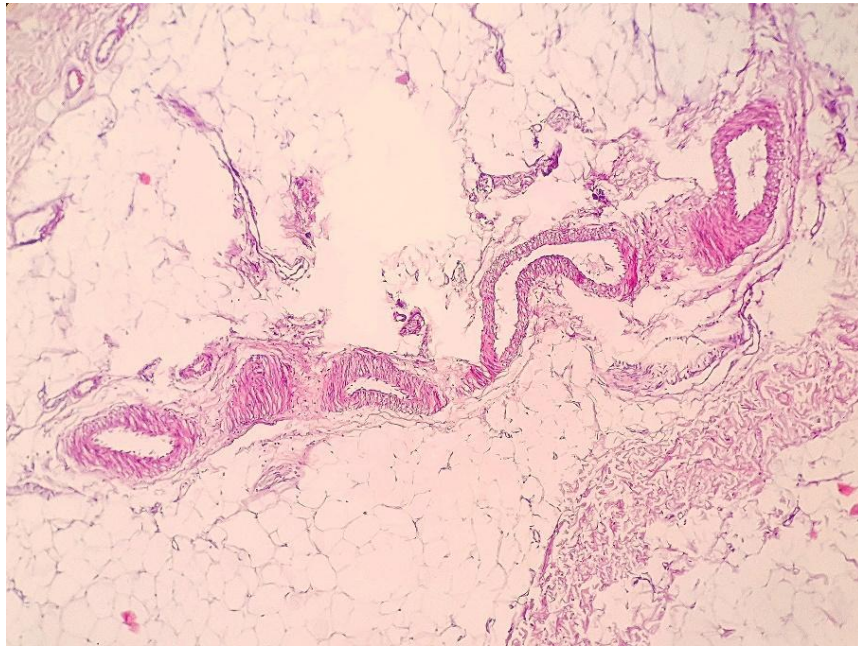


Рис. 3.7. Нормальна будова молочної залози. Лінійне розташування судин. Забарвлення гематоксиліном та еозином x 100

Кровоносні судини мікроциркуляторного русла мали нормальну будову. Відмічалася більш висока щільність і рівномірний розподіл мікроциркуляторного русла в зоні фасції. Синусоїдальні судинні утворення та осередки геморагічного просочування були відсутні. У зоні дослідження були виявлені численні нервові волокна (рис. 3.8).

Узагальнюючи отримані результати, можна зазначити, що гіпоплазія молочних залоз супроводжується найменш вираженими змінами будови власне молочної залози. Відмічено відсутність суттєвих порушень структурних елементів молочної залози, за винятком двох випадків. Фасція мала будову з суттєвим переважанням лінійних структур, які мали більш масивну та щільну структуру. Доволі частою знахідкою були невеликі нервові волокна, розташовані в досліджених ділянках.

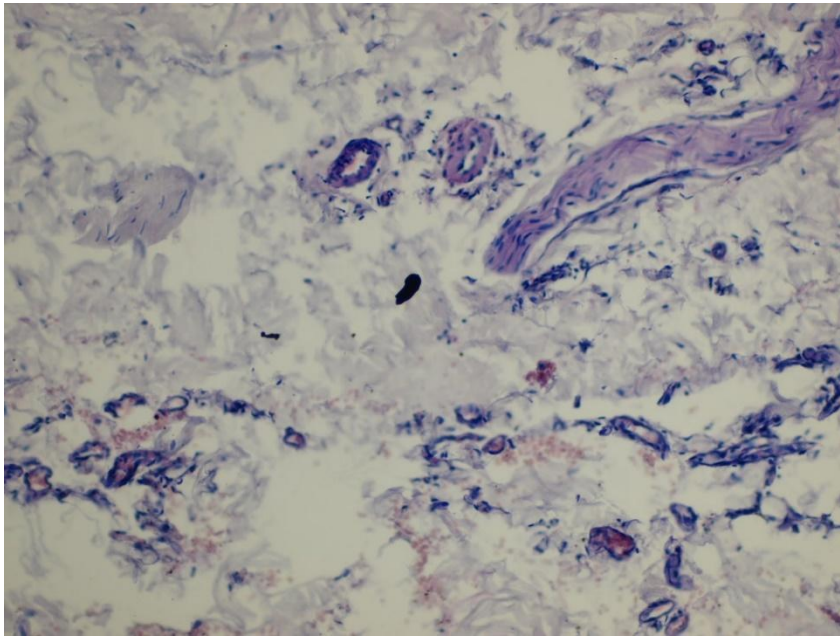


Рис. 3.8. Гіпоплазія молочної залози. Нервові волокна. Забарвлення гематоксиліном та еозином x 100

3.2.2. Морфологічні зміни тканин у пацієток з тубулярними грудьми II типу

У пацієток з тубулярними грудьми II типу структура дольок молочної залози відрізнялась значним поліморфізмом. Спостерігалися явища гіперплазії, атрофії окремих дольок. Також помічено окремі ділянки мезоплазії та гіперплазії залозистих структур. Простежувалися також зони фіброзу з розсіяними в них окремими дрібними протоками, що свідчить про атрофічні зміни. Епітелій протоків мав звичайну для цього органу будову, але у 26,7% (4 випадки із 15) були виявлені осередки проліферації протокового епітелію (рис. 3.9). Фібровані дольки й осередки фіброзу були оточені широкими прошарками жирової тканини.

Структура молочної залози при тубулярних грудях у всіх випадках характеризувалась наявністю фіброзно-дегенеративних змін. Спостерігалось збереження більш чіткої часточкової структури.

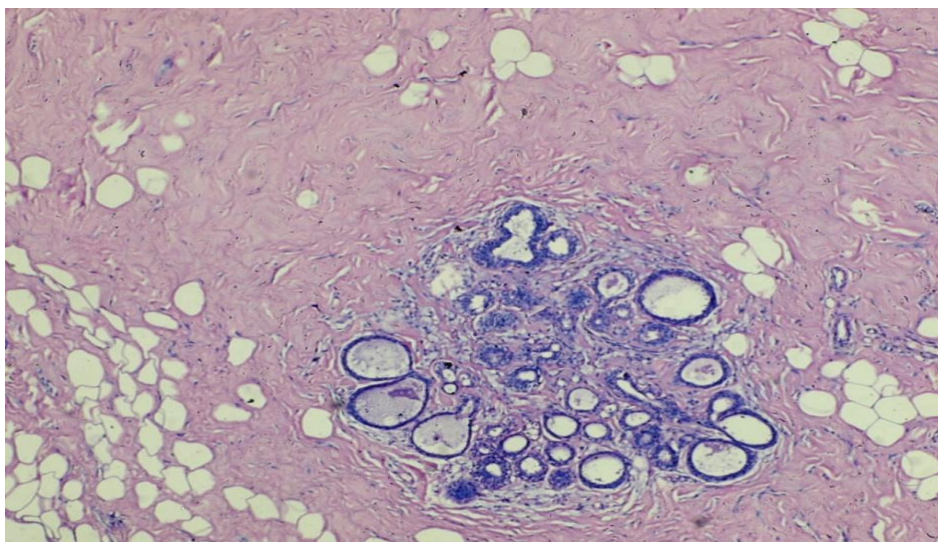


Рис. 3.9. Тубулярна молочна залоза II типу. Атрофія часточок. Забарвлення гематоксиліном-еозином x 100

Прошарки жирової тканини між дольками залози були широкі, що створює враження про загальне зменшення кількості дольок залози. На фоні фіброзу у 8 випадках (53,3%) спостерігались ділянки гіалінозу (рис. 3.10).

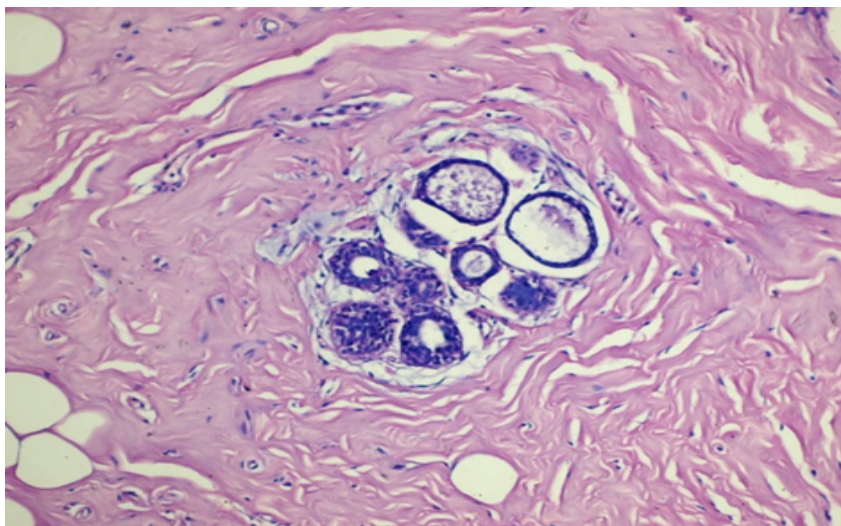


Рис. 3.10. Тубулярна молочна залоза II типу. Гіпоплазована термінальна дольково-протокова одиниця на фоні ознак фіброзу та гіалінозу. Забарвлення гематоксиліном-еозином x 100

Будова фасції у пацієнок з тубулярною молочною залозою II типу також мала деякі особливості порівняно з нормою. Загалом структура фасції

була доволі пухкою. Вона представлена пухкою сполучною тканиною з прошарками більш щільної сполучної тканини, багаті на колагенові волокна. Також спостерігалися й щільні ділянки фасції (у кількох варіантах).

Перший варіант – у вигляді щільних невеликих, неправильної форми, скупчень колагенових волокон. Другий представлений осередками жирової тканини, оточеними щільними колагеновими кільцями, що створює картину нодулярності. Третій різновид – це лінійчасті структури – щільні пучки колагенових волокон. Четвертий – сітчастий, виглядає як сітка доволі щільних колагенових волокон, які не формують чітких певних структур. Ці різновиди будови фасції спостерігались або окремо, або в комплексі, однак вираженість їх була незначною.

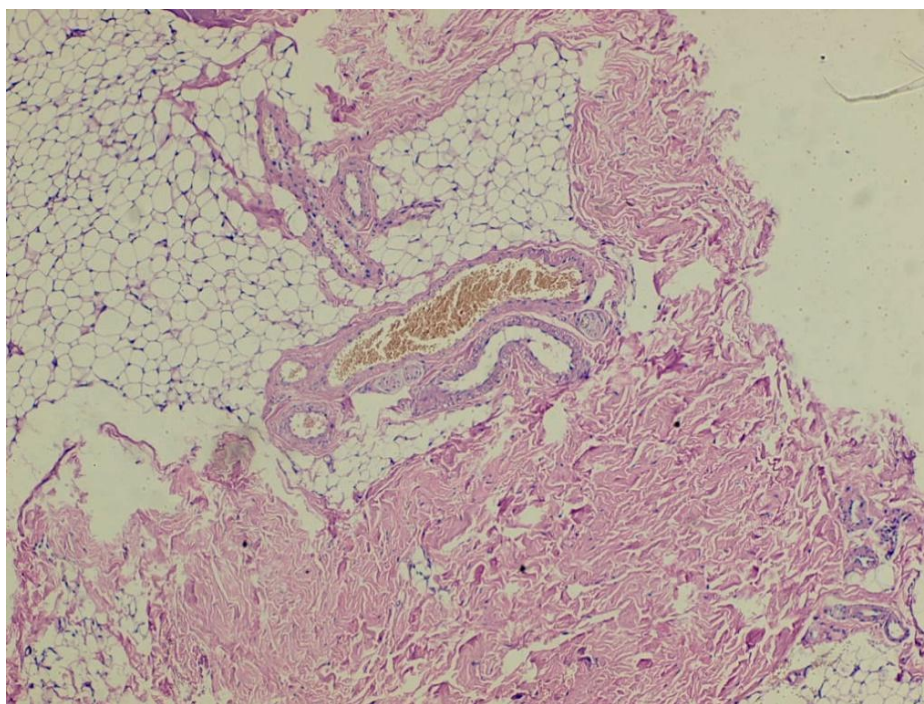


Рис. 3.11. Тубулярна молочна залоза II типу. Скупчення артерій м'язового типу. Забарвлення гематоксилином та еозином x 100

Судинне русло в зоні жирової клітковини та фасції характеризувалося поліморфною структурою та було представлене капілярами, окремими судинами артеріальної та венозної ланки різного діаметра, диспластичними

судинними утвореннями (рис. 3.11). Поліморфізм судинного русла в зоні уражених квадрантів визначався наявністю осередків вираженого мікроангіоматозу, осередків геморагічного просочування, окремих синусоїдальних та диспластично змінених судин та безсудинних ділянок, позбавлених капілярів. У зоні фіброзу судини виявлялись у невеликій кількості, здебільшого з ознаками склерозування стінок. Такі судини можуть бути джерелом стійкої кровотечі.

Фоновим для всіх спостережень був нерівномірний розподіл судин мікроциркуляторного русла, але суттєвих порушень у будові капілярів відмічено не було. Кількість капілярів у цілому була незначною, спостерігались ділянки, позбавлені капілярів, ділянки з наявністю окремих синусоїдальних судинних утворень та осередки геморагічного просочування.

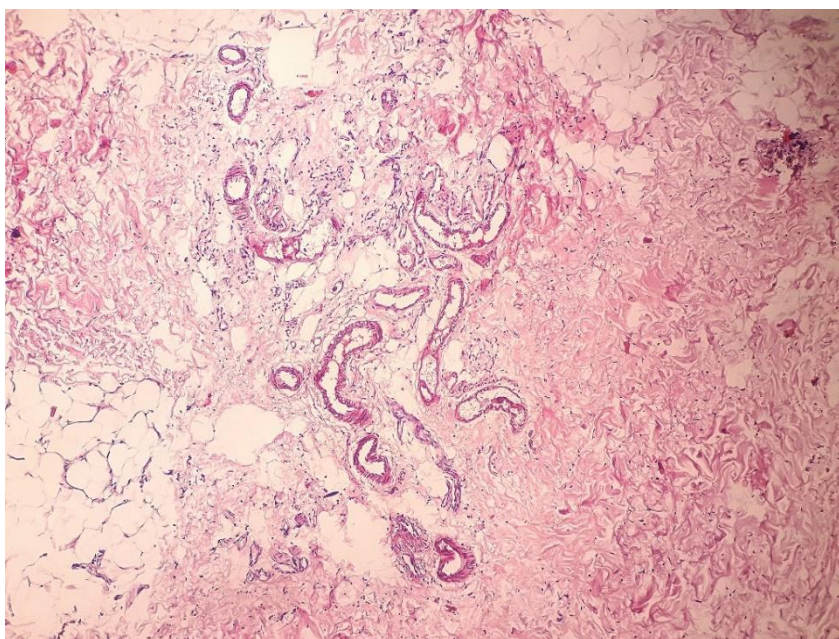


Рис. 3.12. Тубулярна молочна залоза II типу. Судинна мальформація. Стінки судин змішаної будови з наявністю клапанів. Забарвлення гематоксиліном та еозином x 100

Крім того, в 73,3% (11 випадків із 15) спостерігались окремі скупчення судин – артерій і вен малого діаметра (по 3–5 судинних утворень), які за

загальною будовою могли бути віднесені до дрібних мальформацій (рис. 3.12).

Наявність таких мальформацій та капілярів створювало враження, що відсутньою є проміжна ланка між артеріями, капілярами і венами, це – артеріоли і венули (рис. 3.13).

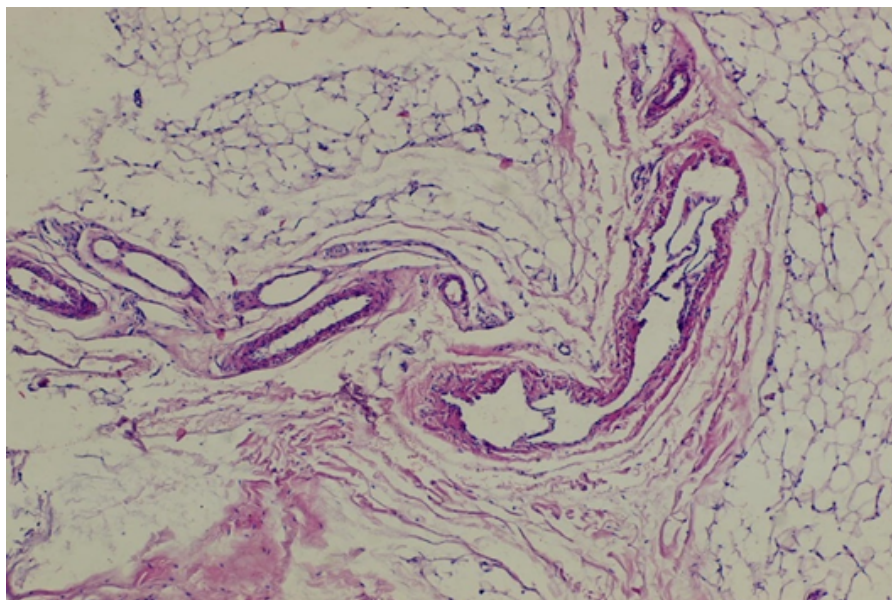


Рис. 3.13. Тубулярна молочна залоза II типу. Судинна мальформація. Стінка судини змішаної будови з наявністю клапанів. Забарвлення гематоксиліном та еозином x 200

Питома вага диспластичних судин (судинних мальформацій) є незначною і також свідчить про вроджений характер досліджуваної патології.

Наявність осередків мікроангіоматозу свідчить про існування відповідного проліферативного потенціалу щодо можливостей відновлення й посилення кровопостачання в зонах ішемії (гіпоксії), в зонах оперативного травмування тканин, що відповідає клінічним спостереженням.

Осередки геморагічного просочування та окремі синусоїдальні судини є проявами патології та свідченням недорозвинутості судинного русла,

незрілості капілярів, недостатності киснезабезпечення та застійних процесів у зазначеній зоні. Такі ділянки в умовах хірургічного стресу можуть стати як причиною кровотечі (відсутність здатності до скорочення), так і джерелом відновлення судинного руслу.

На цьому фоні спостерігались окремі групи судин з нормальним співвідношенням артерій і вен (1/2), які можна розглядати як «кореневі» – такі, що забезпечують кровопостачання в окремі дольки. Проте звертала на себе увагу відсутність проміжної ланки – артеріол і венул, а також відсутність самих дольок, що також може розглядатись як свідчення вродженого характеру патології. Такі судини мають потенціал до відновлення кровопостачання в післяопераційному періоді.

Узагальнюючи отримані результати, можна зазначити, що для тубулярної молочної залози характерним виявився структурний і просторовий поліморфізм залозових і судинних утворень, значне фіброзування дольок молочної залози з утворенням ділянок гіалінозу. Фасція має всі 4 різновиди будови, але їх вираженість доволі незначна – самі волокна й пучки тонкі, нечітко вирізняються на фоні пухкої сполучної та жирової тканини. Спостерігається утворення судинних осередків, які можна розглядати як ангіодиспластичні судинні структури (табл. 3.2).

Отже, можна стверджувати, що за наявності тубулярної молочної залози II типу розвиваються фіброзні та дистрофічні зміни в часточках молочної залози, мають місце ознаки ангіодисплазії, що функціонально поєднуються з недостатністю кровопостачання на фоні недорозвиненої кровоносної системи на рівні артеріол та венул. Також виявлено виражене недорозвинення поверхневої фасції.

**Порівняльна оцінка найбільш характерних ознак гіпоплазії
та тубулярної молочної залози II типу (відсотки)**

Ознаки	Тубулярна молочна залоза II типу, %	Гіпоплазія молочної залози, %
Фіброзно-кістозні зміни	100	13,3
Мазоплазія	73,3	–
Гіперплазія	53,3	–
Атрофія / гіпоплазія	73,3	100
Гіаліноз	53,3	–
Окремі протоки у фіброзній тканині	100	–
Лінійні структури фасції	53,3	100
Сітчасті структури фасції	53,3	100
Осередковий фіброз	53,3	53,3
Нодулярний фіброз	53,3	–
Ангіодиспластичні утворення	73,3	–
Капіляри	66,7	100
Геморагічне просочування	26,6	–
Нервові стовбури	поодинокі	100

У результаті проведених морфологічних досліджень було встановлено, що кожна з патологій має свої характерні гістологічні особливості. Існують відмінності в будові квадрантів молочної залози та, особливо, фасції.

Узагальнюючи отримані результати, можна відмітити, що для тубулярної молочної залози характерним виявився структурний і гістоархітектонічний поліморфізм судинних утворень, з наявністю ангіодиспластичних або недорозвинених судинних структур. Наявність дифузного мікроангіоматозу та «корневих» судин може свідчити про високий відновний потенціал судинного русла та сполучної тканини в зоні хірургічного втручання при операціях на тубулярній молочній залозі. Це створює підґрунтя до вибору тактики хірургічного втручання, за якою таку молочну залозу можна розсікати, проводити широку дирекцію тканин, реконструктивні маніпуляції, не порушуючи кровопостачання залози. Що, своєю чергою, можна впровадити в клінічну практику.

Матеріали розділу висвітлені в таких публікаціях:

1. Галич С.П., Дабіжа О.Ю., Костенко А.А., Гомоляко І.В., Самко К.А., Боровик Д.В. Хірургічне лікування тубулярних грудей II типу. *Хірургія України*. 2016. № 2. С. 76–82.

2. S.P. Galych et al. Surgical Treatment of Tubular Breast Type II. *Plastic and Reconstructive Surgery – Global Open*. 2016. Vol. 4. Issue 10. P. e1024. URL: <https://doi.org/10.1097/GOX.0000000000001024>.

РОЗДІЛ 4

ХІРУРГІЧНА КОРЕКЦІЯ ТУБУЛЯРНИХ ГРУДЕЙ II ТИПУ ЗА РОЗРОБЛЕНИМ МЕТОДОМ

4.1. Хірургічна корекція тубулярних грудей II типу за методикою А. Mandrekas

4.1.1. Методика А. Mandrekas

Як було зазначено раніше, для виконання клінічної складової дослідження пацієнок розподілили на дві групи. Контрольну групу склали 28 пацієнок, прооперованих за новою методикою, а групу порівняння – 26 пацієнок, прооперованих за методикою А. Mandrekas. Вибір такої ГП обумовлений тим, що серед усіх методик корекції тубулярних грудей операція А. Mandrekas (2003 р.) у поєднанні з ендопротезуванням є найбільш уживаною та загальноприйнятою на сьогодні. На думку автора, вона вирішує багато питань у корекції тубулярних грудей, зокрема попереджує утворення «double-bubble».

Під час операції всім пацієнткам проводився ендотрахеальний наркоз із внутрішньовенним введенням розчинів тіопенталу, дитиліну, фентанілу, дипривану, реосорбілакту. Профілактику інфекційних ускладнень проводили введенням інтраопераційно антибіотиків цефалоспоринового ряду.

Операція відбувалася в такий спосіб: після остаточного маркування циркумареолярним чи періареолярним доступом виконували часткову мобілізацію молочної залози й виводили її в рану. Дисекцію залози проводили так, що в нижньому полюсі грудей залишався тільки шкірний чохол із незначним прошарком клітковини (рис. 4.1).

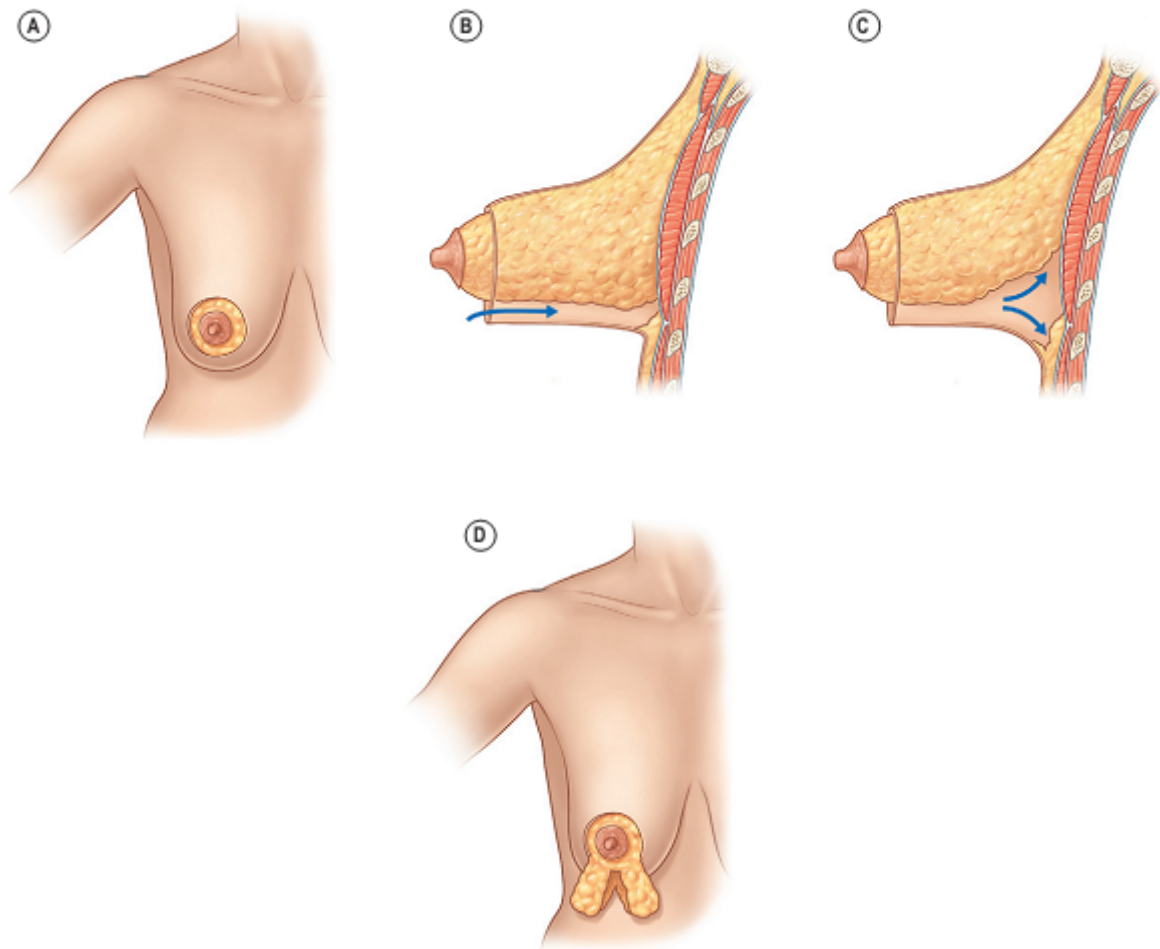


Рис. 4.1. Схематичне зображення методики А. Mandrakas (2006 р.)

Далі мобілізовану частину залози розсікали навпіл (щоб нівелювати фіброзне кільце), формували порожнину для імпланта субгландулярно. У всіх випадках встановлювали анатомічні гелеві імпланти високого профілю. Після цього залозу розподіляли на поверхні імпланта (рис. 4.2). Для формування цілісного покриття для імпланта залозисті клапті фіксували між собою за допомогою кількох швів. При достатній довжині залозистих клаптів проводили їх фіксацію в нижньому полюсі грудей. Встановлювали активні дренажі, які виводили в аксиллярній області. Якщо пацієнтки бажали виконати корекцію мегаареоли, операцію завершували циркумареолярною мастопексією.

У післяопераційному періоді пацієнтки продовжували антибіотикопрофілактику на 3–5 діб, залежно від того, скільки діб були встановлені дренажі. Також у післяопераційному періоді протягом 2–3 діб застосовувались знеболюючі та протизапальні препарати.

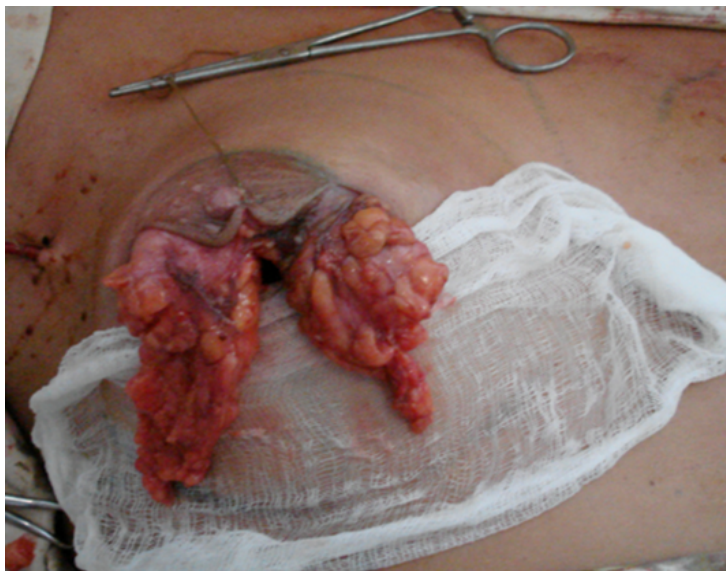


Рис. 4.2. Розсічення мобілізованої молочної залози над імплантом

Компресійний трикотаж вдягали після першої перев'язки. Шви знімали на 14-ту добу після операції.

Виконуючи корекцію тубулярних грудей за методикою А. Mandrekas, ми помітили, що вона попереджує утворення «double-bubble» за рахунок мобілізації та розсікання фіброзних тяжів залози. Проте залишилося ще багато невирішених проблем. Зокрема, залозисті клапті зазвичай мобілізували лише частково, і не вкривали повністю нижній полюс імплантанта. Їх не вдавалося фіксувати до нової субмамарної складки.

Окремою проблемою була дифузна кровоточивість тканин залози під час операції. Тому всім пацієнткам встановлювали активні дренажі, які знімали в середньому через 3 ± 2 доби. Кількість днів перебування пацієнток у стаціонарі в середньому становила 11 ± 6 діб.

4.1.2. Оцінка результатів та ускладнень у групі порівняння

Виконуючи корекцію тубулярних грудей II типу за методикою А. Mandrekas, ми отримали добрі (16 випадків (62%)) і задовільні (10 випадків (38%)) естетичні результати (рис. 4.3). Вдалося майже повністю вирішити проблему подвійної субмамарної складки, окрім випадків наявності в пацієток дуже щільного фіброзного кільця в нижньому полюсі грудей.

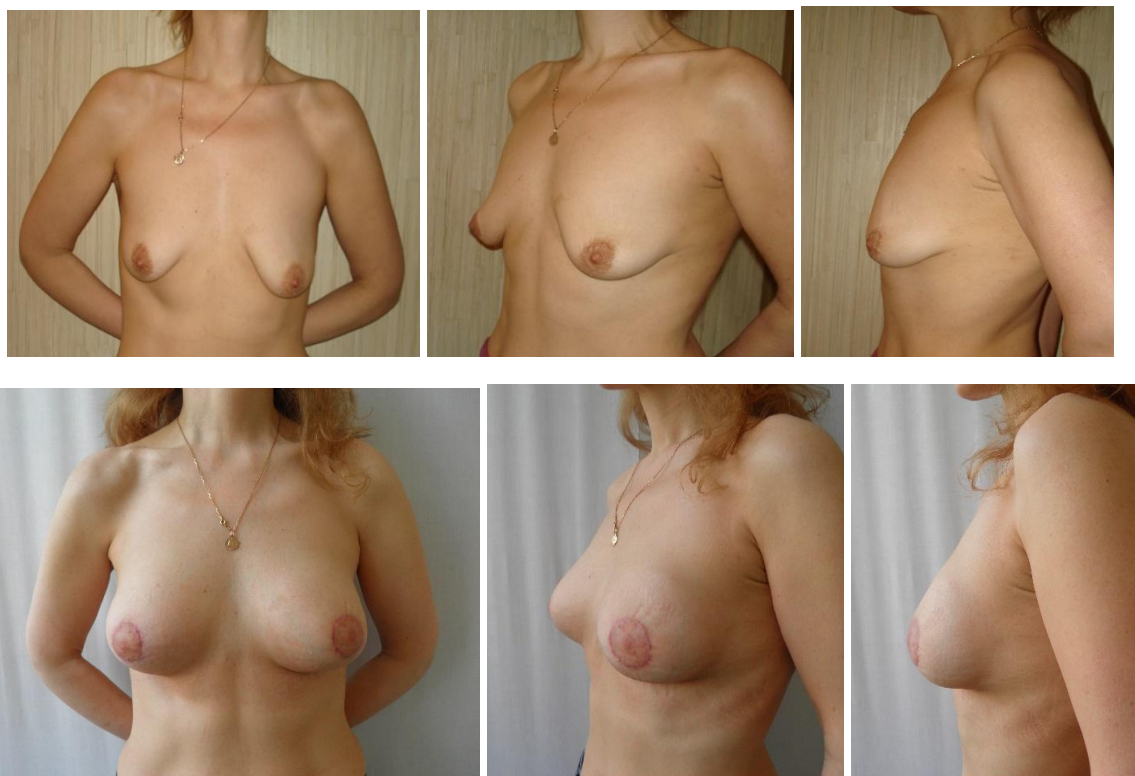


Рис. 4.3. Пацієнтка С., 39 років, із тубулярними грудьми II типу, асиметрією грудей за об'ємом до і через 3 місяці після операції за методикою А. Mandrakas

У ранньому післяопераційному періоді, окрім загальних ускладнень, таких як набряки й синяки, у трьох пацієток спостерігалися гематоми (11,54%). У віддаленому післяопераційному періоді відмічалось формування подвійної субмамарної складки та часткове скорочення залозистих клаптів, що призводило у 38,46% випадків (10 пацієток) до нерівності контуру нижнього полюса та у 23,08% випадків (6 пацієток) до пальпування імплантів (рис. 4.4, рис. 4.5).

Серед віддалених післяопераційних ускладнень були також: двостороння капсульна контрактура у 3 пацієток (11,54%), грубі післяопераційні рубці в 5 пацієток (19,23%) та розширення ареоли в 5 пацієток (19,23%) (табл. 4.1). Порушення чутливості сосково-ареолярного комплексу в ГП ми не помічали.

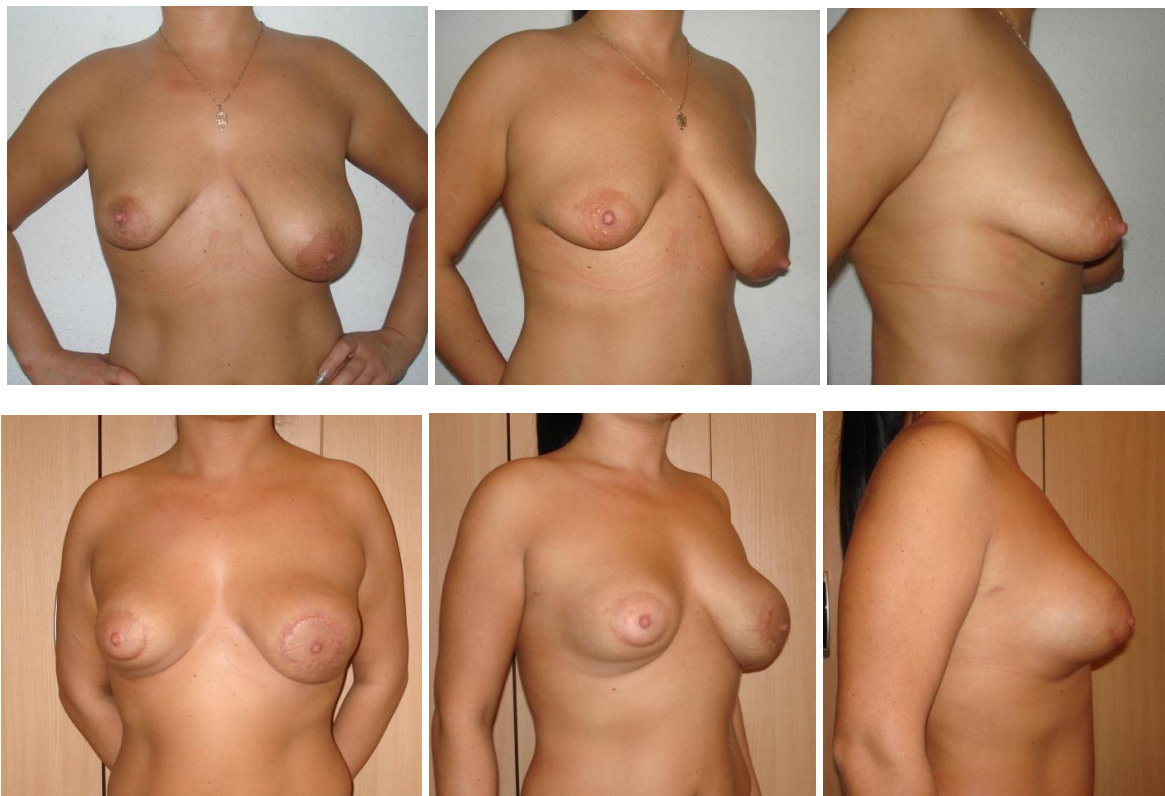


Рис. 4.4. Пацієнтка Т., 28 років, із тубулярними грудьми II типу, асиметрією грудей за об'ємом до I через 1 рік після операції за методикою А. Mandrakas. Віддалені післяопераційні ускладнення – рецидив мегаареоли лівої молочної залози, подвійна субмаммарна складка правої молочної залози

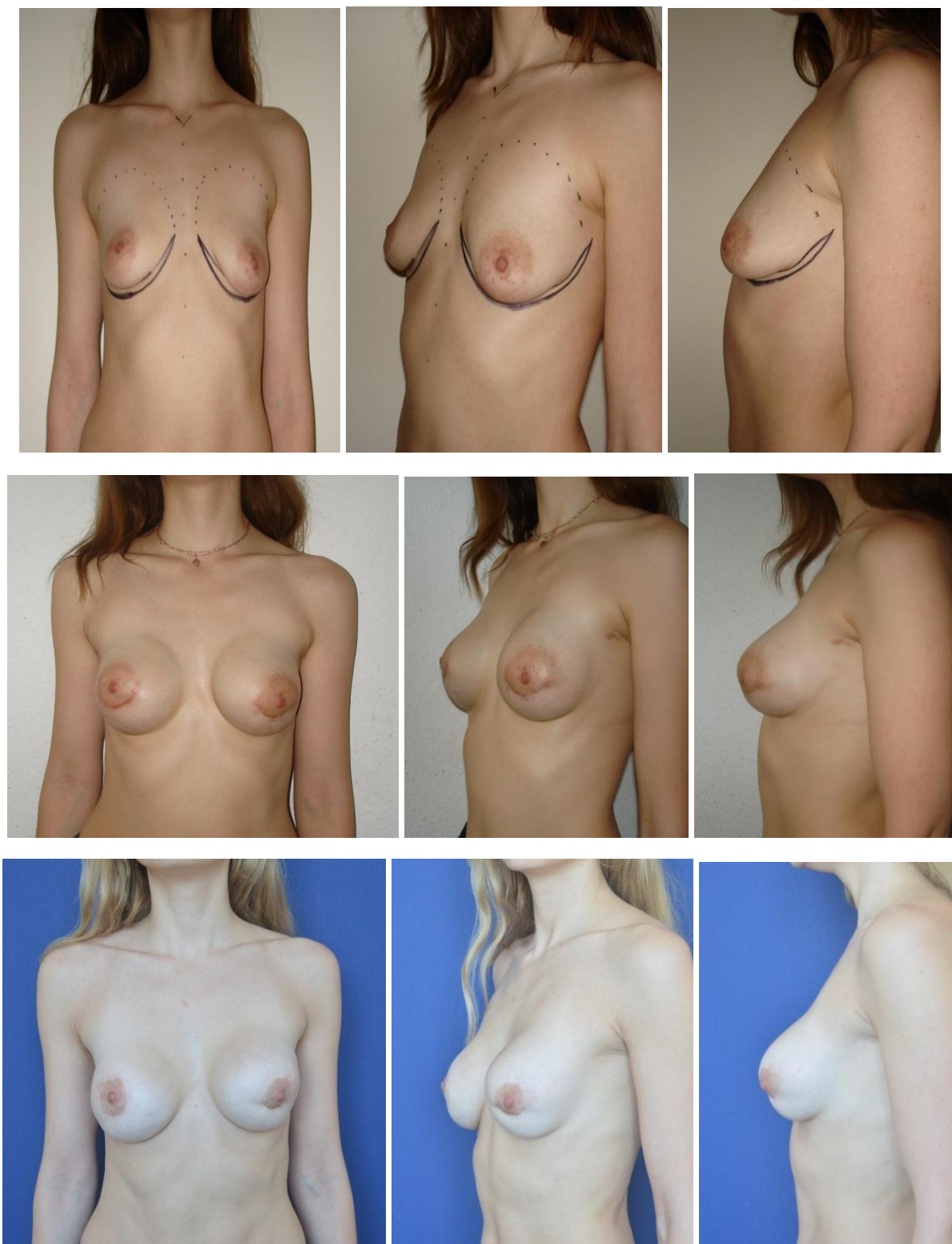


Рис. 4.5. Пацієнтка Д., 22 роки, із тубулярними грудьми II типу до, через 6 місяців і через 12 років після операції за методикою А. Mandrakas. Віддалені післяопераційні ускладнення – нерівність контуру нижнього полюса лівої молочної залози, капсульна контрактура лівої молочної залози

Післяопераційні ускладнення у пацієток групи порівняння

Ускладнення	Абс. значення, n = 26	%, n = 26
Нерівність контуру нижнього полюса молочної залози та формування подвійної субмамарної складки	10	38,46%
Пальпація імпланта	6	23,08%
Гематома	3	11,54%
Капсульна контрактура	3	11,54%
Грубі рубці навколо ареоли	5	19,23%
Розширення ареоли	5	19,23%

Отже, методика А. Mandrekas, хоч і є найбільш уживаною, але має ряд недоліків. Вона не вирішує всіх завдань, що постають перед хірургом під час корекції такої патології. У групі порівняння спостерігався доволі високий рівень ранніх і пізніх післяопераційних ускладнень. Зокрема, важко спрогнозувати ступінь скорочення залозистих клаптів у віддаленому післяопераційному періоді. У більшості випадків вони не фіксуються, скорочуються та створюють нерівність нижнього полюса грудей, відчуття пальпації імпланта в області субмамарної складки. Це спонукало нас до розробки нової хірургічної методики, яка б забезпечила повне покриття імпланта й надійну фіксацію залозистого клаптя. Важливим етапом стали гістологічні та інструментальні дослідження кровопостачання молочної залози в пацієток з такою патологією. Оскільки більш широка дисекція

та мобілізація залози повинна проходити в умовах її гарантованого кровопостачання.

4.2. Хірургічна корекція тубулярних грудей II типу за розробленою методикою

4.2.1. Обґрунтування нової хірургічної методики

Проведені нами морфологічні й інструментальні дослідження судинного русла нижнього полюса грудей у пацієнток із ТГ II типу показали наявність осередків вираженого мікроангіоматозу (розділ III). Це свідчить про високий проліферативний потенціал щодо можливостей відновлення й посилення кровопостачання в зонах ішемії, гіпоксії та в зонах травматизації залозистої тканини. Відповідно, стало зрозуміло, що тканини молочної залози можна моделювати під час хірургічного втручання, виконувати більш широку дисекцію, збільшувати площу залозистого клаптя за допомогою насічок. Водночас кровопостачання клаптя не буде пошкоджено за рахунок диспластичних судин (судинних мальформацій) та «кореневих» судин, що можуть стати джерелом відновлення кровопостачання в післяопераційному періоді. Крім того, широка дисекція залози, своєю чергою, дає можливість вирішити одну з головних проблем корекції тубулярності, а саме формування надійного покриття для імпланта та створення рівного контуру нижнього полюса грудей у таких пацієнток.

Також було встановлено, що структура тканин нижнього полюса тубулярних грудей у 100% спостережень характеризувалася наявністю фіброзно-дегенеративних змін. Це звернуло нашу увагу на можливість більш радикального розсічення фіброзних тяжів, які формують кільце в нижньому полюсі грудей. А виявлені недорозвиненість і поліморфізм поверхневої фасції підтвердили природу мегаареоли й спонукали шукати шляхи укріплення ареолярного кільця.

Враховуючи всі перелічені раніше отримані дані, нами було запропоновано новий метод корекції тубулярних грудей II типу.

4.2.2. Методика хірургічної корекції тубулярних грудей II типу

Передопераційне маркування пацієток проводили у вертикальному положенні, позначивши основу грудей, новий рівень інфрамамарних складок і стандартного маркування неоареоли.

Під час операції всім пацієткам проводився ендотрахеальний або комбінований наркоз (з сивораном) з внутрішньовенним введенням розчинів тіопенталу, дитиліну, фентанілу, есмерону, інфулгану, амінокапронової кислоти або трамексанової кислоти. Профілактику інфекційних ускладнень проводили введенням інтраопераційно антибіотиків цефалоспоринового ряду.

Вибір операційного доступу для корекції тубулярних грудей було обумовлено необхідністю широкої мобілізації центральної частини залози й ретельного розсікання фіброзних тяжів, що пронизують весь нижній полюс грудей. Тому циркумареолярний доступ є оптимальним для хірургічної корекції такої патології. Окрім цього, післяопераційний рубець такого доступу виглядає більш природньо, ніж післяопераційний рубець субмамарного доступу.

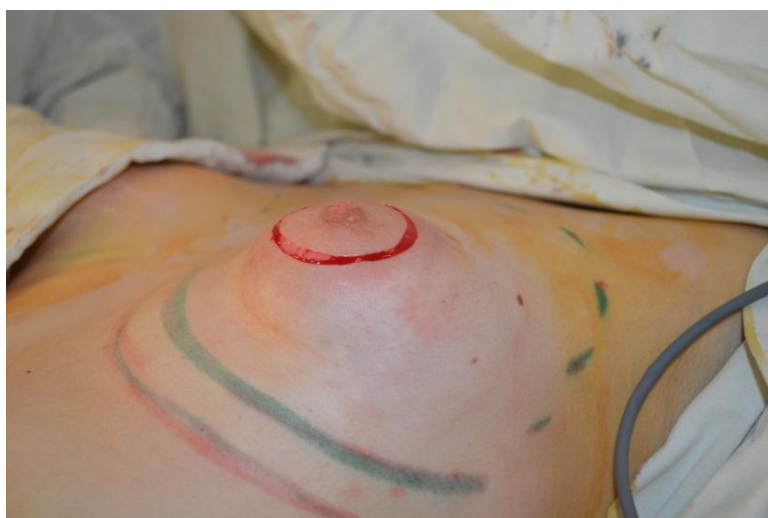

Рис. 4.6. Циркумареолярний доступ

Таким чином, розсікали шкірні покриви навколо неоареоли (рис. 4.6), а субдермальний простір – періареолярно (від 3 до 9 годин циферблата годинника).

Далі виконували дисекцію до рівня нової субмамарної складки в площині між тканиною залози та шкірою й підшкірною клітковиною нижнього полюса, ретельно розсікаючи фіброзне кільце та залишаючи всю залозу проксимально.

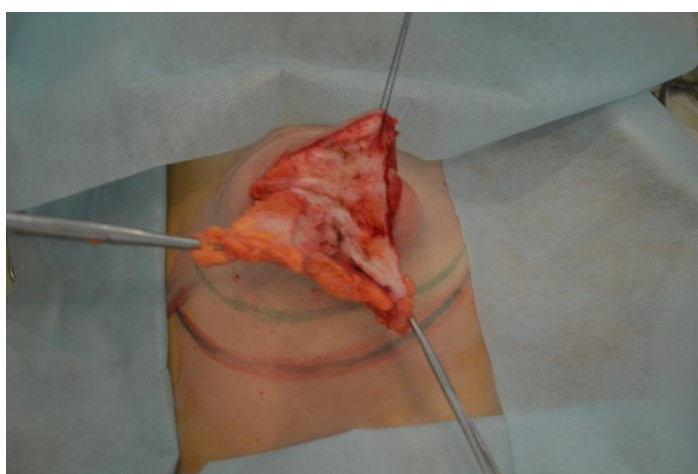


Рис. 4.7. Дисекція залози

Формували кишеню для нижнього полюса імпланта, залишаючи тканину достатньої товщини, щоб забезпечити її кровопостачання.

Далі проводили препекторальну дисекцію центральної частини залози (рис. 4.7), паренхіму молочної залози розсікали глибоко до грудної фасції, залишаючи лише верхню частину залози, фіксовану до грудної стінки. У порівнянні зі стандартною методикою, ми розширили мобілізацію залози латерально й медіально. Після ретельного гемостазу тканину молочної залози виводили через періареолярний отвір. За допомогою електрокоагуляції внутрішню поверхню послідовно розсікали, вертикально та горизонтально, руйнуючи фіброзні тяжі, які обумовлювали їй тубулярну форму (рис. 4.8).

Утворений у такий спосіб широкий залозистий клапоть був схожий на шахову дошку й максимально покривав нижній полюс імпланта, формуючи відсутні квадранти грудей (рис. 4.9).

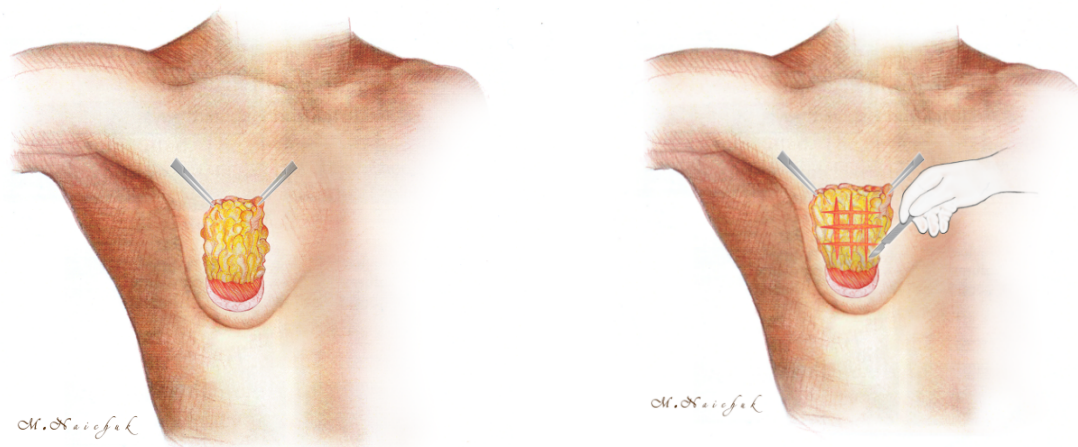


Рис. 4.8. Схематичне зображення мобілізації залозистого клаптя та виконання насічок у вигляді шахової дошки

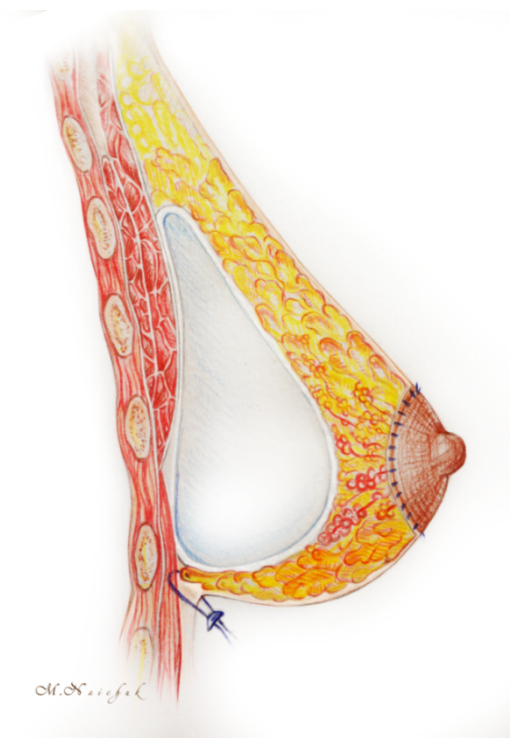


Рис. 4.9. Схематичне зображення покриття нижнього полюса імпланта залозистим клаптем

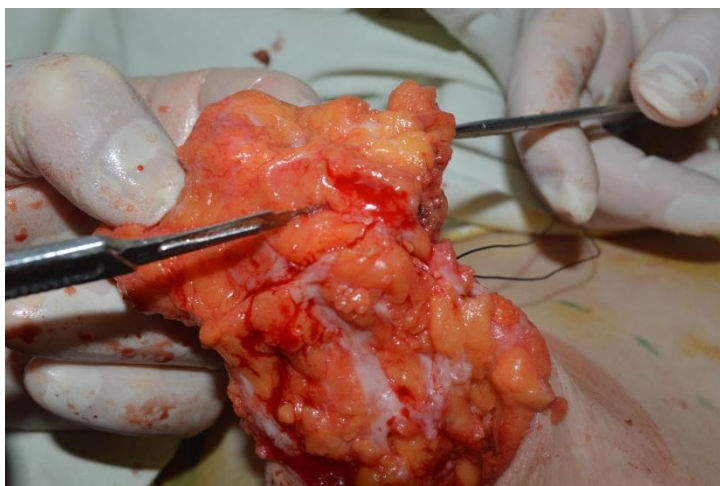

Рис. 4.10. Добре кровопостачання клаптя під час розширеної мобілізації залози

Кровопостачання тканин залози контролювалося візуально (рис. 4.10). Кишеню для імпланта формували в субгландулярній площині, щоб досягти максимального прямого розтягуючого ефекту імпланта на щільні тканини нижнього полюса грудей. У всіх випадках використовували анатомічні гелеві імпланти високого профілю.

Через високу кровоточивість тканин нижнього полюса грудей усім пацієнткам встановлювали активні дренажі та виконували ретельний гемостаз.

Для попередження скорочення клаптя й водночас для кращого формування нової субмамарної складки використовували дві прошивки. Спочатку прошивали черезшкірно нову субмамарну складку разом із глибокою фасцією, потім медіальний край клаптя, далі знову субмамарну складку, щоб створити зовнішню фіксацію клаптя. Аналогічно фіксували латеральний край клаптя (рис. 4.11). Після встановлення у сформовану порожнину імпланта зовнішні шви затягували, фіксуючи залозистий клапоть максимально до рівня субмамарної складки. Прошивки виконували нитками Prolene 4-0. Для попередження травматизації шкіри зовнішні прошивки

закріплювали через маленькі ватні валики (рис. 4.11). Зовнішні прошивки знімали на 7 день.

Завершували операцію корекцією мегаареоли. Для цього виконували циркуляреоллярну мастопексію з використанням техніки «ground-block».

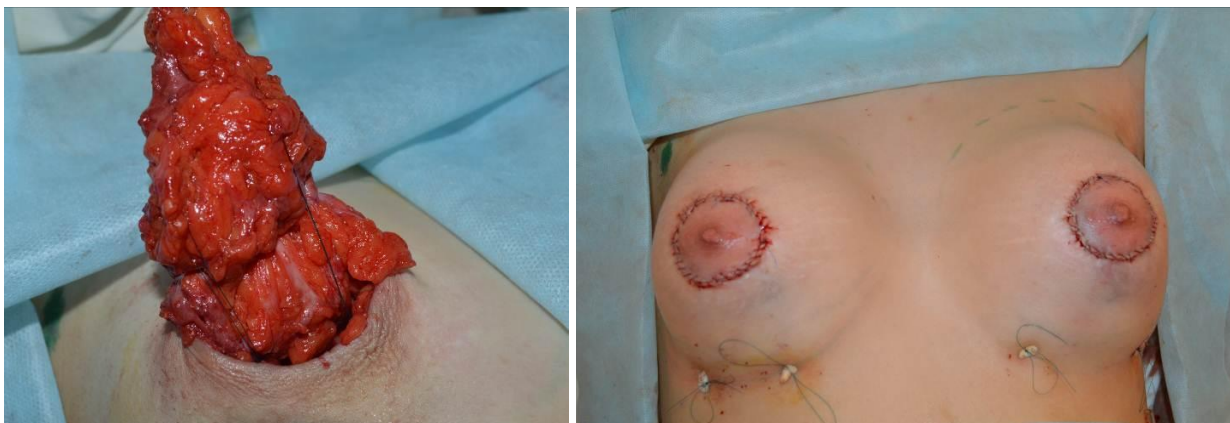

Рис. 4.11. На фото ліворуч – дві прошивки, фіксовані до залозистого клаптя й до глибокої фасції. На фото праворуч – прошивки, виведені через шкіру й фіксовані на ватних валиках

У трьох пацієнток контрольної групи спостерігалася «діжкоподібна» грудна клітка. Під час ендопротезування в таких пацієнток помічають латералізацію грудей і погіршення естетичного результату. Для запобігання латералізації та підвищення естетичного результату нами було запропоновано спосіб корекції тубулярних грудей II типу в пацієнток із «діжкоподібною» грудною кліткою. Він полягає у фіксації мобілізованого клаптя центральної частини залози медіальніше, ніж у нашій стандартній методиці (рис. 4.12).

У післяопераційному періоді пацієнткам продовжували антибіотикопрофілактику на 3–5 діб. Усім жінкам установлювали активні дренажі, які знімали в середньому через 5 ± 2 діб після операції. Також у післяопераційному періоді протягом 2–3 діб застосовувались знеболюючі та протизапальні препарати. Компресійний трикотаж вдягали після першої перев'язки. Шви знімали на 14–16-ту добу після операції. Кількість днів перебування пацієнток у стаціонарі в середньому становила 8 ± 2 діб.

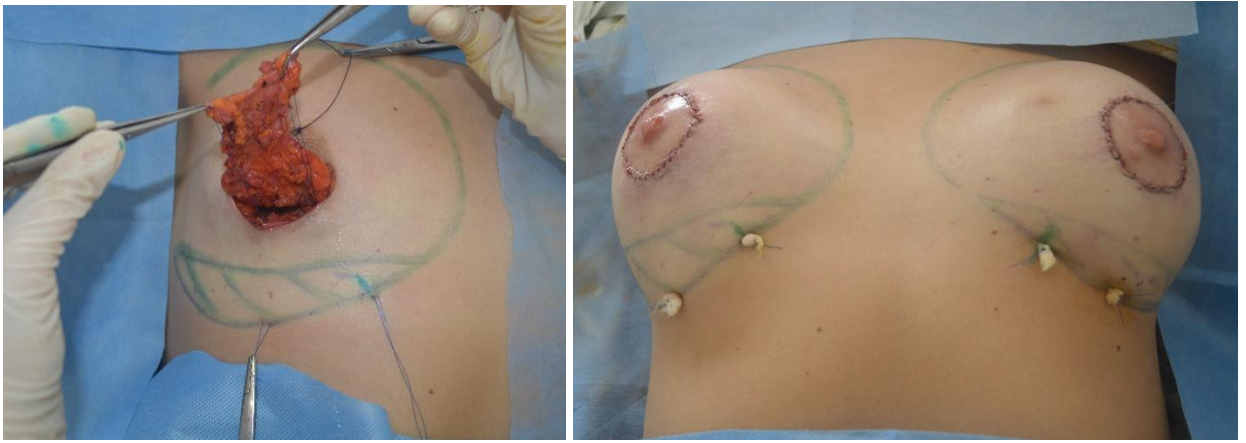

Рис. 4.12. Корекція тубулярних грудей II типу в пацієнок із «діжкоподібною» грудною кліткою. Етапи операції

4.2.3. Оцінка результатів та ускладнень в основній групі

Виконуючи корекцію тубулярних грудей II типу за новою методикою, ми отримали добрі (25 випадків (89%)) та задовільні (3 випадки (11%)) естетичні результати.

У ранньому післяопераційному періоді в контрольній групі ми спостерігали гематому однієї з грудей в однієї пацієнтки (3,6%), що потребувала оперативного дренивання.

У пізньому післяопераційному періоді спостерігалось утворення капсульної контрактури у двох випадках (7%). Зміщення імпланта, порушення трофіки шкіри нижнього полюса, пальпації імпланта не спостерігалось. У двох пацієнок (7%) спостерігалось розширення діаметра ареол на 1–1,5 см (через 12 місяців), у трьох пацієнок (10,7%) спостерігався грубий рубець навколо ареоли, а також формування подвійної субмамарної складки лівої молочної залози (через 6 місяців) (табл. 4.2).

Отже, на основі вивчення ангіоархітектоніки, особливостей кровотоку та морфологічної структури тубулярних грудей нами було розроблено нову методику корекції тубулярних грудей II типу, що відповідає завданням, які були поставлені в хірургічному лікуванні такої патології. Завдяки новому

хірургічному підходу вдалося не тільки покращити естетичний результат, а й знизити рівень післяопераційних ускладнень (Рис 4.13).

Таблиця 4.2

Післяопераційні ускладнення в пацієток основної групи

Ускладнення	Абс.	%
Нерівність контуру нижнього полюса й формування подвійної субмамарної складки	3	10,71%
Пальпація імпланта	—	—
Гематома	1	3,57%
Капсульна контрактура	1	3,57%
Грубі рубці навколо ареоли	3	10,71%
Розширення ареоли	1	3,57%

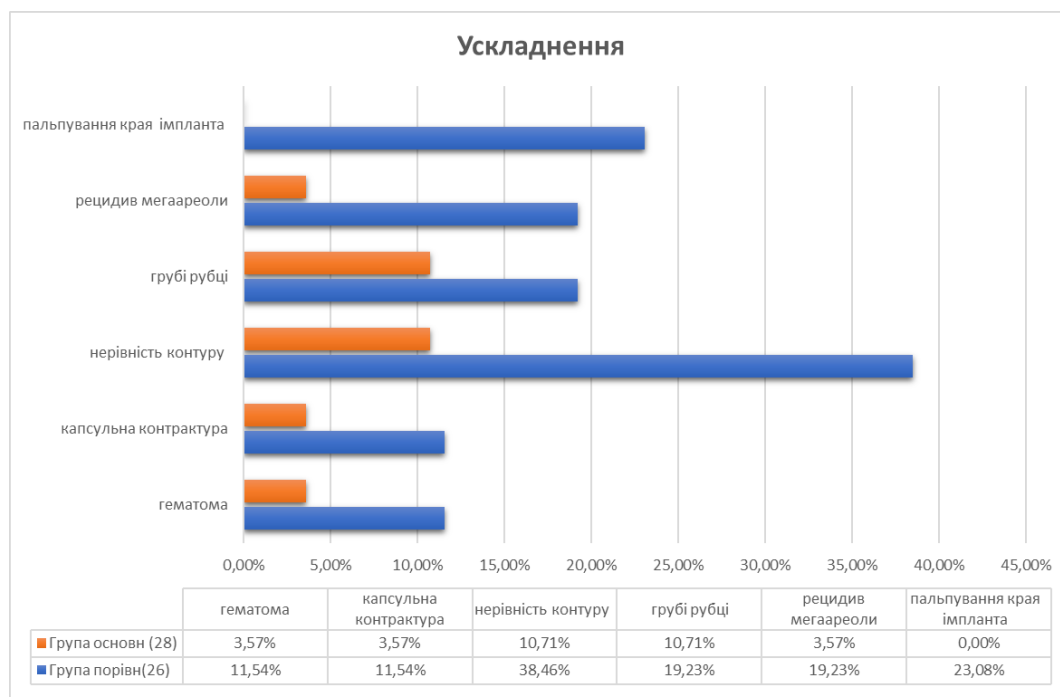


Рис. 4.13. Порівняльна характеристика ускладнень в обох групах.

Клінічні приклади корекції тубулярних грудей II типу за новою методикою (рис. 4.14, рис. 4.15, рис. 4.16).

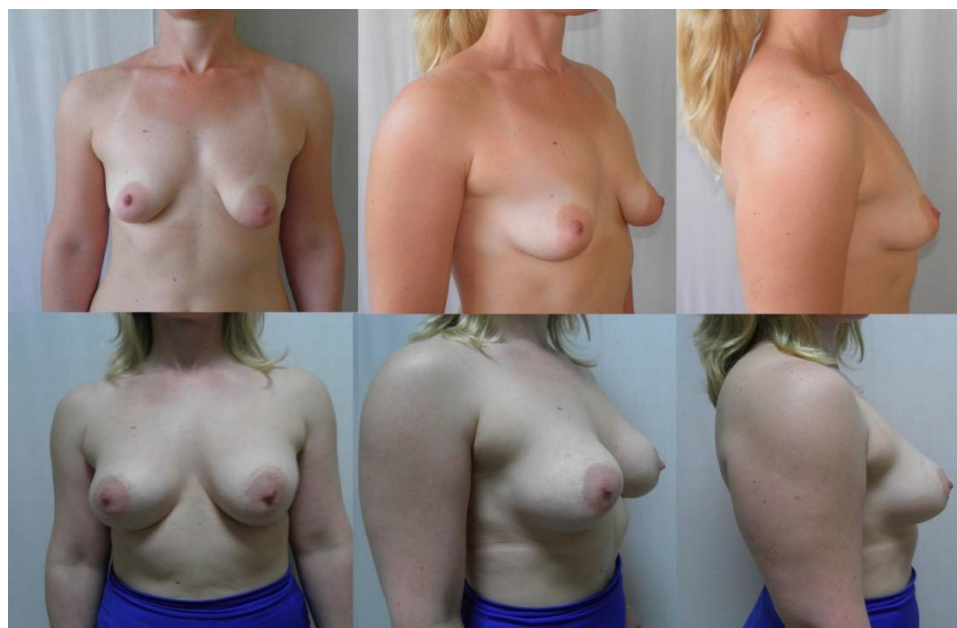

Рис. 4.14. Пацієнтка Н., 29 років, із тубулярними грудьми II типу до та через 2 роки після операції зі встановленням високопрофільного імпланта анатомічної форми об'ємом 260 cc субгландулярно

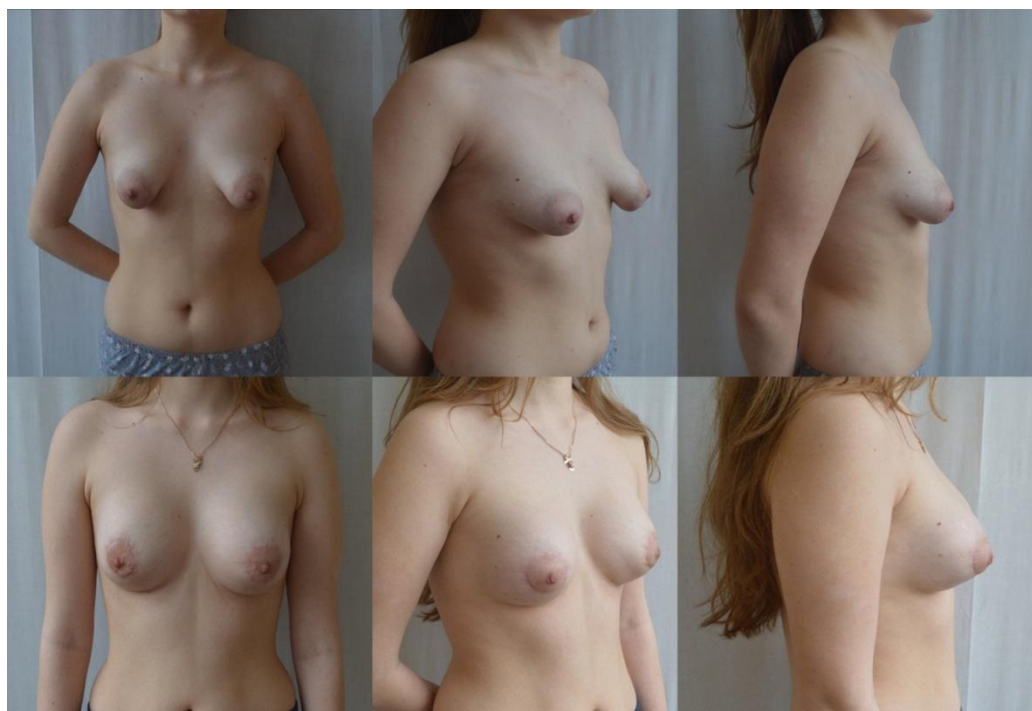


Рис. 4.15. Пацієнтка П., 18 років, з тубулярними грудьми II типу до та через 12 місяців після операції зі встановленням високопрофільного імплантата анатомічної форми об'ємом 200 cc субгландулярно




Рис. 4.16. Пацієнтка Л., 18 років, із тубулярними грудьми II типу до та через 12 місяців після операції зі встановленням високопрофільного імплантата анатомічної форми об'ємом 220 cc субгландулярно

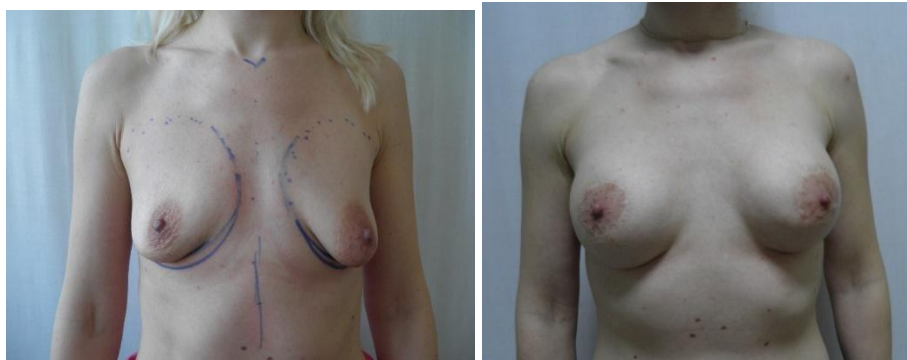4.3. Методики корекції пізніх післяопераційних ускладнень

4.3.1. Корекція мегаареоли та грубих післяопераційних рубців

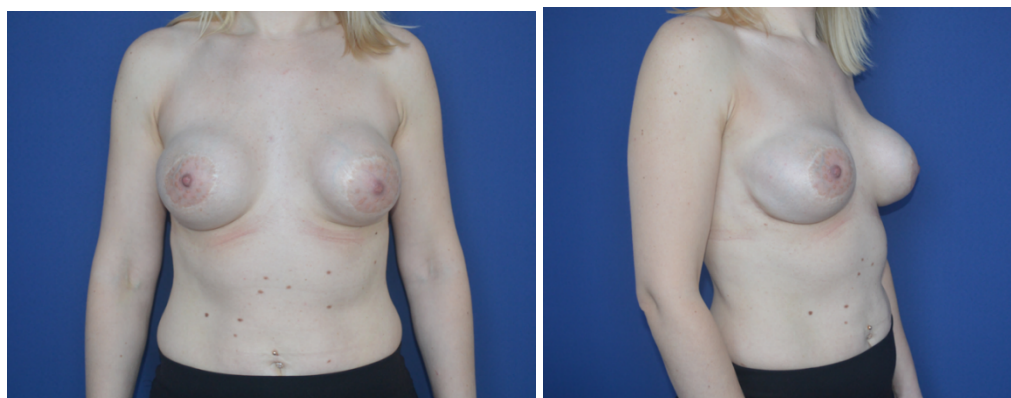Аналізуючи безпосередні та віддалені результати для попередження післяопераційних гематом, ми почали проводити більш ретельний гемостаз, інтраопераційну гемостатичну терапію та встановлювати активні дренажі всім пацієнткам з корекцією тубулярних грудей. Знімали дренажі в середньому через 5 діб. Це дозволило знизити кількість післяопераційних гематом.

У пізньому післяопераційному періоді в одному випадку спостерігалось утворення капсульної контрактури, яка була більш виражена на боці післяопераційної гематоми. Також спостерігався рецидив мегаареоли та грубі післяопераційні рубці (рис. 4.17).

А



Б



В

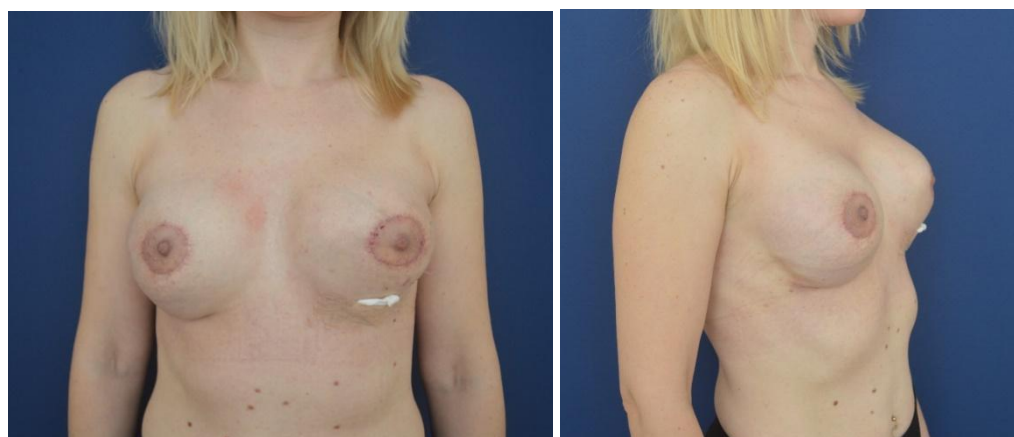


Рис. 4.17. Пацієнтка А., 39 років із тубулярними грудьми II типу до та через 12 місяців після (А) операції зі встановленням високопрофільного імпланта анатомічної форми об'ємом 220 cc субгландулярно. Через 6 років після оперативного втручання (Б). Через 1 місяць після корекції післяопераційних ускладнень (В).

Пацієнтці було проведене повне видалення капсул імплантів (рис. 4.18), ретельний гемостаз, встановлення активних дренажів та реендопротезування.

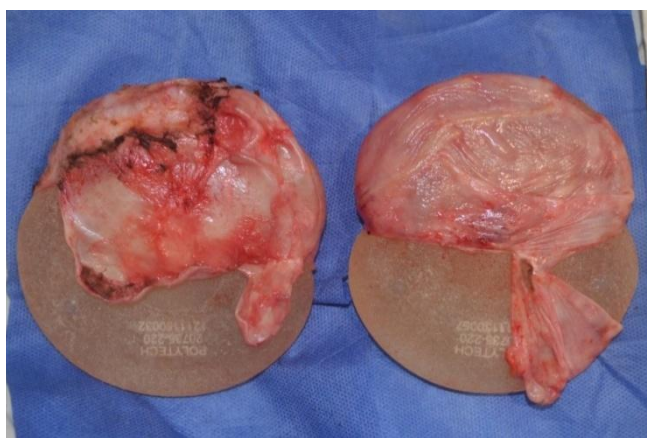

Рис. 4.18. Видалені грубі капсули імплантів

Загалом капсульна контрактура сформувалася переважно в пацієнок, у яких спостерігалася гематома в ранньому післяопераційному періоді. Тож ми вважаємо, що профілактика післяопераційних гематом призведе до зниження кількості пацієнок з капсульною контрактурою у віддаленому післяопераційному періоді.

Як відомо, у тубулярних грудей невиражений поверхневий листок поверхневої фасції в межах ареоли. За відсутності щільного сполучнотканинного каркаса тканини ареоли мають схильність до розтягнення навіть після корекції мегаареоли. Для корекції грубих рубців та мегаареоли ми виконали періареолярну мастопексію з модифікованим періареолярним швом за L. Venelli [106,115]. Такий шов було застосовано з

метою формування більш значного рубцевого процесу в субдермальному просторі, який створив періареолярний щільний каркас для попередження рецидиву мегаареоли. Окрім цього, за методикою Rigotti, шляхом утворення сітки тунелів ін'єкційною голкою такий каркас було створено і під самою ареолою. Нерівність контуру нижнього полюса грудей, що утворилася в результаті видалення щільної капсули імплантата, була згладжена за допомогою ліпофілінгу. У такий спосіб отримано гарний стабільний віддалений післяопераційний результат (рис. 4.19).

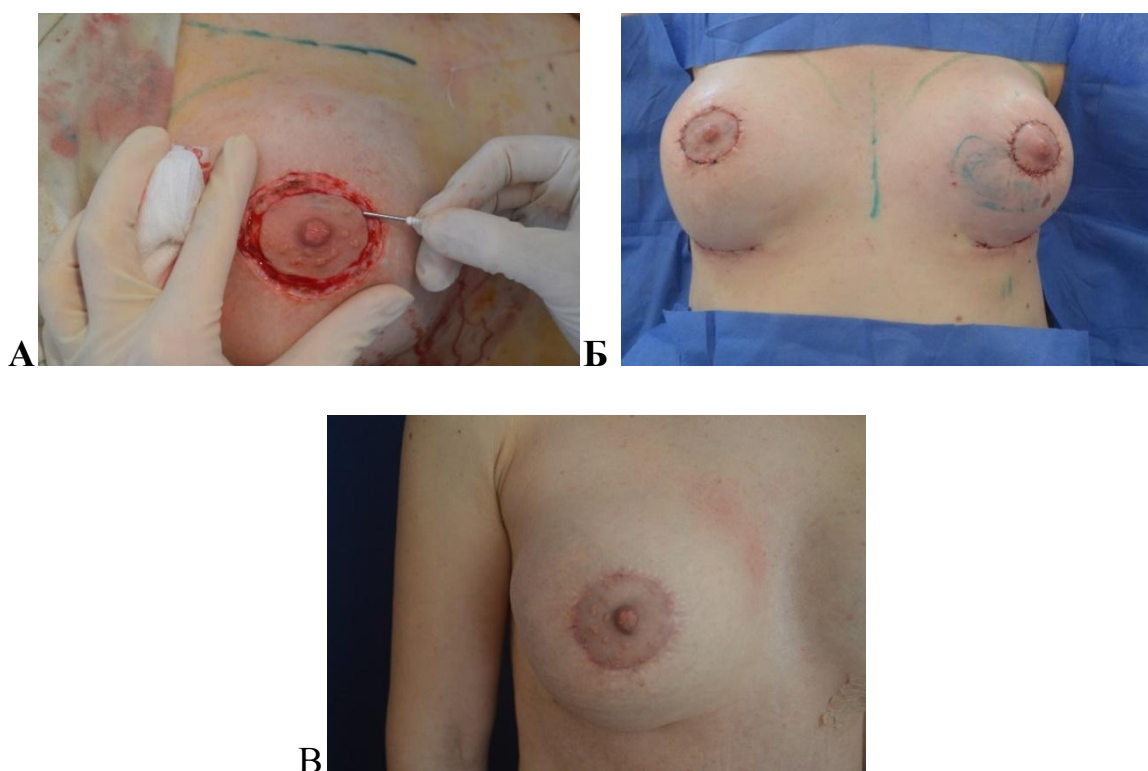


Рис. 4.19. Етапи корекції грубих післяопераційних рубців та мегаареоли (А, Б). Результат через 1 місяць після операції (В)

4.3.2. Ліпофілінг як метод корекції післяопераційних ускладнень під час операцій на тубулярних грудях

Через низку описаних вище причин ми не використовуємо ліпофілінг як самостійну методику корекції тубулярних грудей. Однак виокремили з ряду досліджень корисні техніки та спостереження й застосовуємо їх для

корекції післяопераційних ускладнень. У трьох пацієнток основної групи через виражений фіброз м'яких тканин нижнього полюса грудей у віддаленому післяопераційному періоді сформувалася подвійна субмамарна складка. Незважаючи на інтраопераційне розсікання фіброзних тяжів, що формують кільце в нижньому полюсі тубулярних грудей, у деяких пацієнток залишається пам'ять тканин. Тож це кільце стає помітним у віддаленому післяопераційному періоді. Для корекції такого ускладнення найкращим методом, на нашу думку, є ліпофілінг.

На сьогодні існує велика кількість методик отримання й обробки жирового аутотрансплантата. Для отримання оптимального приживлення жирової тканини розглянули чинники, що могли б вплинути на якість ліпоаспірату. Це, на нашу думку, хімічні чинники (склад розчину для інфільтрації), вплив від'ємного тиску на жирову тканину (застосування спеціальних апаратів для ліпоаспірації) і вплив центрифугування на цілісність адипоцитів. Спробувавши різні методи отримання ліпоаспірату, ми зробили висновок, що найкраще приживатиметься той ліпоаспірат, що найменше механічно пошкоджується. Тому в подальшій практиці не використовували центрифугування й апаратні методики забору ліпоаспірату. У розчині для інфільтрації залишили лише адреналін в пацієнток під загальною анестезією.

За основу взяття й обробки ліпоаспірату використали методику P. Tonnard et al. (2013 р.), яка, на нашу думку, є найбільш оптимальною для отримання й обробки ліпоаспірату й забезпечує високий рівень приживлення жирової тканини. Жир отримували з нижньої частини живота після інфільтрації модифікованим розчином Кляйна (лідокаїн 800 мг/л та адреналін 1:1000000). Ліпоаспірат збирали за допомогою багатопортової 3-мм канюлі з гострими бічними отворами діаметром 1 мм фірми Tulip Medical Products (Сан-Дієго, Каліфорнія) (рис. 4.20), створюючи від'ємний тиск у шприці об'ємом 50 мл. Зібраний жир (так званий «мікрожир») тричі промивали

фізіологічним розчином для видалення залишків крові та розчину для інфільтрації. Далі відстоювали у шприцах 10 мл у вертикальному положенні.

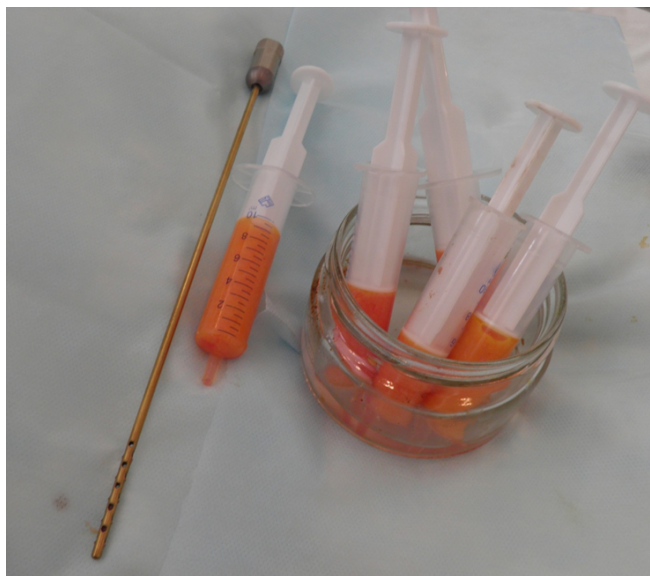

Рис. 4.20. Канюля фірми Tulip Medical Products і готовий до ліпофілінгу «мікрожир»

Після видалення надлишків фізіологічного розчину, що під час відстоювання збирається в нижній частині шприца, за допомогою стандартної канюлі для введення жиру (16G) виконували ліпофілінг нижнього полюса грудей.

Для покращення якості післяопераційних рубців навколо ареоли в трьох пацієнток ми застосували ін'єкції «наножиру». Останній отримували шляхом обробки «мікрожиру». Емульгування відбувалося шляхом переміщення жиру між двома шприцами по 10 мл, з'єднаними між собою за допомогою переходника Luer-Lok. Після 30 проходів жир перетворювався на емульсію. Наприкінці процесу дроблення жир ставав рідким і набував білуватого кольору. Після цього отриману рідину фільтрували через стерильну нейлонову тканину з розміром пор 0,5 мм і збирали в стерильний контейнер. Така фільтрація виконується для видалення залишків сполучної тканини, які можуть блокувати тонкі голки під час введення «наножиру» в рубцеву тканину. З 10 мл ліпоаспірату можна отримати 1 мл «наножиру» [33].

Ми використовували ліпофілінг для корекції подвійної субмамарної складки у двох пацієток через 6 місяців після реконструктивної операції (рис. 4.21).

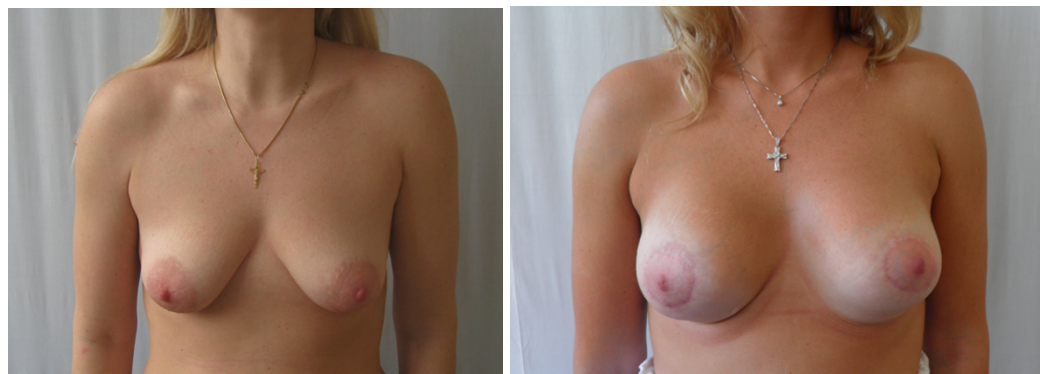


Рис. 4.21. Пацієнтка К. з тубулярними грудьми II типу. Пряма проєкція. Ліворуч – до хірургічного лікування; праворуч – через пів року після операції

Звернулася зі скаргами на грубі післяопераційні рубці навколо ареоли та наявність «double-bubble» лівої молочної залози.

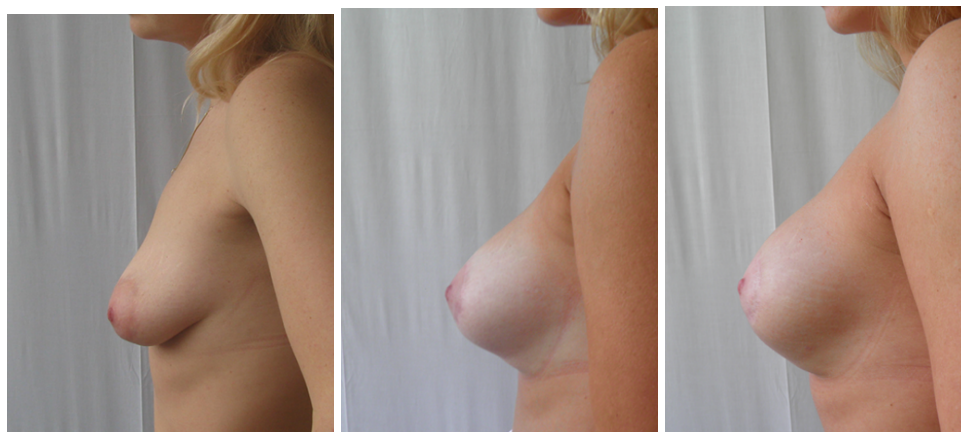

Рис. 4.22. Пацієнтка К. з тубулярними грудьми II типу. Бокова проєкція. Ліворуч – до операції; посередині – через пів року після операції; праворуч – через пів року після корекції «double-bubble» введенням ліпоаспірату та ін'єкцій «наножиру» в післяопераційному рубці навколо ареоли

Як описує у своїй роботі M. Serra-Renom (2011 р.), зазвичай потрібно приблизно 20 мл жиру, щоб нівелювати «double-bubble» [37,74]. Згідно з рекомендаціями автора ми робили гіперкорекцію 8 мл, за умови, що

у віддаленому післяопераційному періоді настане резорбція частини ліпоаспірату (рис. 4.22).

За нашими спостереженнями, ефект «наножиру» у вигляді розм'якшення, сплющення та дозрівання рубців почав виявлятися через місяць після ін'єкцій. Клінічні результати з часом поступово покращувалися й досягли максимального ефекту на 4 місяць після операції.

Виконуючи ліпофілінг за методикою P. Tonnard et al., не було виявлено жодних важливих післяопераційних ускладнень. Таку методику можна проводити і під місцевою анестезією. Інфекцій, жирових кіст, гранульом та інших небажаних побічних ефектів не спостерігалося. В області ін'єкцій «наножиру» спостерігали тимчасову еритему, яка тривала 1,5–2 дні.

Результати ліпофілінгу оцінювали через 6 місяців після корекції. Ми отримали гарні стійкі естетичні результати. Після застосування ліпоаспірату в нижньому полюсі тубулярних грудей II типу спостерігали не тільки стійке нівелювання подвійної субмамарної складки, а й розм'якшення (зменшення проявів фіброзу) м'яких тканин нижнього полюса грудей.

Існує велика кількість технік отримання й обробки жирового аутоотрансплантата [129,130,131,132]. Для забезпечення оптимального приживлення жирової тканини виділені чинники, що могли б вплинути на якість ліпоаспірату. Це, на нашу думку, хімічні чинники (склад розчину для інфільтрації), вплив від'ємного тиску на жирову тканину (застосування спеціальних апаратів для ліпоаспірації) та вплив центрифугування на цілісність адипоцитів. Спробувавши різні методи отримання ліпоаспірату, дійшли висновку, що найкраще приживатиметься ліпоаспірат, що найменше механічно пошкоджується. Тому найоптимальнішою методикою отримання й обробки ліпоаспірату вважаємо методику P. Tonnard et al. (2013 р.), завдяки якій отримано гарні естетичні результати в корекції подвійної субмамарної складки.

Більшість авторів завершують корекцію тубулярних грудей періареолярною мастопексією для зменшення діаметра ареоли. Проте у віддаленому післяопераційному періоді часто виникає рецидив мегаареоли. Для редукції мегаареоли G. Rigotti (2018 р.) запропонував використовувати спеціальну канюлю для зіскоблювання підшкірної білої жирової клітковини під ареолою та формування субдермального простору. Така хірургічна маніпуляція індукує грануляційно-фіброзну відповідь дерми, що зменшує епідермальну поверхню ареоли й стабілізує її діаметр [35]. Застосування такої методики під час корекції тубулярних грудей разом із періареолярною мастопексією дозволить знизити рівень повторних хірургічних втручань.

Отже, корекція тубулярних грудей II типу є реконструктивною операцією, під час виконання якої перед хірургами постає низка завдань: корекція мегаареоли та запобігання її рецидиву у віддаленому післяопераційному періоді; розширення звуженої бази грудей та компенсація дефіциту об'єму нижнього полюса; ремоделювання залози з гарантованим кровопостачанням залозистого клаптя; запобігання нерівності контуру нижнього полюса грудей і пальпування імпланта; нівелювання старої субмамарної складки для запобігання утворення «double-bubble».

Завдяки використанню методики A. Mandrekas (2003 р.) та її модифікацій, на відміну від більш ранніх методик корекції тубулярних грудей, було досягнуто гарних естетичних результатів у нівелюванні фіброзного кільця нижнього полюса молочної залози та зменшення частоти «double-bubble» у віддаленому післяопераційному періоді. А завдяки використанню методики клініки для корекції тубулярних грудей II типу вдалося уникнути таких ускладнень як пальпація імпланта та нерівність контуру нижнього полюса молочної залози за допомогою більш широкої дисекції центральної частини залози, моделювання та фіксації залозистого клаптя до нової субмамарної складки.

Матеріали розділу висвітлені в таких публікаціях:

1. Галич С.П., Дабіжа О.Ю., Костенко А.А., Гомоляко І.В., Самко К.А., Боровик Д.В. Хірургічне лікування тубулярних грудей II типу. *Хірургія України*. 2016. № 2. С. 76–82.

2. S.P. Galych et al. Surgical Treatment of Tubular Breast Type II. *Plastic and Reconstructive Surgery – Global Open*. 2016. Vol. 4. Issue 10. P. e1024. URL: <https://doi.org/10.1097/GOX.0000000000001024>

РОЗДІЛ 5

ОЦІНКА ЯКОСТІ ЖИТТЯ ПАЦІЄНТОК ІЗ ТУБУЛЯРНИМИ ГРУДЬМИ II ТИПУ ДО ТА ПІСЛЯ ХІРУРГІЧНОЇ КОРЕКЦІЇ ЗА НОВОЮ МЕТОДИКОЮ

5.1. Оцінка якості життя в основній групі

Аномалії розвитку грудей, що варіюють від ледь помітних до виражених, призводять до значного психологічного дискомфорту в жінок. На відміну від звичайної гіпоплазії чи легкої асиметрії, що нормально сприймаються більшістю жінок, тубулярні груди – деформація молочної залози й САК. Сучасні стандарти краси й увага до фізичної форми власного тіла, продюковані соціальними мережами й телебаченням, поглиблюють наявні психологічні комплекси в жінок, саме тому незадоволеність формою грудей впливає на психосоціальне благополуччя потенційних пацієнток.

Насправді єдиним методом, що дозволяє коригувати форму грудей, є хірургічна операція. Пацієнтки, що звертаються до хірурга, мають високі сподівання щодо покращення якості свого життя після оперативного лікування. Справді, низкою робіт було доведено підвищення самооцінки, сексуальності й загалом психосоціального та фізичного благополуччя жінок після коригуючої операції на грудях.

5.1.1. Оцінка якості життя в основній групі до операції

До передопераційних модулів Breast-Q 2.0 належать: психологічне, сексуальне, фізичне благополуччя, задоволеність грудьми. Результати опитування в балах відповідно до спеціальних шкал, які розроблені окремо для кожного модуля, переводять у відсотки від 0% до 100%. Що вище відсоток, то вище якість різних сфер життя пацієнток (табл. 5.1).

Рівень якості життя пацієнток основної групи до операції, %

Пацієнтки, № з/п	Психологічне благополуччя, %	Сексуальне благополуччя, %	Задоволеність грудьми, %	Фізичне благополуччя, %
1	53	54	55	100
2	49	48	52	100
3	62	67	67	100
4	55	54	59	100
5	57	62	55	100
6	57	58	63	100
7	62	67	67	100
8	60	62	59	100
9	60	58	63	100
10	51	54	55	100
11	57	58	55	100
12	65	62	63	100
13	55	54	59	100
14	51	48	52	100
15	57	58	59	100
16	68	67	67	100
17	71	73	67	100
18	57	62	59	100

19	55	54	55	100
20	49	48	52	100
21	60	67	63	100
22	53	58	52	100
23	55	58	59	100
24	62	67	67	100
25	47	48	47	100
26	60	62	59	100
27	53	58	55	100
28	60	67	59	100
Середнє значення	57,1785714	59,0357143	58,71428571	100

Тож загальний рівень психологічного благополуччя пацієнок із тубулярними грудьми II типу до операції становив 57% ($p < 0,05$), сексуального благополуччя – 59% ($p < 0,05$), задоволеності грудьми – 59% ($p < 0,05$), фізичного благополуччя – 100%. Варто звернути увагу на доволі низькі показники в перших трьох модулях, що дійсно може свідчити про значну психосоціальну проблему в пацієнок, які мають аномалію розвитку грудей, водночас у фізичному стані грудей немає жодного дискомфорту.

5.1.2. Оцінка якості життя в основній групі після операції

До післяопераційних модулів Breast-Q 2.0 належать: психологічне благополуччя, сексуальне благополуччя, задоволеність грудьми, фізичне благополуччя, задоволеність пацієнтки підсумками операції, інформуванням про операцію хірургом, задоволеність результатом операції хірургом

та командою медичних працівників, які брали участь у лікуванні (табл. 5.2).

Загальний рівень психологічного благополуччя пацієнток із ТГ II типу після операції становив 90% ($p < 0,05$), сексуального благополуччя – 89% ($p < 0,05$), задоволеності грудьми – 91% ($p < 0,05$), фізичного благополуччя – 93% ($p < 0,05$). Незважаючи на певний фізичний дискомфорт після реконструктивної операції, психосоціальні показники якості життя після корекції значно підвищились (рис. 5.1, рис. 5.2, рис. 5.3). Це свідчить про вагомий вплив вигляду грудей на впевненість жінки та її соціальне життя.

Таблиця 5.2

Рівень якості життя пацієнток основної групи після операції, %

Па-цієнтки, № з/п	Психологічне благополуччя	Сексуальне благополуччя	Задоволеність грудьми	Фізичне благополуччя	Задоволеність результатом	Інформація	Хірург	Медична команда
1	89	91	85	91	81	91	100	100
2	86	84	85	100	89	100	100	100
3	94	91	91	100	100	100	100	100
4	89	84	91	91	81	100	100	100
5	94	91	91	91	91	91	100	100
6	100	100	100	100	91	100	100	100
7	94	91	91	91	91	100	100	100
8	83	84	80	84	89	85	100	100
9	86	78	85	84	81	91	100	100
10	89	91	91	100	91	91	100	100

11	100	100	100	100	100	100	100	100
12	94	84	91	91	100	100	100	100
13	89	91	91	91	91	100	100	100
14	86	84	91	84	89	100	100	100
15	86	78	85	84	89	91	100	100
16	100	100	100	100	100	100	100	100
17	89	84	91	91	89	91	100	100
18	89	91	91	100	100	100	100	100
19	86	78	91	91	89	100	100	100
20	86	91	91	91	91	91	100	100
21	100	100	100	100	100	100	100	100
22	94	91	100	100	91	100	100	100
23	89	84	91	91	89	100	100	100
24	86	91	100	91	91	91	100	100
25	83	84	80	84	81	85	100	100
26	94	91	100	91	100	100	100	100
27	83	84	91	91	89	91	100	100
28	89	91	91	91	91	91	100	100
Сер. знач.	90,25	88,643	91,607	92,643	91,25	95,714	100	100

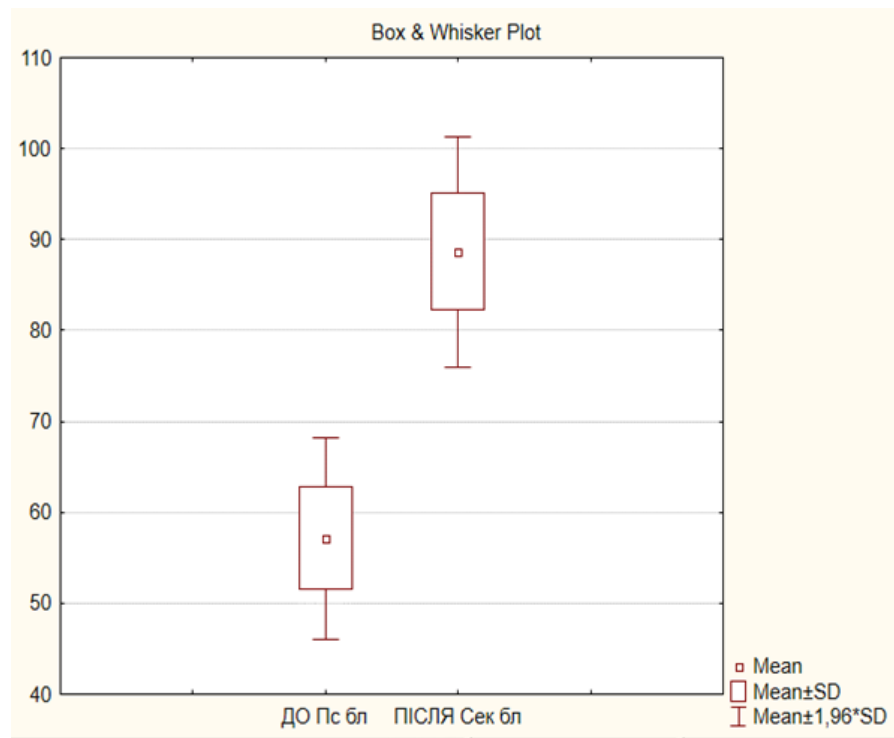


Рис. 5.1. Схематичне зображення різниці в опитуванні пацієнток щодо психологічного благополуччя до й після операції за новою методикою

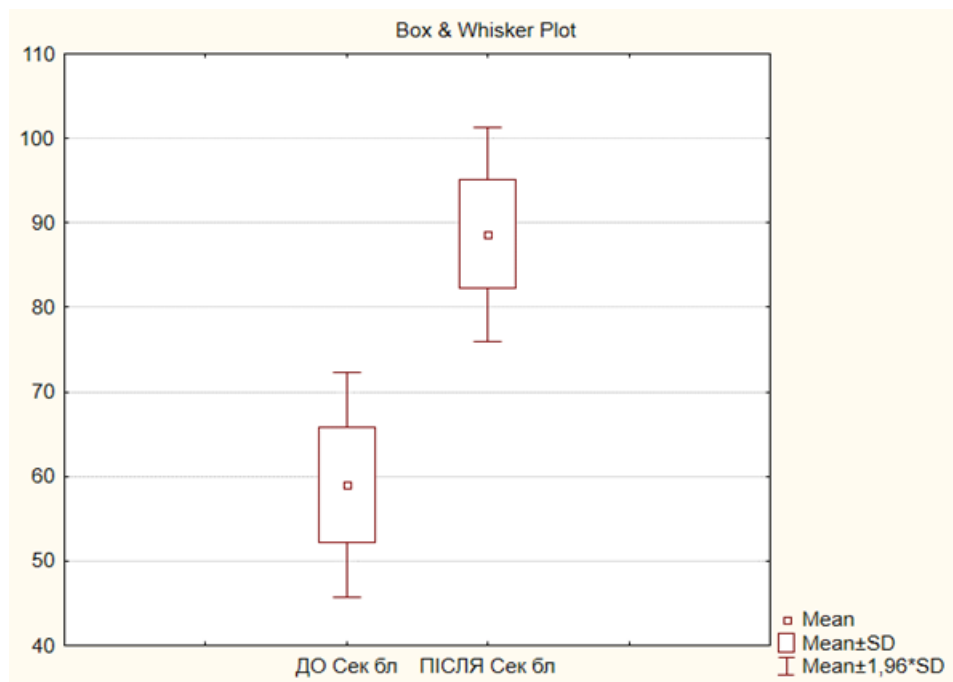


Рис. 5.2. Схематичне зображення різниці в опитуванні пацієнток щодо сексуального благополуччя до й після операції за новою методикою

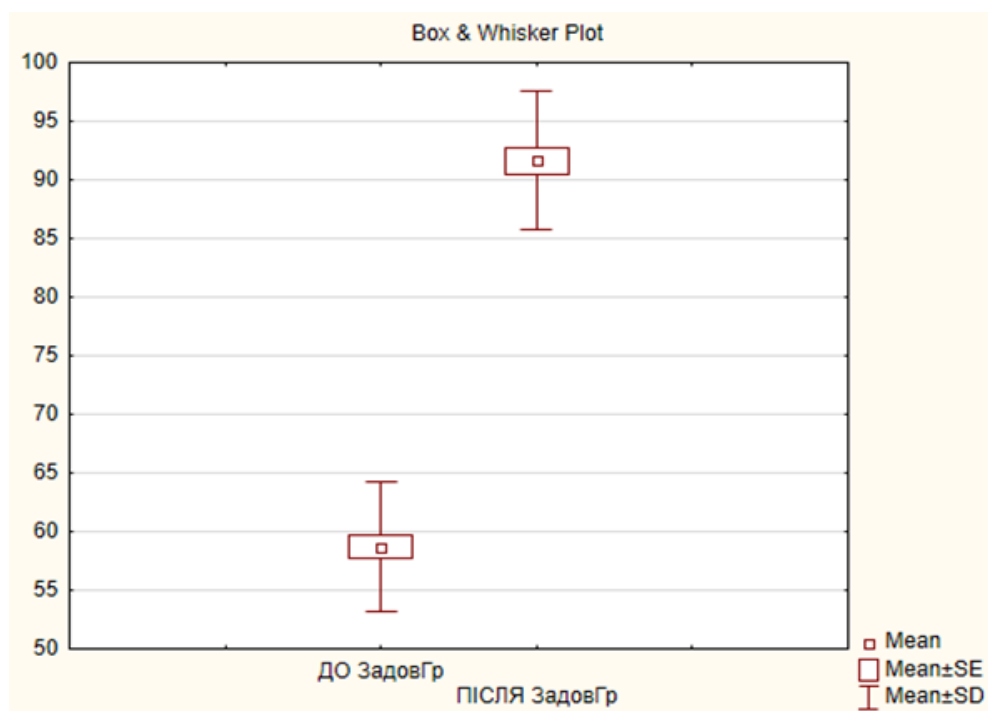


Рис. 5.3. Схематичне зображення різниці в опитуванні пацієнок щодо задоволеності грудьми до й після операції за новою методикою

Задоволеність результатом операції можна оцінити високою (91%). Це свідчить про цілком виправдані сподівання пацієнок, пов'язані з операцією. Навіть факт таких ранніх післяопераційних ускладнень як гематома або нерівність нижнього полюса грудей значно не вплинув на задоволеність результатом корекції (не менше ніж 81%). Також високими були показники задоволеності хірургом (100%), роботою його команди (100%) й інформування пацієнок про процес лікування (96%).

Отже, через рік після операції за пропонованою нами методикою хірургічна корекція аномалії розвитку грудей, а саме тубулярних грудей II типу, значно покращила якість життя пацієнок основної групи завдяки достовірному збільшенню середніх значень показників, що охоплюють психосоціальну частину життя жінок.

Матеріали розділу висвітлені в таких публікаціях:

1. S.P. Galych et al. Surgical Treatment of Tubular Breast Type II. *Plastic and Reconstructive Surgery – Global Open*. 2016. Vol. 4. Issue 10. P. e1024. DOI: <https://doi.org/10.1097/GOX.0000000000001024>.

РОЗДІЛ 6

АНАЛІЗ ТА УЗАГАЛЬНЕННЯ РЕЗУЛЬТАТІВ ДОСЛІДЖЕННЯ

У сучасному світі з розвитком соціальних мереж та «індустрії краси» дедалі більша увага приділяється зовнішності жінок. Створені певні стандарти зовнішності, з якими жінки порівнюють себе й намагаються їм відповідати. Тубулярні груди відносяться до вроджених мальформацій сполучної тканини, що проявляються в пубертатному періоді. Недорозвиток та деформація грудей створює в молодій жінки комплекс неповноцінності, суттєвої відмінності в зовнішньому вигляді, що в подальшому може сприяти в неї розвитку патологічних комплексів і впливати на соціальне життя.

Тому дуже важливо надати молодій жінці шанс вирішити цю проблему за допомогою сучасних хірургічних методик, які на основі комплексного підходу в лікуванні зменшують ризик розвитку післяопераційних ускладнень та залишають можливість годувати груддю дітей.

ТГ вважаються порівняно рідкою аномалією, з високою частотою асиметрії, одно- або двосторонньою, та спостерігаються передусім у молодих жінок [8, 22]. За даними R. Somogyi and M. Brown (2015 p.), 2% пацієнток, що звертаються до хірурга за первинним ендопротезуванням, мають тубулярні груди [13]. У спостереженнях A. Mandrekas (2006 p.) зазначається, що 3% операцій на молочних залозах проводять пацієнткам, які мають тубулярні груди [14].

На жаль, масштабних епідеміологічних досліджень випадків тубулярних грудей досі не було проведено. Автори, що досліджували патологію, описували співвідношення типів тубулярних грудей зі своїх спостережень. Переважна більшість авторів відмічає II тип тубулярних грудей як найчастіший при зверненні задля коригуючої операції. За даними Javier

Oroz-Torres (2014 p.), пацієнтки з II типом тубулярних грудей звертаються в клініку частіше (54,76%), ніж з I чи III типом [11].

Для II типу тубулярних грудей розроблено найбільше методик корекції. Під час виконання коригуючої операції, фактично реконструкції, перед хірургами постає низка проблем. Потрібно виконати корекцію мегаареоли й запобігти її рецидиву у віддаленому післяопераційному періоді; розширити звужену базу грудей та наповнити відсутній нижній полюс; розсікти фіброзні тяжі та ремоделювати залозу, залишивши жінці можливість годувати груддю; запобігти нерівності контуру нижнього полюса грудей і пальпування імпланта шляхом створення надійного покриття для імпланта (залозистого клаптя з гарантованим кровопостачанням); підкреслити нову й нівелювати стару субмамарну складку, запобігаючи утворенню «double-bubble»; провести профілактику післяопераційних гематом; у пацієнток зі значним фіброзом нижнього полюса застосувати одномоментно чи відстрочено методики ліпофілінгу.

Жодна з наявних методик не вирішує ці завдання. Висока припекторальна дисекція, яку запропонували С. Puckett і М. Concannon (1990 p.), підвищує ризик порушення кровопостачання клаптя. З іншого боку, мобілізація лише центральної частини залози й розсікання її вздовж, за методикою А. Mandrekas (2003 p.), не завжди дозволяє покрити нижній полюс імпланта до рівня субмамарної складки. При цьому виникає ризик розвитку нерівності контуру нижнього полюса грудей за рахунок скорочення залозистого клаптя й утворення подвійної субмамарної складки («double-bubble»).

Також при виконанні коригуючих операцій на тубулярних молочних залозах нами було відмічено високий, порівняно з нормою, рівень васкуляризації мобілізованого залозистого клаптя та підвищену кровоточивість тканин залози, що спонукало дослідити кровопостачання тубулярних грудей на макро- та мікроскопічному рівні.

Тож у дослідженні ми вивчали особливості кровопостачання залозистої тканини тубулярних грудей і на основі отриманих даних розробили нову методику хірургічної корекції тубулярної молочної залози II типу.

Дослідження, проведені на базі ДУ «НІХТ ім. О.О. Шалімова» НАМН України в період з 2007 по 2020 рр., охоплюють 92 пацієнтки та включають морфологічну й клінічну складову.

Для виконання клінічного дослідження 54 пацієнтки розподілили на дві групи. ОГ склали 28 пацієнок, прооперованих за новою методикою. Для порівняння взяті 26 пацієнок, прооперованих за методикою А. Mandrakas (ретроспективний аналіз) з 2007 по 2012 рр. Вибір такої ГП обумовлений тим, що серед усіх методик корекції тубулярних грудей операція А. Mandrekas (2003р.) у поєднанні з ендопротезуванням є найбільш уживаною та загальноприйнятою на сьогодні.

У групі порівняння були пацієнтки віком від 18 до 44 років (середній вік – $31,08 \pm 1,48$ року). ІМТ становив від 17,85 до 22,43 (у середньому – $20,03 \pm 0,32$). Пацієнтки були прооперовані за методикою А. Mandrekas. Під час операції пацієнткам встановлювали імпланти анатомічної форми високого профілю субгландулярно об'ємом від 180 кубічних сантиметрів (сс) до 305 сс (у середньому – $239,23 \pm 6,86$ сс).

У основній групі вік пацієнок становив від 18 до 54 років (середній вік – $30,11 \pm 1,74$ року). ІМТ складав від 18,07 до 24,84 (у середньому – $20,5 \pm 0,3$). Пацієнтки основної групи були прооперовані за новою методикою. Їм також, як і в групі порівняння, встановлювали імпланти анатомічної форми високого профілю субгландулярно об'ємом від 125 сс до 350 сс (у середньому – $260,36 \pm 8,81$ сс).

У нашому дослідженні для визначення ступеня вираженості тубулярної деформації ми використовували індекс Northwood, який базується на грижоподібному вип'ячуванні залозистої паренхіми через ареолу як фундаментальній основі розвитку тубулярної деформації грудей.

Кровопо́стачання тубулярних грудей не було описано в літературі. Областю нашого дослідження стали особливості ангіоархітектоніки молочної залози на макро- та мікроскопічному рівнях і локалізація найбільших судин для планування реконструктивної операції.

Усім пацієнткам основної групи та групи порівняння проводили доопераційне УЗД грудей. У нашій роботі використовували ультразвуковий діагностичний апарат MyLab 40 GP з лінійним датчиком 5-12 МГц. За допомогою кольорового доплерівського картування (КДК) отримали доплерівську криву, що вже має інформацію про характер судини та максимальну систолічну швидкість кровотоку. Діаметр судин вимірювали в режимі 2D з використанням максимального збільшення.

MPT молочних залоз, або магнітно-резонансна мамографія, характеризувалась високим відносним контрастом м'яких тканин і дозволила отримувати зображення зрізів молочних залоз у будь-якій проєкції з високою роздільною здатністю. Для нашого дослідження ми користувалися томографом SIEMENS Magnetom Abanto SQ 1,5Тл і використовували контрастний препарат дотавіст (гадотерова кислота).

Рентгенконтрастний засіб вводили в режимі ангіографії та оцінювали ангіоархітектоніку молочних залоз у пацієток з ТГ. Протокол сканування: виконані T2WI, T2 tirm, T1WI, T1fs сагітальні, корональні та аксіальні томограми. Усього проведено 10 досліджень в пацієток основної групи.

З метою вивчення особливостей морфології тубулярних грудей II типу були проведені порівняльні дослідження гістологічних змін поверхневої фасції молочної залози та самої молочної залози нижнього полюса грудей. Проведено вивчення структурних змін молочної залози як у групі тубулярних грудей II типу, так і в групі з гіпоплазією грудей, через клінічну подібність патологій. Спільною ознакою є недорозвинення молочної залози в нижньому її полюсі. Для вирішення цього завдання було проведено гістологічне дослідження операційного матеріалу тканини грудної залози в 15 пацієток з

гіпоплазією молочних залоз та 15 пацієток з тубулярними грудьми II типу. Під час виконання операцій корекції тубулярних грудей за методикою А. Mandrekas та операцій ендопротезування при гіпоплазії ми взяли зразки фасції та молочної залози з нижнього полюса грудей. Спочатку порівняли випадки гіпоплазії грудей з нормою, потім тубулярні груди II типу з нормою. Для порівняння ми використали структуру нормальної молочної залози у 8 пацієток, яким проводилося оперативне втручання з приводу фіброаденоми молочної залози. Усі пацієтки мали невеликі фіброаденоми (d до 2 см) в нижньому полюсі молочної залози. Була досліджена інтактна тканина поза межами аденоми нижнього полюса молочної залози. Загалом обстежено 38 пацієток.

Гістологічне дослідження препаратів проводилось за допомогою дослідницького світлооптичного мікроскопа «Olympus BX-43» (Японія, окуляр 10, об'єктиви 4, 10, 20, 40) з фотодокументуванням досліджених препаратів. Проведена напівкількісна (бали, відсотки) порівняльна оцінка найбільш характерних ознак досліджених патологій.

Ранні післяопераційні результати оцінювали за наявністю чи відсутністю таких ускладнень як гематома й трофічні порушення шкіри нижнього полюса грудей.

Віддалені результати хірургічного лікування оцінювали за наявністю чи відсутністю таких ускладнень як рецидив мегаареоли, нерівність контуру нижнього полюса грудей, пальпування імпланта, «double-bubble», грубі рубці навколо ареоли, наявність капсульної контрактури.

Загальні результати хірургічного лікування (перш за все естетичну складову) ми оцінювали як добрі, задовільні, незадовільні. Оцінку проводили через рік після операції.

Для оцінки післяопераційних результатів пацієнтами використовували загальновідоме анкетування «BREAST-Q». Це чітко розроблені анкетні дані, призначені для оцінки результатів хірургічного лікування серед жінок,

які перенесли різні види операцій на грудях. BREAST-Q Версія 2.0, 2017. У нашій роботі використали модуль Breast-Q для збільшення грудей.

Для проведення дослідження дані були зібрані та збережені в електронних таблицях Microsoft Excel 2019. Статистична обробка даних, отриманих під час досліджень, проводилася із застосуванням програмного пакету для статистичного аналізу «STATISTICA 12 for Windows» (StatSoft Inc., США).

Аналізуючи результати морфологічних досліджень, можна стверджувати, що за наявності тубулярної молочної залози II типу розвиваються фіброзні (53% випадків) зміни від дерми й до глибокої фасції та дистрофічні зміни в часточках молочної залози, з утворенням ділянок гіалінозу (53%), мають місце ознаки ангіодисплазії (73%). На цьому фоні виявлені окремі групи судин з нормальним співвідношенням артерій і вен (1/2), які можна розглядати як «кореневі», такі, що забезпечують кровопостачання в окремі дольки. Проте звертала на себе увагу відсутність проміжної ланки – артеріол і венул, а також відсутність самих дольок, що також може розглядатись як свідчення вродженого характеру патології. Також виявлено виражене недорозвинення поверхневої фасції.

Отже, стало зрозуміло, що тканини молочної залози можна моделювати під час хірургічного втручання, виконувати більш широку дисекцію, збільшувати площу залозистого клаптя за допомогою насічок. Водночас кровопостачання клаптя не буде пошкоджено за рахунок диспластичних судин (судинних мальформацій) та «корневих» судин, що можуть стати джерелом відновлення кровопостачання в післяопераційному періоді. Крім того, широка дисекція залози, своєю чергою, дає можливість вирішити одну з головних проблем корекції тубулярності, а саме формування надійного покриття для імпланта та створення рівного контуру нижнього полюса грудей у таких пацієнток.

Також було встановлено, що структура тканин нижнього полюса тубулярних грудей у 100% спостережень характеризувалася наявністю фіброзно-кістозних змін. Це звернуло нашу увагу на можливість більш радикального розсічення фіброзних тяжів, які формують кільце в нижньому полюсі грудей. А виявлені недорозвиненість і поліморфізм поверхневої фасції підтвердили природу мегаареоли та спонукали до пошуку шляхів укріплення ареолярного кільця.

Застосування методу УЗД виявилось недостатнім для оцінки кровотоку тубулярних грудей, проте дало можливість виключити супутню патологію та оцінити структуру молочної залози на макроскопічному рівні.

У 10 пацієток контрольної групи було виконано МРТ грудей з контрастом. Порівняно з МРТ-картиною нормальної молочної залози ангіоархітектоніка тубулярної молочної залози II типу характеризувалась відсутністю гілок *a.thoracica lateralis* (80% випадків), зменшенням діаметра міжреберної перфорантної артерії, що проходить у складі септи Вюрінгера (100%), і практично відсутністю міжреберних перфорантних артерій (80%).

Проаналізувавши результати оперативної корекції у групі порівняння (за методикою А. Mandrekas, 2003 р.), відмічено, що методика попереджує утворення «double-bubble» за рахунок мобілізації та розсікання фіброзних тяжів залози. Проте залишається ще багато невирішених проблем. Зокрема, залозисті клапті вдавалося мобілізувати лише частково. Вони не вкривали повністю нижній полюс імплантата та їх не завжди вдавалося фіксувати до нової субмамарної складки, що призводило у віддаленому післяопераційному періоді до пальпації імплантата. Окремою проблемою була дифузна кровоточивість тканин залози під час операції. Тому всім пацієнткам встановлювали активні дренажі, які знімали в середньому через 3 ± 2 доби. Кількість днів перебування пацієток у стаціонарі в середньому складала 11 ± 6 діб.

Виконуючи корекцію тубулярних грудей II типу за методикою A. Mandrekas, ми отримали добрі (16 випадків (62%)) і задовільні (10 випадків (38%)) естетичні результати. У ранньому післяопераційному періоді, окрім загальних ускладнень, таких як набряки й синяки, у трьох пацієнток спостерігалися гематоми (11,54%). У віддаленому післяопераційному періоді відмічалось формування подвійної субмамарної складки та часткове скорочення залозистих клаптів, що призводило у 38,46% випадків (10 пацієнток) до нерівності контуру нижнього полюса та у 23,08% випадків (6 пацієнток) до пальпування імплантів. Серед віддалених післяопераційних ускладнень були також: двостороння капсульна контрактура у 3 пацієнток (11,54%), грубі післяопераційні рубці в 5 пацієнток (19,23%) і розширення ареоли в 5 пацієнток (19,23%).

Враховуючи всі перелічені раніше отримані дані, нами було запропоновано новий метод корекції тубулярних грудей II типу. Методика клініки полягала в проведенні більш широкої препекторальної дисекції центральної частини молочної залози, виведенні тканини молочної залози в рану та розсіканні фіброзних тяжів по задній поверхні залози, які надавали їй тубулярної форми. Послідовно, за допомогою вертикальних і горизонтальних насічок по задній поверхні у вигляді шахової дошки залозу розсікали й розтягували як фартух у такий спосіб, що її тканина майже повністю покривала нижній полюс імпланта. Кровообіг тканин залози не порушувалося через візуальний контроль дрібних судин під час її розсікання, і кровоточивість країв залозистого клаптя зберігалась протягом операції. Для попередження скорочення клаптя і водночас кращого формування нової субмамарної складки, ми використовували дві зовнішні прошивки. Залозистий клапоть та нову субмамарну складку прошивали і, після встановлення у сформовану порожнину імпланта анатомічної форми, зовнішні шви затягували. Циркумареолярний доступ дав змогу провести достатню мобілізацію залози, а потім скоригувати мегаареолу чи асиметрію

сосково-ареолярного комплексу. Операцію завершували виконанням періареолярної мастопексії.

Запропонована нами методика має низку переваг, оскільки дає змогу ширше мобілізувати та розсікати клапоть з центральної частини залози за допомогою надсічок у вигляді шахової дошки. Область соска та головних молочних протоків не травмується, що залишає можливість для жінки годувати грудьми після оперативного втручання. При цьому немає потреби у високій припекторальній дисекції, як у методиці С. Puckett і М. Concannon та її модифікаціях. Верхній медіальний квадрант залози залишається інтактним і включає основні джерела кровопостачання. На відміну від методики А. Mandrecas, при якій залозистий клапоть не завжди можна фіксувати до субмамарної складки, наша методика дає змогу повністю вкрити імплантат залозистим клаптем і без натягу фіксувати його до субмамарної складки двома прошивками. Надійна фіксація клаптя запобігає його скороченню, створює надійний широкий чохол для імпланта й запобігає зміщенню сосково-ареолярного комплексу, що трапляється при спробі зафіксувати короткий клапоть до субмамарної складки. Завдяки прошивкам також вдається краще підкреслити нову субмамарну складку. J. Oroz-Torres (2014), взявши за основу техніку С. Puckett і М. Concannon, запропонував фіксувати залозистий клапоть над ендопротезом однією черезшкірною прошивкою, проте в післяопераційному періоді отримав 2,38% випадків виразкування в нижньому полюсі грудей, спричинене черезшкірною прошивкою. У нашій методиці залозистий клапоть фіксували двома прошивками та без натягу, що дозволило рівномірно розподілити навантаження на шкіру. Тож ми не спостерігали таких ускладнень як виразкування в нижньому полюсі молочної залози. Завдяки широкій дисекції центральної частини залози за нашою методикою вдалося сформувати надійне, васкуляризоване покриття імпланта та повністю позбутися такого ускладнення як пальпація нижнього полюса імпланта. Хоча А. Mandrecas відмічає, що не завжди вдавалось фіксувати залозистий клапоть

над імплантом до субмамарної складки, що у віддаленому післяопераційному періоді призводило до пальпації імпланта. Аналізуючи рівень ускладнень в обох групах, можна відмітити достовірне загальне зниження ускладнень в основній групі (3 пацієнтки (10,71%)), на відміну від групи порівняння (10 пацієток (38,46%)), $p < 0,05$.

Виконуючи корекцію тубулярних грудей II типу за новою методикою, ми отримали добрі (25 випадків (89%)) і задовільні (3 випадки (11%)) естетичні результати. У ранньому післяопераційному періоді в контрольній групі ми спостерігали гематому однієї з грудей в однієї пацієнтки (3,6%), що потребувала оперативного дренивання. У пізньому післяопераційному періоді спостерігалось утворення капсульної контрактури у двох випадках (7%). Пальпації імпланта не спостерігалось. У двох пацієток (7%) спостерігалось розширення діаметра ареол на 1–1,5 см (через 12 місяців), у трьох пацієток (10,7%) спостерігався грубий рубець навколо ареоли, а також формування подвійної субмамарної складки лівої з грудей (через 6 місяців).

Найбільш частими ускладненнями залишилися: формування подвійної субмамарної складки, розширення діаметра ареол, грубі післяопераційні рубці навколо ареоли. Для корекції та попередження таких ускладнень нами запропоновано використовувати періареолярну мастопексію з модифікованим періареолярним швом за L. Venelli, ріготтітомію субдермального простору під ареолою за G. Rigotti та ліпофілінг «мікро-» та «наножином» за методикою P. Tonnard. Комплексне застосування цих методик у поєднанні з новою методикою хірургічної корекції тубулярних грудей II типу дає змогу досягти кращих естетичних результатів, що дозволило зменшити кількість повторних операцій в 3,3 рази.

A. Kolker (2015) у своїй методиці проводить дисекцію нижнього полюса, залишаючи в ньому частину молочної залози. Схожу методику пропонує A. Innocenti (2015). Він розділяє паренхіму залози навпіл

і з нижньої частини виділяє гландулярно-жировий клапоть. Враховуючи те, що в нижньому полюсі при такій патології спостерігається фіброз, кровопостачання такого клаптя є сумнівним. І хоч автори про це не повідомляють, існує велика ймовірність перетворення залишків залози у віддаленому післяопераційному періоді на рубцеву тканину та появи нерівності контуру нижнього полюса. При виконанні операції за нашою методикою вся залоза залишається проксимально, а нижній полюс представлений лише шкірним чохлам. Таким чином ми отримали достовірне зниження кількості випадків нерівності контуру нижнього полюса ($\chi^2 = 0,02564$; $p < 0,05$).

Враховуючи безпосередні та віддалені результати, для попередження післяопераційних гематом ми почали проводити більш ретельний гемостаз, інтраопераційну гемостатичну терапію та встановлювати активні дренажі всім пацієнткам з корекцією тубулярних грудей. Знімали дренажі в середньому через 5 ± 2 діб (на відміну від групи порівняння, де дренажі встановлювались на 3 ± 2 доби). Це дозволило знизити кількість післяопераційних гематом і виникнення капсульних контрактур у 3,2 раза.

Кількість випадків формування в післяопераційному періоді подвійної субмамарної складки зменшилась у 3,6 раза, розширення ареоли – у 5,4 раза, грубих рубців навколо ареоли – в 1,8 раза. Вдалося повністю уникнути такого ускладнення як пальпація імпланта в нижньому полюсі грудей.

Загальний рівень психологічного благополуччя пацієнток з тубулярними грудьми II типу (за шкалою Breast-Q 2.0) після операції склав 90% ($p < 0,05$); сексуального благополуччя – 89%; задоволеності грудьми – 91% ($p < 0,05$); фізичного благополуччя – 93% ($p < 0,05$). Незважаючи на певний дискомфорт у фізичному плані після реконструктивної операції, психосоціальні показники якості життя після корекції значно підвищились (з 57% до 90%). Це свідчить про вагоме значення вигляду грудей на впевненість жінки та її соціальне життя.

Сумарна тривалість лікування в основній групі становила в середньому 8 ± 2 днів, що на 1,45 рази менше ніж у групі порівняння (11 ± 6 днів).

Отже, розроблена нова методика дає кращі результати, ніж методика А. Mandrekas (2003 р.). Завдяки розробленій нами методиці достовірно скоротилась кількість ускладнень і час перебування пацієнток у стаціонарі. Запропоновані методики профілактики й корекції післяопераційних ускладнень знижують потребу в повторних операціях, що зменшує фінансові витрати пацієнток та витрати державних установ, в яких вони лікуються. Нова методика є безпечною, зберігає здатність жінок до лактації. Також методика поліпшує естетичний результат і значно підвищує якість життя пацієнток після операції.

Отримані нами результати (зменшення загального рівня ускладнень до 10,71%) кращі порівняно з описаними в літературі J. Oroz-Torres (2014 р.) 16,67% [11]. Виконуючи корекцію тубулярних грудей II типу за новою методикою, ми отримали добрі естетичні результати у 89% випадків, в порівнянні з 71%, описаними С. Puckett і М. Concannon (1990 р.) [30].

ВИСНОВКИ

1. Тубулярні груди — вроджена мальформація сполучної тканини, що виявляється в пубертатному періоді та викликає психоемоційні розлади в жінок. II тип тубулярних грудей найчастіше потребує хірургічної корекції, а саме – реконструктивної операції. Водночас із загальними ознаками тубулярних грудей II типу, такими як мегаареола, гіпоплазія нижнього полюса грудей, наявність фіброзного кільця, у 80% пацієток виявлено недорозвинення основних джерел артеріального кровопостачання молочної залози.

2. Морфологічні дослідження тканин нижнього полюса грудей показали фіброз від дерми й до глибокої фасції (53% випадків), ангіодиспластичних утворень (73%) та гіалінозу (53%).

3. На основі морфологічних досліджень нами розроблена методика хірургічного лікування тубулярних грудей II типу, яка дозволяє шляхом широкої мобілізації центральної частини залози сформувати надійне покриття імпланта, що дає змогу досягти добрих (89%) естетичних результатів.

4. Порівнюючи з операцією A. Mandrecas, загальний рівень післяопераційних ускладнень знизився з 38,46% до 10,71% ($p < 0,05$). А саме: післяопераційні гематоми — у 3,2 рази, нерівність контура нижнього полюса та формування подвійної субмамарної складки — в 3,6 рази, розширення ареоли — у 5,4 рази, капсульна контрактура — у 3,2 рази, грубі рубці навколо ареоли — у 1,8 рази. Вдалося повністю уникнути такого ускладнення як пальпація імпланта в нижньому полюсі грудей.

5. Запропоновано методики корекції та попередження післяопераційних ускладнень: застосування ліпофілінгу в зоні фіброзного кільця, корекція та стабілізація форми ареоли, які дозволили знизити кількість повторних операцій у 3,3 рази.

6. Застосування нової методики корекції тубулярних грудей II типу дозволило значно покращити психосоціальну адаптацію жінок до 90,25% (за шкалою Breast-Q).

СПИСОК ВИКОРИСТАНИХ ДЖЕРЕЛ

1. Klinger M., Caviggioli F., Klinger F., Villani F., Arra E., Di Tommaso L. Tuberos breast: Morphological study and overview of a borderline entity. *Can J Plast Surg.* 2011. 19. P. 42–44. DOI: 10.1177/229255031101900210.
2. Rees T.D., Aston S.J. The tuberous breast. *Clin Plast Surg.* 1976. 3. P. 339–347. URL: <http://surl.li/ormhi>.
3. Grotting J.C., Neligan P. Plastic Surgery: Breast. In: Muti E. Congenital anomalies of the breast. Vol. 5, 3rd ed. Elsevier Inc. 2012. P. 521–547. ISBN: 9780323356411.
4. Shiffman M.A. Breast augmentation: Principles and practice. In: Bobby Arun Kumar, Darryl J. Hodgkinson. Periareolar Technique for Correction and Augmentation of the tuberous breast. Springer-Verlag Berlin Heidelberg. 2009. P. 321–328. DOI: 10.1007/978-3-540-78948-2.
5. Ellart J., Chaput B., Grolleau J.L. Seins tubereux [Tuberous breast: Current concept]. *Annales de chirurgie plastique esthetique.* 2016. 61(5). P. 640–651. DOI: <https://doi.org/10.1016/j.anplas.2016.08.003>.
6. Галич С.П., Пинчук В.Д. Эстетическая хирургия груди: Руководство для врачей.—К.: издательство. 2009. 450 p.
7. Shiffman M.A. Breast augmentation: principles and practice. In: Mandrekas A.D., Zambacos G.J., eds. Aesthetic Reconstruction of the Tuberous Breast Deformity. Berlin, Heidelberg: Springer-Verlag. 2009. P. 307–319.
8. Grolleau J.L., Lanfrey E., Lavigne B., et al. Breast base anomalies: treatment strategy for tuberous breasts, minor deformities, and asymmetry. *Plast Reconstr Surg.* 1999. 104(7). P. 2040–2048. DOI: <https://doi.org/10.1097/00006534-199912000-00014>.
9. von Heimburg D: Refined version of the tuberous breast classification. *Plast Reconstr Surg.* 2000. 105 (6). P. 2269–2270. DOI: <https://doi.org/10.1097/00006534-200005000-00068>.

10. Costagliola M., Atiyeh B., Rampillon F. Tuberos breast: Revised classification and a new hypothesis for its development. *Aesthetic Plast Surg.* 2013. 37. P. 896–903.
DOI: <https://doi.org/10.1007/s00266-013-0124-2>.
11. Oroz-Torres J., Pelay-Ruata M.J., Escolán-Gonzalvo N., et al. Correction of tuberous breasts using the unfolded subareolar gland flap. *Aesthetic Plast Surg.* 2014. 38. P. 692–703. DOI: <https://doi.org/10.1007/s00266-014-0340-4>.
12. Foustanos A., Zavrvides H. Surgical reconstruction of tuberous breasts. *Aesthetic Plast Surg.* 2006. 30. P. 294–300. DOI: <https://doi.org/10.1007/s00266-005-0180-3>.
13. Somogyi R.B., Brown M.H. Outcomes in primary breast augmentation: a single surgeon’s review of 1539 consecutive cases. *Plast Reconstr Surg.* 2015. 135. P. 87–97. DOI: <https://doi.org/10.1097/PRS.0000000000000773>.
14. Muti E. Personal approach to surgical correction of the extremely hypoplastic tuberous breast. *Aesthetic Plast Surg.* 1996. 20. P. 385–390. DOI: <https://doi.org/10.1007/BF02390312>.
15. Parente L.L.T, Bernardo G.P., Parente R.E.L.T., Santana T.S., Telles M.V.L., et al. Tuberous breast in adolescent: a case report. *MOJ Surg.* 2017. 4(5). P. 00086.
16. DeLuca-Pytell D.M., Piazza R.C., Holding J.C., Snyder N., Hunsicker L.M., Phillips L.G. The incidence of tuberous breast deformity in asymmetric and symmetric mammoplasty patients. *Plast Reconstr Surg.* 2005. 116(7). P. 1894–1899 (discussion 1900). DOI: 10.1097/01.prs.0000189206.94466.a9.
17. Longacre T.G. Corection of hypoplastic breast with special references to reconstruction of the “nipple type breast” with local dermo flap. *Plast Reconstr Surg.* 1954. 14(6). P. 431–441. DOI: 10.1097/00006534-195412000-00005.
18. Goulian D. Dermal mastopexy. *Plast Reconstr Surg.* 1971. 47(2). P. 105–110. DOI: 10.1097/00006534-197102000-00001.
19. Williams J.E., Hoffman S. Mammoplasty for tubular breast. *Aesthet Plast Surg.* 1981. 5(1). P. 51–56. DOI: 10.1007/BF01981682.

20. Vecchione T.R. A method of recontouring the domed nipple. *Plast Reconstr Surg.* 1976. 57(1). P. 30–32. URL: <http://surl.li/ormup>.
21. Versaci A.D., Rozelle A.A. Treatment of tuberous breast utilizing tissue expansion. *Aesthet Plast Surg.* 1991. 15(4). P. 307–312. DOI: 10.1007/BF02273878.
22. Bass C.B. Herniated areola complex. *Ann Plast Surg.* 1978. 1(4). P. 402–406. DOI: 10.1097/00000637-197807000-00007.
23. Toranto I.R. Two stage correction of tuberous breast. *Plast Reconstr Surg.* 1981. 67(5). P. 642–646. DOI: 10.1097/00006534-198105000-00012.
24. Teimourian B., Adhan N.M. Surgical correction of the tuberous breast. *Ann Plast Surg.* 1983. 10(3). P. 190–193. DOI: 10.1097/00000637-198303000-00003.
25. Dinner M.I., Dowden R.V. Tubular breast syndrome. *Ann Plast Surg* 1987. 19(5). P. 414–420. DOI: 10.1097/00000637-198711000-00005.
26. Goes J.C. Periareolar Mammoplasty: Double Skin Technique with Application of Polyglactine or Mixed Mesh. *Plastic and Reconstructive Surgery.* 1996. 97. P. 959–968. DOI: <https://doi.org/10.1097/00006534-199604001-00012>.
27. Hodgkinson D.J. Re: Tuberous breast deformity: principles and practice. *Ann Plast Surg.* 2001. 47(1). P. 97–98. DOI: 10.1097/00000637-200107000-00024.
28. Ribeiro L., Accorsi A. Jr., Argencio V. Tuberous breasts: aperiareolar approach. *Aesthet Surg J.* 2005. 25. P. 398–402.
29. Puckett C.L., Concannon M.J.. Augmenting the narrow-based breast: the unfurling technique to prevent the double-bubble deformity. *Aesthetic Plast Surg.* 1990. 14. P. 15–19. DOI: <https://doi.org/10.1007/BF01578320>.
30. Kolker A.R., Collins M.S. Tuberous breast deformity: classification and treatment strategy for improving consistency in aesthetic correction. *Plast Reconstr Surg.* 2015;135:73–86.
31. Innocenti A., Innocenti M. Retro-areola distally based flap in the management of the full expression of tuberous breast: a simple strategy to resolve a weak

- point of the deformity. *Aesthetic Plast Surg.* 2015. 39. P. 700–705. DOI: 10.1097/PRS.0000000000000823.
32. Abbate O.A., Fan K.I., Nahabedian M.Y. Central mound mastopexy for the correction of tuberous/tubular breast deformity. *Plast Reconstr Surg Glob Open.* 2017. 5. e1545. DOI: 10.1097/GOX.0000000000001545.
33. Tonnard P., Verpaele A., Peeters G., et al. Nanofat grafting: basic research and clinical applications. *Plast Reconstr Surg.* 2013. 132. P. 1017–1026.
DOI: <https://doi.org/10.1097/PRS.0b013e31829fe1b0>.
34. Silva-Vergara C., Fontdevila J., Weshahy O. Fat Grafting Technique, A Paradigm Shift in the Treatment of Tuberous Breast. *World J Plast Surg.* 2018. 7(1). P. 72–77. PMID: 29651395.
35. Rigotti G., Chirumbolo S. Biological Morphogenetic Surgery: A Minimally Invasive Procedure to Address Different Biological Mechanisms. *Aesthet Surg J.* 2019. 39(7). P. 745–755. DOI: 10.1093/asj/sjy198.
36. Delay E., Sinna R, Ho Quoc C. Tuberous breast correction by fat grafting. *Aesthet Surg J.* 2013. 33:. P. 522–528. DOI: 10.1177/1090820X13480641.
37. Serra-Renom J.M., Muñoz-Olmo J., Serra-Mestre J.M. Treatment of grade 3 tuberous breasts with Puckett's technique (modified) and fat grafting to correct the constricting ring. *Aesthetic Plast Surg.* 2011. 35(5). P. 773–781. DOI: 10.1007/s00266-011-9686-z.
38. Maxwell G.P. Breast asymmetry. *Aesthet Surg J.* 2001. 21(6). P. 552–62. DOI: 10.1067/maj.2001.121139.
39. Brown M.H, Somogyi R.B. Surgical strategies in the correction of the tuberous breast. *Clin Plast Surg.* 2015. 42. P. 531–549. DOI: <https://doi.org/10.1016/j.cps.2015.06.004>.
40. Hivernaud V., Lefourn B., Guicheux J., Weiss P., Festy F., Girard A., Roche R. Autologous fat grafting in the breast: critical points and technique improvements. *Aesthetic Plast Surg.* 2015. 39. P. 547–561. DOI: <https://doi.org/10.1007/s00266-023-03542-5>.

41. Khouri R.K. Jr., Khouri R.K. Current Clinical Applications of Fat Grafting. *Plast Reconstr Surg*. 2017. 140(3). P. 466e–486e. DOI: 10.1097/PRS.0.
42. Geissler P. J., Davis K., Roostaeian J., Unger, Jacob M.D.; Huang, Jiying B.S.; Rohrich, Rod J. M.D.. Improving Fat Transfer Viability: The Role of Aging, Body Mass Index, and Harvest Site. *Plastic and Reconstructive Surgery*. 2014. 134(2). P. 227–232. DOI: 10.1097/PRS.0000000000000398000000000003648.
43. Helal A.H, Sadek E.Y. Periareolar approach for correction of bilateral asymmetric tuberous breasts. *Egypt, J. Plast Reconstr Surg.*, Vol. 42. 2018. № 2. P. 265–272. URL: <http://surl.li/orpdd>.
44. Persichetti P., Berroco M., Casadei R.M., Marangi G.F., Di Lella F., Nobili A.M. Gynecomastia and the complex circumareolar approach in the surgical treatment of skin redundancy. *Plast Reconstr Surg*. 2001. 107. P. 948–954. DOI: <http://dx.doi.org/10.1097/00006534-200104010-00007>.
45. Mandrekas A. D., Zambacos G. J. Aesthetic Reconstruction of the Tuberous Breast Deformity: A 10-Year Experience. *Aesthetic Surgery Journal*. Volume 30, Issue 5. 2010. P. 680–692. DOI: <https://doi.org/10.1177/1090820X10383397>
46. Tanner J.M. Growth at Adolescence; with a General Consideration of the Effects of Hereditary and Environmental Factors Upon Growth and Maturation from Birth to Maturity. 2d ed. Oxford: Blackwell Scientific Publications. 1962. URL: <http://surl.li/orpdd>.
47. Bostwick J III. Anatomy and physiology. In: Bostwick J III (ed). *Plastic and Reconstructive Breast Surgery*, 2nd edn. St. Louis, Quality Medical Publishing. 2000. P. 89–93.
48. Von Heimburg D., Exner K., Krufft S., Lemperle G. The tuberous breast deformity. Classification and treatment. *Br J Plast Surg*. 1996. 49. P. 339–345. URL: [https://www.jprasurg.com/article/S0007-1226\(96\)90000-4/pdf](https://www.jprasurg.com/article/S0007-1226(96)90000-4/pdf).
49. Bach A.D., Kneser U., Beier J.P., Breuel C. et al. Aesthetic correction of tuberous breast deformity. Lessons learned with a single-stage procedure.

Breast J. 2009. 15. P. 279–286. DOI: <https://doi.org/10.1111/j.1524-4741.2009.00717>.

50. Pacifico M. D., Norbert V. K.. "The Tuberos Breast Revisited." *Journal of Plastic, Reconstructive & Aesthetic Surgery : JPRAS*, vol. 60. 2007. №. 5. P. 455–464. URL: <http://surl.li/orpsj>.
51. Абдуллаєв Р. Я., Головка Т. С., Лисенко Т. П., Сафонова І. М. Ультразвукова діагностика дисгормональних захворювань та пухлин грудної залози: навч. посіб. для лікарів та студ. вищ. мед. навч. закл. III-IV рівнів акредитації. Харк. мед. акад. післядиплом. освіти. Харків: Бровін О.В., 2013. 83 с.
52. Руководство по лучевой диагностике заболеваний молочных желез: для врачей-рентгенологов, специалистов по ультразвуковой диагностике, КТ, МРТ, маммологов, онкологов. Л. Л. Кириллова [и др.]; под ред. Труфанова Г.Е.; Военно-мед. акад. 3-е изд. Санкт-Петербург : Элби-СПб, 2014. 351 с.
53. Ультразвуковое мультипараметрическое исследование молочных желез./ А.Н. Сенча, С.А. Фазылова, Е.В. Евсеева, А.И. Гус. Москва: Гэотар-медиа, 2017. 360 с.
54. Gorvetzian J, Funderburk C, Copeland-Halperin LR, Nigriny J. Correction of the tuberos breast deformity in a prepubescent male patient: A surgical approach to an unusual problem. *JPRAS Open*. 2019. 19. P. 98–105. DOI: 10.1016/j.jprou.2018.12.008.
55. Elliott M.P. A musculocutaneous transposition flap mammoplasty for correction of the tuberos breast. *Annals of Plastic Surgery*. 1988. 20(2). P. 153-157. DOI: 10.1097/00000637-198802000-00013.
56. Fuente, Antonio de la and Jose L. Martín del Yerro. "Periareolar mastopexy with mammary implants." *Aesthetic Plastic Surgery* 16. 2005. P. 337–341. URL: <http://surl.li/orpwc>.

57. Aggarwal S, Niranjana NS. Tuberos breast deformity: A modified technique for single-stage correction. *Indian J Plast Surg.* 2016. 49(2). P. 166–171. DOI: 10.4103/0970-0358.191293.
58. Persichetti P. & C., B. & T., S. & S., P. & M., Giovanni & Vecchi, Giancarlo. Decision Making in the Treatment of Tuberos and Tubular Breasts: Volume Adjustment as a Crucial Stage in the Surgical Strategy. *Aesthetic plastic surgery.* 2005. 29. P. 482–488. DOI: 10.1007/s00266-004-0077-6.
59. Oroz J., Pelay M.J., Escudero F.J. Reconstrucción de la mama tuberosa [Reconstruction of the tuberos breast, Spanish]. *An Sist Sanit Navar.* 2005. 28. P. 101–108.
URL: <https://pubmed.ncbi.nlm.nih.gov/16155634/>.
60. Ribeiro L., Accorsi A., Argencio V., Tuberos Breasts: A Periareolar Approach, *Aesthetic Surgery Journal*, Volume 25, Issue 4. 2005. P. 398–402. DOI: <https://doi.org/10.1016/j.asj.2005.05.013>.
61. Waldman F.M., Hwang E.S., Etzell J., Eng C., DeVries S., Bennington J., Thor A. Genomic alterations in tubular breast carcinomas. *Hum Pathol.* 2001. 32(2). P. 222–226. DOI: 10.1053/hupa.2001.21564.
62. Atiyeh B.S., Hashim H.A., El-Douaihy Y., Kayle D.I. Perinipple round-block technique for correction of tuberos/tubular breast deformity. *Aesthetic Plast Surg.* 1998. 22(4). P. 284–288. DOI: 10.1007/s002669900204.
63. Scheepers, J. H. and Awf A. Quaba. “Tissue expansion in the treatment of tubular breast deformity.” *British journal of plastic surgery.* 1992. 45 (7). P. 529–532. DOI: 10.1016/0007-1226(92)90148-q.
64. Rosen K.V., Gunnarsson G.L., Gramkow C., Sørensen J.A., Thomsen J.B. [Fat grafting of the breast, Danish]. *Ugeskr Laeger.* 2018. 180(31). PMID: 30064621.
65. Ionescu R., Dima D., Antohi N. Intra-Areolar Pexy: The "Compass Rose" Suture Technique for Small and Moderate Areola Herniation. *Aesthet Surg J.* 2019. 39(4). P. 393–402. DOI: 10.1093/asj/sjy134.

66. Tenna S., Cagli B., Brunetti B., Barone M., Persichetti P. Reply to Commentaries on: Management of Tuberous Breast Deformities-Review of Long-Term Outcomes and Patient Satisfaction with Breast-Q. *Aesthetic Plast Surg.* 2018. 42(3). P. 903-904. DOI: 10.1007/s00266-018-1115-0.
67. Klinger, M., Klinger, F., Maione, L. et al. Stenotic Breast Malformation and Its Reconstructive Surgical Correction: A New Concept from Minor Deformity to Tuberous Breast — Author Response. *Aesth Plast Surg* 43. 2019. 1117. DOI: <https://doi.org/10.1007/s00266-018-1109-y>.
68. Costagliola M., Atiyeh B., Chahine F. Discussion: Management of Tuberous Breast Deformities: Review of Long-Term Outcomes and Patient Satisfaction with BREAST-Q. *Aesthetic Plast Surg.* 2018. 42(3). P. 899–900. DOI: 10.1007/s00266-018-1072-7.
69. Innocenti A., Melita D., Ghezzi S., Ciancio F. Stenotic Breast Malformation and Its Reconstructive Surgical Correction: A New Concept from Minor Deformity to Tuberous Breast. *Aesthetic Plast Surg.* 2018. 42(3). P. 911–912. DOI: 10.1007/s00266-017-1054-1.
70. Shestak K.C. Management of Tuberous Breast Deformities: Review of Long-Term Outcomes and Patient Satisfaction. *Aesthetic Plast Surg.* 2017. 41(6). P. 1259-1260. DOI: 10.1007/s00266-017-0945-5.
71. Innocenti A, Innocenti M, Mori F, Melita D, Ciancio F, Cordova A. Tuberous Breast: Past, Present, and Future: Personal Classification, Treatment, and Surgical Outcomes. *Ann Plast Surg.* 2018. 80(2). P. 104–108. DOI: 10.1097/SAP.0000000000001200.
72. Derder M., Whitaker I.S., Boudana D., Marchac A., Hivelin M., Mattar N., Lepage C., Claude O., Benjoar M.D., Bosc R., Lantieri L. The use of lipofilling to treat congenital hypoplastic breast anomalies: preliminary experiences. *Ann Plast Surg.* 2014. 73(4). P. 371–377. DOI: 10.1097/SAP.0b013e31827fb3b7.
73. Dessy L.A., Mazzocchi M., Corrias F., Sorvillo V., Scuderi N. Correction of tuberous breast with small volume asymmetry by using a new adjustable implant. *Eur Rev Med Pharmacol Sci.* 2013. 17(7). P. 977–983.

74. Serra-Renom J.M., Muñoz-Olmo J., Serra-Mestre J.M. Endoscopically assisted aesthetic augmentation of tuberous breasts and fat grafting to correct the double bubble. *Aesthetic Plast Surg.* 2012. 36(5). P.1114–1119. DOI: 10.1007/s00266-012-9921-2.
75. Del Vecchio D.A., Bucky L.P. Breast augmentation using preexpansion and autologous fat transplantation: a clinical radiographic study. *Plast Reconstr Surg.* 2011. 127(6). P. 2441–2450. DOI: 10.1097/PRS.0b013e3182050a64.
76. Servaes M., Mahaudens P., Sinna R., Vanwijck R., Denoel C. Avantages de la voie hémi-aréolaire supérieure pour la correction par implants des seins tubéreux de types II et III [Advantages of the superior areolar approach for tuberous breast II and III correction with implants]. *Ann Chir Plast Esthet.* 2011. 56(4). P. 342–350. French. DOI: 10.1016/j.anplas.2010.10.002.
77. Médard de Chardon V., Balaguer T., Chignon-Sicard B., Lebreton E. Double breast contour in primary aesthetic breast augmentation: incidence, prevention and treatment. *Ann Plast Surg.* 2010. 64(4). P. 390–396. DOI: 10.1097/SAP.0b013e3181b14284.
78. Panchapakesan V, Brown MH. Management of tuberous breast deformity with anatomic cohesive silicone gel breast implants. *Aesthetic Plast Surg.* 2009. 33(1). P. 49–53. DOI: 10.1007/s00266-008-9234-7.
79. Sohet C., Heymans O. Expansion tissulaire et seins tubéreux: à propos de dix cas [Tissular expansion and tuberous breasts: 10 cases report]. *Ann Chir Plast Esthet.* 2007. 52(3). P. 187–195. French. DOI: 10.1016/j.anplas.2007.02.007.
80. Ha R., Morris E. A., Comstock C. E. *Breast MRI Teaching Atlas.* Springer. 2017. 321 p. ISBN: 1493964070.
81. Coleman S.R., Saboeiro A.P. Fat grafting to the breast revisited: safety and efficacy. *Plast Reconstr Surg.* 2007. 119(3). P. 775–785 (discussion 786-787). DOI: 10.1097/01.prs.0000252001.59162.c9.
82. Mandrekas A.D., Zambacos G.J., Anastasopoulos A., Hapsas D., Lambrinaki N., Ioannidou-Mouzaka L. Aesthetic reconstruction of the tuberous breast deformity. *Plast Reconstr Surg.* 2003. 112(4). P. 1099–1108 (discussion 1109).

DOI: 10.1097/01.PRS.0000076502.37081.28.

83. Zambacos G.J., Mandrekas A.D. The incidence of tuberous breast deformity in asymmetric and symmetric mammoplasty patients. *Plast Reconstr Surg.* 2006. 118(7). P. 1667. DOI: 10.1097/01.prs.0000244312.37791.c8.
84. Denoël C., Soubirac L., Lopez R., Grolleau J.L., Chavoïn J.P. Les seins tubéreux: une mise au point [The tuberous breast: a review, French]. *Rev Med Liege.* 2002. 57(10). P. 655–660. PMID: 12481469.
85. Ribeiro L., Accorsi A. Jr., Buss A., Pessjã M.C. Short scar correction of the tuberous breast. *Clin Plast Surg.* 2002. 29(3). P. 423–431. DOI: 10.1016/s0094-1298(02)00007-x.
86. Hinderer U.T. Circumareolar dermo-glandular plication: a new concept for correction of breast ptosis. *Aesthetic Plast Surg.* 2001. 25(6). P. 404–420. DOI: 10.1007/s0026601-0015-9.
87. Panettiere P., Del Gaudio G.A., Marchetti L., Accorsi D., Del Gaudio A. The tuberous breast syndrome. *Aesthetic Plast Surg.* 2000. 24(6). P. 445–449. DOI: 10.1007/s002660010075.
88. Meara J.G., Kolker A., Bartlett G., Theile R., Mutimer K., Holmes A.D. Tuberous breast deformity: principles and practice. *Ann Plast Surg.* 2000. 45(6). P. 607–611. DOI: 10.1097/00000637-200045060-00006.
89. Pardo A., Watier E., Georgieu N., Chevrier S., Pailheret J.P. Le syndrome du sein tubéreux. A propos d'une série de 22 patientes opérées [Tuberous breast syndrome. Report on a series of 22 operated patients]. *Ann Chir Plast Esthet.* 1999. 44(6). P. 583–592. French.
90. Wieslander J.B. Medfödd bröstdeformitet allvarligt handikapp. Viktig indikation för bröstrekonstruktion med silikonimplantat [Congenital breast deformity is a serious handicap. An important indication for breast reconstruction with silicone implants, Swedish]. *Lakartidningen.* 1999. 96(14). P. 1703–1710. PMID: 10222685.

91. Gallegos M.L., Casas L.A. A systematic, one-stage approach in the treatment of tuberous breast deformity. *Aesthet Surg J.* 1998. 18(6). P. 431–438. DOI: 10.1016/s1090-820x(98)70072-x.
92. Ribeiro L., Canzi W., Buss A. Jr., Accorsi A. Jr. Tuberous breast: a new approach. *Plast Reconstr Surg.* 1998. 101(1). P. 42–50 (discussion 51-52). DOI: 10.1097/00006534-199801000-00008.
93. Paulhe P., Magalon G. L'expansion en chirurgie mammaire [Expansion in breast surgery, French]. *Ann Chir Plast Esthet.* 1996. 41(5). P. 467–480. PMID: 9687605.
94. Nielsen L.J., Jensen L.T. [Diagnosing and treating tuberous breast deformity, Danish]. *Ugeskr Laeger.* 2017. 179(4):V07160472. PMID: 28115051.
95. Pusic A.L., Klassen A, Scott A, Klok J., Cordeiro P.G., Cano S.J. Development of a New Patient Reported Outcome Measure for Breast Surgery: The BREAST-Q. *Plast Reconstr Surg.* 2009. 124(2). 345–353. DOI: 10.1097/PRS.0b013e3181aee807.
96. Mundy L.R., Homa K., Klassen A.F., Pusic A.L., Kerrigan C.L. Normative data for interpreting the BREAST-Q augmentation module. *Plast Reconstr Surg.* 2017. 139(4). P. 846–853. DOI: 10.1097/PRS.0000000000003186. P.
97. Agbenorku P.. Breast Developmental Anomalies: A Review of the Problem. *British Journal of Medicine & Medical Research.* 2. 2012. P. 587–596. DOI: 10.9734/BJMMR/2012/1630.
98. Matousek S.A., Corlett R.J., Ashton M.W. Understanding the fascial supporting network of the breast: key ligamentous structures in breast augmentation and a proposed system of nomenclature. *Plast Reconstr Surg.* 2014. 133(2). P. 273-281. DOI: 10.1097/01.prs.0000436798.20047.dc
99. Reisenbichler E., Hanley K.Z. Developmental disorders and malformations of the breast. *Semin Diagn Pathol.* 2019. 36(1). P. 11–15. DOI: 10.1053/j.semdp.2018.11.007.
100. Amer M. Genetic factors and breast cancer laterality. *Cancer Manag Res.* 2014. 6. P. 191–203. DOI: <https://doi.org/10.2147/CMAR.S60006>.

101. Lozito A., Vinci V., Talerico E., Asselta R., Di Tommaso L, Agnelli B., Klinger M., Klinger F. Review of Tuberos Breast Deformity: Developments over the Last 20 Years. *Plast Reconstr Surg Glob Open*. 2022. 10(5), e4355. DOI: 10.1097/GOX.0000000000004355.
102. Cuzalina A. G., Tolomeo P., A. Mañón V. Revisions for Complications of Aesthetic Breast Surgery. 2023. DOI: 10.5772/intechopen.112915.
103. Grella R., D'Andrea F., Nicoletti G.F., Lanzano G. Tuberos Breast Management: A Review of Literature and Novel Technique Refinements. *Plast Reconstr Surg Glob Open*. 2022. 10(12). P. e4708. DOI: 10.1097/GOX.0000000000004708.
104. Klinger M., Caviggioli F., Giannasi S., et al.. The prevalence of tuberous/constricted breast deformity in population and in breast augmentation and reduction mammoplasty patients. *Aesthetic Plast Surg*. 2016. 40. P. 492–496. DOI: 10.1007/s00266-016-0650-9.
105. Ferraro G.A., Lanzano G., Gentile C., Izzo S., Grella E., Gubitosi A, Nicoletti G.F. The “Five-flap” Technique for Nipple–Areola Complex Reconstruction. *Plastic and Reconstructive surgery. Global Open*. 2021. 9(11). e3917.
DOI: <https://doi.org/10.1097/gox.0000000000003917>.
106. Azzawi K., Humzah M.D. Mammoplasty: the “Modified Benelli” technique with de-epithelialisation and a double round-block suture. *J Plast Reconstr Aesthet Surg*. 2006. 59. P. 1068–1072. URL: <https://www.sciencedirect.com/science/article/abs/pii/S1748681506000994>.
107. Brault N., Stivala A., Guillier D., et al.. Correction of tuberous breast deformity: a retrospective study comparing lipofilling versus breast implant augmentation. *J Plast Reconstr Aesthet Surg*. 2017. 70. P. 585–595. DOI: 10.1016/j.bjps.2017.02.011.
108. Hoffman S. Some thoughts on augmentation/mastopexy and medical malpractice. *Plast Reconstr Surg*. 2004. 113. P. 1892–1893. DOI: 10.1097/01.prs.0000119889.57805.d3.

109. Palacín Casal J.M. Mamoplastia transversal en mamas tuberosas. *Cirugía Plástica Ibero-Latinoamericana*. 2011. 37. P. 205–214. DOI: 10.4321/S0376-78922011000300001.
110. Corso P. F. Plastic surgery for the unilateral hypoplastic breast. A report of eight cases. *Plast Reconstr Surg*. 1972. 50. P. 134–141. DOI: 10.1097/00006534-197208000-00006.
111. Gautam, Abhinav & Allen, Robert & Lotempio, Maria & Mountcastle, Timothy & Levine, Joshua & Chiu, Ernest. (2007). Congenital Breast Deformity Reconstruction Using Perforator Flaps. *Annals of plastic surgery*. 58. P. 353-358. DOI: 10.1097/01.sap.0000244006.80190.67.
112. Chen CM, Warren SM, Isik FF. Innovations to the vertical reduction mammoplasty: making the transition. *Ann Plast Surg*. 2003. 50(6). P. 579–587. DOI: 10.1097/01.SAP.0000069071.37622.46.
113. Namnoum JD, Largent J, Kaplan HM, Oefelein MG, Brown MH. Primary breast augmentation clinical trial outcomes stratified by surgical incision, anatomical placement and implant device type. *J Plast Reconstr Aesthet Surg*. 2013. 66(9). P. 1165–1172. DOI: 10.1016/j.bjps.2013.04.046.
114. Sehgal C.M., Weinstein S.P., Arger P.H., Conant E.F. A review of breast ultrasound. *J Mammary Gland Biol Neoplasia*. 2006. 11(2). P. 113–123. DOI: 10.1007/s10911-006-9018-0.
115. Benelli L. A new periareolar mammoplasty: the “round block” technique. *Aesthetic Plast Surg*. 1990. 14. P. 93-100. DOI: <https://doi.org/10.1007/BF01578332>
116. Corvino A., Catalano O., Varelli C., Cocco G., Delli Pizzi A., Corvino F., Tafuri D., Caruso M. Non-glandular findings on breast ultrasound. Part II: A pictorial review of chest wall lesions. *J. Ultrasound*. 2023. P. 1–10. DOI: 10.1007/s40477-022-00773-1.
117. Park A.Y., Seo B.K. Up-to-date Doppler techniques for breast tumor vascularity: Superb microvascular imaging and contrast-enhanced ultrasound. *Ultrasonography*. 2018. 37. P. 98–106. DOI: 10.14366/usg.17043.

118. Lee S.H., Chang J.M., Cho N., Koo H.R., Yi A., Kim S.J., Youk J.H., Son E.J., Choi S.H., Kook S.H., et al. Practice guideline for the performance of breast ultrasound elastography. *Ultrasonography*. 2013. 33. P. 3–10. DOI: 10.14366/usg.13012.
119. Chou C.-P., Huang J.-S., Wang J.-S., Pan H.-B. Contrast-enhanced ultrasound features of breast capillary hemangioma: A case report and review of literature. *J. Ultrasound*. 2022. 25. P. 103–106. DOI: 10.1007/s40477-020-00550-y.
120. Guo R., Lu G., Qin B., Fei B. Ultrasound Imaging Technologies for Breast Cancer Detection and Management: A Review. *Ultrasound Med. Biol.* 2018. 44. P. 37–70. DOI: 10.1016/j.ultrasmedbio.2017.09.012.
121. Bin L., Huihui Y., Weiping Y., Changyuan W., Qinghong Q., Weiyu M. Value of three-dimensional ultrasound in differentiating malignant from benign breast tumors. A systematic review and meta-analysis. *Ultrasound Q*. 2019. 35. P. 68–73. DOI: 10.1097/RUQ.0000000000000433.
122. Herta-Gheorghies P. Oxford Handbook of Medical Statistics — Janet L. Peacock. Academia.edu — Share research. 517 p. URL: <http://surl.li/otpde>.
123. Petrie A., Sabin C. Medical Statistics at a Glance. 2nd ed. Aus : Blackwell Publishing, 2005. 157 p. URL: <http://surl.li/otpzs>.
124. Nava M.B., Rancati A., Angrigiani C., Catanuto G., Rocco N. How to prevent complications in breast augmentation. *Gland Surg*. 2017. 6(2). P. 210–217. DOI: 10.21037/gs.2017.04.02.
125. Busse B., Orbay H., Sahar D.E. Sterile acellular dermal collagen as a treatment for rippling deformity of breast. *Case Rep Surg*. 2014. 876254. DOI: 10.1155/2014/876254.
126. Muench D.P. Breast Augmentation by Water-Jet Assisted Autologous Fat Grafting: A Report of 300 Operations. *Surg J (NY)*. 2016. 17; 2(2). e19–e30. DOI: 10.1055/s-0036-1584165.
127. Wang C., Luan J., Panayi A.C., Orgill D.P., Xin M. Complications in breast augmentation with textured versus smooth breast implants: a systematic review

- protocol. *BMJ Open*. 2018. 8(4). e020671. DOI: 10.1136/bmjopen-2017-020671.
128. Kim L., Castel N., Parsa F.D. Case of late hematoma after breast augmentation. *Arch Plast Surg*. 2018. 45(2). P. 177–179. DOI: 10.5999/aps.2016.01718.
129. Bielli A., Scioli M.G., Gentile P., Cervelli V., Orlandi A. Adipose Tissue-Derived Stem Cell Therapy for Post-Surgical Breast Reconstruction – More Light than Shadows. *Adv Clin Exp Med*. 2015. 24(3). P. 545–548. DOI: 10.17219/acem/31673.
130. Salibian A.A., Frey J.D., Bekisz J.M., Choi M., Karp N.S. Fat Grafting and Breast Augmentation: A Systematic Review of Primary Composite Augmentation. *Plast Reconstr Surg Glob Open*. 2019. 24; 7(7). e2340. DOI: 10.1097/GOX.0000000000002340.
131. Gir P., Brown S. A., Oni G., Kashefi N., Mojallal A., & Rohrich R. J. Fat grafting: Evidence-based review on autologous fat harvesting, processing, reinjection, and storage. *Plastic and reconstructive surgery*. 2012. 130 (1). 249–258. DOI: <https://doi.org/10.1097/PRS.0b013e318254b4d3>.
132. Landau M.J., Birnbaum Z.E., Kurtz L.G., Aronowitz J.A. Review: Proposed Methods to Improve the Survival of Adipose Tissue in Autologous Fat Grafting. *Plast Reconstr Surg Glob Open*. 2018. 6(8). e1870. DOI: 10.1097/GOX.0000000000001870.
133. Боровиков А.М. Птоз молочной железы. Ярославская гос. Мед. академия: серия «Избранные вопросы пластической хирургии. Т. 1. №12. 2005. 72 с.
134. Белоусов А.Е. Пластическая реконструктивная и эстетическая хирургия. СПб.: Гиппократ. 1998. 743 с. URL: <http://surl.li/otqaq>.
135. Золтан Я. Реконструкция женской молочной железы. Будапешт: Издательство Академии наук Венгрии. 1989. 237 с. URL: <https://b.eruditor.link/file/499753/>.

136. Фришберг И.А. Хирургическая коррекция косметических деформаций женской груди. М.: Наука. 1997. 256 с.
137. Вишневский А.А., Кузин М.И., Оленин В.П. Пластическая хирургия молочной железы. М.: Медицина. 1987. 221 с.
138. Ikeda D., Miyak K. K. Breast Imaging: The Requisites. 3rd ed. Elsevier, 2016. 375 p. URL: <https://www.eu.elsevierhealth.com/breast-imaging-the-requisites-9780323329040.html>. ISBN: 9780323329040.
139. Gillian M. Newstead. Breast MRI Interpretation : Text and Case Analysis for Screening and Diagnosis. Thieme, 2021. 350 p. URL: <https://www.amazon.com/Breast-MRI-Interpretation-Screening-Diagnosis/dp/1626234671>. ISBN: 1626234671.

ДОДАТКИ

Додаток А



Додаток Б

