

Клінічний випадок лікування пацієнта з хронічним вертеброгенним больовим синдромом, що виник на тлі перелому хребців

А.О. Волосовець¹, І.С. Зозуля¹, О.Б. Мар'янчик², С.М. Калинич²

¹Національний університет охорони здоров'я України імені П.Л. Шупика, Київ, Україна

²Центр лікувального ксенону «Xenium», Київ, Україна

Анотація. У статті представлено клінічний випадок лікування пацієнта з патологічним переломом хребців Th₅–Th₁₀ з вираженою вертеброгенною полірадикуломієлопатією. Оскільки, враховуючи супутні захворювання, зокрема остеопороз, хірургічне лікування не рекомендоване, увагу зосереджено на патогенетичній та симптоматичній терапії з акцентом на корекції хронічного больового синдрому. Внаслідок недостатньої ефективності терапію модифіковано із залученням інгаляцій ксенону-кисневої суміші. Після 8 сеансів вираженість болю зменшилася до 20 балів за Візуально-аналоговою шкалою і продовжувала утримуватися на цьому рівні. У неврологічному статусі спостерігали полегшення парестезій та зниження частоти імперативних позивів до сечовипускання. У зв'язку зі зменшенням вираженості больового синдрому відмічали значне зниження рівня інвалідизації за індексом Бартел. Використання нових підходів до корекції хронічного больового синдрому у вигляді комбінації патогенетичної терапії та ксенону-кисневих інгаляцій дозволяє отримати виражену позитивну динаміку, знизити ступінь інвалідизації та значною мірою підвищити якість життя пацієнтів з навіть тяжкою органічною патологією на зразок хронічного больового синдрому, що виник на тлі перелому хребців.

Ключові слова: хронічний больовий синдром, перелом, ксенон.

Вступ

Проблема хронічного болю у спині є актуальною як в Україні, так і в усьому світі. Згідно з офіційною статистикою, біль у спині виникає у >80% населення планети протягом життя, а у >540 млн людей відмічають хронічний біль у спині. Українці також часто стикаються із цією проблемою. Зокрема, Національне дослідження здоров'я населення України показало, що у більш ніж половині українців виявляють біль у спині, при цьому у жінок частіше, ніж у чоловіків. Хронічний біль у спині не тільки впливає на якість життя людей, а й може мати серйозні наслідки для соціально-економічного розвитку. Такий біль знижує продуктивність праці, збільшує кількість пропущених робочих днів і потребу в медичній допомозі [1–3]. Саме тому вивчення клінічних випадків хронічного больового синдрому (ХБС) завжди є цікавим завданням для клініциста в аспекті як діагностики, так і лікування.

Клінічний випадок

Пацієнт К., 56 років. Скарги на виражений біль у спині, що поступово виник приблизно 3 міс тому і повільно наростає. Больовий синдром не мав чіткої локалізації і часто іррадіював вздовж грудної клітки по ходу міжреберних нервів, підсилюючись не тільки під час повсякденної звичної фізичної активності, але навіть під час кашлю або глибокого дихання.

Пацієнт працює в офісі, рівень фізичного навантаження незначний. Додатково скаржиться на відчуття «бігання мурашок» у ділянці грудного відділу з обох боків, а також зниження апетиту, за словами хворого, — через постійний біль. У зв'язку з вищезазначеним руховим режимом та якістю життя пацієнта значно знижені.

Наявні супутні захворювання у вигляді артеріальної гіпертензії (тривалість 5 років, медикаментозно компенсована) та ревматизму, з приводу якого періодично проходить лікування. За останні 4 роки двічі мав перелом кісток.

Діагностика

Згідно з даними оцінки неврологічного статусу, встановлено біль та м'язево-тонічне напруження в ділянці нижньогрудного відділу під час паравертебральної пальпації (рівень болю за Візуально-аналоговою шкалою (ВАШ) — 70 балів). Позитивний симптом триніжка та виражені позитивні симптоми Нері, Вассермана, Мацкевича. Парестезії в дерматомах Th₉–Th₁₀ з обох боків. Рефлекси з рук не змінені, з ніг — незначно підвищені, але однакові з обох боків. Позитивний симптом Штрюмпеля з обох боків. Черевні та підшовні рефлекси з обох боків відсутні. Періодичні імперативні позиви до сечовипускання. Ступінь інвалідизації згідно з індексом Бартел виглядав наступним чином (таблиця):

Важливо відмітити, що такий ступінь інвалідизації в першу чергу обумовлений саме вираженим больовим синдромом, оскільки рухова функція та чутливість, за даними неврологічного огляду, у пацієнта порушені незначно. Тому саме біль обмежував рухову активність і значною мірою знижував якість життя хворого. З метою уточнення клінічного діагнозу його було направлено на магнітно-резонансну томографію (МРТ) хребта (рис. 1).

На МРТ візуалізуються гіпоінтенсивні вогнища неправильної форми в уражених та деформованих тілах хребців Th₅–Th₁₀ без виражених ознак мієлопатії, проте зі значною двобічною компресією спинномозкових корінців на зазначеному рівні. Наявні ознаки остеопорозу різного ступеня у вигляді зниження кісткової щільності в тілах хребців.

Таблиця Оцінка інвалідизації пацієнта К. за індексом Бартел до початку лікування та реабілітації

| Вид діяльності | Оцінка до початку лікування та реабілітації (індекс Бартел, бали) |
|--|---|
| Прийом їжі | 10 |
| Прийом ванни | 0 |
| Персональна гігієна | 5 |
| Одягання | 5 |
| Контроль дефекації | 10 |
| Контроль сечовипускання | 5 |
| Користування туалетом | 5 |
| Переміщення (з ліжка на крісло і назад) | 5 |
| Здатність до пересування по рівній площині | 10 |
| Подолання сходів | 5 |
| Усього | 60 (помірна інвалідизація) |

Після детальної диференційної діагностики та виключення соматичної та онкологічної патології з урахуванням наявності в анамнезі «червоних прапорців» щодо ризику хронічних переломів (застосування стероїдних гормонів, системний остеопороз, часті переломи кісток) встановлено клінічний діагноз: «патологічний перелом хребців Th₅-Th₁₀ з вираженою вертеброгенною полірадикуломієлопатією».

Лікування

Оскільки, враховуючи супутні захворювання у вигляді остеопорозу, хірургічне лікування на цьому етапі не рекомендоване консультантами-нейрохірургами, прийнято рішення зосередитися саме на патогенетичній та симптоматичній терапії, зробивши акцент на корекції ХБС.

Механізми розвитку болю у разі дегенеративно-дистрофічних уражень хребта (остеохондроз із грижами міжхребцевих дисків, спондиліоз, спондилоартроз) можуть відрізнятися залежно від локалізації причини гострого ХБС або його загострення. У формуванні болю за умов радикулопатії беруть участь як нейропатичні, так і ноцицептивні механізми.

Нейропатичний біль — вид болю, який виникає внаслідок патологічного збудження нейронів у нервовій системі. Він відрізняється від звичайного болю, що розвивається у відповідь на фізичне ушкодження організму. Нейропатичний біль визначають як «біль, що виникає в результаті наявності вогнища ураження або захворювання сома-

тосенсорної системи». Цей біль може бути центральним (пов'язаним з ураженням головного та спинного мозку) або периферичним (пов'язаним з пошкодженням периферичних відділів нервової системи) [4]. Певною мірою його інтенсивність залежить від початкового психоемоційного стану пацієнта. У хворих з підвищеним рівнем тривожності, у яких відмічають вертеброгенний больовий синдром, за наявності частих, але не сильних психогенних впливів і слабого типу нервової системи немає умов для активації специфічних саногенетичних механізмів реагування та адаптації. У цієї групи пацієнтів також відзначають формування «больової поведінки» зі значним зменшенням кола життєвих інтересів та соціальною дезадаптацією з появою ознак депресії [5].

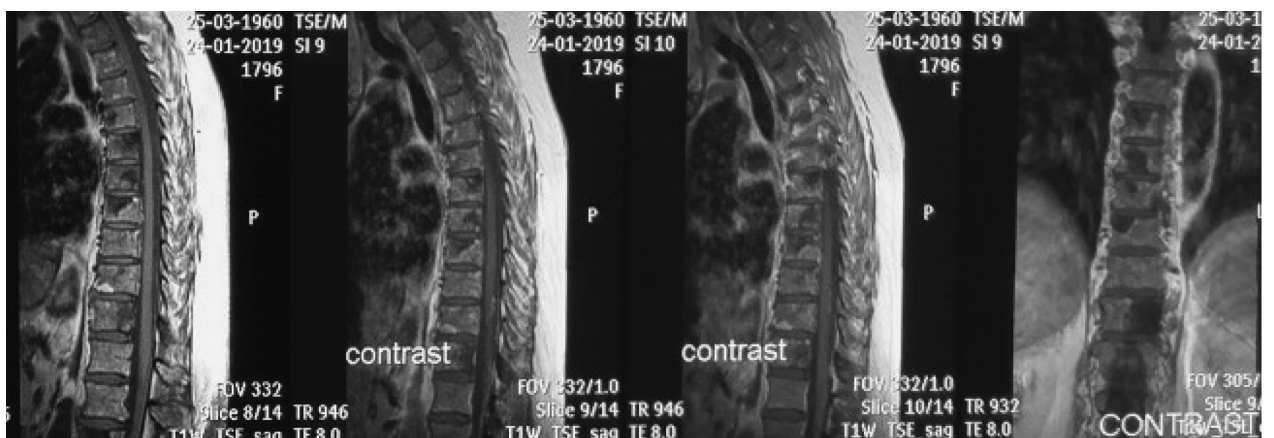Враховуючи те, що больовий синдром у хворого мав переважно нейропатичний характер, а пацієнт наполягав на необхідності саме амбулаторного лікування, препаратами вибору були таблетовані форми ліків — нестероїдні протизапальні препарати (мелоксикам 15 мг 1 раз на добу 7 днів), парацетамол (500 мг 2 рази на добу 3 дні), антиконвульсанти (прегабалін 75 мг 2 рази на добу), антидепресанти (флуоксетин 20 мг 1 раз на добу).

Проте під час повторного огляду через 1 міс, враховуючи рівень неврологічного дефіциту, ступінь інвалідизації (за індексом Бартел — 65 балів, помірна інвалідизація) та вираженість больового синдрому (за ВАШ — 65 балів), вирішено було провести модифікацію лікування із залученням додаткових терапевтичних методик. Базуючись на наявних даних стосовно профілю безпеки, у якості допоміжної терапії було обрано інгаляції ксенону-кисневої суміші.

Ксенон — безбарвний газ без запаху, який має виражену анестезувальну дію. Цей газ активно використовують у медицині для знеболення під час проведення хірургічних втручань та інших лікувальних процедур. Дані сучасних досліджень показують, що ксенон може бути ефективним у терапії пацієнтів із ХБС. У дослідженнях використовували ксенон для зменшення вираженості болю у пацієнтів із хворобою Крона, травмою спинного мозку, мігренозними нападами та іншими формами хронічного болю. Результати продемонстрували значне полегшення болю у хворих, що отримували ксенон, порівняно з особами, які отримували плацебо [6–8].

Ксенон проявляє знеболюючий ефект у ряді рецепторних систем у центральній нервовій системі. Серед них неконкурентний антагонізм рецептора та агонізм NMDA на каналі TREK вважається центральним механізмом дії

Рисунок 1 Перелом хребців Th₅-Th₁₀ з вираженою двобічною полірадикуломієлопатією



ксенону [6]. Він не розчиняється у крові та інших тканинах, що забезпечує швидку індукцію знеболення та швидкий вихід пацієнта зі стану наркозу після оперативного втручання. Добре переноситься хворими похилого віку. Ксенон має додаткові переваги порівняно з іншими анестетиками. Він не проявляє таких побічних ефектів, як гіпоксія, різке підвищення артеріального тиску тощо. Не надходило повідомлень про тривалі побічні ефекти при анестезії ксеноном. Він є надійним і безпечним засобом, який може використовуватися для лікування пацієнтів різних вікових груп та з різноманітними захворюваннями [7].

Проте в нашому випадку важливим фактором під час вибору терапевтичної тактики було те, що ксенон у терапевтичних дозах у складі комплексного лікування дозволяє з високою ефективністю та в короткі терміни усунути больовий синдром незалежно від патофізіологічного механізму, впливаючи на всі патогенетичні ланки його формування (центральна, периферична, психоемоційна).

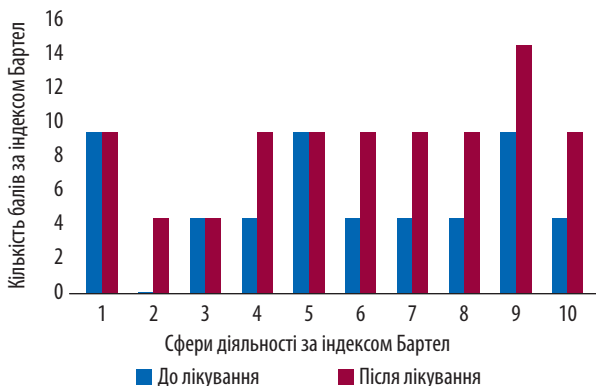
Інгаляції ксеноно-кисневої суміші проводили в спеціально обладнаній клініці під моніторингом висококваліфікованого медичного персоналу. Процедури проводили в гостру стадію на тлі вираженого больового синдрому (≥ 65 балів за ВАШ) та в поєднанні з вищезазначеною традиційною комплексною патогенетичною терапією. Загалом проведено 8 процедур. Тривалість кожної інгаляції становила 25 хв. Концентрація ксенону в суміші, що вдихається, становила 30%. Процедури виконували щодня.

Результати

Уже після 1-ї процедури спостерігали виражений позитивний ефект, тривалість якого становила до 5 год. Спостерігали зменшення вираженості больового синдрому на 35 балів за ВАШ з наступним наростанням болю на 20 одиниць. При повторних процедурах відзначали більш тривалий, але менш виражений регрес больового синдрому (до 10 балів). Після завершення 8-го сеансу біль у пацієнта зменшився до 20 балів за ВАШ і продовжував утримуватися на цьому рівні. Крім того, у неврологічному статусі, не дивлячись на неможливість корекції органічної патології, спостерігали позитивну динаміку у вигляді полегшення парестезії та зниження частоти імперативних позивів до сечовипускання.

У зв'язку зі зменшенням вираженості больового синдрому на момент огляду спостерігали значне зниження рівня інвалідації пацієнта з 60 до 95 балів за індексом Бартел (рис. 2).

Рисунок 2 Рівень інвалідації пацієнта К. до та після лікування з використанням ксеноно-кисневих інгаляцій



Як можна побачити з рис. 2, регрес рівня інвалідації та наростання балів за індексом Бартел спостерігали майже в усіх сферах життєдіяльності, що підкреслює значний вплив ХБС на здатність до самообслуговування та загальні показники якості життя.

Обговорення

Звичай у таких хворих, як К., у яких тривалість больового синдрому становить >30 днів, зменшення вираженості болю навіть на 10 балів за ВАШ уже є величезним досягненням, що значною мірою впливає на якість життя. Проте такого результату в нашому випадку вдалося досягти лише після 8 процедур ксеноно-кисневих інгаляцій на тлі комплексної патогенетичної терапії із застосуванням антиконвульсантів та антидепресантів. З найбільшою імовірністю це пов'язано не тільки з персистуючою органічною причиною больового синдрому, але й з хронізацією больового синдрому на тлі сформованого патогенетичного механізму болю, тобто через формування так званої больової поведінки у пацієнта [4, 5].

Ефективність використання ксенону, на нашу думку, пов'язана з його впливом на всі складові механізми формування больового синдрому. Використання ксенонового знеболення фактично «розриває» замкнене патологічне коло, блокуючи патологічну імпульсацію [6, 7]. Крім того, процедури сприяють нормалізації мікроциркуляції в тканинах, покращують метаболічних процесів, спостерігаються зменшення набряку та проявів м'язово-тонічного напруження [8]. Також ксенон нормалізує психоемоційний стан пацієнтів, знижуючи емоційний компонент больових відчуттів [7].

Висновок

Використання нових підходів до корекції ХБС у вигляді комбінації рекомендованої патогенетичної терапії та ксеноно-кисневих інгаляцій дозволяє отримати виражену позитивну динаміку, знизити ступінь інвалідації та значною мірою підвищити якість життя пацієнтів з навіть тяжкою органічною патологією на зразок ХБС, що виник на тлі перелому хребців. Результати наведеного клінічного випадку потребують подальшого вивчення та проведення наукових досліджень з метою імплементації нових підходів до корекції ХБС.

Список використаної літератури

- Raja S.N., Carr D.B., Cohen M. et al. (2020) The revised International Association for the Study of Pain definition of pain: concepts, challenges, and compromises. *Pain*, 161(9): 1976–1982. doi: 10.1097/j.pain.0000000000001939.
- Treede R.D., Rief W., Barke A. et al. (2019) Chronic pain as a symptom or a disease: the IASP classification of chronic pain for the international classification of diseases (ICD-11). *Pain*, 160(1): 19–27. doi: 10.1097/j.pain.0000000000001384.
- Національне дослідження здоров'я населення України 2019 року (www.phc.org.ua/naukova-diyalnist/doslidzhennya/doslidzhennya-z-neinfekciynikh-zakhvoryuvan/nacionalne-doslidzhennya-steps-v-ukraini).
- Зозуля І.С., Максименко М.В., Зозуля А.І. (2016) Біль: підходи до діагностики та лікування в неврології та хірургії. *Укр. мед. часопис*, 2(112): 37–40.
- Віничук С.М. (ред.) (2008) *Неврологія. Підручник. Здоров'я, Київ*, 659 с.
- Franks N.P., Honore E. (2004) The TREK K-2P channels and their role in general anaesthesia and neuroprotection. *Trends Pharmacol. Sci.*, 25(11): 601–608.
- Yamagake M., Namiki A. (2010) Xenon anesthesia: a review of its merits and demerits. *Acta Anaesthesiol. Taiwan.*, 48(1): 28–35. doi: 10.1016/S1875-4597(10)60006-9.
- Haase H., Moller J., Hamm B. et al. (2016) Xenon inhalation improves GABAergic inhibition and attenuates neuronal injury caused by oxygen-glucose deprivation *in vitro*. *Neuroscience*, 339: 284–295. doi: 10.1016/j.neuroscience.2016.10.042.

Clinical case of treatment of chronic vertebrogenic pain syndrome caused by vertebral fracture

A.O. Volosovets¹, I.S. Zozulya¹, O.B. Maryanchyk², S.M. Kalynich²

¹Shupyk National University of Healthcare of Ukraine, Kyiv, Ukraine

²Center of therapeutic xenon «Xenium», Kyiv, Ukraine

Abstract. The article presents a clinical case of treatment of a patient with a pathological vertebral fracture of Th₅–Th₁₀ with pronounced vertebrogenic polyradiculomyelopathy. Since surgical treatment is not recommended due to concomitant diseases in the form of osteoporosis, attention is focused on pathogenetic and symptomatic treatment with an empha-

sis on correcting the chronic pain syndrome. Due to insufficient effectiveness, the therapy was modified to include inhalation of a xenon-oxygen mixture. After 8 sessions, the severity of pain decreased to 20 points by the Visual Analogue Scale and continued to remain at this level. In the neurological status, a decrease in the severity of paresthesias and the frequency of imperative urges to urinate was observed. In connection with the decrease in the severity of the pain syndrome, a significant decrease in the level of disability according to the Barthel index was observed. The use of new approaches to the correction of chronic pain syndrome in the form of a combination of pathogenetic therapy and xenon-oxygen inhalations allows to obtain pronounced positive dynamics, reduce the degree of disability and significantly improve the quality of life of patients with even severe organic pathology, for example, chronic pain syndrome caused by vertebral fracture.

Key words: chronic pain syndrome, fracture, xenon.

Відомості про авторів:

Волосовець Антон Олександрович — доктор медичних наук, доцент, завідувач кафедри медицини невідкладних станів Національного університету охорони здоров'я України імені П.Л. Шупика, Київ, Україна.

Зозуля Іван Савович — доктор медичних наук, професор кафедри медицини невідкладних станів Національного університету охорони здоров'я України імені П.Л. Шупика, Київ, Україна.

Мар'янчик Олена Борисівна — директор Центру терапевтичного ксенону «Xenium», Київ, Україна.

Калинич Сергій Миколайович — лікар-анестезіолог-реаніматолог Центру терапевтичного ксенону «Xenium», Київ, Україна.

Адреса для кореспонденції:

Зозуля Іван Савович
04112, Київ, вул. Дорогожицька, 9
E-mail: ivanzozulia2015@gmail.com

Information about the authors:

Volosovets Anton O. — Doctor of Medical Sciences, Associate Professor, Head of the Department of Emergency Medicine of the Shupyk National Healthcare University of Ukraine, Kyiv, Ukraine.

Zozulya Ivan S. — Doctor of Medical Sciences, Professor of the Department of Emergency Medicine of the Shupyk National Healthcare University of Ukraine, Kyiv, Ukraine.

Maryanchyk Olena B. — Director of the Center of therapeutic xenon «Xenium», Kyiv, Ukraine.

Kalynich Sergiy M. — Anesthesiologist-reanimatologist of the Center of therapeutic xenon «Xenium», Kyiv, Ukraine.

Address for correspondence:

Ivan Zozulya
04112, Kyiv, Dorohozhytska str., 9
E-mail: ivanzozulia2015@gmail.com

Надійшла до редакції/Received: 21.02.2023

Прийнято до друку/Accepted: 16.03.2022