

УДК

**В.О. Ярош¹, В.В. Бабенко¹, О.Є. Свиридчук², О.Й. Жарінов³,
О.А. Єпанчинцева^{1,3}, Б.М. Тодуров^{1,3}**

¹ ДУ «Інститут серця МОЗ України», Київ

² ДУ «Науково-практичний центр ендоваскулярної нейрорентгенохірургії НАМН України», Київ

³ Національна медична академія післядипломної освіти імені П.Л. Шупика, Київ

Механічна тромбекстракція в пацієнтки з гострим ішемічним інсультом на тлі антикоагулянтної терапії

Тромболітична терапія, яка є пріоритетною лікувальною стратегією у хворих з гострим ішемічним інсультом при застосуванні в перші 3–4,5 год після виникнення церебральної катастрофи, має суттєві обмеження при фонівій терапії антикоагулянтами. Як альтернативну терапевтичну стратегію в разі неефективності тромболітичної терапії або наявності протипоказань до її проведення розглядають механічну тромбекстракцію. У статті описано клінічний випадок пацієнтки віком 75 років, у якої на тлі серцевої недостатності та фібриляції передсердь виник гострий кардіоемболічний ішемічний інсульт. Тривалий фонівий прийом прямого перорального антикоагулянта з огляду на фібриляцію передсердь був протипоказанням для проведення у хворої тромболітичної терапії, тож пацієнтці виконали механічну тромбекстракцію. Представлений клінічний випадок ілюструє можливість успішного інтервенційного лікування гострого кардіоемболічного ішемічного інсульту. Розглянуто приклад фармакологічної взаємодії, яка могла призвести до зниження ефективності антикоагулянтної терапії.

Ключові слова: ішемічний інсульт, антикоагулянт, механічна тромбекстракція.

Посилання: Ярош В.О., Бабенко В.В., Свиридчук О.Є. та ін. Механічна тромбекстракція в пацієнтки з гострим ішемічним інсультом на тлі антикоагулянтної терапії // Кардіохірургія та інтервенційна кардіологія. – 2021. – № 1. – С.

To cite this article: Yarosh VO, Babenko VV, Svyrydiuk OE, Zharinov OJ, Yepanchintseva OA, Todurov BM. Mechanical thrombectomy in patient with acute ischemic stroke on background of oral anticoagulant therapy. *Cardiac Surgery and Interventional Cardiology*. 2021;1(32): (in Ukr.).

Інсульт – це друга за частотою безпосередня причина смерті і найпоширеніша причина стійкої втрати працездатності в сучасному світі [16]. Від 13 до 26 % інсультів спричинені неклапанною фібриляцією передсердь (ФП) [2, 11]. Основою профілактики ішемічного інсульту в пацієнтів з ФП з високим ризиком є тривала антикоагулянтна терапія. Втім щорічно у 0,7–1,3 % пацієнтів, які отримують прямі пероральні антикоагулянти (ПОАК) або антагоністи вітаміну К (АВК), виникає кардіоемболічний ішемічний інсульт [3, 4, 9, 14]. Можливими причинами виникнення цього ускладнення є недостатня прихильність до лікування (пропуски прийому препарату, недосягнення цільових рівнів міжнародного нормалізованого відношення (МНВ) у

разі лікування варфарином), прийом препаратів у субтерапевтичних дозах (у випадку лікування ПОАК), або ж можливе поєднання ПОАК із препаратами, які знижують ефективність антикоагулянтної терапії [6].

Тромболітична терапія, яка є пріоритетною лікувальною стратегією у хворих з гострим ішемічним інсультом (ГІ) при застосуванні в перші 3–4,5 год після виникнення церебральної катастрофи, має однак суттєві обмеження при фонівій терапії антикоагулянтами. Зокрема, при застосуванні АВК ця терапевтична стратегія можлива при значеннях МНВ менше 1,7. Водночас у разі терапії ПОАК можливість тромболізу можна розглядати лише через 48 год і більше після прийому останньої дози препарату

[13]. Для збільшення тривалості «терапевтичного вікна» до 6 год можливим варіантом є застосування механічної тромбекстракції після проведення комп'ютерної томографії/селективної церебральної ангіографії. Згідно з оновленими рекомендаціями, часовий діапазон для проведення механічної тромбекстракції може бути розширеним від 6 год до 16 та 24 год, беручи до уваги результати перфузійної комп'ютерної томографії/магнітно-резонансної томографії (МРТ)-ангіографії або МРТ у DWI-режимі [1, 12, 13].

Клінічний випадок

У пацієнтки С., 75 років, планово госпіталізованої напередодні в Інститут серця МОЗ України з огляду на посилення виявів серцевої недостатності, одразу після пробудження виникли порушення мови (сенсомоторна афазія) та виражена слабкість у правих кінцівках. Пацієнтка хворіє на фібриляцію передсердь (ФП) понад 20 років. Останні 5 років отримувала ривароксабан у дозі 20 мг на добу, останню дозу препарату прийняла напередодні ввечері. Самостійно для корекції безсоння приймала препарат, що містить фенобарбітал, протягом останніх трьох днів – щовечора по 30 крапель.

Об'єктивно на момент огляду артеріальний тиск 120/80 мм рт. ст., пульс 70–78 ударів за 1 хв, аритмічний, дефіцит пульсу 4–6 за хвилину. Виразених ознак серцевої недостатності немає. Неврологічний дефіцит: шкала ком Глазго – 13–14 балів, NIHSS – 14 балів, модифікована шкала Ренкіна – 5 балів. Результати лабораторних обстежень без суттєвих особливос-

тей. ЕКГ: ФП з частотою скорочень серця (ЧСС) 65–92 за 1 хв, поодинокі шлуночкова екстрасистолія, повна блокада правої ніжки пучка Гіса, дифузні зміни міокарда. Ехокардіографія: індекс об'єму лівого передсердя 59 мл/м² (виражена дилатація), індекс об'єму правого передсердя 46 мл/м² (дилатація). Розміри та скоротливість лівого шлуночка в межах норми, фракція викиду 57 %. Допплерографія магістральних судин голови та шиї: гемодинамічно незначущий атеросклеротичний стеноз обох внутрішніх сонних артерій (до 35 % за площею).

За даними мультиспіральної комп'ютерної томографії (МСКТ) головного мозку із внутрішньовенним болюсним контрастуванням заперечено геморагічний характер церебральної катастрофи та виявлено гострий тромбоз сегмента М1-М2 лівої середньої мозкової артерії з відсутністю сформованого вогнища ішемії (рис. 1А). Оцінка за шкалою ASPECTS (Alberta Stroke Program Early CT Score) – 9 балів. Цю 10-бальну шкалу використовують для оцінки поширення ураження тканини головного мозку при ГП з відніманням по 1 балу за кожну з гіподенсних ділянок переднього циркулярного басейну [7]. Дані проведених ангіовізуалізаційних обстежень підтверджували клінічний діагноз ГП в басейні лівої середньої мозкової артерії.

Оскільки виявлення інсульту після пробудження хворого, що перебуває на тривалій терапії ПОАК, вважають абсолютним протипоказанням для проведення тромболітичної терапії [13, 17], пацієнтку було терміново переведено в ДУ «Науково-практичний центр ендovasкулярної нейрохірургії НАМН України». В

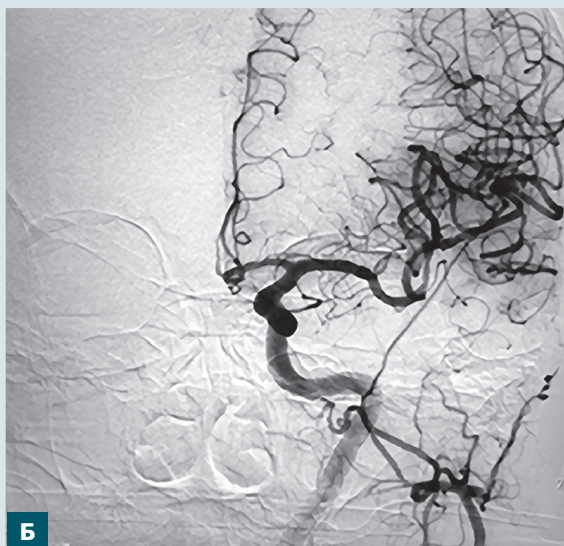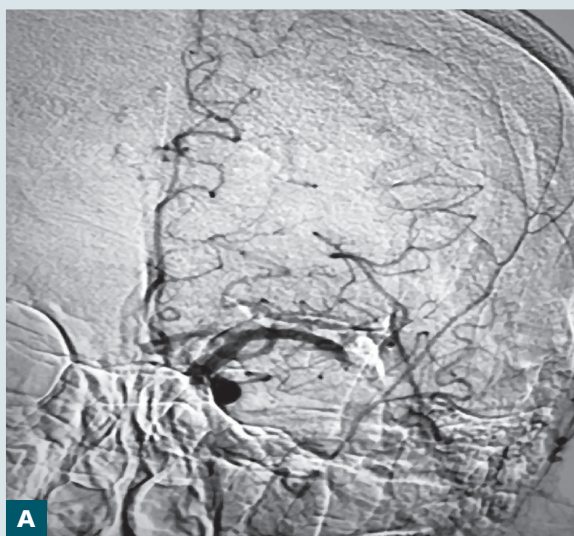


Рис. 1. Результати селективної церебральної ангіографії: А – тромбоз сегмента М1-М2 лівої середньої мозкової артерії; Б – відновлення кровотоку в басейні лівої середньої мозкової артерії після тромбекстракції

умовах катетеризаційної лабораторії виконали механічну тромбекстракцію (рис. 1Б).

Через добу на тлі проведеного таргетного лікування неврологічний дефіцит становив: NIHSS – 0 балів, шкала ком Глазго – 15 балів, модифікована шкала Ренкіна – 0 балів, що свідчило про повну функціональну незалежність та відсутність неврологічної симптоматики. За даними МСКТ головного мозку через 24 та 72 год після проведеної механічної тромбекстракції ознак вогнищового ураження головного мозку не виявлено.

Макро- і мікроскопічний описи гістологічного дослідження макропрепарату (рис. 2): тромби, утворені фібрином, еритроцитами та великою кількістю клітинного детриту (фрагменти лейкоцитів). Патогістологічний висновок: при фарбуванні гематоксиліном-еозином тромби мають неоднорідну будову: дрібні фокуси сіро-блакитного кольору свідчать про те, що фібрин «старий» (більше 48 год), присутні ділянки блідо-червоного кольору, тобто час формування фібрину – 12–18 год. Висновок: тромби сформувалися неодномоментно упродовж більше 48 год з підсиленням свіжих елементів давністю 12–18 год.

Дані гістологічного дослідження тромбекстракційного матеріалу, а також інформація про прийом протягом останніх трьох днів препарату, що містив фенобарбітал, дали підставу припускати, що формуванню тромбів і церебральної катастрофи могла сприяти взаємодія ПОАК та фенобарбіталу. Одночасне застосування ривароксабану або інших ПОАК з потужними індукторами ізоферменту СYP3A4 може спричинити

зниження концентрацій ПОАК у плазмі крові і зменшити ефект антикоагуляції. Тому слід уникати одночасного призначення потужних індукторів СYP3A4 та ПОАК [18].

З огляду на проведення тромбекстракції, для уникнення геморагічної трансформації тканини головного мозку, антикоагулянтну терапію не призначали протягом 24 год після процедури. Через одну добу розпочато прийом еноксапарину в терапевтичній дозі двічі на добу протягом 4 днів, після чого з 5-ї доби призначено апіксабан у дозі 5 мг двічі на добу. Вказана послідовність призначення антикоагулянтної терапії обумовлена не лише необхідністю профілактики тромботичних ускладнень, а й можливістю виникнення геморагічної трансформації після механічної тромбекстракції [15].

Обговорення

Метою специфічної диференційованої терапії ГП є вчасна реперфузія інсультзалежної артерії шляхом системного тромболізу із застосуванням рекомбінантного тканинного активатора плазміногену або механічної тромбекстракції. Зокрема внутрішньовенне введення альтеплази рекомендують протягом 3–4,5 год з моменту виникнення симптомів, що статистично значуще знижує рівень смертності та інвалідизації (клас рекомендацій I, рівень доказів A) [8, 13]. Механічну тромбекстракцію розглядають як альтернативну терапевтичну стратегію в разі неефективності тромболітичної терапії або наявності протипоказань до її проведення.

Загалом своєчасна реперфузійна терапія у хворих з ішемічним інсультом здійснюється нечасто: тромболітична терапія – у 20 % пацієнтів, а механічна тромбекстракція – менш ніж у 8 % [13]. В описаному клінічному випадку тромболітична терапія була неможливою через наявність абсолютних протипоказань, і тому в якості лікувального методу було обрано механічну тромбекстракцію. Обидва вказані методи лікування за умови їх вчасного застосування статистично значуще зменшують частоту інвалідизації протягом наступних 3 місяців від моменту виникнення мозкової катастрофи (NNT [кількість пацієнтів, що необхідно пролікувати для уникнення одного випадку інвалідизації] – 10 для rt-PA протягом 3 год, NNT – 4 в разі механічної тромбекстракції) [5]. Важливо, що ефективність зазначених методів лікування прямо пропорційно залежить від часу розпочатого лікування, що виправдовує загальноприйнятий принцип лікування ГП – «час – це мозок». Наголосимо, в оновлених рекомендаціях з лікування ГП визнано можливість

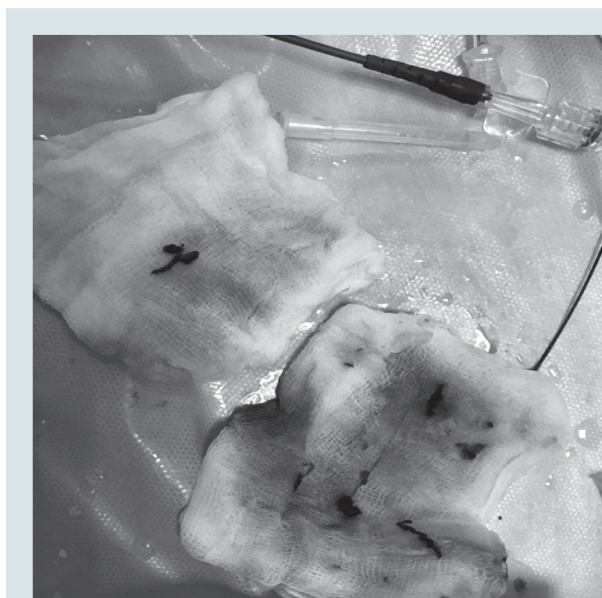

Рис. 2. Макропрепарат, отриманий після тромбекстракції: змішані тромби

розширення терапевтичного вікна до проведення механічної тромбекстракції в окремих випадках до 24 год від появи симптомів [1, 12]. Така можливість з'явилася завдяки використанню сучасних мультимодальних критеріїв нейровізуалізації, інформативних для оцінювання швидкості та темпу формування інфарктного ядра мозкової тканини [17].

Висновки

Механічна тромбекстракція залишається оптимальним методом реперфузії в пацієнтів з оклюзією великих інтра- та екстракраніальних артерій, що отримують антикоагулянтну терапію. Дотепер не здійснювали прямих порівняльних досліджень наслідків втручання в пацієнтів, які до виникнення інсульту отримували фонову терапію антагоністами вітаміну

К і прямими пероральними антикоагулянтами. Привертають увагу результати дослідження, в якому клінічний наслідок у пацієнтів після механічної тромбекстракції виявився кращим у випадку попереднього прийому прямих пероральних антикоагулянтів, порівняно з антагоністами вітаміну К, з вищим рівнем успішної реканалізації судини, відновленням неврологічної функції та статистично значуще нижчим рівнем смертності. Однак відмінностей щодо частоти повної реперфузії, геморагічних та перипроцедурних ускладнень між досліджуваними групами не виявлено [10]. Наведені дані свідчать про безпечність механічної тромбекстракції в пацієнтів з гострим ішемічним інсультом та попередньою антикоагуляцією. Цей терапевтичний підхід потребує більш ретельного вивчення у великих групах та оцінки віддалених наслідків.

Конфлікту інтересів немає.

Участь авторів: концепція і проєкт дослідження, редагування тексту – О.Ж., О.Є., О.С., Б.Т.; збір матеріалу, написання тексту – В.Я., В.Б., О.Є.; огляд літератури – В.Я., В.Б.

Література

- Albers G.W., Marks M.P., Kemp S. et al. DEFUSE 3 Investigators. Thrombectomy for Stroke at 6 to 16 Hours with Selection by Perfusion Imaging // *New Engl. J. Med.*– 2018.– Vol. 378.– P. 708–718. doi: 10.1056/NEJMoa1713973.
- Bejot Y., Ben Salem D., Osseby G.V. et al. Epidemiology of ischemic stroke from atrial fibrillation in Dijon, France, from 1985 to 2006 // *Neurology.*– 2009.– Vol. 72.– P. 346–353. doi: 10.1212/01.wnl.0000341280.31919.bd.
- Diener H.C., Connolly S.J., Ezekowitz M.D. et al. Dabigatran compared with warfarin in patients with atrial fibrillation and previous transient ischaemic attack or stroke: a subgroup analysis of the RE-LY trial // *Lancet Neurol.*– 2010.– Vol. 9 (12).– P. 1157–1163. doi: 10.1016/S1474-4422(10)70274-X.
- Easton J.D., Lopes R.D., Bahit M.C. et al. Apixaban compared with warfarin in patients with atrial fibrillation and previous stroke or transient ischaemic attack: A subgroup analysis of the ARISTOTLE trial // *Lancet Neurol.*– 2012.– Vol. 11.– P. 503–511. doi: 10.1016/S1474-4422(12)70092-3.
- Emberson J., Lees K.R., Lyden P. et al.; Stroke Thrombolysis Trialists' Collaborative Group. Effect of treatment delay, age, and stroke severity on the effects of intravenous thrombolysis with alteplase for acute ischaemic stroke: a meta-analysis of individual patient data from randomised trials // *Lancet.*– 2014.– Vol. 384.– P. 1929–1935. doi: 10.1016/S0140-6736(14)60584-5.
- Freedman B., Martinez C., Katholing A., Rietbrock S. Residual risk of stroke and death in anticoagulant-treated patients with atrial fibrillation // *JAMA Cardiol.*– 2016.– Vol. 1.– P. 366–368. doi: 10.1001/jamacardio.2016.0393.
- Gupta A.C., Schaefer P.W., Chaudhry Z.A. et al. Interobserver reliability of baseline noncontrast CT Alberta Stroke Program Early CT Score for intra-arterial stroke treatment selection // *Am. J. Neuroradiol.*– 2012.– Vol. 33 (6).– P. 1046–1049. doi: 10.3174/ajnr.A2942.
- Hacke W., Kaste M., Bluhmki E. et al; ECASS Investigators. Thrombolysis with alteplase 3 to 4.5 hours after acute ischemic stroke // *New Engl. J. Med.*– 2008.– Vol. 359.– P. 1317–1329. doi: 10.1056/NEJMoa0804656.
- Hankey G.J., Patel M.R., Stevens S.R. et al. Rivaroxaban compared with warfarin in patients with atrial fibrillation and previous stroke or transient ischaemic attack: A subgroup analysis of ROCKET AF // *Lancet Neurol.*– 2012.– Vol. 11.– P. 315–322. doi: 10.1016/S1474-4422(12)70042-X.
- L'Allinec V., Sibon I., Mazighi M. et al. MT in anticoagulated patients: Direct oral anticoagulants versus vitamin K antagonists // *Neurology.*– 2020.– Vol. 94 (8).– P. e842–e850. doi: 10.1212/WNL.0000000000008873.
- Mozaffarian D., Benjamin E.J., Go A.S. et al. Heart disease and stroke statistics – 2015 update: a report from the American Heart Association // *Circulation.*– 2015.– Vol. 131.– P. e29–322. doi: 10.1161/CIR.0000000000000350.
- Nogueira R.G., Jadhav A.P., Haussen D.C. et al.; DAWN Trial Investigators. Thrombectomy 6 to 24 Hours after Stroke with a Mismatch between Deficit and Infarct // *New Engl. J. Med.*– 2018.– Vol. 378 (1).– P. 11–21. doi: 10.1056/NEJMoa1706442.
- Powers W.J., Rabinstein A.A., Ackerson T. et al. Guidelines for the Early Management of Patients With Acute Ischemic Stroke: 2019 Update to the 2018 Guidelines for the Early Management of Acute Ischemic Stroke: A Guideline for Healthcare Professionals From the American Heart Association / American Stroke Association // *Stroke.*– 2019.– Vol. 50.– P. e344–e418. doi: 10.1161/STR.0000000000000211.
- Rost N.S., Giugliano R.P., Ruff C.T. et al. Outcomes With Edoxaban Versus Warfarin in Patients With Previous Cerebrovascular Events: Findings From ENGAGE AF-TIMI 48 (Effective Anticoagulation With Factor Xa Next Generation in Atrial Fibrillation-Thrombolysis in Myocardial Infarction 48) // *Stroke.*– 2016.– Vol. 47.– P. 2075–2082.
- Seiffge D.J., Werring D.J., Paciaroni M. et al. Timing of anticoagulation after recent schaeamic stroke in patients with atrial fibrillation // *Lancet Neurol.*– 2019.– Vol. 18.– P. 117–126. doi: 10.1161/STROKEAHA.116.013540.
- The top 10 causes of death: factsheet. <https://www.who.int/news-room/fact-sheets/detail/the-top-10-causes-of-death>.
- Thomalla G., Simonsen C.Z., Boutitie F. et al; WAKE-UP Investigators. MRI-guided thrombolysis for stroke with unknown time of onset // *New Engl. J. Med.*– 2018.– Vol. 379.– P. 611–622. doi: 10.1056/NEJMoa1804355.
- Vranckx P., Valgimigli M., Heidbuchel H. The Significance of Drug-Drug and Drug-Food Interactions of Oral Anticoagulation // *Arrhythm. Electrophysiol. Rev.*– 2018.– Vol. 7 (1).– P. 55–61. doi:10.15420/aer.2017.50.1.

**В.А. Ярош¹, В.В. Бабенко¹, Е.Е. Свиридчук², О.И. Жаринов³, О.А. Епанчинцева^{1,3},
Б.М. Тодуров^{1,3}**

¹ ГУ «Институт сердца МЗ Украины», Киев

² ГУ «Научно-практический центр эндоваскулярной нейрорентгенохирургии НАМН Украины», Киев

³ Национальная медицинская академия последипломного образования имени П.Л. Шупика, Киев

Механическая тромбэкстракция у пациентки с острым ишемическим инсультом на фоне антикоагулянтной терапии

Тромболитическая терапия, которая является приоритетной лечебной стратегией у больных с острым ишемическим инсультом при применении в первые 3–4,5 ч после возникновения церебральной катастрофы, имеет существенные ограничения при фоновой терапии антикоагулянтами. Как альтернативную терапевтическую стратегию в случае неэффективности тромболитической терапии или при наличии противопоказаний к ее проведению рассматривают механическую тромбэкстракцию. В статье описан клинический случай пациентки в возрасте 75 лет, у которой на фоне сердечной недостаточности и фибрилляции предсердий возник острый кардиоэмболический ишемический инсульт. Длительный фоновый прием прямого перорального антикоагулянта был противопоказанием для проведения у больной тромболитической терапии, поэтому пациентке выполнили механическую тромбэкстракцию. Представленный клинический случай иллюстрирует возможности успешного интервенционного лечения острого кардиоэмболического ишемического инсульта. Рассмотрен пример фармакологического взаимодействия, которое могло привести к снижению эффективности антикоагулянтной терапии.

Ключевые слова: ишемический инсульт, антикоагулянт, механическая тромбэкстракция.

**V.O. Yarosh¹, V.V. Babenko¹, O.E. Svyrydiuk², O.J. Zharinov³, O.A. Yepanchintseva^{1,3},
B.M. Todurov^{1,3}**

¹ Heart Institute, Ministry of Health of Ukraine, Kyiv, Ukraine

² Shupyk National Medical Academy of Postgraduate Education, Kyiv, Ukraine

³ Scientific-Practical Center of Endovascular Neuroradiology of NAMS of Ukraine, Kyiv, Ukraine

Mechanical thrombextraction in patient with acute ischemic stroke on background of oral anticoagulant therapy

Thrombolytic therapy, which is a priority treatment strategy in patients with acute ischemic stroke in the first 3–4,5 hours after start of the disease, has significant limitations in case of background anticoagulant therapy. Mechanic thrombextraction is considered to be an alternative therapeutic strategy in case of inefficacy or contraindications to thrombolytic therapy. The article presents a clinical case of the 75-year old female patient with acute cardioembolic stroke on background of heart failure and atrial fibrillation. Long-term background usage of the direct oral anticoagulant due to atrial fibrillation is a limitation to use thrombolytic therapy, therefore mechanical thrombextraction was performed. The case presents possibilities of the successful interventional treatment of acute cardioembolic ischemic stroke. An example of a possible drug-drug interaction possibly leading to reduction of the effectiveness of anticoagulant therapy is shown.

Key words: ischemic stroke, anticoagulants, mechanical thrombextraction.