

О.А. Данилов, А.В. Шульга

# Оптимизация хирургического лечения ригидного плоскостопия у детей с дисфункцией сухожилия задней большеберцовой мышцы

Национальная медицинская академия последипломного образования имени П.Л. Шупика, г. Киев, Украина

Paediatric surgery.Ukraine.2020.4(69):72-80; DOI 10.15574/PS.2020.69.72

**For citation:** Danilov OA, Shulga AV. (2020). Optimization of surgical treatment of rigid flat feet in children with posterior tibialis tendon dysfunction. Paediatric Surgery.Ukraine. 4(69):72-80; DOI 10.15574/PS.2020.69.72

**Введение.** Ригидная форма статического плоскостопия у детей встречается от 18 до 20% случаев от общей патологии опорно-двигательного аппарата. В настоящее время не разработаны объективные методы диагностики, не определены алгоритмы лечения ригидного плоскостопия в зависимости от степени тяжести, деформации костей передплюсны, мобильности стопы и дисфункции сухожилия задней большеберцовой мышцы (СЗББМ).

**Цель** – определить оптимальные методы хирургического лечения ригидного плоскостопия детей в зависимости от индекса мобильности, коэффициента компрессии и стадии дисфункции СЗББМ.

**Материалы и методы.** Проанализирована эффективность лечения ригидной формы статического плоскостопия II–III степени тяжести 32 (64 стопы) детей в возрасте от 14 до 18 лет, которые были распределены в основную и контрольную группы. Использованы клинические и рентгенологические методы диагностики. Пациентам основной группы (15 детей) было проведено оперативное вмешательство на костях и мягких тканях. Пациенты контрольной группы (17 детей) были прооперированы методом подтаранного артрореза.

**Результаты.** Хирургическое лечение оказалось неэффективным при использовании подтаранного артрореза в случаях деформации костей предплюсны, тяжелой стадии дисфункции СЗББМ и нарушения мобильности стопы. Положительные результаты были получены благодаря использованию односуставного артрореза по Грайсу в сочетании с транспозицией сухожилия короткой малоберцовой мышцы при умеренно выраженной ригидности и деформации ладьевидной кости, а также двусуставного артрореза с формированием ладьевидно-большеберцовой связки при тяжелых формах патологии.

**Выводы.** При лечении ригидного плоскостопия у детей следует учитывать степень тяжести, коэффициент компрессии ладьевидной кости, индекс мобильности, стадию дисфункции СЗББМ и угол натяжения сухожилия.

Исследование было выполнено в соответствии с принципами Хельсинкской Декларации. Протокол исследования был одобрен Локальным этическим комитетом учреждения. На проведение исследований было получено информированное согласие родителей, детей.

Авторы заявляют об отсутствии конфликта интересов.

**Ключевые слова:** дети, плоскостопие, хирургическое лечение.

## Optimization of surgical treatment of rigid flat feet in children with posterior tibialis tendon dysfunction

**O.A. Danilov, A.V. Shulga**

*Shupyk National Medical Academy of Postgraduate Education, Kyiv, Ukraine*

The rigid form of static flatfeet occurs in 18 to 20% of cases of the musculoskeletal system pathology. To date, no objective diagnostic methods have been developed, no algorithms for treating the rigid form of flatfeet depending on the severity, deformity of the tarsal bones, foot mobility and dysfunction of the posterior tibialis tendon (hereinafter PTT).

**Objective.** To develop objective evaluation methods for mobility in the joints and changes in the tarsal bones. Create algorithms for surgical treatment of rigid foot.

**Materials and methods.** The effectiveness of the rigid form of static flatfeet treatment in 32 children (64 feet) aged 14 to 18 years, which were divided into main and control groups, was analyzed. Clinical and radiological diagnostic methods were used. Patients in the main group (15 patients) underwent surgery on bones and soft tissues. Patients in the control group (17 patients) were operated using subtalar arthroereisis method.

**Results.** Surgical treatment was ineffective in the use of subtalar arthroereisis in cases of the tarsal bone deformity and significant impairment of foot mobility. Positive results were also achieved using two-joint arthrodesis with the formation of naviculo-tibial ligament with severe foot rigidity, stage III–IV of PTT dysfunction and navicular bone deformity.

**Conclusions.** Treatment of rigid foot should take into account the severity, the compression ratio of the navicular bone, the mobility index, the stage of the posterior tibialis tendon dysfunction and the angle of its tension. Long-term results indicate the effectiveness of surgery on bones and soft tissues in the treatment of severe rigid flat feet.

The research was carried out in accordance with the principles of the Helsinki Declaration. The study protocol was approved by the Local Ethics Committee of participating institution.

The informed consent of the patient was obtained for conducting the studies.

**Key words:** flatfeet, children, surgical treatment.

## Оптимізація хірургічного лікування ригідної плоскостопості у дітей с дисфункцією сухожилля заднього великогомілкового м'яза

**О.А. Данилов, А.В. Шульга**

*Національна медична академія післядипломної освіти імені П.Л. Шупика, м. Київ, Україна*

**Вступ.** Ригідна форма статичної плоскостопості в дітей зустрічається від 18 до 20% випадків від загальної патології опорно-рухової системи. На сьогодні не розроблені об'єктивні методи діагностики, не визначені алгоритми лікування ригідної форми плоскостопості в залежності від ступеня тяжкості, деформації кісток передплюсни, мобільності стопи та дисфункції сухожилля заднього великогомілкового м'яза (далі СЗВГМ).

**Мета** – визначити оптимальні методи хірургічного лікування ригідної плоскостопості в дітей у залежності від індексу мобільності, коефіцієнта компресії та стадії дисфункції СЗВГМ.

**Матеріали і методи.** Проаналізовано ефективність лікування ригідної форми статичної плоскостопості II–III ступенів тяжкості в 32 дітей (64 стопи) у віці від 14 до 18 років, які були розподілені на основну та контрольну групи. Використані клінічні та рентгенологічні методи діагностики. Пацієнти контрольної групи (17 хворих) були прооперовані методом підтаранного артролізу. Пацієнтам основної групи (15 хворих) було проведено оперативне втручання на кістках та м'яких тканинах.

**Результати.** Оперативне лікування виявилось неефективним при застосуванні підтаранного артролізу у випадках деформації кісток передплюсни, тяжкої стадії дисфункції СЗВГМ та порушення мобільності стопи. Позитивних результатів досягли застосуванням односуглобового артролізу за Грайсом у поєднанні з транспозицією сухожилка короткого малоомілкового м'яза при помірно вираженій ригідності та деформації човноподібної кістки, а також двосуглобового артролізу з формуванням човноподібно-великогомілкової зв'язки при тяжких формах патології.

**Висновки.** Під час лікування ригідної стопи слід враховувати ступінь тяжкості, коефіцієнт компресії човноподібної кістки, індекс мобільності, стадію дисфункції СЗВГМ та кут його натягу. Віддалені результати свідчать про ефективність застосування оперативних втручань на кістках та м'яких тканинах при лікуванні тяжких форм ригідної плоскостопості.

Дослідження виконані відповідно до принципів Гельсінської Декларації. Протокол дослідження ухвалений Локальним етичним комітетом усіх зазначених у роботі установ. На проведення досліджень було отримано інформовану згоду батьків, дітей.

Автори заявляють про відсутність конфлікту інтересів.

**Ключові слова:** діти, плоскостопість, хірургічне лікування.

## Введение

Причиной возникновения ригидной стопы являются структурные изменения в мышцах, костях и суставах [2]. Для диагностики патологии используют Jask тест, «пробу на носках», мануальную оценку пассивной эверсии и инверсии стопы [10]. Но до сих пор не разработаны объективные критерии для определения ригидной формы плоскостопия.

Стабилизатором медиального свода является «рессорный комплекс», который поддерживает арки стопы (пяточно-ладьевидная связка, дельтовидная связка). Несостоятельность связочного аппарата приводит к ослаблению рессорного комплекса и коллапсу медиального свода. Но до сих пор неизвестно, каким образом можно достигнуть стабилизации и укрепления связочного аппарата в подтаранном и надтаранном суставах стопы.

В процессе длительного течения болезни возникают дегенеративно-деструктивные изменения в суставах и костях предплюсны [5]. Но автор не конкретизирует, как изменяется форма и позиция костей. До сих пор не изучена зависимость степени компрессии костей предплюсны от степени тяжести патологии.

Хронический тендовагинит сухожилия задней большеберцовой мышцы (СЗББМ) приводит к его удлинению и последующей дегенерации. Для решения данной проблемы предлагается перемещать сухожилие дистально с его умеренным натяжением. Некоторые авторы предлагают укорочение или гофрирование сухожилия [1]. Остается дискуссионным вопрос о методах устранения дисфункции СЗББМ и её роли в формировании ригидного плоскостопия.

Антагонистом задней большеберцовой мышцы (ЗББМ) является короткая малоберцовая мышца (КМБМ). Некоторые авторы утверждают, что уменьшение супинаторного эффекта ЗББМ приводит к чрезмерному напряжению КМБМ, пронации стопы и подвывиху в подтаранном суставе [3]. Остаются невыясненными эффективные методы устранения патологического действия мышцы, а также использование ее как супинатора у детей с ригидным плоскостопием.

Одним из методов лечения ригидной стопы является подтаранный артролиз (установление металлического спейсера в sinus tarsi). При тяжелой ри-

## Оригінальні дослідження. Ортопедія

гидной форме плоскостопия наблюдались незначительные положительные результаты. Поэтому продолжается поиск новых методов для коррекции патологии [7,8].

Известным методом хирургического лечения является подтаранный артроэрез по Грайсу (имплантация в sinus tarsi аутотрансплантата) [1]. В зависимости от клинических и рентгенологических показателей этот метод предлагают дополнять двухсуставным артродезом [3]. Но оперативное вмешательство без учета состояния супинаторов и пронаторов стопы является малоэффективным.

Несмотря на широкое использование современных методов коррекции стопы, лечение ригидного плоскостопия остаётся предметом дискуссий [7].

**Цель:** определить оптимальные методы хирургического лечения ригидного плоскостопия у детей в зависимости от индекса мобильности, коэффициента компрессии и стадии дисфункции СЗББМ.

### Материалы и методы исследования

Проанализированы данные, полученные при лечении 32 (64 стопы) пациентов в возрасте от 14 до 18 лет с ригидной формой статического плоскостопия II–III степени тяжести. У всех пациентов отмечали признаки дисфункции СЗББМ. Патология была диагностирована на обеих стопах, поэтому каждая стопа считалась отдельным клиническим случаем. С целью определения антропометрических констант сформирована группа из 10 пациентов (20 стоп) без патологии стопы.

В основной группе было 15 пациентов (30 стоп), которые были распределены на 2 подгруппы:

- подгруппа А – 8 пациентов (16 случаев) со II–III степенью тяжести; индекс мобильности – 1,1–1,2; дисфункция СЗББМ – II–III стадии; коэффициент компрессии – 1,3. Всем пациентам этой подгруппы проводился подтаранный артродез по Грайсу в сочетании с транспозицией сухожилия КМБМ.
- подгруппа Б – 7 пациентов (14 случаев) со II–III степенью тяжести; индекс мобильности – 1,1–1,2; дисфункция СЗББМ – III–IV стадии; коэффициент компрессии – 1,4 и больше. Пациентам этой группы проводился подтаранный артродез по Грайсу, таранно-ладьевидный артродез, пластика СЗББМ.

В контрольную группу вошли 17 пациентов (34 случая), которые были распределены на 2 подгруппы:

- подгруппа А – 9 пациентов (18 случаев) со II–III степенью тяжести; коэффициент мобильности – 1,2–1,3; дисфункция СЗББМ – I–II стадии; ко-

эффициент компрессии – 1,3. Пациентам этой подгруппы проводился подтаранный артродез по Грайсу.

- подгруппа Б – 8 пациентов (16 случаев) со II–III степенью тяжести; индекс мобильности – 1,2–1,3; дисфункция СЗББМ – I–II стадии; коэффициент компрессии – 1,3. Всем пациентам этой подгруппы выполняли подтаранный артроэрез.

**Методы исследования** включали: определение формы стопы, «пробу на носках», симптом «подглядывающих пальцев», Jask тест.

Болевой синдром в динамике оценивался по 5-бальной шкале [6].

Рентгенологическое исследование выполнялось в трех проекциях: боковой, задне-осевой и прямой под нагрузкой. Оценивались такие показатели: в боковой проекции – угол наклона пяточной кости, угол Meary, ладьевидный, тараннопяточный углы; в задне-осевой проекции – тараннопяточный угол; в прямой проекции – таранноладьевидный угол. На боковых рентгенологических снимках стопы оценивали высоту медиального свода.

Мобильность стопы определяли на основе индекса мобильности (Патент на изобретение № 132904 «Метод определения степени мобильности») [4].

По результатам бароподометрии определялись коэффициенты продольной и поперечной нагрузки стопы [13].

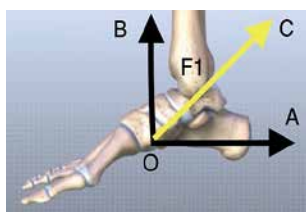
Состояние сухожилия СЗББМ изучали по результатам ультразвукового исследования. Стадию дисфункции СЗББМ оценивали по классификации Jonson и Storm.

Перед оперативным вмешательством состояние стопы оценивали по шкале Американского ортопедического общества AOFAS: отличные – 95–100; хорошие – 75–94; удовлетворительные – 51–74; неудовлетворительные – меньше 50 баллов.

Рассчитывая соотношение высоты стопы к ее длине в процентах, определяли индекс Фриланда (N=29–31).

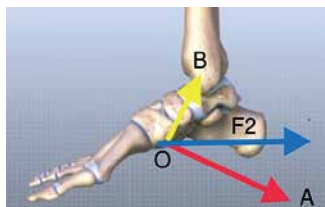
Данное исследование одобрено комиссией по вопросам этики НМАПО имени П.Л. Шупика (протокол №9 от 06.11.2017 г.). Исследование проводили в соответствии с принципами Хельсинкской декларации и рекомендациями Международного совета по гармонизации должной клинической практики. На проведение исследования было получено информированное согласие родителей и пациентов.

Данные приводятся как средняя арифметическая величина (M) и стандартная погрешность средней арифметической (m). Нулевую гипотезу равенства переменных не учитывали при  $p \leq 0,05$ .



$F1=10\text{ Н}$ ;  $a=30^\circ$  (угол между векторами А и С)  
 $A=F1 \times \cos a = 10 \times 0,866 = 8,6\text{ Н}$   
 $B=F1 \times \sin a = 10 \times 0,5 = 5\text{ Н}$

Рис. 1. Разложение силы натяжения (F1) СЗББМ



$F2=10$ ;  $a=10^\circ$  (угол между векторами А и С)  
 $A=F2 \times \cos a = 10 \times 0,98 = 9,8\text{ Н}$   
 $B=F2 \times \sin a = 10 \times 0,174 = 1,74\text{ Н}$

Рис. 2. Разложение силы натяжения (F2) СЗББМ

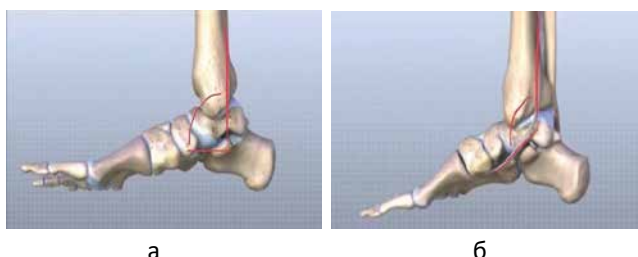


Рис. 3. Угол натяжения сухожилия задней большеберцовой мышцы в норме (а) и при патологии (б)

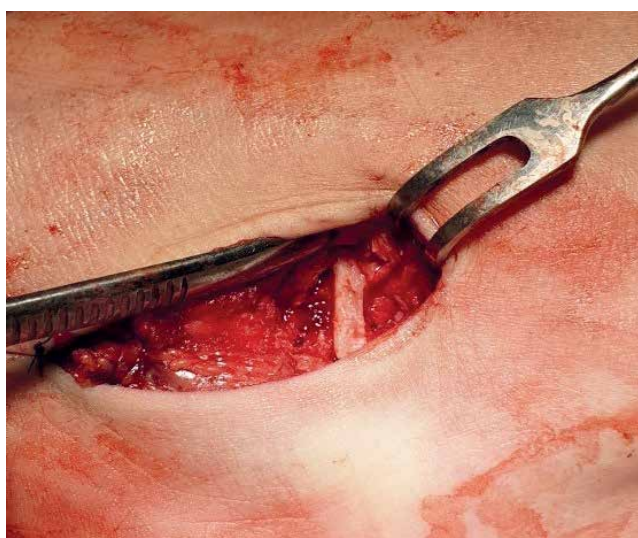

Рис. 6. Размещение аутографта в *sinus tarsi*

### Результаты исследований

Проведенное собственное математическое моделирование показало, что, благодаря прикреплению сухожилия ЗББМ к бугристости ладьевидной кости (нижней ее поверхности), мышца действует как супинатор и аддуктор стопы. Разложение силы (F1) в области прикрепления сухожилия ЗББМ, размещенного на плантарной поверхности ладьевидной кости, свидетельствует о том, что основное усилие натяжения сухожилия направлено медиакваудально

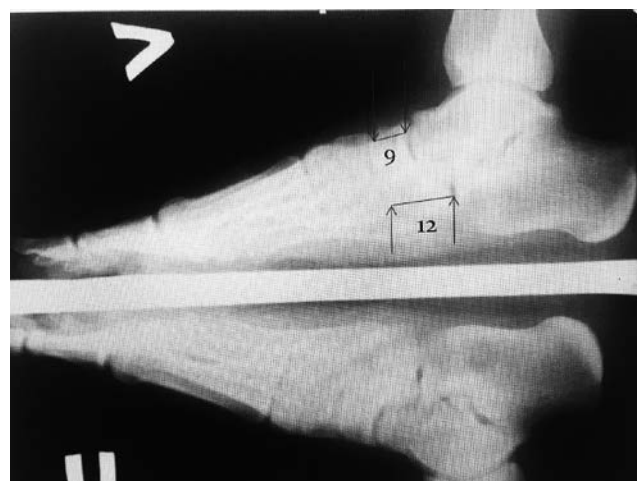

Рис. 4. Рентгенологические снимки стопы с ригидной формой продольного плоскостопия в боковой проекции

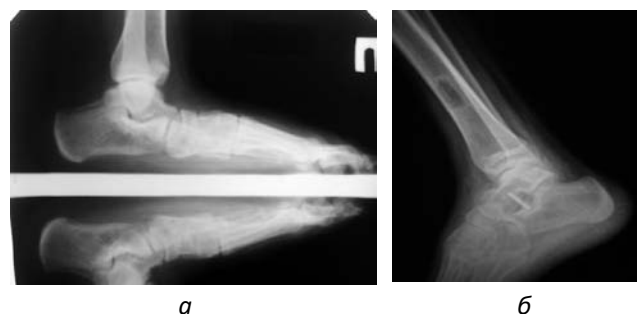

Рис. 5. Рентгенологические снимки правой стопы пациента подгруппы А контрольной группы до и после операции

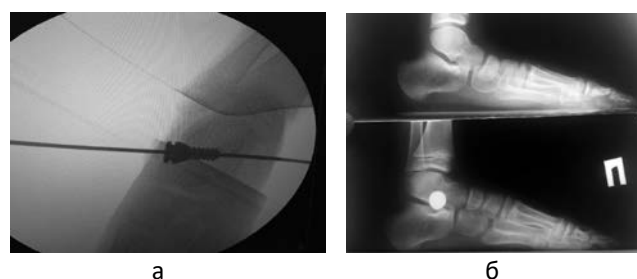


Рис. 7. Установка металлического импланта (а). Рентгенологические снимки стопы пациента подгруппы Б контрольной группы до и после операции (б)

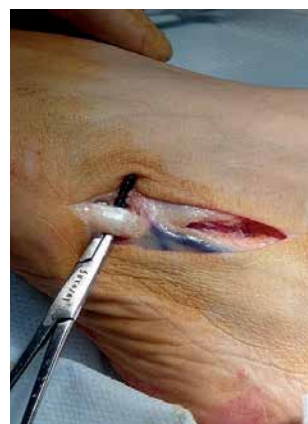

Рис. 8. Мобилизация сухожилия КМБМ

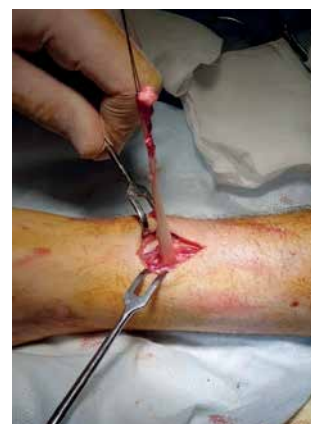

Рис. 9. Выделение сухожилия КМБМ

Оригінальні дослідження. Ортопедія

Таблиця 1

Клинико-подометрические показатели пациентов основной группы в процессе лечения

Основные показатели	Основная группа									
	подгруппа А (n=16)					подгруппа Б (n=14)				
	до лечения	после лечения				до лечения	после лечения			
		3 мес.	6 мес.	12 мес.	24 мес.		3 мес.	6 мес.	12 мес.	24 мес.
Болевой синдром	4	1	0	0	0	5	1	0	0	0
Индекс мобильности	1,35	1,4	1,4	1,4	1,4	1,2	1,2	1,3	1,3	1,3
Коэффициент поперечной нагрузки	1,4	1,9	1,8	1,8	1,8	1,3	1,8	1,7	1,7	1,7
Коэффициент продольной нагрузки	0,5	0,9	0,9	0,9	0,9	0,8	0,8	1,0	1,0	1,0
Подометрический индекс Фриланда, %	20	28	27	27	27	18	26	24	24	24
Высота свода, мм	16	32	31	31	31	15	30	30	28	28
Оценка по шкале AOFAS в баллах	41	86	85	85	86	40	85	84	84	82
Коэффициент компрессии ладьевидной кости	1,3	1,3	1,25	1,22	1,22	1,4	1,24	1,25	1,25	1,25
Стадия дисфункции СЗББМ	3	1		–	–	4	1		–	–
Угол натяжения СЗББМ	115	105	106	106	106	117	102	103	103	103

(А), второй вектор направлен в дорзальном направлении (В) (рис. 1).

При дисфункции сухожилия ЗББМ вследствие изменения его вектора натяжения и угла наклона увеличивается усилие, направленное на стабилизацию сухожилия в области его мягкотканной фиксации, что обуславливает увеличение нагрузки на сухожилие и фиксирующие его ткани. В результате изменения угла натяжения изменяется также и разложение сил. Разложение силы (F2) происходит следующим образом: уменьшается сила, которая тянет дорзально (В), а увеличивается сила, которая тянет ладьевидную кость в плантарном направлении (А), что приводит к её вывиху (рис. 2).

Измерение угла натяжения происходит путем маркировки сухожилия от бугристости ладьевидной кости до задней поверхности медиальной лодыжки в каудальном направлении. Вторую маркировочную линию проводим от заднего края медиальной лодыжки по внутренней поверхности большеберцовой кости в дорзальном направлении. Исследование выполняется при осевой нагрузке стопы.

Для оценки антропометрических констант нами проводилось изучение угла натяжения СЗББМ у 10 пациентов в возрасте от 14 до 18 лет без патологии стопы. Средний показатель угла натяжения составил 100°. При дисфункции сухожилия угол натяжения увеличивается (рис. 3).

На рентгенологических снимках стопы в боковой проекции при тяжелых формах ригидного плос-

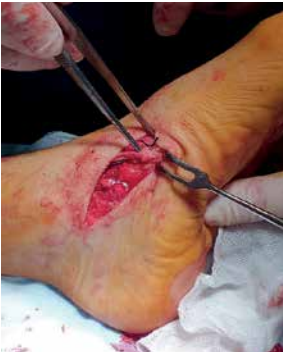костопия отмечали изменение формы ладьевидной, таранной и кубовидной костей. В этом исследовании акцентировалось внимание на определении изменений формы ладьевидной кости. С этой целью изучались антропометрические данные и её патологические изменения.

Для оценки антропометрических констант проводилось изучение рентгенологических снимков стопы в боковой проекции у 10 пациентов без плоскостопия. Средний показатель соотношения плантарной поверхности ладьевидной кости к дорзальной 12:10 мм. Проводя деление этих показателей, определяли коэффициент компрессии ладьевидной кости. Средний показатель детей в возрасте от 14 до 18 лет равнялся 1,2. При ригидной форме плоскостопия коэффициент компрессии увеличивается ( $k=12:3=1,3$ ) (рис. 4).

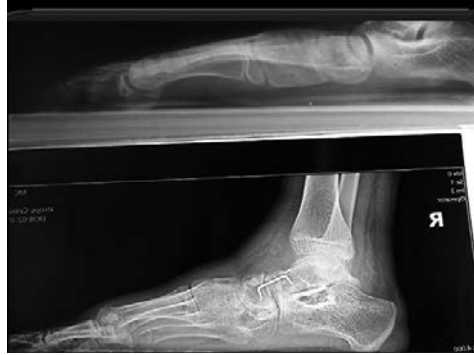Пациентам подгруппы А контрольной группы был проведен подтаранный артродез по Грайсу. Осуществляя крайнюю супинацию и аддукцию стопы, определяли размер и форму импланта. Аутотрансплант брали из средней трети большеберцовой кости (рис. 5).

После формирования пазов по верхней поверхности пяточной кости и нижней поверхности таранной кости имплантировали аутотрансплант, который размещали в sinus tarsi вертикально (рис. 6).

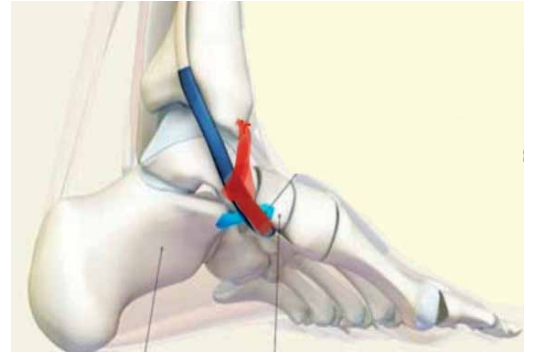
Для лечения пациентов подгруппы Б контрольной группы использовали изолированный подтаранный артрорез. Металлический имплант имел винтообразную конструкцию с нарезкой цилиндрической формы



**Рис. 10.** Фиксация сухожилия КМБМ к ладьевидной кости



**Рис. 11.** Рентгенологический снимок стопы до и после операции пациента подгруппы Б основной группы



**Рис.12.**Формирование ладьевидно-большеберцовой связки

(рис. 7а). Его размещали в пределах sinus tarsi и canalis tarsi в зоне, которая не является суставной (рис. 7б).

Пациентам подгруппы А основной группы был проведен подтаранный артродез по Грайсу. Для усиления медиального свода и создания «мобильной подвески» подтаранный артродез дополняли пересадкой сухожилия КМБМ на ладьевидную кость. После доступа в область бутриности пятой плюсневой кости проводилась мобилизация сухожилия КМБМ (рис. 8).

После отсечения сухожилия выводили его в рану по задне-боковой поверхности большеберцовой кости (рис. 9).

После сухожилие проводилось через межкостную мембрану на переднюю часть берцовой кости через сформированный подкожный канал на тыльно-медиальную поверхность стопы. Пересаженное сухожилие фиксировалось к тыльно-медиальной поверхности ладьевидной кости (рис. 10).

В подгруппе Б основной группы увеличивали объём оперативного вмешательства. Кроме артродеза по Грайсу, проводили ладьевидно-клиновидный артродез. У некоторых пациентов из-за невозможности устранения вывиха ладьевидной кости (смещения её вверх) проводили таранно-ладьевидный артродез с фиксацией сустава компрессирующей скобой после максимальной аддукции и супинации стопы. Это позволяло устранить не только чрезмерную пронацию, но и восстановить архитектуру медиального свода стопы. На рентгенологических снимках представлены изменения до и после оперативного лечения (рис. 11).

Для устранения дисфункции СЗБМ проводили оперативное вмешательство на мягких тканях. По результатам оценки показателей угла натяжения сухожилия и ультразвукового исследования самые большие дегенеративные изменения СЗБМ отмечались в дистальном отделе и области мягкотканной фиксации. Учитывая данную особенность, после выделения и пересечения сухожилия формировали ладьевид-

но-большеберцовую связку из его дистального отдела (рис.12). Потом проводили максимальную супинацию стопы и создавали натяжение проксимального отдела СЗБМ с последующей фиксацией его к сформированной ладьевидно-большеберцовой связке.

В основной группе клинко-подометрические показатели изменились следующим образом (табл. 1).

Рентгенологические обследования демонстрировали улучшение рентгенологических углов и стабилизацию позитивного результата на протяжении 24 месяцев (табл.4). После оперативного лечения положительный результат был достигнут в 26 (86,7%) случаях, что соответствовало первой степени тяжести, удовлетворительный результат – в 4 (13,3%) случаях, что соответствовало второй степени тяжести (табл. 2).

Анализ средних клинко-подометрических показателей подгруппы Б контрольной группы свидетельствует о частичном регрессе положительных результатов после 6 месяцев наблюдения (табл.3).

Рентгенологические показатели после оперативного лечения демонстрируют частичную потерю супинаторного эффекта на протяжении 24 месяцев (табл. 4). Положительный результат был достигнут только в 4 (11,7%) случаях, что соответствует первой степени тяжести.

## Обсуждение

По результатам средних клинко-рентгенологических показателей в подгруппе А контрольной группы отмечали положительную динамику после проведенного оперативного лечения методом подтаранного артродеза по Грайсу на протяжении двух лет наблюдения по сравнению с подгруппой Б контрольной группы.

Благодаря оперативному вмешательству, в подгруппе А контрольной группы добились устойчивой коррекции заднего отдела, устранения вальгизации пяточной кости и чрезмерной пронации стопы в

Оригінальні дослідження. Ортопедія

Таблиця 2

Рентгенологіческие показатели основной группы в процессе лечения

Ro показатели, в градусах	Основная группа									
	подгруппа А (n=16)					подгруппа Б (n=14)				
	до лечения	после лечения				до лечения	после лечения			
3 мес.		6 мес.	12 мес.	24 мес.	3 мес.		6 мес.	12 мес.	24 мес.	
Угол наклона пяточной кости	5	17	16	16	16	4	15	14	13	13
Таранно-пяточный угол в боковой проекции	50	40	40	39	39	52	48	41	42	42
Таранно-пяточный угол в задне-осевой проекции	39	24	25	25	25	40	28	29	29	29
Ладьевидный угол	170	153	155	155	155	172	154	155	156	156
Таранно-плюсневый угол	29	5	5	6	6	30	10	10	11	11
Талонавикулярный угол	9	3	4	4	4	29	6	6	6	6

12 (66,7%) случаях, что соответствовало первой степени тяжести, в 6 (33,3%) случаях – второй степени.

Анализ результатов в подгруппе Б контрольной группы пациентов, прооперированных методом артроэреза, свидетельствует о потере супинаторного эффекта на протяжении 24 месяцев. Рентгенологические показатели после оперативного лечения соответствовали второй степени тяжести в 4 (25,0%) случаях и третьей степени – в 12 (75,0%).

Подобные результаты были достигнуты Н.А. Шабалдиным: после лечения ригидной формы плоскостопия II–III степени тяжести методом подтаранного артроэреза отсутствовали положительные

результаты у 22,6% пациентов (III степень), у 41,9% пациентов отмечали относительно положительный результат (II степень) [11].

По опросам, проведенным N.S. Shah, из 572 ортопедов (что составляет 32% от общей численности членов AOFAS), 52% не используют данный метод из-за его низкой эффективности [12].

Низкий процент положительных результатов при тяжелой форме патологии после артроэреза, на наш взгляд, объясняется деформацией костей предплюсны, подвывихом в подтаранном суставе и дисфункцией ЗББМ. Таким образом, результаты наших исследований совпадают с выводами выше упомянутых авторов.

Таблиця 3

Клинико-подометрические показатели пациентов контрольной группы в процессе лечения

Основные показатели	Контрольная группа									
	подгруппа А (n=18)					подгруппа Б (n=16)				
	до лечения	после лечения				до лечения	после лечения			
3 мес.		6 мес.	12 мес.	24 мес.	3 мес.		6 мес.	12 мес.	24 мес.	
Болевой синдром	4	2	1	0	0	4	1	2	3	3
Индекс мобильности	1,3	1,4	1,4	1,4	1,4	1,3	1,4	1,3	1,2	1,2
Коэффициент поперечной нагрузки	1,5	2,0	1,8	1,8	1,8	1,4	1,8	1,6	1,5	1,5
Коэффициент продольной нагрузки	0,4	0,5	0,5	0,5	0,5	0,4	0,5	0,4	0,4	0,4
Подометрический индекс Фриланда, %	27	29	29	29	29	25	27	26	26	26
Высота свода, мм	12	30	30	29	29	11	28	27	24	21
Оценка по шкале AOFAS в баллах	40	76	75	85	87	42	78	74	65	61
Коэффициент компрессии ладьевидной кости	1,3	1,3	1,25	1,25	1,25	1,3	1,3	1,3	1,3	1,3
Стадия дисфункции СЗ-ББМ	2	1	1	1		2	1	2	2	2
Угол натяжения СЗББМ	110	102	105	105	105	112	110	113	115	115

Таблиця 4

Рентгенологіческие показатели контрольной группы в процессе лечения

Ro показатели в градусах	Контрольная группа									
	подгруппа А (n=18)					подгруппа Б (n=16)				
	до лечения	после лечения				до лечения	после лечения			
3 мес.		6 мес.	12 мес.	24 мес.	3 мес.		6 мес.	12 мес.	24 мес.	
Угол наклона пяточной кости	6	14	14	13	13	5	7	7	6	6
Таранно-пяточный угол в боковой проекции	51	38	38	38	38	55	40	44	46	46
Таранно-пяточный угол в задне-осевой проекции	33	23	24	24	24	35	26	28	30	30
Ладьевидный угол	165	149	150	150	150	164	155	160	162	162
Таранно-плюсневый угол	25	6	6	7	7	26	11	14	16	16
Талонавикулярный угол	5	4	4	4	4	6	5	5	5	6

В подгруппе А основной группы, благодаря подтаранному артродезу, добились устранения чрезмерной пронации стопы и стабилизации в подтаранном суставе. Вертикальное размещение аутотрансплантата обеспечило устойчивый результат на протяжении всего периода наблюдения. Улучшение рентгенологических показателей также объясняется созданием «мобильной подвески», благодаря транспозиции сухожилия КМБМ. Коэффициент компрессии ладьевидной кости на протяжении двух лет изменился положительно из-за уменьшения давления на неё.

Для коррекции плоскостопия у детей некоторые авторы предлагают транспозицию сухожилия *m. flexor hallucis longus* на внутреннюю поверхность ладьевидной кости [9]. Но этот метод, на наш взгляд, имеет определенные недостатки: есть опасность давления на нервно-сосудистый пучок во время проведения сухожилия через мягкие ткани. Функция *m. flexor hallucis longus* ослаблена в результате коллапса медиального свода стопы, в отличие от КМБМ. Благодаря транспозиции сухожилия, нами был достигнут двойной результат: устранение патологического пронационного действия КМБМ и усиление супинаторного эффекта ЗББМ.

В основной группе использовали ладьевидно-клиновидный артродез при условии мануального вправления ладьевидной кости. Мы считаем, что данный метод является более физиологическим для детей. Но, учитывая деформацию ладьевидной кости, а также тяжелую форму дисфункции ладьевидной кости и СЗББМ, мануально устранить вывих ладьевидной кости невозможно. Для решения данной проблемы использовался таранно-ладьевидный артродез. Формирование ладьевидно-большеберцовой связки и натяжение СЗББМ позволило стабилизировать подтаранный и надтаранный суставы.

Тенденция к уменьшению количества артродезированных суставов при лечении ригидной стопы также озвучивается другими авторами. Несмотря на то, что трёхсуставный артродез является «золотым» стандартом лечения тяжелых форм плоскостопия, существует риск развития артроза в смежных суставах. Поэтому, даже при тяжелых формах патологии, следует уменьшать количество артродезированных суставов. Техника двусуставного или односуставного артродеза в сочетании с операциями на мягких тканях в разных клинических случаях показывает подобные результаты [3], что также подтверждается нашими исследованиями.

Биомеханические исследования продемонстрировали, что при тяжелых формах патологии в голеностопном суставе происходит наклон суставной поверхности таранной кости, который вызывает асимметрию суставной щели [15]. В данном случае при дисфункции СЗББМ происходит нарушение функции связочного аппарата голеностопного сустава. Формирование ладьевидно-большеберцовой связки, на наш взгляд, усиливает функцию СЗББМ, препятствует вальгусному наклону и внешней ротации таранной кости, что способствует стабилизации стопы.

## Выводы

1. В процессе лечения ригидной стопы следует учитывать степень тяжести патологии, коэффициент компрессии ладьевидной кости, стадию дисфункции СЗББМ и угол его натяжения.

2. Отдаленные результаты свидетельствуют об эффективности использования подтаранного артродеза по Грайсу в сочетании с пересадкой сухожилия КМБМ у пациентов со второй степенью тяжести.

3. Положительный результат достигнут при лечении пациентов с тяжелой формой дисфункции СЗББМ с дополнительным выполнением таран-



## Оригінальні дослідження. Ортопедія

но-ладьевидного артродеза и формированием ладьевидно-большеберцовой связки.

*Автори заявляють об отсутствиі конфликта интересов.*

### References/Література

1. Abdalbari D, Danylov OA, Gorelik VV. (2017). Combined treatment of pronation foot deformities in children with cerebral palsy. *Paediatric Surgery. Ukraine.* 3(56): 109–113. [Абдалбари Д, Данилов АА, Горелик ВВ. (2017). Комплексное лечение пронационных деформаций стоп у детей с церебральным параличом. *Хирургия дитячого віку.* 3(56): 109–113]. doi: 10.15574/PS.2017.56.109.
2. Bolotov AV. (2015). Complex treatment of flat-valgus deformity of feet at children and teenagers taking into account a condition of the neuromuscular device of the lower extremities. *Dis. cand. honey.sciences. M.:* 145. [Болотов А В. (2015). Комплексное лечение плоско-вальгусной деформации стоп у детей и подростков с учетом состояния нейромышечного аппарата нижних конечностей. *Дис. канд. мед. наук. М.:* 145].
3. Bulatov AA, Emelyanov VG, Mikhailov KS. (2017). ADULT ACQUIRED FLATFOOT DEFORMITY (REVIEW). *Traumatology and Orthopedics of Russia.* 23(2): 102–114. [Булатов АА, Емельянов ВГ, Михайлов КС. (2017). Плоско-вальгусная деформация стоп у взрослых (обзор иностранной литературы). *Травматология и ортопедия России.* 23(2): 102–114]. <https://doi.org/10.21823/2311-2905-2017-23-2-102-114>.
4. Danylov OA, Gorelyk VV, Shulga OV. (2018). Conservative treatment of longitudinal flat feet in children. *Paediatric Surgery. Ukraine.* 3(60): 88–93. [Данилов ОА, Горелик ВВ, Шульга ОВ. (2018). Консервативне лікування повздовжньої плоскостопості у дітей. *Хірургія дитячого віку.* 3: 88–89]. doi: 10.15574/PS.2018.60.88.
5. Danylov OA, Shulga OV, Gorelik VV, Abdalbari J. (2016). The mechanism of formation and clinical course of pronation foot deformity in children with the cerebral palsy. *Surgery of Ukraine.* 18–23.
6. Demyan YY. (2019). Flexible flat foot and its orthopedic treatment in children with joint hypermobility. Abstract dis. for the degree of Candidate of Medical Sciences Science. Kiev. [Дем'ян ЮЮ. (2019). Гнучна плоска стопа та її ортопедичне лікування у дітей з гіпермобільністю суглобів. Автореферат дис. на здобуття наукового ступеня канд.мед. наук. Київ].
7. Korolkov AI, Rakhman PM, Kikosh GV. (2016). Subtalar arthroereisis in the treatment of planovalgus feet deformity: the pros and cons (the review of literature). *Orthopedics, traumatology and prosthetics.* 1: 115. [Корольков АИ, Рахман ПМ, Кикош ГВ. (2016). Подтаранный аротрозрез в лечении

плоско-вальгусной деформации стоп: аргументы за и против (обзор литературы). *Ортопедия, травматология и протезирование.* 1: 115].

8. Loskutov OA. (2015). Treatment of flexible flatfoot in children and adolescents using method of subtalar arthroereisis. *Loskutov OA, Fyrmanova KS. Chronicle of traumatology and orthopedics.* 1–2 (31–32): 137–138. [Лоскутов О. А. (2015). Использование метода подтаранного артроэреза у детей с плоско-вальгусной деформацией стопы. *Лоскутов ОА, Фурманова КС. Летопись травматологии та ортопедії.* 1–2 (31–32): 137–138]. [http://nbuv.gov.ua/UJRN/Lto\\_2015\\_1-2\\_40](http://nbuv.gov.ua/UJRN/Lto_2015_1-2_40).
9. Sammarco GJ, Hockenbury RT. (2001). Treatment of stage II posterior tibial tendon dysfunction with flexor hallucis longus transfer and medial displacement calcaneal osteotomy. *Foot Ankle Int.* 22(4): 305–312. PMID: 11354443. doi: 10.1177/107110070102200406.
10. Sapogovskij AV, Kenis VM. (2015). Klinicheskaya diagnostika rigidnyh form plano-valgusnyh deformacij stop u detej. *Traumatologiya i ortopediya Rossii.* 4(78): 46–51. [Сапоговский АВ, Кенис ВМ. (2015). Клиническая диагностика ригидных форм plano-вальгусных деформаций стоп у детей. *Травматология и ортопедия России.* 4(78): 46–51].
11. Shabaldin NA, Titov FV, Gibadullin DG, Malikova LG. (2019). Analysis of the results of surgical treatment of rigid plano-valgus feet in children with method of subtalar arthroereisis. *Polytrauma.* 1. [Шабалдин НА, Титов ФВ, Гибадуллин ДГ, Маликова ЛГ. (2019). Анализ результатов хирургического лечения ригидной плоско-вальгусной деформации стоп у детей методом подтаранного артроэреза. *Политравма.* 1].
12. Shah NS, Needleman RL, Boknari O, Buzas D. (2015). 2013 Subtalar arthroereisis survey. The current practice patterns of members of the AOFAS. *Foot Ankle Spec.* 8(3): 180–185. doi: 10.1302/2058-5241.2.170009.
13. Shulga OV. (2020). Comparative evaluation of methods of surgical treatment of rigid flat feet in children with dysfunction of the posterior tibialis tendon. *Neonatology, surgery and perinatal medicine.* 4. [Шульга ОВ. (2020). Порівняльна оцінка методів хірургічного лікування ригідної плоскостопості в дітей із дисфункцією сухожилка заднього великогомілкового м'яза. *Неонатологія, хірургія та перинатальна медицина.* 4].
14. Timaev MH, Sertakova AV, Kurkin SA, Rubashkin SA. (2017). Flat foot of childhood: the current state of the problem. *Russian Medical Journal.* 23(3). [Тимаев МХ, Сертакова АВ, Куркин СА, Рубашкин СА. (2017). Плоская стопа детского возраста: современное состояние проблемы. *Российский медицинский журнал.* 23(3)].
15. Zhu Y. (2015). Treatment of stage ii adult acquired flatfoot deformity with subtalar arthroereises. *Zhu Y, Xu XY. Foot Ankle Spec.* 8(3): 194–202. doi: 10.1177/1938640014548320.

### Відомості про авторів:

*Данилов Олександр Андрійович* – д.мед.н., проф., зав. каф. дитячої хірургії НМАПО імені П.Л. Шупика. Адреса: м. Київ, вул. Дорогожицька, 9.

*Шульга Олександр Володимирович* – аспірант каф. дитячої хірургії НМАПО імені П.Л. Шупика. Адреса: м. Київ, вул. Дорогожицька, 9.

Стаття надійшла до редакції 17. 07.2020 р., прийнята до друку 07.12.2020 р.