

УДК 616.3

*О.М. Охотнікова<sup>1</sup>, Т.М. Ткачова<sup>1</sup>, А.А. Романчук<sup>2</sup>,  
О.М. Грищенко<sup>2</sup>, Д.І. Вороняк<sup>2</sup>*

## Сучасний алгоритм діагностики виразкового коліту у дітей відповідно до останніх рекомендацій Європейської організації з вивчення хвороби Крона і коліту та Європейського товариства дитячих гастроентерологів, гепатологів та нутриціологів

<sup>1</sup>Національна медична академія післядипломної освіти імені П.Л. Шупика, м. Київ, Україна

<sup>2</sup>Національна дитяча спеціалізована лікарня «ОХМАТДИТ», м. Київ, Україна

Modern Pediatrics.Ukraine.2019.7(103):33-43; doi 10.15574/SP.2019.103.33

For citation: Okhotnikova OM, Tkacheva TM, Romanchuk AA, Grishchenko OM, Voronyak DS. (2019). Modern algorithm for the diagnosis of ulcerative colitis in children according to the latest recommendations of the European Crohn's and Colitis Organization and European Society of Paediatric Gastroenterology, Hepatology and Nutrition. Modern Pediatrics. Ukraine. 7(103): 33-43. doi 10.15574/SP.2019.103.33

За даними співробітників кафедри педіатрії №1 НМАПО, в останні 20 років спостерігається зростання кількості госпіталізацій дітей із запальними захворюваннями кишечника (ЗЗК). Однак в Україні немає єдиного центру спостереження за дітьми із ЗЗК, тому збір статистичних даних є досить складною проблемою. Цьому сприяла й відсутність єдиного підходу до діагностики.

У статті викладено оновлені рекомендації ECCO та ESPGHAN (2018) щодо класифікації ЗЗК у дітей, алгоритму їх діагностики з використанням критеріїв PIBD-класів. Надано статистичні дані щодо реєстрації ЗЗК у дітей у педіатричному відділенні НДСЛ «ОХМАТДИТ». У якості прикладу застосування критеріїв диференціальної діагностики різних форм ЗЗК у дітей, оцінки важкості хвороби наведено клінічний випадок та надано схему ведення пацієнтів з цією патологією.

**Висновки.** Оновлені рекомендації ECCO та ESPGHAN полегшують проведення диференціальної діагностики різних варіантів ЗЗК, надають чітку схему спостереження за дітьми з цією патологією, що покращує результати лікування та якість життя маленьких пацієнтів.

Автори заявляють про відсутність конфлікту інтересів.

**Ключові слова:** запальні захворювання кишечника, клінічні рекомендації, схема ведення пацієнтів, PIBD-класи, педіатричний індекс активності виразкового коліту, діти.

### Modern algorithm for the diagnosis of ulcerative colitis in children according to the latest recommendations of the European Crohn's and Colitis Organization and European Society of Paediatric Gastroenterology, Hepatology and Nutrition

*O.M. Okhotnikova<sup>1</sup>, T.M. Tkacheva<sup>1</sup>, A.A. Romanchuk<sup>2</sup>, O.M. Grishchenko<sup>2</sup>, D.S. Voronyak<sup>2</sup>*

<sup>1</sup>Shupyk National Medical Academy of Postgraduate Education, Kyiv, Ukraine

<sup>2</sup>National Children's Specialized Hospital «OKHMATDYT», Kyiv, Ukraine

According to the staff of the Department of Pediatrics No. 1 of Shupyk National Medical Academy of Postgraduate Education (NMAPO) over the past 20 years, there has been an increase in the number of hospitalizations of children with inflammatory bowel diseases (IBD). However, in Ukraine there is no single center for monitoring children with IBD, so the collection of statistical data is a rather difficult problem. This was facilitated by the lack of a unified approach to diagnosis. The article provides updated recommendations of the ECCO and ESPGHAN (2018) on the classification of IBD in children, their diagnosis algorithm using the criteria of PIBD classes. Statistical data on registration of IBD in children at the pediatric department of National Children's Specialized Hospital «OKHMATDYT» are provided. The given clinical case is an example of applying the criteria for differential diagnosis of various forms of IBD in children, assessing severity and provides a management scheme for patients with this pathology.

**Conclusions:** Updated recommendations of the ECCO and ESPGHAN facilitate the differential diagnosis of various types of IBD, provide a clear monitoring scheme for children with this pathology, improve treatment outcomes and the quality of life of small patients.

No conflict of interest was declared by the authors.

**Key words:** inflammatory bowel diseases, clinical recommendations, patient management scheme, PIBD-classes, pediatric ulcerative colitis activity index, children.

### Современный алгоритм диагностики язвенного колита у детей согласно последним рекомендациям Европейской организации по изучению болезни Крона и колита и Европейского общества детских гастроэнтерологов, гепатологов и нутрициологов

*О.М. Охотнікова<sup>1</sup>, Т.М. Ткачова<sup>1</sup>, А.А. Романчук<sup>2</sup>, О.М. Грищенко<sup>2</sup>, Д.І. Вороняк<sup>2</sup>*

<sup>1</sup>Національна медична академія післядипломного образования имени П.Л. Шупика, г. Киев, Украина

<sup>2</sup>Національная детская специализированная больница «ОХМАТДЕТ», г. Киев, Украина

По данным сотрудников кафедры педиатрии №1 НМАПО, за последние 20 лет отмечается рост количества госпитализаций детей с воспалительными заболеваниями кишечника (ВЗК). Однако в Украине нет единого центра наблюдения за детьми с ВЗК, поэтому сбор статистических данных является достаточно сложной проблемой. Этому способствовало и отсутствие единого подхода к диагностике. В статье изложены обновленные рекомендации ECCO и ESPGHAN (2018) по классификации ВЗК у детей, алгоритма их диагностики с использованием критериев PIBD-классов. Представлены

статистические данные по регистрации ВЗК у детей в педиатрическом отделении НДСБ «ОХМАТДЕТ». В качестве примера применения критериев дифференциальной диагностики различных форм ВЗК у детей, оценки тяжести заболевания приведен клинический случай и представлена схема ведения пациентов с этой патологией.

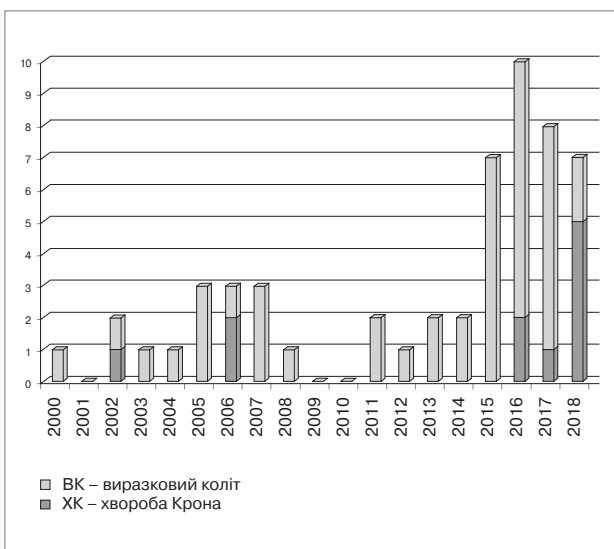
**Выводы.** Обновленные рекомендации ECCO и ESPGHAN облегчают проведение дифференциальной диагностики различных типов ВЗК, предлагают четкую схему наблюдения за детьми с язвенным колитом, что улучшает результаты лечения и качество жизни маленьких пациентов. Авторы заявляют об отсутствии конфликта интересов.

**Ключевые слова:** воспалительные заболевания кишечника, клинические рекомендации, схема ведения пациентов, PIBD-классы, педиатрический индекс активности язвенного колита, дети.

Виразковий коліт (ВК) є хронічним рецидивним запальним захворюванням товстої кишки, яке без належного лікування може безперервно поширюватися від прямої кишки в проксимальному напрямку. На сьогодні не існує жодного єдиного критерію, який може точно діагностувати ВК. Як правило, ВК підозрюється у пацієнта з кривавою діареєю, тенезмами, болем у животі та у випадку посилення симптомів із втратою маси тіла, слабкістю і блюванням.

Виразковий коліт становить близько 15–20% від усіх запальних захворювань кишечника (ЗЗК), його поширеність коливається в межах 1–4 на 100 000 дитячого населення на рік у більшості північноамериканських та європейських регіонів [3]. Оскільки в Україні немає єдиного центру спостереження за дітьми із ЗЗК, то збір статистичних даних є досить складною проблемою. Цьому сприяє й відсутність єдиного підходу до діагностики хвороби.

За даними спостережень співробітників кафедри педіатрії №1 НМАПО імені П.Л. Шупика, клінічна база якої розташована у Національній дитячій спеціалізованій лікарні (НДСЛ) «ОХМАТДИТ», за останні 20 років значно почастишали випадки госпіталізації дітей із ЗЗК. Особливо зросла частка дітей з ВК (у 6–7 разів) за останні чотири роки (рис. 1).



**Рис. 1.** Кількість вперше зареєстрованих випадків ЗЗК у дітей за останні 20 років у педіатричному відділенні НДСЛ «ОХМАТДИТ»

Це може бути пов'язане як з покращанням діагностики завдяки впровадженню Уніфікованого клінічного протоколу медичної допомоги при запальних захворюваннях кишечника (хвороба Крона, виразковий коліт) МОЗ України №90 від 11.02.2016 р., так і з абсолютним зростанням захворюваності на цю патологію.

Віковий розподіл дітей із ЗЗК свідчить про те, що перші випадки реєстрації хвороби Крона (ХК) у дітей зростають з віком і досягають максимуму серед підлітків, при ВК така тенденція не спостерігалась. Серед дітей із ЗЗК віком до семи років переважали дівчатка, а серед хворих старше семи років більшу питому вагу склали хлопчики (рис. 2).

За даними світової статистики, поширена форма ураження кишечника при ВК у дітей зустрічається у 60–80% випадків, що удвічі частіше, ніж у дорослих [34]. Більш важкий перебіг коліту у дітей обумовлений віковими особливостями росту, гормональною перебудовою, зміною харчування, набуттям шкідливих звичок (паління, алкоголь, наркотики), а також різними психосоціальними потребами. Діти з ВК частіше потребують госпіталізації з приводу важкого загострення (25–30% за 3–4 роки перебігу хвороби) [11,33] і проведення колектомії у випадках медикаментозно рефрактерних форм захворювання (до 30–40% протягом 10-річного перебігу хвороби [14,34], хоча повідомлялося і про більш низькі показники колектомії [2,15,18]).

Ведення пацієнтів із ВК залишається складним завданням, про що свідчить високий відсоток дітей, які потребують колектомії. З метою покращення та стандартизування терапії ЗЗК у дітей була створена робоча група із 43 експертів Європейської організації з вивчення хвороби Крона та коліту (ECCO) та Європейського товариства дитячих гастроентерологів, гепатологів та нутриціологів (ESPGHAN). На основі доказового аналізу літератури та результатів досліджень різного масштабу були створені рекомендації, які осучаснили більш ранні їх варіанти (2012 року) [10]. Робоча група ESPGHAN із ЗЗК переглянула критерії Porto [19] та ввела поняття «PIBD-класів» (Pediatric

Inflammatory Bowel Disease), які стандартизували диференціацію ЗЗК у дітей за п'ятьма типами: ВК, атипичний ВК, ЗЗК неklasифіковане (ЗЗКН), ХК товстої кишки і ХК [6] та надали алгоритм їх діагностики. Поновлені рекомендації полегшили прийняття терапевтичних рішень на основі клінічної оцінки та педіатричного індексу активності ВК (PUSAI); запропонували підходи до лікування, включаючи і хірургічне втручання; висвітлили аспекти ведення дітей з паучитом (запальним процесом у створеному оперативним шляхом резервуарі під час проктоколектомії), позакишковими проявами; звернули увагу на харчування, проблеми росту та психологічних порушень у дітей.

Перегляд критеріїв Porto дав можливість запровадити **атипову форму ВК** як нової категорії ЗЗК. Виділяють п'ять різних ендоскопічно-гістологічних варіантів атипичного ВК:

1. При ендоскопічному дослідженні немає запалення прямої кишки (за типового ВК запалення прямої кишки найбільше виражене порівняно з іншими відділами товстої кишки, оскільки поширюється проксимально). Згідно з Паризькою класифікацією, для діагностики ВК необхідно мати принаймні мікроскопічне запалення слизової оболонки прямої кишки.

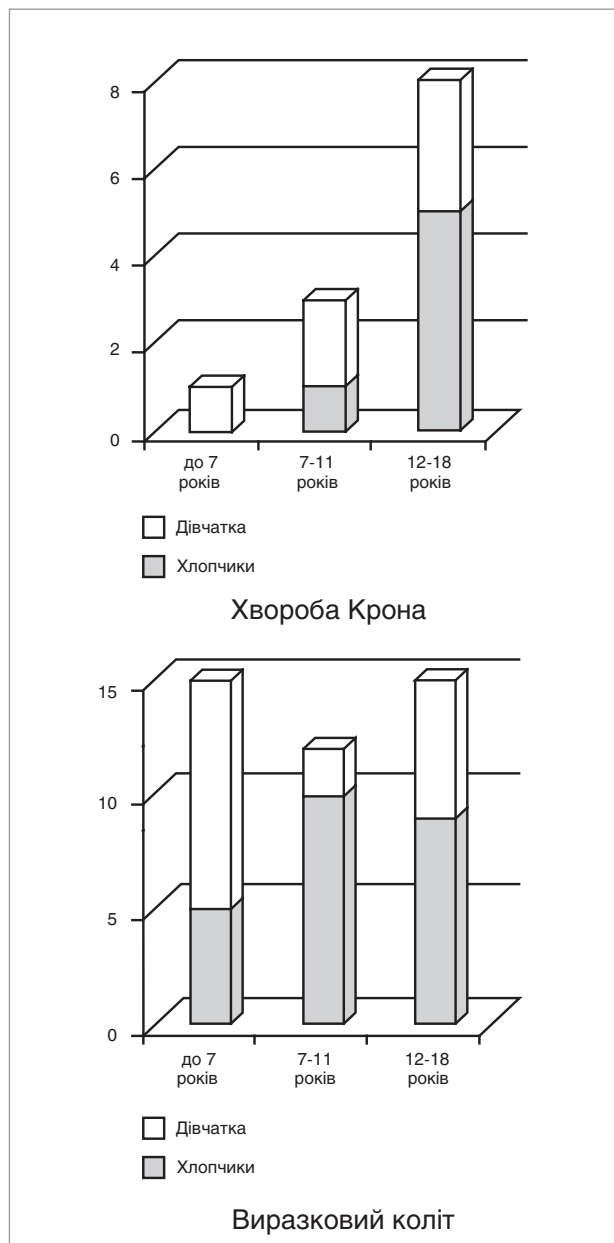
2. На початковій стадії хвороби, коли клінічні симптоми нетривалі і періодичні, при гістологічному дослідженні може бути виявлений фокальний активний коліт, але водночас макроскопічно запалення слизової оболонки прямої кишки є безперервним і може бути помірним.

3. Гістологічно доведене фокальне ураження сліпої кишки (що є особливістю лівостороннього ВК) або ізольоване запалення сліпої кишки (зазвичай періапендикулярне) при ендоскопічно нормальній слизовій оболонці.

4. Залучення верхнього відділу шлунково-кишкового тракту (ШКТ), що не властиве типовому ВК (реєстр EUROKIDS описує шлункові ерозії або малі виразки у 4,2% дітей з ВК).

5. Трансмуральне запалення, що більш притаманне ХК, з/без глибоких виразок може спостерігатися при гострому важкому ВК. Виразки можуть бути у вигляді тріщини або V-подібної форми, а лімфоїдних скупчень може не бути. Пацієнтам з такими ознаками швидше за все буде встановлений діагноз ЗЗКН, але з часом можуть з'явитися ознаки хвороби, властиві ВК.

Якщо основний діагноз ВК або ХК не може бути уточнений, робоча група рекомендує використати термін «ЗЗКН» (Монреаль, 2005),



**Рис.2.** Віково-статевий розподіл дітей із ЗЗК, які вперше були госпіталізовані у педіатричне відділення НДСЛ «ОХМАТДИТ» у 2000–2018 рр.

а термін «невизначений коліт» залишити для використання тільки у випадку проведення колектомії і гістологічного дослідження, коли поєднуються ознаки і ХК, і ВК.

Пацієнти із ЗЗКН становлять приблизно від 5% до 10% ЗЗК у дітей, з вищою частотою при дуже ранньому початку захворювання. ЗЗКН — це не помилкова нозологічна категорія: вона перебиває спектр фенотипів між ВК і ХК [6]. Історично без детальних діагностичних критеріїв пацієнти з ЗЗКН часто залишалися не класифікованими.

Критерії PIBD-класів були перевірені членами робочої групи Porto щодо ЗЗК у дітей

Ознаки PIBD-класів	
Клас	Ознаки
Клас I	1 Щонайменше 1 добре сформована гранульома в будь-якій точці ШКТ, віддалена від крипт
	2 Щонайменше одне з: глибокі виразки, слизова у вигляді «бруківки» або стеноз в будь-якому місці тонкої кишки або верхнього відділу ШКТ (виключаючи шлунок) <sup>1</sup>
	3 Нориці (внутрішні або періанальні)
	4 Розповсюджене запалення шкіри періанальної зони
	5 Потовщені петлі порожнистої або клубової кишки на рентгенограмі або інші докази значного запалення тонкої кишки на капсульній ендоскопії, несумісні з ретроградним ілеїтом
	6 Будь-яке запалення клубової кишки за наявності нормальної сліпої кишки (тобто несумісне з ретроградним ілеїтом) <sup>2</sup>
Клас II	7 Чергування макроскопічно та мікроскопічно нормальних ділянок слизової з ураженими у нелікованих пацієнтів (за винятком прямої і сліпої кишки)
	8 Повна (макроскопічна та мікроскопічна) відсутність ураження слизової прямої кишки
	9 Макроскопічно між запаленою слизовою оболонкою товстої кишки є ділянки нормальної слизової, але з мікроскопічним запаленням (тобто відносна плямистість)
	10 Значна затримка росту (швидкість росту <-2 SD), яка не пояснюється іншими причинами (наприклад, целиакія, тривале лікування стероїдами або дефіцит гормону росту)
	11 Трансмуральне запалення товстої кишки за відсутності важкого коліту
	12 Дрібні неглибокі виразки (включаючи афтозні виразки), у будь-якій ділянці тонкої кишки, дванадцятипалої кишки і стравоходу (крім шлунка і товстої кишки), які не пояснюються іншими причинами (наприклад, <i>Helicobacter pylori</i> , НПЗП і целиакією) <sup>3</sup>
	13 Множинні (≥5) дрібні неглибокі виразки (включаючи афтозні виразки) в шлунку або товстій кишці (на тлі нормальної слизової оболонки), які не пояснюються іншими причинами (наприклад, <i>H. pylori</i> і НПЗП)
	14 Ілеїт, схожий з ретроградним ілеїтом <sup>4</sup> , але за наявності лише легкого запалення сліпої кишки
	15 Позитивний ASCA за наявності негативного pANCA
	16 Зворотний градієнт запалення слизової оболонки (ураження проксимального відділу ШКТ більш виразне, ніж дистального, за винятком прямої кишки)
	17 Важкі «тріснуті» складки шлунка або дванадцятипалої кишки, які не пояснюються іншими причинами (наприклад, целиакією та <i>H. pylori</i> )
	18 Глибокі виразки (≥1) або виразна «бруківка» слизової шлунка, що не пояснюються іншими причинами (наприклад, <i>H. pylori</i> , НПЗП, целиакією)
Клас III	19 Вогнищевий хронічний дуоденіт за даними гістології
	20 Вогнищевий активний коліт за даними гістології у понад одній біопсії
	21 Кілька (<5) афтозних виразок у товстій кишці або шлунку
	22 Некривава діарея
	23 Вогнищевий посилений гастрит за даними гістології

Примітки: 1. Глибокі виразки або виразний синдром «бруківки» шлунка оцінюється як пункт №18; якщо є виразки в дванадцятипалій кишці або стравоході, які є малими і неглибокими, оцінюється як пункт №12.

2. Якщо сліпа кишка з помірним запаленням, оцінюється як пункт №14.

3. Якщо виразки глибокі, оцінюється як пункт №2.

4. Ретроградний ілеїт: тонкий сегмент нестеногічної еритеми або набряку за наявності панколіту, включаючи ілеоцекальний клапан, без гранульом або глибоких виразок.

спільноти ESPGHAN у великому мульти-центровому дослідженні, до якого увійшли 749 пацієнтів із запальними захворюваннями товстої кишки [6].

Система PIBD-класів ґрунтується на 23-х типових для ХК ознаках, які були згруповані у три класи (табл.1):

1. Ознаки, які повністю несумісні з ВК і, таким чином, повинні бути діагностовані як ХК (I клас).

2. Ознаки, які зрідка (<5% випадків) зустрічаються при ВК (клас II).

3. Ознаки, які можуть спостерігатися при ВК у 5–10% випадків (клас III).

Згрупування за класами різних клінічних, морфологічних та ендоскопічних ознак відносно можливого розвитку ВК дозволило стандартизувати діагностику ЗЗК у дітей. Робоча група запропонувала алгоритм

диференціальної діагностики між типами ЗЗК (рис. 3) [6].

Ендоскопія залишається «золотим стандартом» для діагностики запалення слизової оболонки та оцінки важкості перебігу захворювання. Існує декілька ендоскопічних індексів. Най-

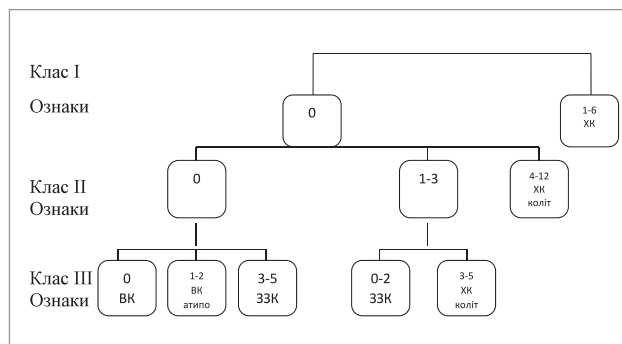


Рис. 3. Алгоритм діагностики різних типів дитячих ЗЗК, заснований на використанні PIBD-класів [6]: 0–12 — кількість ознак кожного класу



частіше клініцисти використовують шкалу Mayo, за якою відсутність запалення слизової оболонки оцінюється як 0 балів, легкий ступінь — 1 бал (нечіткий судинний малюнок, незначна рихлість, еритема слизової оболонки), середній ступінь — 2 бали (судинний малюнок відсутній, виразна еритема, рихлість, ерозії на слизовій оболонці), важкий — 3 бали (спонтанна кровоточивість, великі виразки). Модифікована ендоскопічна система шкали Mayo включає ще й число залучених сегментів товстої кишки (пряма кишка, сигмоподібна і низхідна, поперечна і висхідна ободова кишки), яка може з успіхом використовуватися для оцінки важкості перебігу ВК у дітей [20]. Також досить широко застосовується ендоскопічний індекс важкості перебігу ВК (UCEIS), який включає судинний малюнок, кровоточивість та виразки в найбільш ураженій частині кишечника [29,30]. Ці індекси описані в Керівництві Porto групи ESPGHAN з використання ендоскопії при ЗЗК (JPGN 2018).

У дитячій практиці для оцінки важкості перебігу захворювання також застосовують клінічний індекс PUCAI (Pediatric Ulcerative Colitis Activity Index) (табл. 2).

Сучасні рекомендації пропонують більш конкретизований алгоритм спостереження за пацієнтами з ВК під час фази підтримання ремісії (рис. 4).

За допомогою алгоритму моніторингу важкості захворювання можливо класифікувати дітей, які мають підвищений ризик більш складного перебігу хвороби, а також тих, які потребують тільки контролю і спостереження.

Робоча група експертів ECCO та ESPGHAN у керівництві надала оцінку використанню деяких біомаркерів при ЗЗК у дітей.

Рутинні лабораторні показники (**тромбоцити, СРБ, ШОЕ, альбумін, гемоглобін**) частіше бувають в нормі при легких і помірних загостреннях ВК, ніж при ХК [21,35]. На відміну від дорослих із ВК, високочутливий показник СРБ не підходить для диференціації між ремісією і рецидивами у дітей, які можуть мати нормальні значення СРБ в обох випадках [27]. При ВК у дітей повинні вимірюватися як ШОЕ, так і СРБ, оскільки іноді тільки один з цих показників буває підвищеним [31]. Зниження початкового рівня альбуміну — це єдина лабораторна ознака, яка виявилася прогностично значущою для гострого тяжкого коліту. В одному пролонгованому дослідженні низький рівень (HR 6,05, 99% ДІ 2,15–17,04) сироваткового альбуміну спостерігався у 57 дітей,

Таблиця 2

**PUCAI-індекс — Педіатричний індекс активності виразкового коліту [32]**

Критерій	Бал
<b>1. Біль у животі</b>	
Немає болю	0
Біль може ігноруватись	5
Біль не може ігноруватись	10
<b>2. Ректальна кровотеча</b>	
Немає	0
Невелика кількість, у <50% випорожнень	10
Невелика кількість у більшості випорожнень	20
Велика кількість (>50% вмісту калу)	30
<b>3. Консистенція калу</b>	
Сформований	0
Частково сформований	5
Повністю несформований	10
<b>4. Кількість випорожнень на добу</b>	
0–2	0
3–5	5
6–8	10
>8	15
<b>5. Нічні випорожнення (будь-який епізод діареї, що викликає пробудження)</b>	
Немає	0
Є	10
<b>6. Рівень рухової активності</b>	
Немає обмеження активності	0
Часткове обмеження активності	5
Важке обмеження активності	10
<b>Оцінка PUCAI (0–85)</b>	

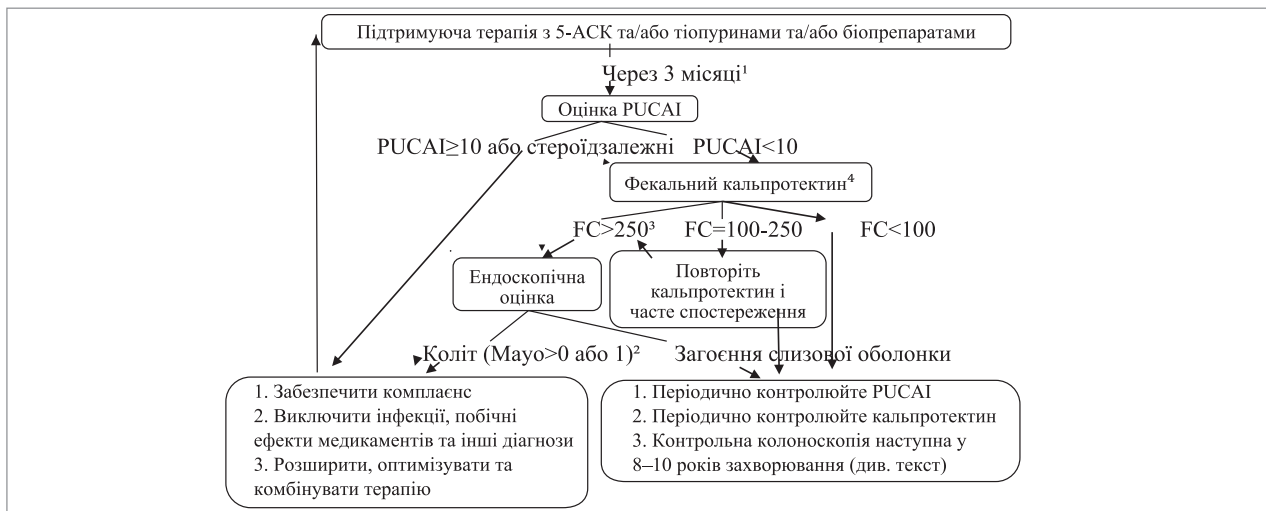
Пояснення:

- *Ремісія*: загальний бал менше 10 балів.
  - *Легка активність* захворювання: загальна оцінка 10–30 балів включно.
  - *Помірна активність* захворювання: загальна оцінка 35–60 балів включно.
  - *Важка активність* захворювання: загальна оцінка 65 і більше балів.
  - Відповідь на терапію (мінімальна клінічно значуща зміна результату):  $\geq 20$ .
- Період часу для оцінки:*
- Відповіді повинні відображати середньодобові показники за останні два дні.
  - Однак, якщо клінічні умови швидко змінюються (наприклад, під час інтенсивної внутрішньовенної терапії), слід розглянути попередні 24 години.
  - Для пацієнтів, які проходять колоноскопію, відповіді повинні відображати два дні до початку очищення кишечника.

які в подальшому потребували колектомії (середній час до хірургічного втручання — 3,8 року) [16]. В іншому дослідженні підвищений рівень лейкоцитів і низький вміст гематокриту, які були виміряні в період діагностики захворювання, були пов'язані з необхідністю колектомії через три роки [23].

Деякі фекальні біомаркери можуть відображати гістологічну активність хвороби [7,8,12]. Висока кореляція вмісту **кальпротектину** з клінічною активністю захворювання, ендоскопічними та гістологічними показниками була описана в дослідженнях когортних груп, як дорослих, так і дітей [8,1,17,25,26,28].

Приблизно 60% дітей з ВК є **pANCA-позитивними** під час проведення діагностики цієї



Примітки: <sup>1</sup> - Оцінка раніше ніж через 3 місяці потрібна при будь-яких значних захворюваннях або погіршенні стану, коли необхідне більш раннє втручання.

<sup>2</sup> - Рішення про розширення терапії, засновані на ендоскопічному висновку за шкалою Маю «0» або «1», повинні бути індивідуалізовані, на основі поточного лікування (легше збільшити дозу мезаламіну або додати ректальну терапію, ніж почати тіопурини), симптомів і ступеня (короткий епізод коліту з оцінкою за шкалою Маю «1» може бути під ретельним спостереженням, тоді як загострення захворювання можуть вимагати розширення терапії).

<sup>3</sup> - Перехід до колоноскопії повинен ґрунтуватися, принаймні, на двох незалежних дослідженнях кальпротектину.

<sup>4</sup> - Дослідження кальпротектину може бути відкладено до 4-6 місяців у зв'язку з відставанням гістологічної ремісії від ендоскопічного поліпшення.

**Рис.4.** Алгоритм моніторингу дітей з виразковим колітом під час фази підтримання ремісії

хвороби [5]. Аналіз тільки одного педіатричного дослідження [36] показав, що rANCA-позитивність не була пов'язана з активністю захворювання або з раннім рецидивом [22]. У багатоцентровому ретроспективному дослідженні групи Porto (801 дитина із ЗЗК товстої кишки) rANCA-позитивність передбачала потребу у призначенні імунобіологічних засобів при лікуванні ВК ( $p=0,026$ ) [5]. У популяції дорослих ВК rANCA-позитивний статус був пов'язаний з більш високим ризиком паучити після колектомії [13].

Діти із ЗЗК є групою ризику щодо виникнення колоректального раку. Шведське загальнонаціональне когортне дослідження ЗЗК у дітей підтвердило, що ризику колоректального раку майже не існувало протягом перших п'яти років спостереження, але захворюваність була вищою після 10 років від старту хвороби [24]. Цікаво, що захворюваність на колоректальний рак у перші 20 років спостереження значно нижча у разі початку хвороби у дитячому віці, ніж у дорослому.

#### Рекомендації керівництва щодо оцінки та прогнозування захворювання [9]:

1. Під час кожного візиту дитини слід контролювати активність хвороби, використовуючи індекс активності ВК у дітей (PUCAI), і лікування повинно бути повторно переглянуто, якщо PUCAI  $\geq 10$  балів (93% консенсусна згода) (рис. 4).

2. Колоноскопичне дослідження рекомендується проводити під час діагностики, перед основними терапевтичними змінами, для спостереження за раком, коли не зрозуміло, чи пов'язані клінічні симптоми з хворобою, особливо при підвищенні кальпротектину; воно не завжди показано при рецидивах, які не є важкими (100% консенсусна згода).

3. Якщо батьки матеріально спроможні, то кальпротектин слід досліджувати і протягом стійкої клінічної ремісії, а також при високому рівні кальпротектину слід враховувати ендоскопічну оцінку, як зазначено на рис. 4 (88% консенсусна згода).

#### Практичні рекомендації

1. Оцінка важкості за PUCAI: клінічна ремісія –  $< 10$  балів, легка форма – 10–34 балів, помірна форма – 35–64 балів, важка форма –  $\geq 65$  балів. Клінічно значущою відповіддю на терапію є визначення зміни PUCAI щонайменше на 20 пунктів або ремісія (95% консенсусна згода).

2. Довгостроковий прогноз кращий у пацієнтів, які досягли повної клінічної ремісії (тобто PUCAI  $< 10$  балів) протягом перших трьох місяців після встановлення діагнозу (95% консенсусна згода).

3. На даний час немає доказів того, що вимірювання кальпротектину у дитини, яка перебуває в стані ремісії за визначенням PUCAI-індексу, має додаткову цінність для прогнозування

перебігу хвороби. Враховуючи той факт, що значні ендоскопічні прояви захворювання можуть бути у 20% дітей з PUCAI <10 балів, доцільно після досягнення стійкої клінічної ремісії вимірювати кальпротектин для підтвердження загоєння слизової оболонки та вибору тих хворих, кому потрібна ендоскопічна оцінка. Інші фекальні маркери (наприклад, лактоферин) можуть мати порівнянну діагностичну цінність, але вони менше висвітлені у дослідницьких роботах (93% консенсусна згода).

4. Не існує ідеального порогового значення фекального кальпротектину для відображення запалення слизової оболонки та прогнозування результату захворювання. Його значення істотно відрізняються у різних дослідженнях з використанням різних еталонних стандартів. Граничне значення <100 мг/г відображає ремісію, тоді як >250 мг/г — прогнозує запалення слизової оболонки. Рівень фекального кальпротектину, який вимагає ендоскопічного дослідження або зміни в лікуванні, повинен бути індивідуалізований у кожному конкретному випадку, виходячи з даних показників, особливо у разі збільшення його рівня з плином часу (98% консенсусна згода).

5. Епізод гострого важкого коліту (тобто PUCAI  $\geq$ 65 балів) є фактором ризику для більш агресивного перебігу захворювання, і тому його слід включити до схеми моніторингу (100% консенсусна згода).

6. Аналізи крові з дослідженням загального аналізу крові, альбуміну, трансаміназ, гаммаглутамілтрансферази, СРБ і ШОЕ повинні виконуватися регулярно залежно від наявності симптомів і терапії, а також кожні 3 місяці при застосуванні імуносупресивних препаратів і принаймні кожні

6–12 місяців надалі. Загальноприйнятою практикою є тестування функції нирок у пацієнтів, які приймають мезаламін, однак немає жодних доказів того, що це запобігає негативним наслідкам (98% консенсусна згода).

7. Перед зміною схеми лікування важливо враховувати інші клінічні ситуації, такі як відсутність прихильності до лікування, синдром подразненої кишки, целиакія, побічні ефекти препаратів, та інфекції (особливо *Clostridium difficile*), які повинні бути виключені при будь-якому загостренні (95% консенсусна згода).

8. Під час колоноскопії досліджень слід застосовувати стандартизований індекс ендоскопічної активності: індекси Mayo або UCEIS (95% консенсусна згода).

9. Ендоскопічний контроль виникнення колоректального раку рекомендується проводити після 8–10 років тривалості захворювання; термін визначається такими факторами ризику, як ступінь важкості хвороби та сімейний анамнез.

З метою висвітлення застосування критеріїв диференціальної діагностики різних форм ЗЗК у дітей, оцінки важкості та впливу перерахованих факторів на схему ведення пацієнтів з цією патологією наводимо **клінічний випадок**, який спостерігався у НДСЛ «ОХМАТДИТ».

У педіатричне відділення згаданої лікарні в 2017 році був госпіталізований хлопчик А., 16 років, з метою уточнення діагнозу та лікування, зі скаргами на помірний біль у животі (5 балів за PUCAI), неоформлені випорожнення (10 балів) з домішками крові (20 балів) до 9–12 разів на добу (15 балів).

Дослідження виконані відповідно до принципів Гельсінської Декларації. Протокол дос-

Таблиця 3

Результати колоноскопії з оцінкою важкості за Mayo та визначенням PIBD-класу

Відділ кишечника	Результати ендоскопічного дослідження	Індекс Mayo	PIBD-клас
Пряма кишка	Слизова оболонка яскраво гіперемована, набрякла, з поодинокими крововиливами, контактна кровоточивість, судинний малюнок виражений слабо; наявні лінійні виразкові дефекти, вкриті фібрином	2 бали — середній ступінь	II клас №13
Сигмоподібна кишка	Слизова помірно набрякла, вогнищево гіперемована з наявністю петехій, місцями зливних, крововиливами; наявні виразкові дефекти, вкриті фібрином	2 бали — середній ступінь	II клас №13
Низхідний і попереково-ободовий відділи	Слизова незначно набрякла, вогнищево гіперемована, судинний малюнок збережений	1 бал — легкий ступінь	—
Висхідний відділ	Слизова гіперемована, набрякла, складки згладжені, судинний малюнок нечіткий, контактна кровоточивість	1 бал — легкий ступінь	—
Ілеоцекальний клапан	Набряклий, гіперемований	1 бал — легкий ступінь	—
Термінальний відділ клубової кишки	Не оглянутий	—	—

Таблиця 4

Результати гістологічного дослідження біопатів із визначенням PIBD-класу

Відділ кишечника	Гістологічні ознаки	PIBD-клас
Пряма кишка	дрібні фокуси ураження поверхневого епітелію	III клас №20
Сигмоподібна	розповсюджене ураження поверхневого епітелію	—
Низхідний відділ ободової кишки	фокуси ураження поверхневого епітелію	III клас №20
Попереково-ободова	немає уражень поверхневого епітелію	—
Висхідний відділ ободової кишки	одиночні дрібні фокуси ураження поверхневого епітелію	III клас №20
Сліпа кишка	дрібні фокуси ураження поверхневого епітелію	III клас №20
У всіх відділах	дифузний помірний інфільтрат з вогнищевими густими скупченнями, що складається з лімфоцитів, сегментоядерних лейкоцитів, еозинофілів, плазмоцитів аж до власної м'язової пластинки з одиничними крипт-абсцесами*; епітелій залоз без ознак дисплазії; кількість келихоподібних клітин достатня; гранульомоподібних утворень немає; деліmfотизація у лімфоїдних фолікулах або гіперплазія попереково-ободової і сліпої кишки	—

лідження ухваленій Локальним етичним комітетом (ЛЕК) установи. На проведення досліджень було отримано поінформовану згоду батьків дитини.

**Анамнез хвороби.** Хворіє із серпня 2016 р. Початок захворювання гострий з появи діареї із домішками свіжої крові до 12 разів на добу, значної слабкості (10 балів за PUSAI), в подальшому спостерігалось припинення додавання маси тіла. (Оцінка за PUSAI 60 балів, що відповідає помірній активності хвороби). Дитина була госпіталізована та обстежена у стаціонарі дитячої обласної лікарні за місцем проживання (30.08 – 05.09.16), де проведено аналіз крові (гемоглобін – 121 г/л, ШОЕ – 23 мм/год). Виявлено підвищення фекального кальпротектину і лактоферину. Було виключено інфікування *H. pylori* і целиацію. Проведено (02.09.16) ілеоколоноскопію (табл. 3), при якій отримано біопсійний матеріал (табл. 4).

В обласній лікарні дитині був встановлений діагноз: «Виразковий коліт».

За сучасним алгоритмом діагностики (рис. 3), наявність 1-ї ознаки II класу та 1-ї ознаки III класу за PIBD-класів відповідає діагнозу: «Запальне захворювання кишечника некласифіковане».

Лікування, що проведено з вересня 2016 року:

— салофальк 3 г/добу *per os* і 1 г/добу *per rectum* в свічках з поступовим зниженням дози; до 13.12 доза салофальку знижена до 1 г/добу;

— супутня терапія: модулен, креон, енте-рол, укрлів, смекта.

Лікування призначено відповідно до протоколу, але зниження дози салофальку передчасне, оскільки зберігалась нестабільний загальний стан, періодично з'являлася кров у випорожнен-

нях. У гемограмі від 10.11.16 відмічалось зниження гемоглобіну (Hb – 124–116–108 г/л), деяке прискорення ШОЕ – 15 мм/год.

У січні 2017 р. дитина госпіталізована у зв'язку із загостренням захворювання: рецидив гемоколіту. Знаходилась на лікуванні з 30.01 по 15.02.17. Обстежена: гемограма: Hb 117 г/л, ШОЕ 24 мм/год, СРБ ++; протеїнограма:  $\gamma$ -глобулін 26,2%; ЕФГДС: GER, видимих запальних змін слизової оболонки в стравоході і шлунку немає. Оглянута хірургом: гіпертрофія анальних сосочків. Ректосигмоскопія: слизова прямої кишки вогнищево гіперемована, набрякла; у ділянці ректосигмоїдного кута поздовжні лінійні дефекти слизової з нашаруванням фібрину, краї дефектів гіперемовані, набряклі з грануляціями; слизова сигмоподібної кишки по всій довжині гіперемована, набрякла з лінійними виразковими дефектами з вогнищевими нашаруваннями фібрину в дні виразок, вогнищами грануляцій за типом псевдополіпів.

Враховуючи виявлення візуальних клінічних та гістологічних ознак запалення прямої кишки діагноз переглянутий у бік ХК.

Лікування: салофальк 4 г/добу *per os* у 2 прийоми і 1 г/добу *per rectum* у свічках; гідрокортизон *per rectum* 125 мг/добу – 2 тижні; посилене ентеральне харчування модуленом.

Стан з позитивною динамікою: випорожнення 1–2 рази на добу без патологічних домішок, додав 1 кг ваги за місяць. Але в контрольних аналізах крові зберігалась активність процесу: підвищення СРБ ++, прискорення ШОЕ до 20 мм/год.

У травні 2017 р. дитина перенесла ГКІ неуточної етіології (хворіла вся сім'я). Після цього виникло загострення у вигляді розрідже-



Таблиця 5

**Результати ендоскопічного дослідження ШКТ з оцінкою важкості за Mayo та визначенням PIBD-класу**

Відділ ШКТ	Ендоскопічно	Mayo	PIBD клас
Шлунок	множинні ерозії 0,1–0,2 см з підслизовими точковими крововиливами, ділянками атрофії. Натщесерце помірна кількість секрету без патологічних домішок	—	II клас №13
Дуоденум	натщесерце вогнищева гіперемія слизової	—	—
Пряма кишка	вогнищево гіперемована, з чітким судинним малюнком	1 бал	—
Сигмовидна кишка	виражено набрякла, гіперемована з множинними мікроабсцесами і поздовжніми виразками довжиною 5–7 см, і виразками неправильної форми, що займають півкокржність кишки. Спостерігається виразна травматизація і кровоточивість слизової	3 бали важкий ступінь	—
Ділянка ануса	множинні фібропапіломи	—	—

них випорожнень 2 рази/добу, з'явився біль у суглобах. У ЗАК (17.05.17): прискорення ШОЕ 29 мм/год, підвищення СРБ — 13,66 мг/л. Протеїнограма: диспротеїнемія (γ-глобуліни — 23%). Кальпротектин — 573,87 мг/кг.

Лікування: салофальк 1,5 г/добу, з 05.17 азатіоприн 50 мг/добу, гідрокортизон ректально 125 мг/добу.

Через місяць стан дитини без позитивної клінічної динаміки: зберігається гемоколіт, негативна динаміка маси тіла, зберігається підвищене ШОЕ до 34 мм/год та ознаки анемії Нb 115 г/л (14.06.17). До лікування 17.06.17 доданий метипред 32 мг/добу для індукції ремісії та салофальк у клізмі 1 г/добу. 20.06.17 дитина була госпіталізована у педіатричне відділення НДСЛ «ОХМАТДИТ» для уточнення діагнозу і корекції лікування.

У даному клінічному випадку не було чіткого контролю за перебігом захворювання та лікуванням на поліклінічному етапі спостереження, внаслідок чого відбувалися повторні загострення на тлі передчасного зниження дози протизапальних препаратів.

**Скарги при госпіталізації в НДСЛ «ОХМАТДИТ» на помірний біль у животі**

(5 балів за PUCAI), частково розріджені випорожнення (5 балів) з домішками крові (20 балів) до 3 разів/добу (5 балів), незначну слабкість (5 балів).

Оцінка за PUCAI склала 40 балів, що відповідає помірній активності хвороби.

**Об'єктивний стан при госпіталізації.** Загальний стан дитини середнього ступеня важкості за рахунок больового і дискінетичного синдромів. Хлопчик нормостенічної тілобудови. Активний. Шкіра і видимі слизові бліді, сухі, юнацькі акне. Серцево-судинна і дихальна системи у межах норми. Живіт м'який, неболючий, доступний пальпації. Печінка по краю реберної дуги, селезінка не збільшена. Випорожнення кашкоподібної консистенції, тричі на день з домішками крові у більшості випорожнень.

Була проведена (21.06.17) ФЕГДС та колоноскопія (табл. 5, 6).

Згідно із сучасним алгоритмом діагностики (рис. 3), наявність 1-ї ознаки II класу і 3-х ознак III класу PIBD-класів відповідає діагнозу «Хвороба Крона товстої кишки».

Лікувальна тактика на момент госпіталізації здійснювалася відповідно до клінічного протоколу медичної допомоги при ЗЗК (ХК,ВК)

Таблиця 6

**Результати гістологічного дослідження біоптатів різних відділів ШКТ з визначенням PIBD-класу**

Відділ ШКТ	Гістологічно	PIBD клас
Шлунок	Збережена архітектоніка і нерівномірний проміжний набряк. У власній пластинці слизової оболонки відмічається розсіяна незначна інфільтрація клітинами лімфоїдного ряду з вогнищами скупчення і наявністю еозинофільних лейкоцитів	III клас №23
Дуоденум	Проміжний набряк і зменшення кількості келихо-подібних клітин. У власній пластинці слизової оболонки помірна, нерівномірної щільності, інфільтрація клітинами лімфоїдного ряду, переважно плазматичними клітинами з наявністю еозинофільних лейкоцитів. Визначаються вогнища псевдобагатощаровості ентеро-епітелію на поверхні з щільним, оксифільним секретом	III клас №19
Товстий кишечник	На окремих ділянках архітектоніка порушена, ділянки крововиливів, в окремих залозах ознаки дисплазії легкого ступеня, ерозування та ділянки виразкування, на поверхні виразок фібрин, скупчення нейтрофільних лейкоцитів, лімфоцитів, вогнищево крипт-абсцесів, в окремих препаратах щілиноподібні виразки, ділянки розростання грануляційної тканини, на окремих ділянках ознаки криптити, у всіх відділах виразна лімфогістоцитарна з домішкою нейтрофільних лейкоцитів та плазматичних клітин інфільтрація, гіперплазія лімфоїдних фолікулів, ознаки васкуліту та склероз частини судин; PAS-реакція — секреція слизу переважно збережена, в окремих ділянках знижена, вогнищево зменшення кількості келихоподібних клітин	III клас №20

МОЗ України №90 від 11.02.16. Враховуючи безперервно рецидивний перебіг захворювання на тлі постійного посилення базисної терапії, показано проведення імунобіологічної терапії препаратом адалімумаб. З метою виключення станів, які є протипоказаннями для призначення біологічної терапії, дитина була оглянута фтизіатром (виключено інфікування туберкульозом) та проведено імунологічне виключення вірусних гепатитів.

До терапії (азатиоприн 75 мг, салофальк 0,5 *per os* і 1,5 *per rectum* (піна), метипред 32 мг, модулен) був доданий адалімумаб, починаючи з 160 мг, через 2 тижні знизити до 80 мг, а ще через 2 тижні 40 мг регулярно 1 раз на 2 тижні.

На тлі лікування стан протягом чотирьох місяців покращився: частота випорожнень 2–3 рази/добу, кал оформлений, без домішок, вага стабільна, суглоби інтактні, болю в животі немає, у біохімічному аналізі СРБ+.

Відповідно до протоколу, рекомендовано візит до гастроентеролога з метою оцінки клінічного стану дитини (PUCAI) через три місяці (рис.4). Метою лікування при активно-

му ВК повинно бути досягнення повної клінічної ремісії (PUCAI <10 балів), і зазвичай це можна оцінити без необхідності ендоскопічної верифікації. Однак 20% дітей у клінічній ремісії можуть все ще мати ендоскопічне запалення, і, таким чином, визначення рівня кальпротектину може допомогти у виборі тих, кому потрібна ендоскопічна оцінка для досягнення загоєння слизової оболонки. Тому при досягненні клінічної ремісії (PUCAI <10 балів) через три місяці для більшої впевненості в стійкій позитивній динаміці необхідно визначити рівень кальпротектину.

### Висновки

Оновлені рекомендації ECCO та ESPGHAN полегшують проведення диференціальної діагностики різних типів ЗЗК, надають чітку схему спостереження за дітьми з цією патологією, що покращує результати лікування та якість життя маленьких пацієнтів.

*Автори заявляють про відсутність конфлікту інтересів.*

### REFERENCES/ЛІТЕРАТУРА

- Ashorn S, Honkanen T, Kolho KL et al. (2009). Fecal calprotectin levels and serological responses to microbial antigens among children and adolescents with inflammatory bowel disease. *Inflamm Bowel Dis.*15: 199–205.
- Ashton JJ, Versteegh HP, Batra A et al. (2016). Colectomy in pediatric ulcerative colitis: a single center experience of indications, outcomes, and complications. *J Pediatr Surg.*51: 277–81.
- Benchimol EI, Fortinsky KJ, Gozdyra P et al. (2011). Epidemiology of pediatric inflammatory bowel disease: a systematic review of international trends. *Inflamm Bowel Dis.*17: 423–39.
- Benchimol EI, Guttman A, To T et al. (2011). Changes to surgical and hospitalization rates of pediatric inflammatory bowel disease in Ontario, Canada (1994–2007). *Inflamm Bowel Dis.*17: 2153–61.
- Birimbeg-Schwartz L, Wilson DC, Kolho KL et al. (2016). pANCA and ASCA in children with IBD-unclassified, Crohn's colitis, and ulcerative colitis — a longitudinal report from the IBD Porto Group of ESPGHAN. *Inflamm Bowel Dis.*22: 1908–14.
- Birimbeg-Schwartz L, Zucker DM, Akriv A et al. (2017). Development and validation of diagnostic criteria for IBD subtypes with an emphasis on IBD-Unclassified in children: a multicenter study from the Pediatric IBD Porto group of ESPGHAN. *J Crohns Colitis.*11: 1078–84.
- Borkowska A, Liberek A, Luczak G et al. (2015). Fecal lactoferrin, a marker of intestinal inflammation in children with inflammatory bowel disease. *Acta Biochim Pol.* 62: 541–5.
- Canani RB, Terrin G, Rapacciuolo L et al. (2008). Faecal calprotectin as reliable non-invasive marker to assess the severity of mucosal inflammation in children with inflammatory bowel disease. *Dig Liver Dis.*40: 547–53.
- Dan Turner, Frank M. Ruumelle, Esther Orlanski-Meyer et al. (2018). Management of paediatric ulcerative colitis, part 1: ambulatory care an evidence-based guideline from ECCO and ESPGHAN. *JPGN.*67:2: 260.
- de Ridder L, Turner D, Wilson DC et al. (2014). Malignancy and mortality in pediatric patients with inflammatory bowel disease: a multinational study from the porto pediatric IBD group. *Inflamm Bowel Dis.*20: 291–300.
- Dinesen LC, Walsh AJ, Protic MN et al. (2010). The pattern and outcome of acute severe colitis. *J Crohns Colitis.*4: 431–7.
- Fagerberg UL, Loof L, Lindholm J et al. (2007). Fecal calprotectin: a quantitative marker of colonic inflammation in children with inflammatory bowel disease. *J PediatrGastroenterol Nutr.*45: 414–20.
- Fleshner PR, Vasiliauskas EA, Kam LY et al. (2001). High level perinuclear antineutrophil cytoplasmic antibody (pANCA) in ulcerative colitis patients before colectomy predicts the development of chronic pouchitis after ileal pouch-anal anastomosis. *Gut.*49: 671–7.
- Gower-Rousseau C, Dauchet L, Vernier-Massouille G et al. (2009). The natural history of pediatric ulcerative colitis: a population-based cohort study. *Am J Gastroenterol.*104: 2080–8.
- Jakobsen C, Bartek J, Wewer V et al. (2011). Differences in phenotype and disease course in adult and paediatric inflammatory bowel disease — a population-based study. *Aliment Pharmacol Ther.*34: 1217–24.
- Kelley-Quon LI, Jen HC, Ziring DA et al. (2012). Predictors of proctocolectomy in children with ulcerative colitis. *J Pediatr Gastroenterol Nutr.*55: 534–40.
- Komraus M, Wos H, Wiecek S et al. (2012). Usefulness of faecal calprotectin measurement in children with various types of inflammatory bowel disease. *Mediators Inflamm.*2012: 608249.
- Langholz E, Munkholm P, Krasilnikoff PA et al. (1997). Inflammatory bowel diseases with onset in childhood. *Clinical*

- features, morbidity, and mortality in a regional cohort. *Scand J Gastroenterol.*32: 139–47.
19. Levine A, Koletzko S, Turner D et al. (2014). The ESPGHAN Revised Porto criteria for the diagnosis of inflammatory bowel disease in children and adolescents. *J Pediatr Gastroenterol Nutr.*58: 795–806.
  20. Lobaton T, Bessissow T, De Hertogh G et al. (2015). The Modified Mayo Endoscopic Score (MMES): a new index for the assessment of extension and severity of endoscopic activity in ulcerative colitis patients. *J Crohns Colitis.*9: 846–52.
  21. Mack DR, Langton C, Markowitz J et al. (2007). Laboratory values for children with newly diagnosed inflammatory bowel disease. *Pediatrics.*119: 1113–9.
  22. Miele E, Pascarella F, Quaglietta L et al. (2007). Altered intestinal permeability is predictive of early relapse in children with steroid-responsive ulcerative colitis. *Aliment Pharmacol Ther.*25: 933–9.
  23. Moore JC, Thompson K, Lafleur B et al. (2011). Clinical variables as prognostic tools in pediatric-onset ulcerative colitis: a retrospective cohort study. *Inflamm Bowel Dis.*17: 15–21.
  24. Olen O, Askling J, Sachs MC et al. (2017). Childhood onset inflammatory bowel disease and risk of cancer: a Swedish nationwide cohort study 1964–2014. *BMJ.*358: 3951.
  25. Roszak D, Galecka M, Cichy W et al. (2015). Determination of faecal inflammatory marker concentration as a noninvasive method of evaluation of pathological activity in children with inflammatory bowel diseases. *Adv Med Sci.*60: 246–52.
  26. Schoepfer AM, Beglinger C, Straumann A et al. (2009). Ulcerative colitis: correlation of the Rachmilewitz endoscopic activity index with fecal calprotectin, clinical activity, C-reactive protein, and blood leukocytes. *Inflamm Bowel Dis.*15: 1851–8.
  27. Sidoroff M, Karikoski R, Raivio T et al. (2010). High-sensitivity C-reactive protein in paediatric inflammatory bowel disease. *World J Gastroenterol.*16: 2901–6.
  28. Tibble JA, Sigthorsson G, Bridger S et al. (2000). Surrogate markers of intestinal inflammation are predictive of relapse in patients with inflammatory bowel disease. *Gastroenterology.*119: 15–22.
  29. Travis SP, Schnell D, Krzeski P et al. (2012). Developing an instrument to assess the endoscopic severity of ulcerative colitis: the Ulcerative Colitis Endoscopic Index of Severity (UCEIS). *Gut.*61: 535–42.
  30. Travis SP, Schnell D, Krzeski P et al. (2013). Reliability and initial validation of the ulcerative colitis endoscopic index of severity. *Gastroenterology.*145: 987–95.
  31. Turner D, Mack DR, Hyams J et al. (2011). C-reactive protein (CRP), erythrocyte sedimentation rate (ESR) or both? A systematic evaluation in pediatric ulcerative colitis. *J Crohns Colitis.*5: 423–9.
  32. Turner D, Otley AR, Mack D et al. (2007). Development, validation, and evaluation of a pediatric ulcerative colitis activity index: a prospective multicenter study. *Gastroenterology.*133: 423–32.
  33. Turner D, Walsh CM, Benchimol EI et al. (2008). Severe paediatric ulcerative colitis: incidence, outcomes and optimal timing for second-line therapy. *Gut.*57: 331–8.
  34. Van Limbergen J, Russell RK, Drummond HE et al. (2008). Definition of phenotypic characteristics of childhood-onset inflammatory bowel disease. *Gastroenterology.*135: 1114–22.
  35. Weinstein TA, Levine M, Pettei MJ et al. (2003). Age and family history at presentation of pediatric inflammatory bowel disease. *J Pediatr Gastroenterol Nutr.* 37: 609–13.
  36. Zholudev A, Zurakowski D, Young W et al. (2004). Serologic testing with ANCA, ASCA, and anti-OmpC in children and young adults with Crohn's disease and ulcerative colitis: diagnostic value and correlation with disease phenotype. *Am J Gastroenterol.*99: 2235–41.

### Відомості про авторів:

**Охотнікова Олена Миколаївна** — д.мед.н., проф., зав. каф. педіатрії №1 НМАПО імені П.Л. Шупика. Адреса: м. Київ, вул. Дорогожицька, 6; тел. (044) 236-21-97.  
**Ткачова Тетяна Миколаївна** — к.мед.н., доц. каф. педіатрії №1 НМАПО імені П.Л. Шупика. Адреса: м. Київ, вул. Дорогожицька, 6. <http://orcid.org/0000-0001-8951-7767>  
**Романчук Анастасія Анатоліївна** — клінічний ординатор кафедри педіатрії №1 НМАПО імені П.Л. Шупика. Адреса: м. Київ, вул. Дорогожицька, 6.  
**Грищенко Оксана Миколаївна** — зав. педіатричного відділення НДСЛ «ОХМАТДИТ». Адреса: м. Київ, вул. Чорновола 28/1; тел. (044) 236-59-71.  
**Вороняк Дар'я Ігорівна** — лікар відділення функціональної діагностики НДСЛ «ОХМАТДИТ». Адреса: м. Київ, вул. Чорновола 28/1.

Стаття надійшла до редакції 12.08.2019 р., прийнята до друку 02.11.2019 р.