

А.И. ТРЕТЬЯКОВА¹, И.В. КОВАЛЕНКО², Р.А. ТРЕТЬЯКОВ³,
Ю.В. ЦЫМБАЛЮК¹, Л.Л. ЧЕБОТАРЁВА¹, А.А. ГАЦКИЙ¹,
Я.В. ЦЫМБАЛЮК¹, И.Б. ТРЕТЯК¹



ДИАГНОСТИКА И ЛЕЧЕНИЕ ПРОКСИМАЛЬНЫХ ТУННЕЛЬНЫХ НЕВРОПАТИЙ ВЕРХНЕЙ КОНЕЧНОСТИ

Институт нейрохирургии им. акад. А.П. Ромоданова НАМН Украины¹, г. Киев,
Житомирская областная больница им. А.Ф. Гербачевского², г. Житомир,
Институт травматологии и ортопедии НАМН Украины³, г. Киев,
Украина

Цель. Определение диагностических критериев для объективизации локализации, характера и степени выраженности патологических изменений, совершенствование лечебной тактики при туннельных невропатиях верхней конечности на проксимальном уровне.

Материал и методы. Проведен анализ результатов лечения 77 пациентов с туннельными невропатиями верхней конечности на проксимальном уровне с 2009 по 2018 г. Средний возраст – $39,1 \pm 2,1$ года ($M \pm \sigma$), среди них 46 пациентов (59,7%) – женщины, 31 пациент (40,3%) – мужчины. Из дополнительных методов обследования использовали ультразвуковое исследование (УЗИ) сосудов верхней конечности и периферических нервных стволов; магнитно-резонансную томографию (МРТ) плечевого сплетения, шейного отдела позвоночника; мультidetекторную компьютерную томографию (МДКТ). Нейрофизиологические показатели оценивали по данным игольчатой и стимуляционной электромиографии (ЭМГ). Из методов хирургического лечения использовали как проведение декомпрессии нервов/сплетений, так и резекции проблемного участка нерва с его последующей аутопластикой или дистальной невротизацией. Сочетание декомпрессии нервов с установкой системы для длительной эпинеуральной электростимуляции использовано в 25 случаях (32,5%). Оценка ранних результатов хирургического лечения проводилась в первые дни после операции, отдаленных – в сроки от четырех месяцев до шести лет.

Результаты. В определении зоны и характера компрессии существенное значение имели данные МРТ. ЭМГ позволяла определить функциональное состояние нервов и мышц и уровень поражения, исключить другие патологические процессы. Положительные результаты хирургического лечения у пациентов с синдромом грудного выхода (СГВ) были отмечены в 42 (76,4%) случаях, с туннельными мононевропатиями – в 20 (90,9%) случаях.

Заключение. Использование возможностей современных методов диагностики при компрессионных невропатиях верхней конечности на проксимальном уровне позволяет существенно корректировать лечебную тактику. Индивидуальный подход к выбору метода лечения позволяет достичь благоприятное восстановление функции структур, которые подверглись компрессии.

Ключевые слова: компрессионные невропатии, синдром грудного выхода, электронейромиография, диагностика, электростимуляция

Objective. To determine diagnostic criteria for objectifying the localization, nature and severity of pathological changes, improving treatment tactics for tunnel neuropathies of the upper limb at the proximal level.

Methods. The treatment results of 77 patients with the tunnel neuropathies of the upper limb at the proximal level from 2009 to 2018 were analyzed. The average age is 39.1 ± 2.1 years ($M \pm \sigma$), among them 46 patients (59.7%) were women, 31 patients (40.3%) were men. Among the additional methods of examination, the ultrasound of the vessels of the upper limb and peripheral nerve trunks was used as well as magnetic resonance imaging (MRI) of the brachial plexus, cervical spine, multidetector computed tomography (MDCT). Neurophysiological parameters were evaluated according to needle and stimulation electromyography (EMG). Of the methods of surgical treatment, we used both decompression of nerves/plexuses and resection of a problem area of a nerve with its subsequent nerve grafting, or distal neurotization was used. The combination of nerve decompression with the implantation of the system for long-term epineurial electrical stimulation was used in 25 cases (32.5%). Evaluation of the early results of surgical treatment was carried out in the first days after surgery, distant – in the period from four months to six years.

Results. In determining the area and nature of the compression, the MRI data were essential. EMG allowed us to determine the functional state of nerves and muscles, to exclude other pathological processes and the level of damage. Positive results of surgical treatment in patients with thoracic outlet syndrome (TOS) were observed in 42 (76.4%) cases, with tunnel mononeuropathies – in 20 (90.9%) patients.

Conclusions. Using the capabilities of modern diagnostic methods for compression neuropathies of the upper limb at the proximal level allows significantly correcting treatment tactics. An individual approach to the choice of treatment methods allows achieving a favorable restoration of the function of structures that have undergone compression.



Научная новизна статьи

Уточнена роль современных инструментальных методов исследования в возможности определения локализации компрессии нервных структур на проксимальном уровне верхней конечности, что дало возможность определить причину компрессии, помогло выявить случаи аномальных изменений, детализировать вовлеченные структуры, исключить другие диагнозы. Применение методик длительной электростимуляции и дистальной невротизации нервов при проксимальных невропатиях существенно расширило показания к хирургическому лечению.

What this paper adds

The role of modern instrumental research methods in the ability to determine the localization of the nervous structures compression at the proximal level of the upper limb is clarified, which makes it possible to determine the cause of compression, helps to identify cases of abnormal changes, to detail the structures involved, and to exclude other diagnoses. The use of techniques for prolonged electrical stimulation and distal neurotization of nerves in case of proximal neuropathies has significantly expanded indications for surgical treatment.

Введение

Компрессионно-ишемические невропатии составляют 30-40% всех заболеваний периферической нервной системы [1, 2]. В структуре этой патологии на туннельные синдромы верхней конечности приходится до 80% [3, 4, 5]. Нередко встречаются атипично проявляющиеся случаи, как правило, сложные в диагностике и трудно распознаваемые туннельные невропатии верхней конечности на проксимальном уровне. Среди них наиболее распространенным является синдром грудного выхода (СГВ) [3, 6, 7]. Но достаточно часто на проксимальном уровне встречаются и компрессионные мононейропатии: надлопаточного нерва, длинного грудного, подмышечного, мышечно-кожного, лучевого нервов и др. Синдром грудного выхода относится к числу патологических состояний, которые достаточно сложны в диагностике, что приводит к гипердиагностике, или же часто он остается нераспознанным [4, 7, 8]. Симптомы СГВ аналогичны симптомам, присущим другим патологическим состояниям, в том числе и психогенного характера. Не существует ни одного надежного теста, с помощью которого возможно было бы диагностировать СГВ. СГВ является скорее диагнозом исключения, и в первую очередь исключения туннельных нейропатий.

Для туннельных невропатий верхних конечностей характерна вариабельность клинических проявлений [3, 5, 6]. Длинный путь прохождения нерва на шее и верхней конечности между различными анатомическими структурами (кости, сухожилья, сосуды, мышцы) создает возможность компрессии на разных уровнях. Лечение невропатий локтевого, срединного лучевого нервов без учета их возможной компрессии на более проксимальном уровне может привести к ошибочному определению уровня

компрессии, соответственно, к сохранению существующих неврологических проявлений, т.е. к проведению неоправданного хирургического вмешательства. Поэтому при компрессионных невропатиях верхней конечности исключительную роль играет точность диагностики уровня компрессии и характера повреждений.

Нейрофизиологическое обследование, лучевые методы, в частности магнитно-резонансная томография (МРТ), позволяют оценить состояние нервных структур и параневральных тканей на уровне возможной компрессии, определить анатомию нервного ствола: форму, толщину и его ход; выявить компрессию нервных волокон патологическими образованиями, исключить дискогенную компрессию нервных корешков, что увеличивает возможности точного определения уровня компрессии и, соответственно, расширяет возможности выбора методики лечения и улучшения его результатов.

Цель. Определение диагностических критериев для объективизации локализации, характера и степени выраженности патологических изменений, совершенствование лечебной тактики при туннельных невропатиях верхней конечности на проксимальном уровне.

Материал и методы

Проведен ретроспективный анализ данных клинического обследования 77 пациентов с туннельными невропатиями верхней конечности на проксимальном уровне. Были использованы различные диагностические провокационные тесты, методы нейрофизиологической (НФ) и лучевой диагностики, интраоперационное исследование. У 55 обследованных диагностирован синдром грудного выхода (СГВ), у 22 – компрессия периферических нервов на уровне плечевого пояса (у 5 пациентов – надлопаточного, у 6 –подкрыль-

цового, у 8 – лучевого, 3 – длинного грудного). Возраст обследованных составил $39,1 \pm 2,1$ года ($M \pm \sigma$), диапазон от 10 до 72 лет, среди них 46 (59,7%) женщин, 31 (40,3%) мужчина.

Из лучевых методов диагностики проведены следующие: ультразвуковое исследование (УЗИ) сосудов верхней конечности и периферических нервных стволов; МРТ плечевого сплетения, шейного отдела позвоночника; мультidetекторная компьютерная томография (МДКТ) плечевого сплетения для оценки костных структур и детализации характера повреждения.

МРТ-обследование проводили на томографе «Achieva 1.5T» (Philips) с напряженностью магнитного поля 1,5 Тл, использовали последовательности T1 и T2 взвешенных изображений (ВИ) и 3DT2 DRIVE последовательность с высокой степенью разрешения (T2 weighted turbo spin echo sequence) в протоколе T2W VISTA в "Philips", STIR последовательности с подавлением сигнала от жировой ткани.

НФ показатели оценивали по данным стимуляционной и игольчатой электронейромиографии (ЭМГ). НФ исследования проводили на компьютерном многофункциональном комплексе «Нейро-МВП-4» («Нейрософт», РФ).

У 71 (92,2 %) пациента из хирургических методов использованы декомпрессия структур плечевого сплетения/нерва-скаленотомия, ангиолиз подключичной артерии, резекция дополнительных ребер. В случаях тяжелых аксональных поражений нервов использовали методики аутопластики и невротизации.

Учитывая, что одним из высокоэффективных факторов влияния на процессы регенерации поврежденных нервов является их стимуляция импульсами электрического тока переменных параметров [9, 10, 11, 12], у 16 (29,1 %) пациентов с СГВ и у 9 (41,1 %) с туннельными компрессионными невропатиями применяли методику длительной электростимуляции. Для осуществления вышеупомянутой процедуры после проведенной декомпрессии/невротизации на структуры плечевого сплетения или освобожденный от сдавления нерв устанавливали нейростимуляционную систему «Ней-Си 3М» («ВЭЛ», Украина), которая позволяла проводить ежедневную эпинеуральную электростимуляцию в течение длительного времени после операции. Система нейростимуляции состоит из генератора импульсов, индикатора, блока управления, передающей антенны, приемного устройства и имплантируемых электродов. Стимулирующий электрический сигнал поступает на электроды непосредственно от генератора импульсов действия (по проводной связи) или через приемное устройство, имплантированное

в тело пациента и имеющее связь с генератором по радиоканалу. Параметры стимуляции: импульсы двухфазные, прямоугольной формы, длительностью 0,1-0,5 мс, амплитудой от 5 до 50 мкА, частотой 5-50 Гц. Стимуляцию проводили регулярно до трех раз в день в течение 15 минут на протяжении 6-9 месяцев до достижения существенного улучшения двигательной функции, регресса болевого синдрома и трофических нарушений.

Оценка ранних результатов хирургического лечения проводилась в первые дни после операции, отдаленных – в сроки от четырех месяцев до шести лет.

Результаты

Среди пациентов с проксимальными туннельными невропатиями верхней конечности у 55 диагностирован синдром грудного выхода. Выделены следующие варианты СГВ: 1) с преимущественно нейрогенным компонентом компрессии – 46 (83,6% случаев), преобладали неврологические нарушения: чувствительные или двигательные нарушения, боль, парестезии, онемение или выпадение кожной или глубокой чувствительности определенной зоны верхней конечности, периодическое появление синюшности или влажности кожи; 2) с преимущественно венозным компонентом – 5 (9,1% наблюдений), пациенты в первую очередь обращали внимание на отек или появление синюшности кожных покровов, варикозной трансформации поверхностных вен; 3) с преимущественно артериальным компонентом компрессии – 4 (7,3%) случая, доминирующими симптомами были бледность кожных покровов, слабость в руке на стороне компрессии в сочетании с трофическими изменениями в кончиках пальцев, слабость при длительной нагрузке или при поднятом положении руки.

Стимуляционная ЭМГ позволяла исключить туннельный синдром карпального канала, кубитальный туннельный синдром. Из 55 пациентов с СГВ в 13 (23,6%) случаях зарегистрировано снижение скорости проведения возбуждения по сенсорным волокнам локтевого нерва и медиального кожного нерва предплечья. Изменения игольчатой ЭМГ со стороны мышц, иннервируемых нижним стволом плечевого сплетения, подтвердили наличие нейрогенного компонента СГВ. У 24 (43,6 %) пациентов при наличии клинических проявлений в виде сенсорных нарушений и исключения, по данным МРТ, не было выявлено компрессии корешков, изменений показателей функции структур плечевого сплетения.

По данным стандартной рентгенографии шейного отдела позвоночника у 12 (21,8%) пациентов выделены следующие анатомические предпосылки и учтен их вероятный вклад в формирование СГВ: индивидуальные анатомические особенности строения и расположения ключицы и 1-го ребра, увеличенные поперечные отростки позвонков, дополнительные шейные ребра или высокое стояние 1-х ребер, сопровождающееся уменьшением высоты реберно-подключичного промежутка.

Данные МРТ шейного отдела позвоночника позволили исключить возможность компрессии корешков и наличия других патологических процессов. В одном случае при МРТ-обследовании плечевого сплетения обнаружена особенность строения сплетения, а именно: нижние пучки формировались из корешков грудного отдела спинного мозга. В четырех случаях (7,3 %) наблюдались аномалии и структурные изменения лестничной мышцы (гипертрофия) или изменение обычного места ее крепления к первому ребру; в 3 наблюдениях (5,5%) — сужение реберно-ключичного пространства, в одном случае — компрессия пучков плечевого сплетения объемным образованием.

В 41 (74,5%) случае по данным УЗИ подключичной артерии с компрессионными пробами в режиме цветного картирования выявлены изменения состояния сосудов (просвета, диаметра, толщины стенки), в доплеровском режиме — изменение характера кровотока и скоростных показателей.

Таким образом, комплекс инструментальных методов исследования существенно расширил возможности определения локализации компрессии нервных структур на проксимальном уровне верхней конечности, позволил определить причину компрессии, помог выявить случаи аномальных изменений, детализировать вовлеченные структуры, исключить другие диагнозы. Благодаря определению функционального состояния пораженной структуры в динамике имеется возможность прогнозировать течение и исход заболевания, такие данные помогают планировать объем хирургического вмешательства — только декомпрессия или реконструкция пораженного участка.

У всех пациентов с СГВ в плане хирургического лечения выполнены декомпрессия структур плечевого сплетения, скаленотомия, ангиолиз подключичной артерии, резекция дополнительных ребер, при необходимости — первого ребра.

Ранние результаты оценивали в первые дни после операции, отдаленные — в сроки от четырех месяцев до шести лет.

Уже через 4-6 месяцев после декомпрессии структур плечевого сплетения отмечаны положительные результаты хирургического лечения: регресс боли, улучшение чувствительности, увеличение силы мышц руки, повышение качества жизни; восстановление НФ показателей у пациентов с СГВ были отмечены в 42 (76,4%) случаях. У 11 пациентов (23,6%), несмотря на оперативное устранение факторов компрессии, сохранялись болевой синдром, чувствительные расстройства, нарушение функции отдельных мышц. Именно с противоболевой целью в случаях низкой эффективности хирургического лечения пациентов с СГВ мы применили методику длительной дистальной стимуляции нервов верхней конечности с использованием нейростимулятора «Ней-Си 3 М». Для этого через 1-1,5 месяца после проведенной декомпрессии плечевого сплетения проводили хирургическую имплантацию на срединный и локтевой нервы электродов электростимулирующей системы. Электростимуляцию повторяли до трех раз в день в течение 15 минут до регресса или снижения интенсивности болевого синдрома. Кроме снижения боли при использовании методики длительной дистальной электростимуляции нервов у пациентов с СГВ также отмечалось улучшение двигательной функции и уменьшение трофических расстройств, что позволило нам расширить перечень показаний к имплантации электростимулятора уже на первом этапе операции. В результате сочетания декомпрессии и применения методики длительной электростимуляции уже через 4 месяца положительные результаты достигнуты у 14 из 16 (87,5%) пациентов.

Для более точного плана ЭМГ диагностики проанализированы отдельные мононевропатии с позиций анатомического хода нерва, вариантов возможной компрессии, субъективных (как правило, в начале заболевания локализация боли и парестезии в руке) и объективных проявлений (слабость соответствующих мышц, ограничение двигательной активности). При ЭМГ исследовании у четырех пациентов с поражением надлопаточного нерва на проксимальном уровне в области вырезки лопатки установили нейрогенный характер изменений в надостной и подостной мышцах, у одного обследованного область поражения локализовалась в подостной ямке и патологические изменения выявлялись только в подостной мышце. У двух пациентов выявлено увеличение латентности М-ответов надостной и подостной мышц на стимуляцию в точке Эрба (по сравнению с интактной стороной). В одном случае данные МРТ-сканирования окололопаточной области выявили причину компрессии нерва участком сухожилия и атрофические

изменения в мышцах лопатки. В трех случаях демиелинизирующего поражения на основании данных обследования проведено рассечение аномальной поперечной связки лопатки, в двух наблюдениях грубого аксонального поражения проведена невротизация дистального конца надлопаточного нерва веткой добавочного нерва, иннервирующей части трапецевидной мышцы.

ЭМГ длинного грудного нерва у трех пациентов выявила нейрогенные изменения передней зубчатой мышцы в области ее первичных зубцов. Измерение скорости проведения возбуждения по нерву в наших обследованиях было малоинформативным. В двух случаях грубого аксонального поражения проведена невротизация за счет грудоспинального нерва с положительной динамикой восстановления.

Для определения уровня поражения лучевого нерва в плече-подмышечном углу (сдавнение фиброзной аркадой трехглавой мышцы плеча) у 8 пациентов потребовалось систематическое ЭМГ-исследование различных мышц, иннервируемых этим нервом, а также прицельные повторные исследования для четкой локализации поражения. В двух случаях с помощью УЗИ обнаружили участок значительного истончения нерва. Хирургическое вмешательство включало проведение декомпрессии нерва, в 7 случаях была установлена нейростимулирующая система.

Клиническое наблюдение № 1. Пациентка, 61 год, обратилась в отделение функциональной диагностики для проведения ЭМГ с предположительным диагнозом направления: Боковой амиотрофический склероз (БАС). Из анамнеза: болеет с 2009 года, когда появилась слабость левой кисти (5 лет назад кисть повисла), полгода


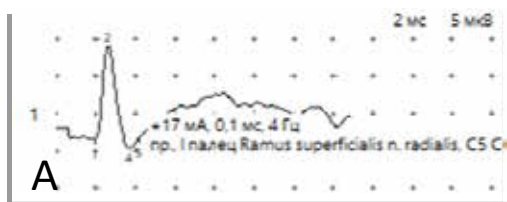
назад резко похудела трехглавая мышца плеча (развилась слабость разгибания предплечья). В одном из предыдущих ЭМГ-исследований имелось указание на снижение функции лучевого нерва, отсутствовали признаки генерализованного вовлечения мотонейронов; в другом исследовании заподозрено вовлечение мотонейронов шейного отдела спинного мозга. По результатам УЗИ в проекции лучевого нерва дополнительных образований не выявлено, признаков туннельного синдрома не выявлено. Проведено повторное ЭМГ-исследование, результаты стимуляционной и игольчатой ЭМГ представлены на рис. 1, 2, 3.

Как видно на рис. 1, из всех сенсорных ответов лучевых нервов достоверно снижена амплитуда потенциала левого лучевого нерва.

Как видно на рис. 3, по данным игольчатой ЭМГ отмечены умеренно выраженные текущие денервационные изменения в мышцах-разгибателях кисти и пальцев, трехглавой мышце плеча слева с недостаточной компенсаторной реиннервацией. В левой двуглавой мышце плеча, в левой дельтовидной мышце и правом разгибателе кисти острых текущих денервационных изменений выявлено не было. На основании проведенного исследования был сделан вывод: ЭМГ-признаков вовлечения мотонейронов шейного отдела спинного мозга не выявлено; по сравнению с данными предыдущего исследования имеется умеренная негативная динамика показателей сократительной способности мышц разгибателей кисти и пальцев. С наибольшей вероятностью имеет место аксональное поражение левого лучевого нерва на уровне в/3 плеча. Рекомендована консультация нейрохирурга.

Рис. 1. Результаты ЭМГ-диагностики функции лучевых нервов пациентки, 61 год.
В таблице выделен сниженный по амплитуде сенсорный потенциал левого лучевого нерва:
А – сенсорный потенциал правого лучевого нерва, Б – сенсорный потенциал левого лучевого нерва.

Проба	Точка стимуляции (отведения)	Лат., мс	Ампл., мкВ	Длит., мс	Площ., нВхс	Стим., мА	Стим., мс	Расст., мм	Время, мс	Скор., м/с
пр., I палец Ramus superficialis n. radialis, C5 C6										
16	запястье	1,9	12,4	2,3	8,7	17	0,1	100	1,9	52,6
лев., I палец Ramus superficialis n. radialis, C5 C6										
15	запястье	1,9	4,8	2,1	6,9	29	0,1	115	1,9	60,5
пр., n. Medianus										
13	запястье	2,6	11,8	2,6	8,6	35	0,1	135	2,55	52,9
лев., n. Medianus										
14	запястье	2,6	22,2	3,5	15,3	27	0,1	140	2,6	53,8



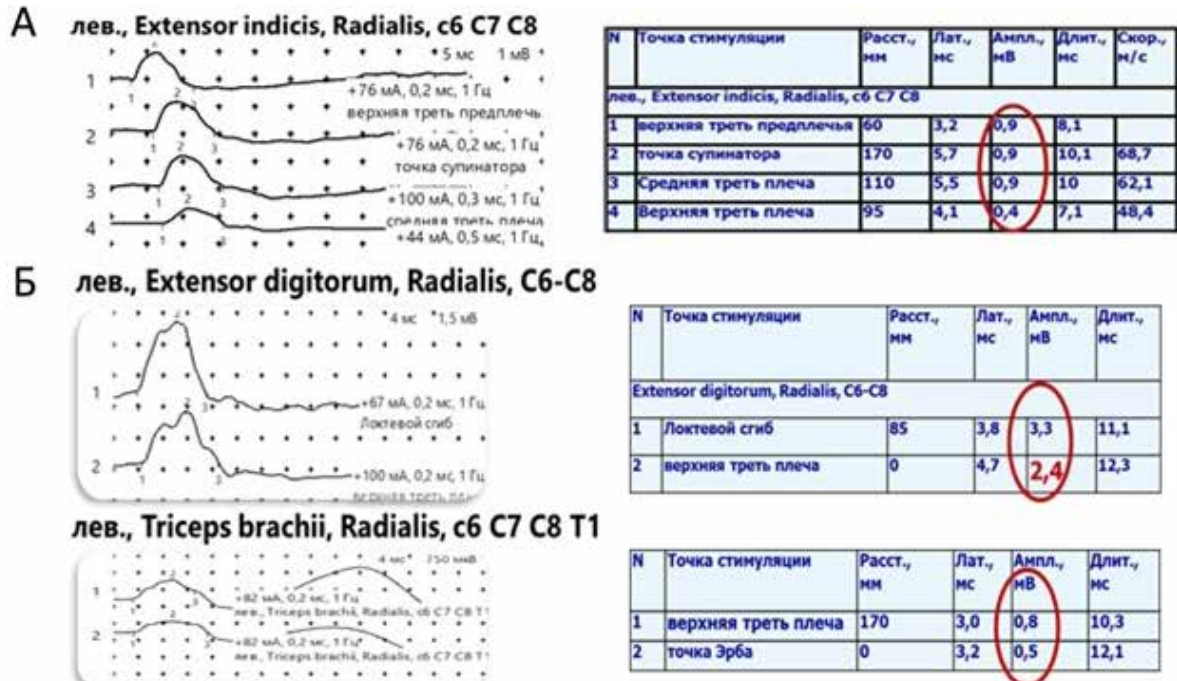


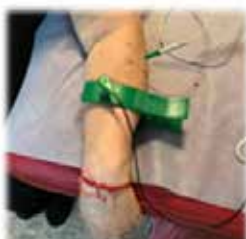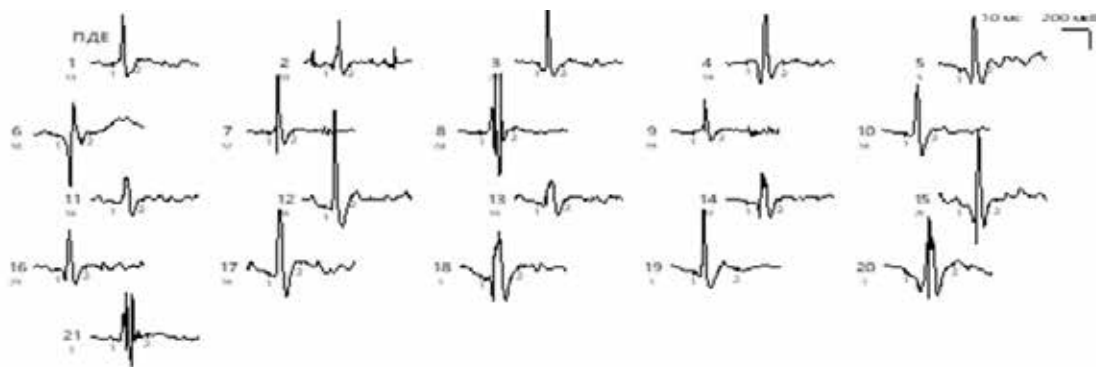
Рис. 2. Результаты ЭМГ-диагностики двигательной функции левого лучевого нерва пациентки, 61 год, характеризующие блок проведения по нерву на уровне верхней трети плеча.

На рисунках выделены сниженные по амплитуде М-ответы разгибателей на стимуляцию левого лучевого нерва. А – на 1-4 треках М-ответы разгибателя 2-го пальца слева при последовательном перемещении стимулятора проксимально, на 4-м треке – достоверное снижение амплитуды М-ответа при стимуляции нерва на уровне верхней трети плеча; Б – М-ответы общего разгибателя пальцев и трехглавой мышцы плеча слева со сниженными амплитудами.

После осмотра специалиста предложено хирургическое вмешательство и проведен невролиз лучевого нерва в в/3 левого плеча с последующей установкой электростимулирующей системы. Интраоперационно на уровне в/3 плеча в месте отхождения мышечных веточек

лучевой нерв был сдавлен сухожильно-фасциальным соединением m. triceps brachii. После рассечения этого соединения в ответ на стимуляцию лучевого нерва получены сокращения трехглавой мышцы плеча и ослабленные сокращения разгибателей кисти, что позволило

Рис. 3. Результаты игольчатой ЭМГ левого общего разгибателя пальцев.



Феномен	Проявления	Кол-во	Ампл., мкВ	Част., Гц
Потенциалы фибрилляций		4	34	1
Фасцикуляции		0	0	0
Позитивные острые волны		5	105	1

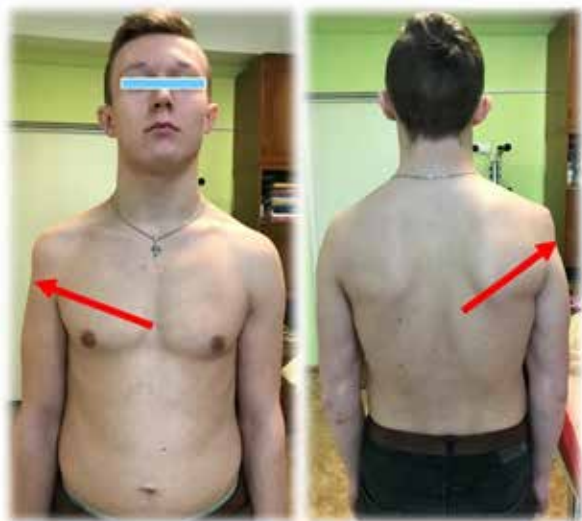

Рис. 4. Пациент, 18 лет. Атрофия правой дельтовидной мышцы (стрелка).

предложить установку нейростимуляционной системы и применить методику длительной электростимуляции лучевого нерва.

На 3-й день после операции, во время проведения сеанса электростимуляции, прослеживалось разгибание кисти.

Через 4 месяца после оперативного вмешательства и ежедневного использования методики длительной электростимуляции лучевого нерва клинически отметили появление произвольного разгибания кисти и пальцев, при контрольном ЭМГ-исследовании выявлена положительная динамика показателей восстановления функции левого лучевого нерва, мышц-разгибателей кисти и пальцев, трехглавой мышцы плеча.

Надежным НФ признаком поражения подмышечного нерва (6 наблюдений) служило выявление увеличенной латентности М-ответа дельтовидной мышцы (более 5,3 миллисекунды (мс) при стимуляции в точке Эрба) и нейрогенных изменений избирательно в дельтовидной мышце. При отсутствии травмы и выраженного болевого синдрома в начале развития заболевания рассматривался туннельный синдром четырехстороннего отверстия. В четырех случаях, учитывая отсутствие признаков улучшения функции нерва в течение более 1 года от появления симптомов поражения, выполнен невролиз подмышечного нерва с установкой нейростимулирующей системы. В одном случае длительного поражения подмышечного нерва с клиническими и электрофизиологическими признаками аксонального поражения нерва произведена реиннервация дельтовидной мышцы путем наложения анастомоза мышечной ветви лучевого нерва с одной из ветвей подмышечного.

Клиническое наблюдение №2. Пациент,

18 лет, обратился за консультацией в отделение восстановительной нейрохирургии с жалобами на гипотрофию мышц правого плеча (рис. 4). Болеет около года, когда впервые появилась боль в дельтовидной области, наружной поверхности правого плеча.

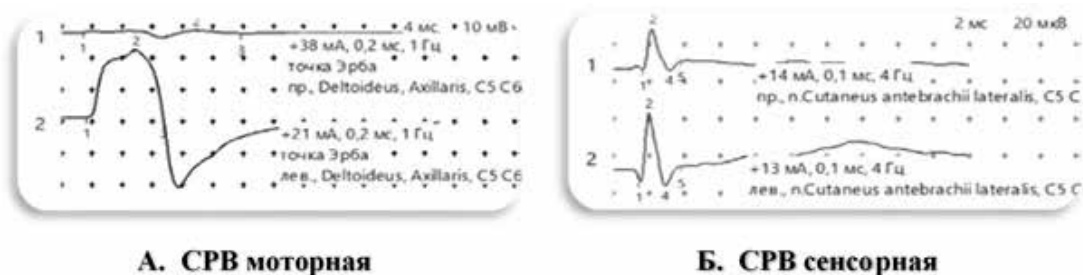
Лечился амбулаторно с использованием нестероидных противовоспалительных препаратов (НПВП) с позитивным эффектом в течение 3 недель. В дальнейшем появилась нарастающая гипотрофия мышц области верхней трети правого плеча. Обследован по месту жительства.

1. УЗИ: ультразвуковые признаки компрессионной невропатии структур правого плечевого сплетения (C5, C6, C7), выраженного спазма лестничных мышц, атрофии и жировой дистрофии дельтовидной, подостной, надостной и трехглавой мышц справа. 2. Анализ крови на АСЛ-О = 736.28 (N – до 200) МЕ / мл. 3. Анализ крови на ревмопробы (общий белок, белковые фракции; ревматоидный фактор, С-реактивный белок) – все показатели в пределах нормы. 4. МДКТ шейного отдела: дегенеративные изменения шейного отдела позвоночника, центральная протрузия C5-C6 до 2 мм, аномалия Киммерли справа; 5. Рентгенография C1-C7 с функциональными пробами: признаков нестабильности не выявлено. 6. МРТ плечевого сплетения: утолщение и увеличение МР-сигнала от п. axillaris dex. и его ветвей, воспалительная инфильтрация m.deltoideus. Полученная МР-картина более всего характерна для Quadrilateral space syndrome (учитывая поражение одного, нерва), однако, невозможно исключить Parsonage-Turner syndrome.

Пациент был направлен на ЭНМГ-исследование (рис. 5) с диагнозом: компрессионно-ишемическая невропатия правого подкрыльцового нерва. На рис. 5 представлены результаты ЭМГ диагностики.

По данным игольчатой ЭМГ в дельтовидной мышце отмечалась выраженная денервационная активность. При попытках произвольного напряжения потенциалы двигательных единиц не зарегистрированы. В остальных обследованных мышцах правой верхней конечности изменений не выявили. Сделан вывод о наличии ЭМГ-признаков аксонального поражения правого подкрыльцового нерва с текущими денервационными изменениями в правой дельтовидной мышце.

Учитывая срок около 1 года после появления атрофии дельтовидной мышцы и отсутствие признаков реиннервации, т.е. картину полного аксонального поражения подкрыльцового нерва, приняли решение о проведении операции невротикизации правого подкрыльцового нерва веткой



А. СРВ моторная

Б. СРВ сенсорная

Рис. 5. Пациент, 18 лет. Результаты ЭМГ-диагностики.

**А – снижение амплитуды М-ответа правой дельтовидной мышцы до 5% нормы;
Б – снижение амплитуды сенсорного ответа латерального кожного нерва предплечья.**

лучевого нерва к латеральной головке трехглавой мышцы плеча. На рис. 6 показаны этапы проведения хирургического вмешательства.

В послеоперационном периоде снижения функции трехглавой мышцы плеча не наблюдалось. Больной выписан на пятые сутки после операции.

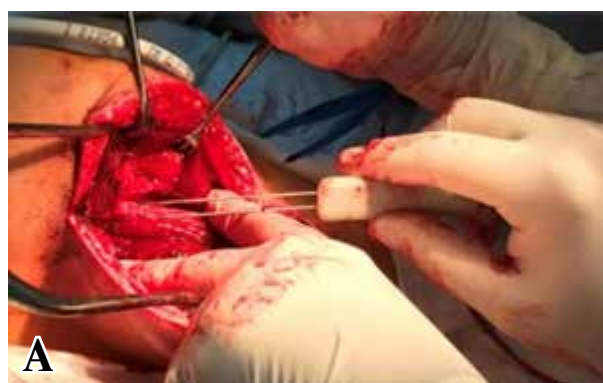Через 4 мес. после хирургического вмешательства отмечалась положительная динамика в виде появления тонуса дельтовидной мышцы, увеличения ее массы, устранения подвывиха в плече-лопаточном суставе. правого подкрыльцового нерва с текущими денервационными изменениями в правой дельтовидной мышце.

Учитывая срок около 1 года после появления атрофии дельтовидной мышцы и отсутствие признаков реиннервации, т.е. картину полного аксонального поражения подкрыльцового нерва, было принято решение о проведении операции невротизации правого подкрыльцового нерва веткой лучевого нерва к латеральной головке трехглавой мышцы плеча. На рис. 6 показаны этапы проведения хирургического вмешательства.

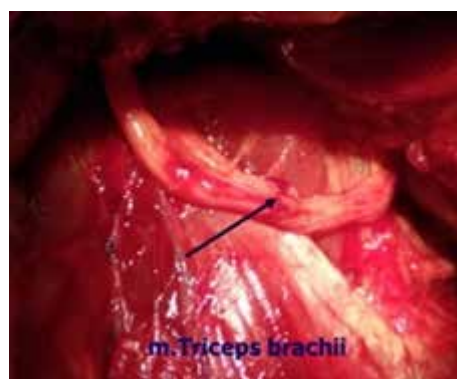
В послеоперационном периоде снижения функции трехглавой мышцы плеча не наблюдалось. Больной выписан на пятые сутки после операции.

Рис. 6. Пациент, 18 лет. Этапы операции невротизации правого подкрыльцового нерва.

А – мониторинг сохранности мышц и нерва; Б – сопоставимость диаметров подкрыльцовым нервом и веткой лучевого нерва. Стрелкой указана линия шва между подкрыльцовым нервом и веткой лучевого нерва к латеральной головке трехглавой мышцы плеча.



А



Б

Обсуждение

Туннельная невропатия — патология периферических нервов, возникающая в результате сдавления нервов в анатомических сужениях. При неэффективности консервативного лечения, нарастании неврологической симптоматики ставится вопрос о целесообразности хирургического лечения. Обычно своевременное освобождение нерва от компрессии приводит к восстановлению функции нерва. Но более длительное воздействие на нерв со временем приводит не только к функциональным, но и структурным изменениям нерва, в том числе и необратимым. Ключевым вопросом в диагностике туннельных невропатий является не только установление соответствующего диагноза, но и изучение степени функциональных нарушений, определение уровня компрессии нерва. Если уточнение функционального состояния нерва с помощью ЭНМГ обычно не вызывает сложностей, то не всегда одних возможностей нейрофизиологических методик обследования достаточно для определения уровня компрессии нерва. Комплексное использование возможностей магниторезонансной томографии, мультidetекторной компьютерной томографии, ультразвукового исследования существенно расширяет наши представления об анатомических особенностях прохождения нерва в проблемных зонах, способствует более точному определению уровня поражения нерва, уточнению показаний к хирургическому лечению.

Приведенные примеры указывают на исключительную важность комплексного обследования, анализа полученной информации всех объективных методов. Также существенное значение имеет определение функционального состояния нерва в динамике в процессе лечения. Во всех случаях определения показаний к выбору хирургического лечения компрессионных мононевропатий использовали индивидуализированный подход, основанный на оценке степени нарушения функциональной способности нервных структур. В зависимости от степени структурных и функциональных изменений нерва использовались как декомпрессия нерва, декомпрессия нерва с последующей установкой электростимуляционной системы для проведения в послеоперационном периоде длительной электростимуляции нервов, так и в особо тяжелых случаях аксонального поражения применяли реконструктивные методы хирургического лечения. Среди реконструктивных методов использовались как резекция измененного участка нерва с его последующей аутопластикой, так и методики невротизации проблемного нерва не-

рвом-донором. В то время, как использование возможностей методик микрохирургии в хирургическом лечении патологии нервов достаточно широко представлено в литературе [13, 14], применение методики длительной эпиневральной электростимуляции для восстановления функции нерва представлено преимущественно экспериментальными работами [10, 11, 12]. Наш опыт применения имплантированных нейростимуляторов в клинической практике с целью восстановления функции нерва после его декомпрессии указывает на перспективность использования методики длительной эпиневральной электростимуляции в лечении тяжелых случаев туннельных невропатий.

Выводы

1. Использование различных методов визуализации в диагностике периферических нервов на проксимальном уровне помогает выявить случаи аномальных изменений, детализировать вовлеченные структуры, исключить другие диагнозы и планировать объем хирургического вмешательства.

2. Электромиографические признаки снижения скорости проведения по двигательным и чувствительным волокнам нерва относительно часто не информативны для диагностики СГВ, однако важны в дифференциальной диагностике СГВ с туннельными синдромами и радикулопатией.

3. В диагностике СГВ основное значение имеют клинические данные, анамнез заболевания, УЗИ, МРТ и МДКТ признаки компрессии нервных структур и/или органических изменений сосудов в совокупности с рентгенологическими данными о наличии анатомических предпосылок компрессии. МРТ-изображения помогают изучить проксимальную часть нерва, особенно на уровне плечевого сплетения. Характер распределения пострадавших мышц на плече (уменьшение в объеме, гиперинтенсивный сигнал в жироподавляющем режиме) помогает определить место повреждения нерва.

4. Положительные результаты применения методики хронической электростимуляции нервов после проведенной декомпрессии проблемного участка нерва позволяют расширить показания к хирургическому лечению при туннельных невропатиях верхней конечности на проксимальном уровне.

5. Своевременное применение методики невротизации проблемного нерва при тяжелых аксональных поражениях дало положительный эффект во всех случаях наблюдения.

6. Индивидуализированный подход к вы-

бору метода лечения позволяет добиться благоприятного восстановления функции структур, которые подверглись компрессии. Положительную динамику наблюдали у 42 больных из 55 (76,4%) с синдромом грудного выхода и у 20 из 22 (90,9%) пациентов с туннельными мононейропатиями верхней конечности на проксимальном уровне.

Финансирование

Работа выполнялась в соответствии с планом научных исследований Института нейрохирургии им. акад. А.П. Ромоданова НАМН Украины. Финансовой поддержки со стороны компаний-производителей медицинского оборудования авторы не получали.

Конфликт интересов

Авторы заявляют, что конфликт интересов отсутствует.

Этические аспекты

Исследование одобрено этической комиссией Института нейрохирургии им. акад. А.П. Ромоданова НАМН Украины.

Согласие

Нами было получено письменное согласие от пациентов о публикации результатов их лечения в научных целях.

ЛИТЕРАТУРА

1. Агасаров ЛГ, Чузавкова ЕА. Туннельные синдромы: клинко-патологическая характеристика, диагностика и лечение (обзор). *РМЖ*. 1999;(3):49-53.
2. Жулев НМ. Невропатии: рук для врачей. С-Петербург: Издат дом СПбМАПО; 2005. 320 с.
3. Orlando MS, Likes KC, Mirza S, Cao Y, Cohen A, Lum YW, Reifsnnyder T, Freischlag JA. A decade of excellent outcomes after surgical intervention in 538 patients with thoracic outlet syndrome. *J Am Coll Surg*. 2015 May;220(5):934-99. doi: 10.1016/j.jamcollsurg.2014.12.046
4. Viswanath O, Simpao AF, Rosen GP. Cervical rib and the risk for undiagnosed thoracic outlet syndrome. *J Anaesthesiol Clin Pharmacol*. 2018 Jul-Sep;34(3):419-20. doi: 10.4103/joacp.JOACP_395_17
5. Kuwayama DP, Lund JR, Brantigan CO, Glebova NO. Choosing surgery for neurogenic TOS: the roles of physical exam, physical therapy, and imaging. *Diagnostics (Basel)*. 2017 Jun 23;7(2). pii: E37. doi: 10.3390/diagnostics7020037
6. Assmus H. Timing and Decision-Making in Peripheral Nerve Trauma. In: Haastert-Talini K, Assmus H, Antoniadis G, editors. *Modern Concepts of Peripheral Nerve Repair*. Springer International Publishing; 2017. p. 27-39. doi: 10.1007/978-3-319-52319-4_3

7. Arányi Z, Csillik A, Böhm J, Schelle T. Ultrasonographic Identification of Fibromuscular Bands Associated with Neurogenic Thoracic Outlet Syndrome: The "Wedge-Sickle" Sign. *Ultrasound Med Biol*. 2016 Oct;42(10):2357-66. doi: 10.1016/j.ultrasmedbio.2016.06.005
8. Singh VK, Jeyaseelan L, Kyriacou S, Ghosh S, Sinisi M, Fox M. Diagnostic value of magnetic resonance imaging in thoracic outlet syndrome. *J Orthop Surg (Hong Kong)*. 2014 Aug;22(2):228-31. doi: 10.1177/230949901402200224
9. Цымбалюк ВИ, Третьяк ИБ, Цымбалюк ЮВ. Восстановительное хирургическое лечение повреждений периферических нервов с использованием прямой длительной электростимуляции. *Укр Неврол Журн*. 2013;(4):82-86. http://www.ukrneuroj.vitapol.com.ua/svizhij_nomer.php?nid=29
10. Willand MP, Nguyen MA, Borschel GH, Gordon T. Electrical stimulation to promote peripheral nerve regeneration. *Neurorehabil Neural Repair*. 2016 Jun;30(5):490-96. doi: 10.1177/1545968315604399
11. Gordon T, Chan KM, Sulaiman OA, Udina E, Amirjani N, Brushart TM. Accelerating axon growth to overcome limitations in functional recovery after peripheral nerve injury. *Neurosurgery*. 2009 Oct;65(4 Suppl):A132-44. doi: 10.1227/01.NEU.0000335650.09473.D3
12. Koo J, MacEwan MR, Kang SK, Won SM, Stephen M, Gamble P, Xie Z, Yan Y, Chen YY, Shin J, Birenbaum N, Chung S, Kim SB, Khalifeh J, Harburg DV, Bean K, Paskett M, Kim J, Zohny ZS, Lee SM, Zhang R, Luo K, Ji B, Banks A, Lee HM, Huang Y, Ray WZ, Rogers JA. Wireless bioresorbable electronic system enables sustained nonpharmacological neuroregenerative therapy. *Nat Med*. 2018 Dec;24(12):1830-36. doi: 10.1038/s41591-018-0196-2
13. Korus L, Ross DC, Doherty CD, Miller TA. Nerve transfers and neurotization in peripheral nerve injury, from surgery to rehabilitation. *J Neurol Neurosurg Psychiatry*. 2016 Feb;87(2):188-97. doi: 10.1136/jnnp-2015-310420
14. Dvali L, Mackinnon S. The role of microsurgery in nerve repair and nerve grafting. *Hand Clin*. 2007 Feb;23(1):73-81. doi: 10.1016/j.hcl.2007.02.003

REFERENCE

1. Agasarov LG, Chuzavkova EA. Tunnel'nye sindromy: kliniko-patologicheskaya kharakteristika, diagnostika i lechenie (obzor). *RMZh*. 1999;(3):49-53. (In Russ.)
2. Zhulev NM. Nevropatii: ruk dlia vrachei. S-Petersburg: Izdat dom SPbMAPO; 2005. 320 p. (In Russ.)
3. Orlando MS, Likes KC, Mirza S, Cao Y, Cohen A, Lum YW, Reifsnnyder T, Freischlag JA. A decade of excellent outcomes after surgical intervention in 538 patients with thoracic outlet syndrome. *J Am Coll Surg*. 2015 May;220(5):934-99. doi: 10.1016/j.jamcollsurg.2014.12.046
4. Viswanath O, Simpao AF, Rosen GP. Cervical rib and the risk for undiagnosed thoracic outlet syndrome. *J Anaesthesiol Clin Pharmacol*. 2018 Jul-Sep;34(3):419-20. doi: 10.4103/joacp.JOACP_395_17
5. Kuwayama DP, Lund JR, Brantigan CO, Glebova NO. Choosing surgery for neurogenic TOS: the roles of physical exam, physical therapy, and imaging.

- Diagnostics (Basel)*. 2017 Jun 23;7(2). pii: E37. doi: 10.3390/diagnostics7020037
6. Assmus H. Timing and Decision-Making in Peripheral Nerve Trauma. In: Haastert-Talini K, Assmus H, Antoniadis G, editors. *Modern Concepts of Peripheral Nerve Repair*. Springer International Publishing; 2017. p. 27-39. doi: 10.1007/978-3-319-52319-4_3
 7. Arányi Z, Csillik A, Böhm J, Schelle T. Ultrasonographic Identification of Fibromuscular Bands Associated with Neurogenic Thoracic Outlet Syndrome: The "Wedge-Sickle" Sign. *Ultrasound Med Biol*. 2016 Oct;42(10):2357-66. doi: 10.1016/j.ultrasmedbio.2016.06.005
 8. Singh VK, Jeyaseelan L, Kyriacou S, Ghosh S, Sinisi M, Fox M. Diagnostic value of magnetic resonance imaging in thoracic outlet syndrome. *J Orthop Surg (Hong Kong)*. 2014 Aug;22(2):228-31. doi: 10.1177/230949901402200224
 9. Tsybaliuk VI, Tretyak IB, Tsybaliuk YuV. Restorative surgical treatment of peripheral nerve injuries with long-term direct electrical stimulation. *Ukr Nevrol Zhurn*. 2013;(4):82-86. http://www.ukrneuroj.vitapol.com.ua/svizhij_nomer.php?nid=29 (In Ukr.)
 10. Willard MP, Nguyen MA, Borschel GH, Gordon T. Electrical stimulation to promote peripheral

- nerve regeneration. *Neurorehabil Neural Repair*. 2016 Jun;30(5):490-96. doi: 10.1177/1545968315604399
11. Gordon T, Chan KM, Sulaiman OA, Udina E, Amirjani N, Brushart TM. Accelerating axon growth to overcome limitations in functional recovery after peripheral nerve injury. *Neurosurgery*. 2009 Oct;65(4 Suppl):A132-44. doi: 10.1227/01.NEU.0000335650.09473.D3
 12. Koo J, MacEwan MR, Kang SK, Won SM, Stephen M, Gamble P, Xie Z, Yan Y, Chen YY, Shin J, Birenbaum N, Chung S, Kim SB, Khalifeh J, Harburg DV, Bean K, Paskett M, Kim J, Zohny ZS, Lee SM, Zhang R, Luo K, Ji B, Banks A, Lee HM, Huang Y, Ray WZ, Rogers JA. Wireless bioresorbable electronic system enables sustained nonpharmacological neuroregenerative therapy. *Nat Med*. 2018 Dec;24(12):1830-36. doi: 10.1038/s41591-018-0196-2
 13. Korus L, Ross DC, Doherty CD, Miller TA. Nerve transfers and neurotization in peripheral nerve injury, from surgery to rehabilitation. *J Neurol Neurosurg Psychiatry*. 2016 Feb;87(2):188-97. doi: 10.1136/jnnp-2015-310420
 14. Dvali L, Mackinnon S. The role of microsurgery in nerve repair and nerve grafting. *Hand Clin*. 2007 Feb;23(1):73-81. doi: 10.1016/j.hcl.2007.02.003

Адрес для корреспонденции

04050, Украина,
г. Киев, ул. Платона Майбороды, д. 32,
Институт нейрохирургии
им. акад. А.П. Ромоданова НАМН Украины,
отделение восстановительной нейрохирургии,
тел.: +38(044) 483-12-53,
e-mail: ihor.tretyak@gmail.com,
Третьяк Игорь Богданович

Address for correspondence

04050, Ukraine,
Kiev, Platon Mayboroda Str., 32,
A.P. Romodanov Neurosurgery Institute,
Department of Reconstructive Neurosurgery.
Tel.: +38(044) 483-12-53,
e-mail: ihor.tretyak@gmail.com,
Ihor B. Tretyak

Сведения об авторах

Третьякова Альбина Игоревна, д.м.н., заведующая отделением функциональной диагностики, Институт нейрохирургии им. А.П. Ромоданова НАМН Украины, г. Киев, Украина.
<https://orcid.org/0000-0002-3638-4339>
Коваленко Игорь Васильевич, врач-нейрохирург, областная клиническая больница им. А.Ф. Гербачевского, г. Житомир, Украина.
<https://orcid.org/0000-0003-2678-466X>
Третьяков Роман Анатольевич, врач-рентгенолог, Институт ортопедии и травматологии НАМН Украины, г. Киев, Украина.
<https://orcid.org/0000-0003-0419-6373>
Цымбалюк Юлия Витальевна, д.м.н., врач-нейрохирург, отделение восстановительной нейрохирургии, Институт нейрохирургии им. А.П. Ромоданова НАМН Украины, г. Киев, Украина.
<https://orcid.org/0000-0002-0025-3505>
Чеботарёва Лидия Львовна, д.м.н., профессор, Заслуженный деятель науки и техники Украины, начальник отдела нейрофизиологии, Институт нейрохирургии им. А.П. Ромоданова НАМН Украины, г. Киев, Украина.
<https://orcid.org/0000-0001-7881-8564>
Гацкий Александр Александрович, к.м.н., врач-нейрохирург, отделение восстановительной нейрохирургии, Институт нейрохирургии им. А.П. Ромоданова НАМН Украины, г. Киев, Украина.

Information about the authors

Tretyakova Albina I., MD, Head of the Department of Functional Diagnostics, A.P. Romodanov Neurosurgery Institute, Kiev, Ukraine.
<https://orcid.org/0000-0002-3638-4339>
Kovalenko Ihor V., Neurosurgeon, Zhytomyr Regional Hospital named after A.F. Gerbachevsky, Zhytomyr, Ukraine.
<https://orcid.org/0000-0003-2678-466X>
Tretyakov Roman A., Radiologist, Institute of Traumatology and Orthopedics, Kiev, Ukraine.
<https://orcid.org/0000-0003-0419-6373>
Tsybaliuk Yuliya V., MD, Neurosurgeon, Department of Reconstructive Neurosurgery, A.P. Romodanov Neurosurgery Institute, Kiev, Ukraine.
<https://orcid.org/0000-0002-0025-3505>
Chebotarivova Lidia L., MD, Professor, Honored Worker of Science and Technology of Ukraine, Head of the Department of Neurophysiology, A.P. Romodanov Neurosurgery Institute, Kiev, Ukraine.
<https://orcid.org/0000-0001-7881-8564>
Gatskiy Alexander A., PhD, Neurosurgeon, Department of Reconstructive Neurosurgery, A.P. Romodanov Neurosurgery Institute, Kiev, Ukraine.
<https://orcid.org/0000-0002-2212-2143>
Tsybaliuk Iaroslav V., Neurosurgeon, Department of Reconstructive Neurosurgery, A.P. Romodanov Neurosurgery Institute, Kiev, Ukraine.
<https://orcid.org/0000-0002-8746-0944>

<https://orcid.org/0000-0002-2212-2143>

Цымбалюк Ярослав Витальевич, врач-нейрохирург отделения восстановительной нейрохирургии, Институт нейрохирургии им. А.П. Ромоданова НАМН Украины, г. Киев, Украина. <https://orcid.org/0000-0002-8746-0944>

Третьяк Игорь Богданович, д.м.н., заведующий отделением восстановительной нейрохирургии, Институт нейрохирургии им. А.П. Ромоданова НАМН Украины, г. Киев, Украина. <https://orcid.org/0000-0003-0977-7062>

Tretyak Ihor B., MD, Head of the Department of Reconstructive Neurosurgery, A.P. Romodanov Neurosurgery Institute, Kiev, Ukraine.

<https://orcid.org/0000-0003-0977-7062>

Информация о статье

Поступила 16 мая 2019 г.

Принята в печать 10 февраля 2020 г.

Доступна на сайте 28 февраля 2020 г.

Article history

Arrived: 16 May 2019

Accepted for publication: 10 February 2020

Available online: 28 February 2020