

## ОРТОДОНТИЧЕСКОЕ ЛЕЧЕНИЕ СКУЧЕННОСТИ — С УДАЛЕНИЕМ И БЕЗ УДАЛЕНИЯ ЗУБОВ

Клинические ситуации с незначительным (небольшим) дефицитом места легко исправляются без каких-либо удалений зубов. В данной статье обсуждаются ситуации лечения выраженной скученности зубов (дефицит места ~10 мм и более) при отсутствии скелетных нарушений.

Показаниями к удалению зубов во взрослом возрасте являются ситуации, при которых имеется несоответствие между длиной альвеолярного отростка и суммой ширины всех зубов. По сути, скученность это форма естественной компенсации такой диспропорции (равно как и протрузия). Поэтому лечение выраженной скученности зубов без удаления это перевод одной формы компенсации в другую (скученности в протрузию).

При лечении с удалением, идеально,

если дефицит места в зубной дуге равен размеру удаляемого зуба/зубов. Если же получаемое при удалении пространство превышает уровень дефицита места — длина альвеолярного отростка уже будет избыточна для оставшегося количества зубов. Это приведет к сложности закрытия остаточных промежутков, вероятности получения, напротив, — ретрузии в конечном результате и риску раскрытия трем после завершения лечения. В таких случаях лечение с удалением не оправдано.

Естественно, в литературе по ортодонтии давно прописаны показания к удалению зубов при лечении различных клинических случаев. Но современная ортодонтическая аппаратура позволяет разрешить без удаления преобладающее большинство случаев. Таким обра-

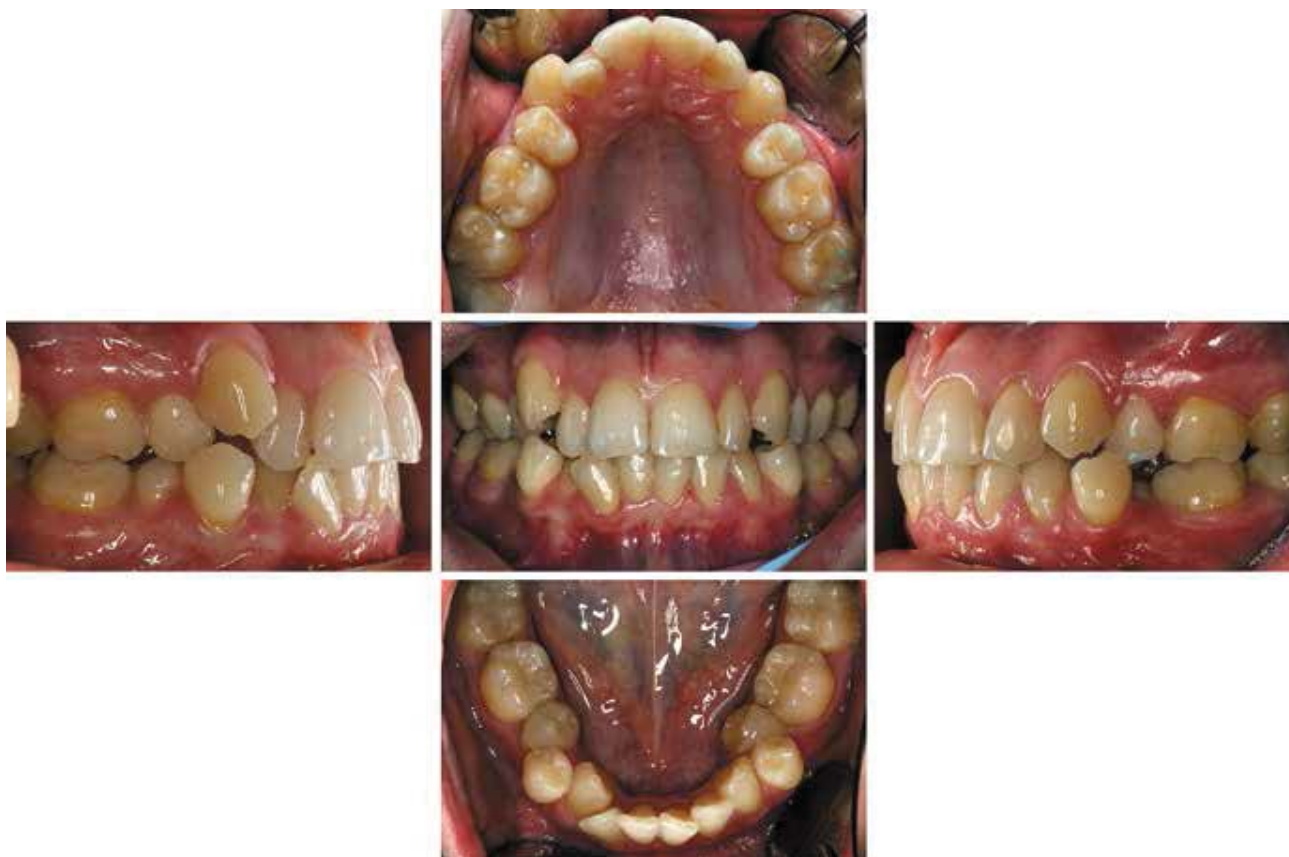зом, имеется возможность учитывать не только технические возможности аппаратуры, но и пожелания пациентов и стабильность полученного результата.

*Пациентка Г. С., 28 лет, (рис. 1) обратилась с жалобами на скученность зубов. Ранее у нее проводилось удаление премоляров в.ч. и ортодонтическое лечение съёмными аппаратами на в.ч.*

*Диагноз: скелетный I класс, зубоальвеолярный III класс, скученность зубов в.ч., н.ч.*

С учетом анамнеза и текущей клинической ситуации первоначальный диагноз (до проводившегося ранее лечения), вероятно, выглядел следующим образом: скелетный и зубоальвеолярный I класс, выраженная скученность зубов в.ч., н.ч.

При таком диагнозе имелись бы поводы для сомнений в пользу выбора ме-



тогда лечения с удалением (премоляров в.ч., н.ч.) или без удаления.

Проведенное ранее неполное лечение не решило проблемы дефицита места, скученности зубов, тем более прикуса,

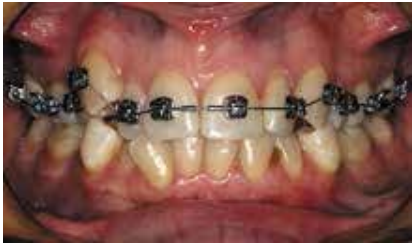

Рис. 2.

но исключило возможные сомнения в выборе метода лечения на данный момент. Таким образом удаление премоляров на нижней челюсти с последующим выравниванием зубных дуг стало оптимальным вариантом (полного) лечения в данной клинической ситуации.

Была установлена брекет-система на в.ч. (рис. 2) и н.ч. Проводилось выравнивание, коррекция формы зубных дуг, стягивание промежутков (рис. 3, 4), консолидация прикуса (рис. 5). Сроки активного лечения ~ 29 мес. (рис. 6).

Пациентка Г.Л., 38 лет, обратилась с жалобами на выраженную скученность зубов, особенно н.ч. (рис. 7).

Диагноз: скелетный I класс, зубоальвеолярный II класс (по клыкам), I класс по молярам, выраженная скученность зубов в.ч. и н.ч., язычное положение 35 и 45 зубов.

В этом случае есть возможность выбора метода лечения — с удалением 4х премоляров, либо без удаления. При столь выраженной скученности (по мнению авторов) менее компромиссным вариантом было бы удаление, однако

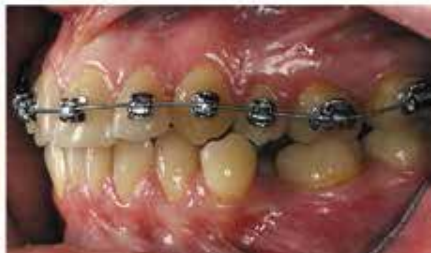
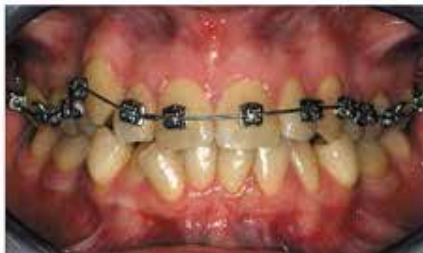
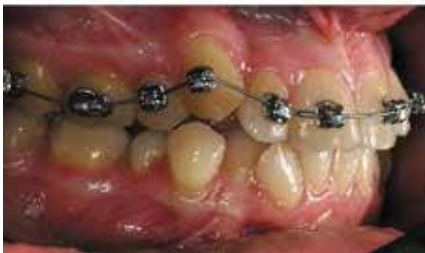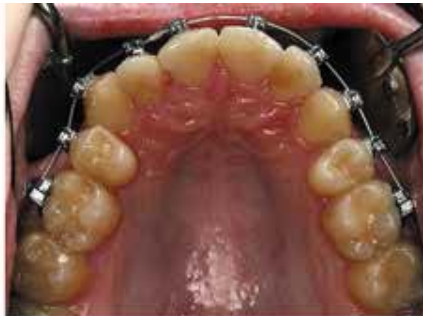Рис. 3.

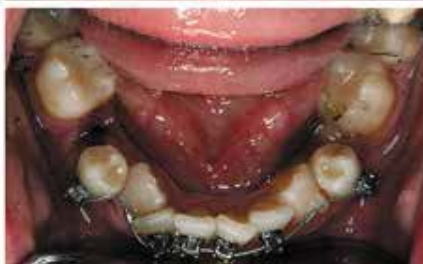
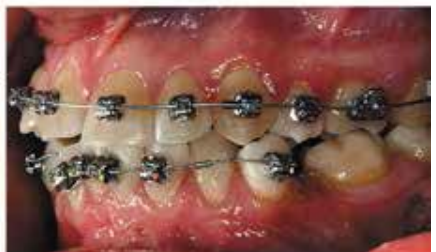
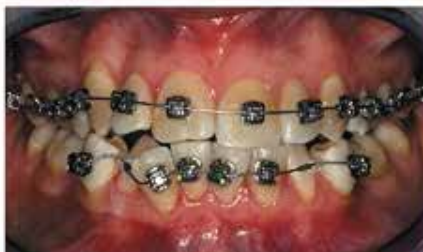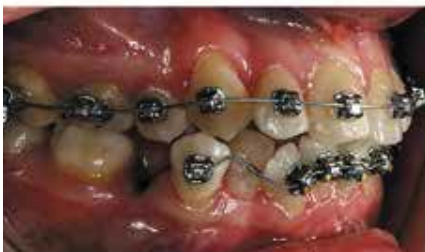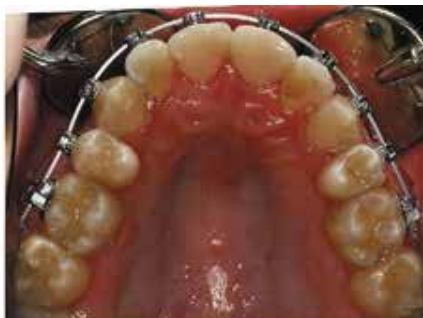Рис. 4.



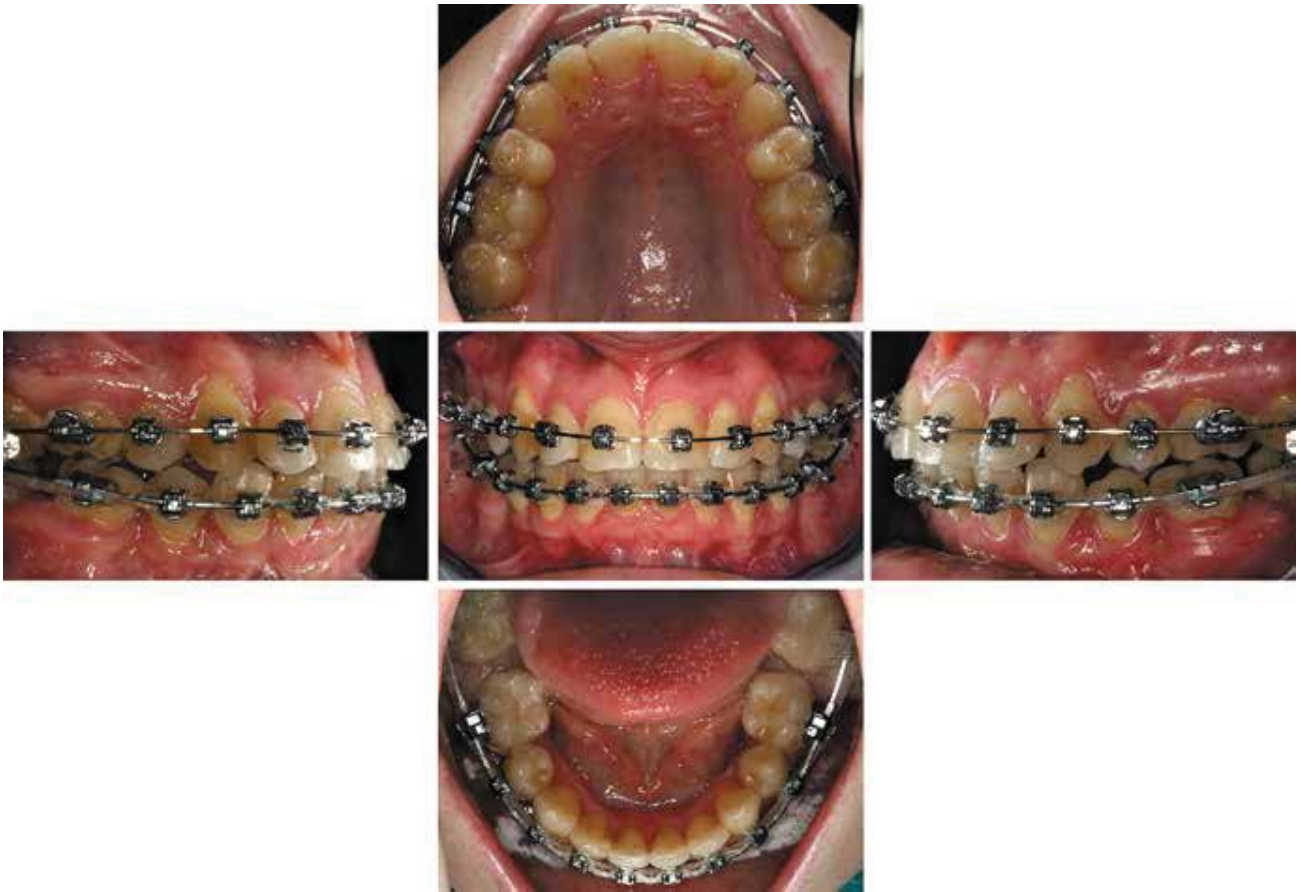

Рис. 5.

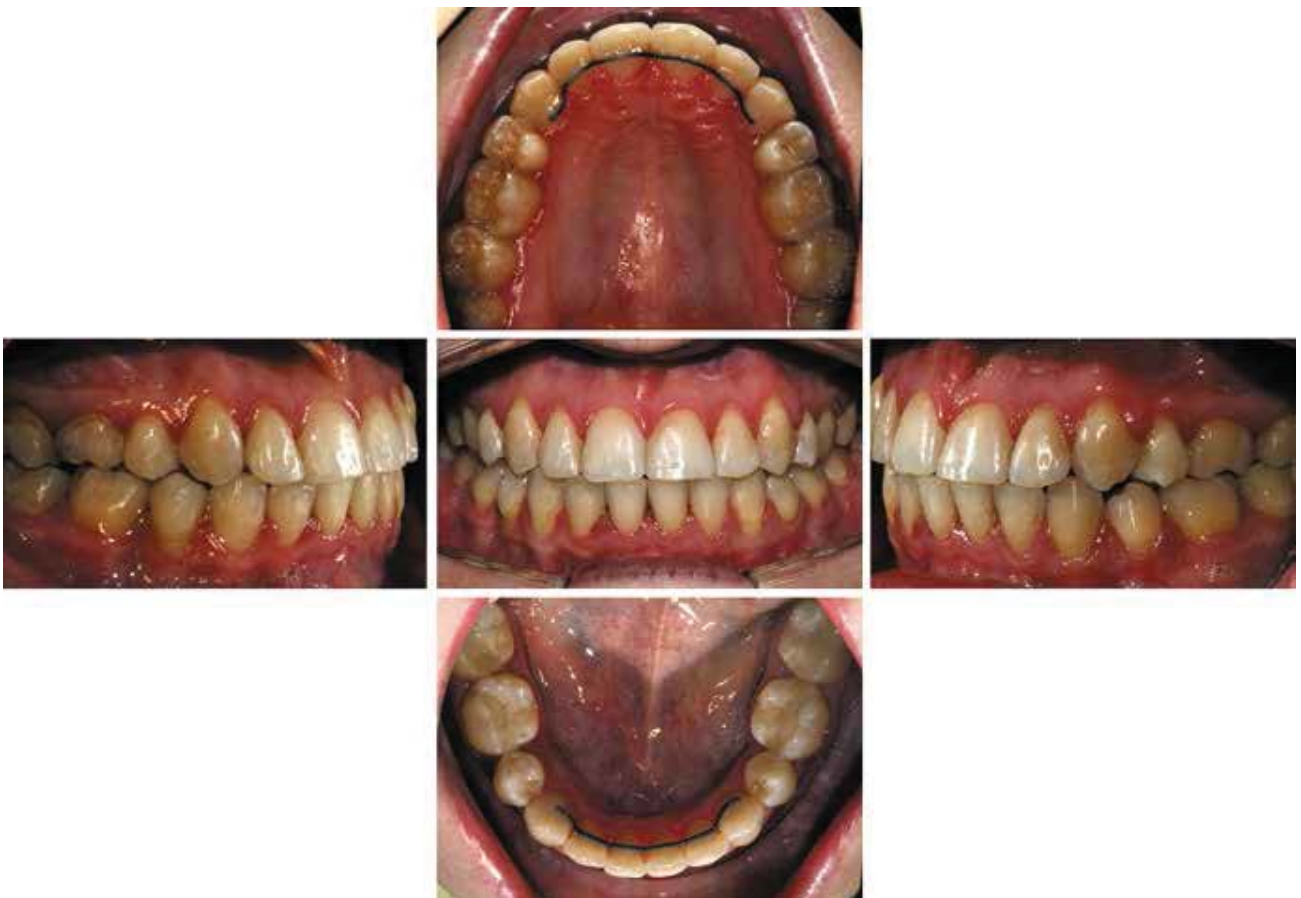


Рис. 6.

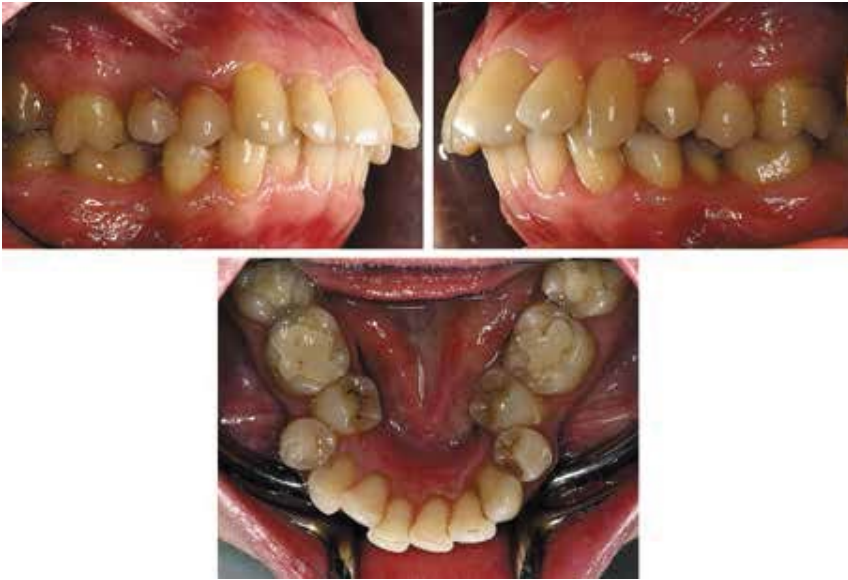

Рис. 7.

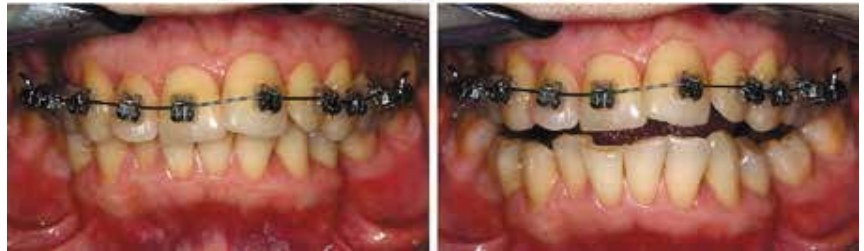
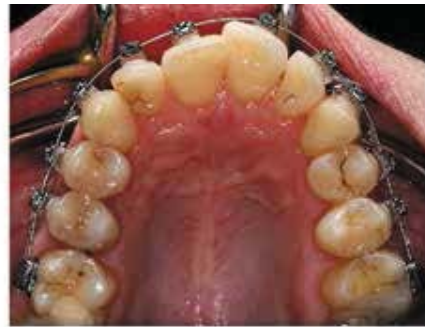
Рис. 8.

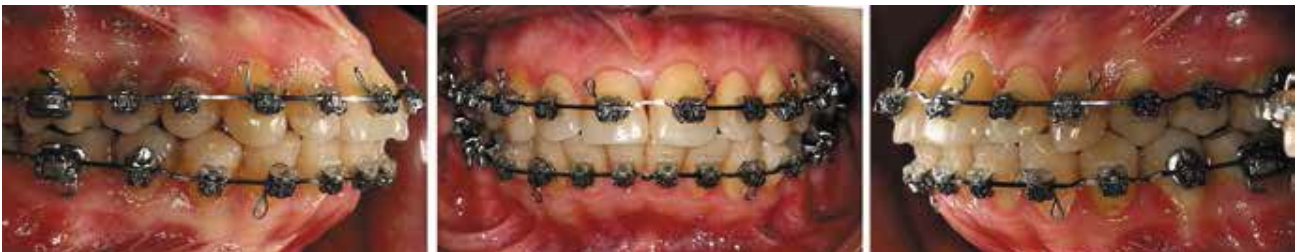

Рис. 9.

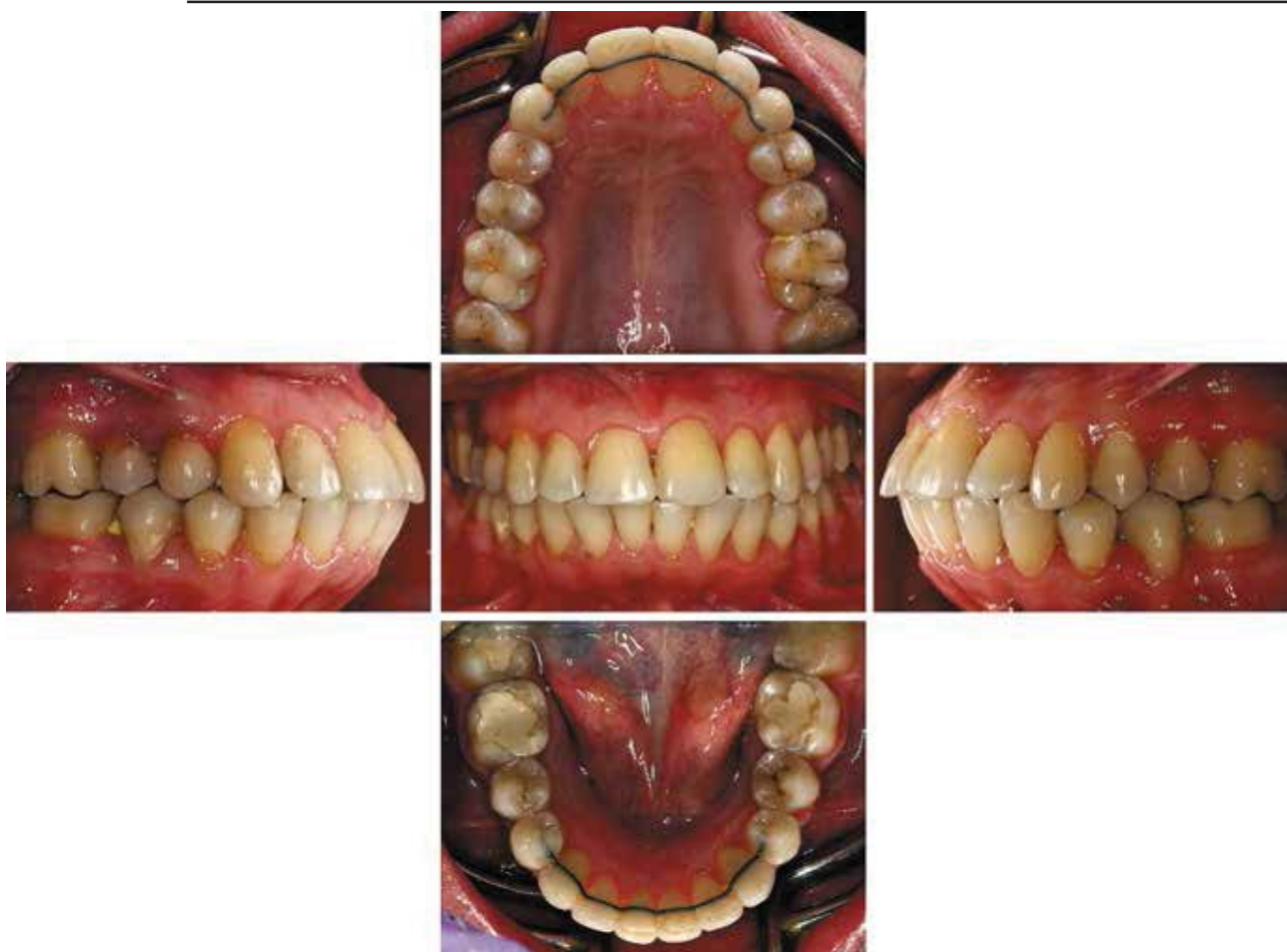

Рис. 10.

с учетом пожеланий пациентки «любой ценой не удалять зубы», был реализован вариант лечения без удаления.

Для компенсации предполагаемой протрузии была установлена самолигирующая брекет-система (рис. 8) на в.ч. и н.ч. с «низкими» значениями торка фронтальной группы зубов. Проводилось выравнивание зубов, последовательная смена ортодонтических дуг, создавалось место для язычно расположенных 35, 45 зубов с помощью раскрывающих пружин (рис. 9). Лечение завершено через 23 мес. (рис. 10).

Достигнуто хорошее соотношение зубных рядов по I-му классу, плотные окклюзионные контакты. Полученная в результате протрузия для многих лю-

дей выглядит более привлекательно, чем скученность.

Возможности современной ортодонтической аппаратуры позволяют ситуацию даже экстремальной скученности разрулить без удаления.

Задачей диагностики является поиск наилучшего плана лечения. Однако все старания врача в этом направлении могут быть нивелированы пожеланиями пациента. Пациент, до начала лечения, вряд ли может всесторонне представить себе возможный результат с учетом не только расположения зубов. Следует прогнозировать также влияние на лицевую эстетику, состояние пародонта, биомеханику зубочелюстного аппа-

рата, стабильность результата лечения.

При необходимости удаления зубов в плане лечения, с учетом мнения пациента и возможностей современной ортодонтической аппаратуры, можно пойти на уступки. Но если вследствие консервативного плана лечения (без удаления), выбранного по настоянию пациента, конечный результат окажется не в полной мере удовлетворительным — вся ответственность ляжет на врача.

Полученный результат лечения должен перевешивать исходную ситуацию и негативный эффект допущенных компромиссов. В противном случае, либо проводить патогенетически обоснованное лечение, либо, будет разумным оставить без лечения.