

П.В. ЛЕОНЕНКО

Институт стоматологии Национальной медицинской академии
последипломного образования имени П.Л. Шупика
Кафедра ортопедической стоматологии

**РЕЗУЛЬТАТЫ ИССЛЕДОВАНИЯ
ВЛИЯНИЯ НА РЕМОДЕЛИРОВАНИЕ КОСТНОЙ ТКАНИ
У ПАЦИЕНТОВ С ДЕНТАЛЬНОЙ ИМПЛАНТАЦИЕЙ
И ГЕНЕРАЛИЗОВАННЫМ ПАРОДОНТИТОМ**

Научный консультант – профессор А.В. Павленко

Обозначена проблема структурных и биомеханических изменений костной ткани при метаболических остеопатиях на фоне генерализованного пародонтита. В приведенном исследовании доказано, что применение магнитно-лазерной терапии на фоне фармакологической корригирующей терапии ибандроновой кислотой у пациентов с генерализованным пародонтитом и остеопатиями – до и после дентальной имплантации – уменьшает активность процессов резорбции, нормализует метаболизм костной ткани, способствует длительной ремиссии заболевания и приводит к более прогнозируемому результату дентальной имплантации.

Ключевые слова: генерализованный пародонтит, метаболические остеопатии, ибандроновая кислота, дентальная имплантация, магнитно-лазерная терапия

The problem of structural and biomechanical changes in bone tissue in metabolic osteopathy on the background of generalized periodontitis is designated. In the study it is proved that the use of magnetic-laser therapy on a background of pharmacological corrective therapy with ibandronic acid in patients with generalized periodontitis and osteopathy, before and after dental implantation reduces the activity of resorption processes, normalizes bone metabolism, promotes long-term remission of the disease, and leads to more predictable result of dental implantation.

Key words: generalized periodontitis, metabolic osteopathy, ibandronic acid, dental implantation, magnetic-laser therapy

Воспалительные заболевания тканей пародонта, к которым относится генерализованный пародонтит (ГП), широко распространены в практике врача-стоматолога и являются не только медицинской, но и социальной проблемой. Это обусловлено тем, что пародонтит приводит к потере зубов, а очаги инфекции в пародонтальных карманах отрицательно влияют на организм в целом. Кроме этого существует ряд общих факторов, которые понижают резистентность организма и создают предрасположенность к возникновению заболеваний пародонта или к прогрессированию их течения. К таким основным факторам можно отнести: эндокринные заболевания, нервно-соматические заболевания (ревматизм, нарушения обмена веществ), болезни крови, гиповитаминозы, инфекционные заболевания, ожирение, заболевания желудочно-кишечного тракта, сердечно-сосудистой и дыхательной си-

стем, а также метаболические остеопатии – остеопения, остеопороз¹.

У пациентов с ГП на фоне метаболических остеопатий ухудшаются биомеханические характеристики и компенсаторные реакции костной ткани (КТ), что приводит к ускоренной потере маргинальной костной ткани (МКТ) вокруг имплантатов и альвеолярного отростка².

Такое состояние проблемы требует дополнительных мер превенции потери КТ вокруг дентальных имплантатов как на

¹ Данилевский Н.Ф. Заболевания пародонта / Н.Ф. Данилевский, А.В. Борисенко. – К.: Здоров'я, 2000. – 464 с.; Лукиных Л.М. Хронический генерализованный пародонтит. Часть I. Современный взгляд на этиологию и патогенез / Л.М. Лукиных, Н.В. Крутлова // Современные технологии в медицине. - 2011. - № 1. - С. 123-125; Мазур И.П. Клинико-патогенетические особенности течения заболеваний пародонта при нарушении системного костного метаболизма и их коррекция: Автореф. дис. на соискание науч. степени докт. мед. наук: спец. 14.01.22 «Стоматология» / И.П. Мазур, 2006. - 38 с.

² Леоненко П.В. Профилактика потери маргинального края костной ткани вокруг имплантата у больных генерализованным пародонтитом / П.В. Леоненко // Матеріали Східноєвропейської конференції з проблем стоматологічної імплантації «Мультидисциплінарний підхід як стратегія успіху» 10-12 березня 2011р., Львів, 2011.- С. 42-43.

хирургическом, так и на ортопедическом этапах лечения. По данным литературы существует необходимость в применении системных остеотропных препаратов в комплексном лечении больных ГП с целью нормализации метаболизма КТ³. На сегодняшний день в комплексном лечении заболеваний пародонта применяют препараты, регулирующие гомеостаз кальция – препараты кальция третьего поколения (Кальцецин-Д3, Кальцецин Адванс), антирезорбенты – бисфосфонаты (алендронат натрия), кальцитонин (Миакальцик), препараты витамина D – альфакальцидол⁴.

Среди препаратов, ингибирующих костную резорбцию, наиболее широко применяют бисфосфонаты. Современным препаратом из этой группы является ибандроновая кислота, препарат из группы азотсодержащих бисфосфона-

тов, имеющий мощное антирезорбтивное действие и сходство с КТ. Препарат снижает темпы ремоделирования КТ, подавляет процессы резорбции КТ и незначительно снижает костеобразование⁵. Ибандронат влияет на клетки КТ, подавляет образование и дифференцировку предшественников остеокластов – преостеокластов в остеокласты, созревание и метаболизм остеокластов.

Применение ибандроновой кислоты у пациентов при подготовке к дентальной имплантации обусловлено тем, что для успешной имплантации важны такие составляющие, как количество и качество КТ. Качество КТ взаимосвязано с ее метаболизмом. Поэтому на сегодняшний день в пародонтологии и в имплантологии все больше уделяется внимание вопросам структуры и метаболизма КТ⁶. С целью местной коррекции влияния ибандроновой кислоты на костеобразование в зоне дентальной имплантации у пациентов с ГП нами проведен поиск различных вариантов местного воздействия на регионарное ремоделирование КТ. В мировой литературе приведено достаточно убедительных научных трудов об эффективности применения лазерного излучения и магнитного воздействия на область перелома конечностей с целью ускорения реабилитации пациентов и уменьшения сроков иммобилизации. Лазерные технологии открыли новые возможности в решении многочисленных медицинских проблем, но реально успехи лазерной медицины зависят от совокупности лазерных и традиционных методов лечения⁷. На сегодняшний день интерес представляют полупроводниковые лазе-

³ Леоненко П.В. Внедрение алгоритма (протокола) оказания комплексной диагностическо-лечебной помощи пациентам с генерализованным пародонтизмом, остеоопатиями и дефектами зубных рядов с использованием метода дентальной имплантации и CAD / CAE / CAM технологий / П.В. Леоненко // Збірник наукових праць співробітників НМАПО ім. П.Л. Шупика.- К.,2012.- №21, кн.1.- С. 211 - 225; Леоненко П.В. Отдаленные результаты проведения корректирующего ортодонтического лечения, корректирующей остеотропной терапии и реконструктивных ортопедических мероприятий у пациентов с генерализованным пародонтизмом / П.В. Леоненко // Збірник наукових праць співробітників НМАПО ім. П.Л. Шупика.- К.,2012.- №21, кн.2.- С. 321 - 336; Мазур И.П. Биомеханические аспекты костной ткани нижней челюсти: клинико-экспериментальное исследование. ЧАСТЬ II / И. П. Мазур, П. В. Леоненко // Имплантологія. Пародонтологія. Остеологія. – 2010. – № 2 (18). – С. 8–16; Поворознюк В. В. Костная система и заболевания пародонта / В. В. Поворознюк, И. П. Мазур. – К.: ВПЦ «Експрес», 2004. – 446 с.

⁴ Леоненко П.В. Внедрение алгоритма (протокола) оказания комплексной диагностическо-лечебной помощи пациентам с генерализованным пародонтизмом, остеоопатиями и дефектами зубных рядов с использованием метода дентальной имплантации и CAD / CAE / CAM технологий / П.В. Леоненко // Збірник наукових праць співробітників НМАПО ім. П.Л. Шупика.- К.,2012.- №21, кн.1.- С. 211 - 225; Леоненко П.В. Отдаленные результаты проведения корректирующего ортодонтического лечения, корректирующей остеотропной терапии и реконструктивных ортопедических мероприятий у пациентов с генерализованным пародонтизмом / П.В. Леоненко // Збірник наукових праць співробітників НМАПО ім. П.Л. Шупика.- К.,2012.- №21, кн.2.- С. 321 - 336; Мазур И.П. Биомеханические аспекты костной ткани нижней челюсти: клинико-экспериментальное исследование. ЧАСТЬ II / И. П. Мазур, П. В. Леоненко // Имплантологія. Пародонтологія. Остеологія. – 2010. – № 2 (18). – С. 8–16; Поворознюк В. В. Костная система и заболевания пародонта / В. В. Поворознюк, И. П. Мазур. – К.: ВПЦ «Експрес», 2004. – 446 с.; Леоненко П.В. Профилактика потери маргинального края костной ткани вокруг имплантата у больных генерализованным пародонтизмом / П.В. Леоненко // Матеріали Східноєвропейської конференції з проблем стоматологічної імплантатції «Мультидисциплінарний підхід як стратегія успіху» 10-12 березня 2011р., Львів, 2011.- С. 42-43.

⁵ Поворознюк В. В. Костная система и заболевания пародонта / В. В. Поворознюк, И. П. Мазур. – К.: ВПЦ «Експрес», 2004. – 446 с.; Barrett J. Ibandronate: a clinical pharmacological and pharmacokinetic update / J. Barrett, E. Worth, F. Baus, S. Epstein // J. Clin. Pharmacol. – 2004. – Vol. 44. – P. 951–965; Russell R.G. Mechanisms of action of bisphosphonates: similarities and differences and their potential influence on clinical efficacy / R. G. Russell, N. B. Watts, F. H. Ebetino, et al. // Osteoporos Int. – 2008. – Vol. 19 (6). – P. 733–759.

⁶ Леоненко П.В. Внедрение алгоритма (протокола) оказания комплексной диагностическо-лечебной помощи пациентам с генерализованным пародонтизмом, остеоопатиями и дефектами зубных рядов с использованием метода дентальной имплантации и CAD / CAE / CAM технологий / П.В. Леоненко // Збірник наукових праць співробітників НМАПО ім. П.Л. Шупика.- К.,2012.- №21, кн.1.- С. 211 - 225.; Lindhe J. Clinical Periodontology and Implant Dentistry / J. Lindhe, N.P.Lang, T. Karring. – 5th ed. Blackwell Munksgaard. – 2008 – 1340 p.

⁷ Прохончуков А.А. Лазеры в стоматологии / А.А. Прохончуков, Н.А. Жижина. – М.: «Медицина». – 1986. – 176 с.; Методические рекомендации по применению аппарата квантовой терапии / под редакцией Ю.Б. Хейфеца. – М.: ЗАО «Милта ПКП ГИТ» – 2002. – 275 с.

ры, генерирующие инфракрасный свет с длиной волны 0,85-0,98 мкм, который наиболее глубоко проникает в ткани и, соответственно, обеспечивает высокий лечебный эффект.

В последнее время при современной разработке лазерной техники проводят совмещение в одном приборе лазерного излучения и магнитного воздействия⁸. Лечебное действие низкоинтенсивного лазерного света и низкочастотного синусоидального магнитного поля преимущественным образом совпадают, а взаимное потенцирование двух физических факторов дают качественно новый вид местного терапевтического воздействия на костное ремоделирование и ускоряют процессы образования кости⁸.

Исходя из выше обозначенного, разработка и внедрение методик применения в стоматологической практике лазерного света и низкочастотного синусоидального магнитного поля являются современными и актуальными задачами, учитывая возможности местной коррекции влияния ибандроновой кислоты на костеобразование у пациентов с дентальной имплантацией.

Цель исследования: изучить возможности сочетанного, потенцирующего применения магнитно-лазерной терапии и ибандроновой кислоты с целью профилактики потери маргинального края костной ткани у пациентов с дентальной имплантацией на фоне генерализованного пародонтита и метаболических остеопатий.

Материалы и методы исследования

Для реализации цели исследования нами было проведено обследование 69 пациентов в возрасте 25-78 лет, из которых 34 женщины (49,32 %) и 35 мужчин (50,7 %). Для тщательного изучения факторов, способствующих улучшению адаптационных и компенсаторных реакций КТ на механический фактор, а именно дентальную имплантацию и нагрузку КТ зубными протезами с опорой на имплантаты, нами были сформированы 4 группы пациентов. В первые 3 группы вошли 59 пациентов с ГП и диагностированными изменениями костного метаболизма.

В I группу был включен 41 пациент с ГП и дефектами зубных рядов, нуждающийся в дентальной имплантации, которому за 3-6 месяцев перед хирургическим вмешательством был проведен разработанный

нами комплекс остеотропной терапии, а также перед дентальной имплантацией и в течение 20 дней после применено физиотерапевтическое воздействие на зону хирургического вмешательства с повтором на каждом последующем этапе реабилитации.

Во II группу были отобраны 9 пациентов с ГП, метаболическими нарушениями КТ и необходимостью дентальной имплантации. Пациенты этой группы получали местное физиотерапевтическое воздействие без ибандроновой кислоты. В III группу были отобраны 9 человек с ГП, метаболическими нарушениями КТ и необходимостью в дентальной имплантации. Пациенты этой группы получали только общую остеотропную терапию ибандроновой кислотой. Пациентам I-III групп были установлены 160 имплантатов различных систем. При установке дентальных имплантатов по 2-х этапному протоколу их раскрытие проводили в среднем, через 4-6 месяцев, учитывая тип костной ткани, степень исходных нарушений метаболизма кости, тип фармакологической коррекции этих нарушений, особенности микро- и макродизайна имплантатов. При установке дентальных имплантатов без отслаивания слизисто-надкостничного лоскута с использованием навигационных шаблонов установку формирователей десны проводили во время имплантации. Установку супраконструкций проводили через 2-ва месяца после раскрытия имплантатов. В контрольную, IV группу, вошли 10 пациентов без ГП и метаболических остеопатий с установленными дентальными имплантатами.

Всем пациентам были проведены клинические обследования, функциональные исследования, специальные исследования, рентген-остеометрия потери высоты маргинального края костной ткани (ВМК) вокруг имплантатов, конусно-лучевая компьютерная томография, лабораторное определение кальцийтропных гормонов, определение биохимических маркеров ремоделирования КТ, определение коэффициента стабильности имплантата (КСИ) прибором «Osstell», электронный компьютерный контроль окклюзионных соотношений и нагрузок в области имплантатов прибором «T-Scan».

Протокол лечения. Пациентам I и III групп были проведены три этапа комплексных реконструктивных лечебно-реабилитационных мероприятий.

Первый этап – первичное пародонтологическое лечение у врача-

⁸ Методические рекомендации по применению аппарата квантовой терапии / под редакцией Ю.Б. Хейфеца. – М.: ЗАО «Милта ПКП ГИТ» – 2002. – 275 с.; Пономаренко Г.Н. Биофизические основы физиотерапии / Г.Н. Пономаренко, И.И. Турковский [Учебное пособие]. – М.: «Медицина». - 2006. - 176 с.

пародонтолога, коррекция индивидуального лечебно-гигиенического режима, а также применение препарата «Хепилор» для ополаскивания полости рта.

Второй этап – корригирующие лечебные мероприятия:

1. Пациентам I и III групп назначали - ибандроновую кислоту («Бонвива», Швейцария) по 150 мг один раз в месяц, продолжительность курса лечения - 3 месяца. Пациенты II группы ибандроновую кислоту не получали. Также назначали комплексные препараты кальция третьего поколения с витамином D и микроэлементами по 1 таб. 2 раза в день, продолжительность курса лечения - 6 месяцев, а также «Альфакальцидол» - 2 месяца.

2. Изучение функционального состояния зубочелюстного аппарата и стереотипа жевательной нагрузки с целью построения оптимальных окклюзионных соотношений и нагрузок на зубах и/или дентальных имплантатах. Проведение функциональных, специальных и рентгенологических исследований.

Создание индивидуальных трехмерных моделей зубочелюстного аппарата пациента для конечно-элементного анализа, или использование универсального способа высокоточной трехмерной виртуальной имитации строения и функции зубочелюстного аппарата человека², с последующим анализом и планированием проведения и материально-технического обеспечения корригирующих и реконструктивных мероприятий с применением CAD/CAE/CAM технологий.

3. Лечение окклюзионной травмы с последующим шинированием групп зубов.

4. Хирургическое лечение больных с генерализованным пародонтитом.

5. Контроль индивидуального лечебно-гигиенического режима, а также применение препарата «Хепилор» для ополаскивания полости рта.

Третий этап – реконструктивные лечебные мероприятия. Использование результатов анализа, планирования проведения и материально-технического обеспечения реконструктивных мероприятий с применением CAD/CAE/CAM технологий. Создание навигационных шаблонов, изготовления зубных протезов по технологии CAD/CAM, восстановление функции жевания и целостности зубных рядов путем дентальной имплантации. Пациенты I и II групп перед хирургическим вмешательством получали лазерное облучение поверхности кожи в области предстоящего хирургического вмешательства с помощью диодного ла-

зера (618нм), экспозиция 20 мин. После хирургического вмешательства лазерное облучение этого участка челюсти повторяли ежедневно № 20. После проведения светолечения пациент получал контактную дарсонвализацию в зоне хирургического вмешательства первые пять дней ежедневно по 10 мин., а с 6 дня поочередно, через день, низкочастотную магнитотерапию (амплитудное значение магнитной индукции 30 мТл, в течение 20 мин.) №15. Вышеприведенный алгоритм физиотерапевтического лечения применяли повторно на этапе установки формирователей десны, за десять дней до установки временных протезов, а также постоянных конструкций. Установку супраконструкций проводили под контролем показателя КСИ, начинали с изготовления временных зубных протезов через 2 мес. после установки формирователя десны. Постоянные конструкции зубных протезов устанавливали через год после временного протезирования под контролем показателя КСИ. Контроль за нагрузкой временных и постоянных конструкций зубных протезов проводили с помощью электронного компьютерного анализа окклюзионных соотношений и нагрузок в области имплантатов. Во время реконструктивных лечебных мероприятий проводили контроль индивидуального лечебно-гигиенического режима, а также применяли препарат «Хепилор» для ополаскивания полости рта. При необходимости - системная остеотропная терапия с назначением ибандроната (1-2 мес.).

Диспансеризация предусматривала поддерживающее пародонтологическое лечение - регулярные осмотры, проведение профессиональной гигиены, коррекцию индивидуальной гигиены полости рта, применение препарата «Хепилор» для ополаскивания полости рта. Пациентам I и III групп при необходимости назначали ибандроновую кислоту (1-2 мес.), остеотропную терапию, а пациентам I и II групп комплекс местной физиотерапии по вышеуказанному алгоритму. Контроль остеоинтеграции в условиях функциональных нагрузок проводили путем определения КСИ прибором «Osstell» и электронного компьютерного анализа окклюзионных соотношений и нагрузок в области имплантатов прибором «T-Scan». Статистическую обработку полученных результатов проводили на персональном компьютере, используя программное обеспечение Microsoft Excel и Statistica.

Результаты исследования и их обсуждение

Согласно протоколу лечения и исследования, пациентов I-IV групп обследовали на разных этапах комплексного лечения ГП. Результаты исследования клинико-рентгенологического состояния тканей пародонта на втором этапе лечебных мероприятий продемонстрировали стабилизацию патологических процессов. В I и III группе пациентов, принимавших ибандроновую кислоту, в течение года обострения ГП обнаружено не было. По результатам индексной оценки состояния тканей пародонта у пациентов I и III групп отмечено уменьшение PMA и PI за год в среднем на 14%. Вместе с тем, у 25% пациентов II группы в течение года было зарегистрировано обострение ГП. Отдаленные результаты проведенных клинических исследований пациентов на третьем этапе комплексных реконструктивных лечебно-реабилитационных мероприятий приведены на диаграмме (рис.1).

лечебных мероприятий у пациентов I-III групп, изучали показатели маркеров костного ремоделирования, а отдаленные результаты исследований (через 2 года) приведены в таблице 1. В начале исследования у пациентов I-III групп установлено нарушение метаболической активности КТ. Замедление костеобразования у этих пациентов происходило на фоне усиления процессов ее резорбции. Кроме этого, в начале исследования в I-III группах пациентов зарегистрировано достоверное уменьшение показателей остеокальцина и костного изофермента щелочной фосфатазы, что свидетельствовало об угнетении процессов образования КТ. Показатель уровня дезоксипиридинолина в I-III группах был повышен почти в два раза ($9,19 \pm 1,67$ нмоль) по сравнению с пациентами без ГП ($4,68 \pm 0,89$ нмоль, $p < 0,05$). Указанные метаболические нарушения и клинические проявления у пациентов I, III групп были обоснованием для их фармакологической коррекции. Пациенты II

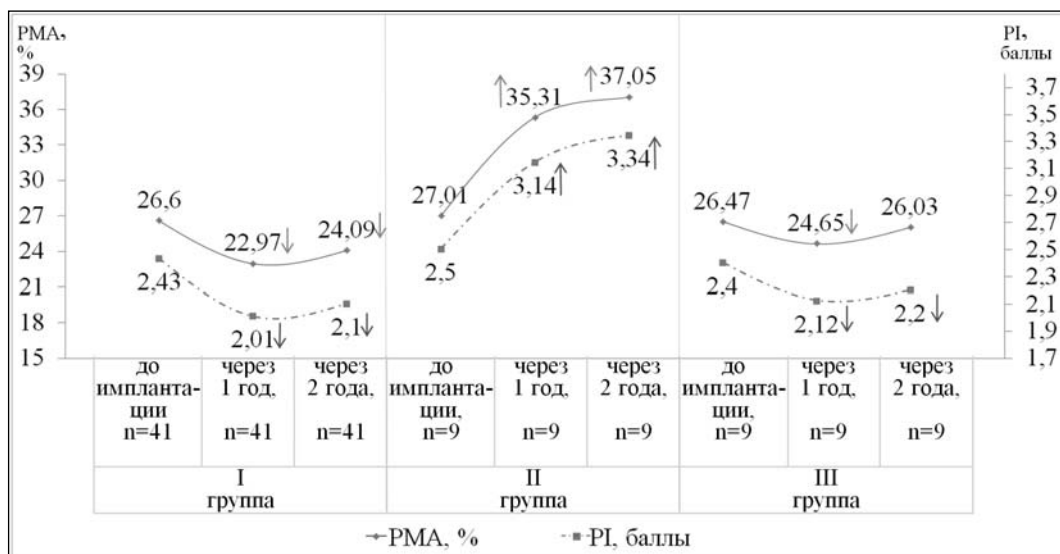


Рис. 1. Состояние пародонта у пациентов на этапах лечения

На фоне фармакологического сопровождения препаратом «Бонвива» у пациентов I и III групп через год был получен достоверный положительный клинический эффект по сравнению с II группой, в которой коррекция метаболических нарушений не проводилась (рис.1). После проведенного корректирующего лечения по протоколу и фармакологической коррекции, сочетанной с местным физиотерапевтическим воздействием, отмечена клиническая стабилизация течения ГП у 98% пациентов I группы.

С целью изучения влияния на костный метаболизм различных алгоритмов

группы получали исключительно традиционное пародонтологическое лечение и корректирующую терапию, не содержащую ибандроновую кислоту в сочетании с физиотерапевтическим воздействием (местный остеостимулирующий эффект). По результатам исследований, через 2 года у пациентов II группы, показ алгоритм лечения не повлиял на показатели метаболической активности КТ, но привел к хроническому течению ГП в отличие от I и III групп пациентов, где получена стабилизация течения ГП.

Установку дентальных имплантатов проводили на 3-м этапе лечебно-

**Метаболическая активность костной ткани у пациентов
с генерализованным пародонтитом во время лечения**

Биохимические показатели костного метаболизма	Показатели I, II, III гр. до лечения, n=59		Показатели I гр., через 2 года, n=41		Показатели II гр., через 2 года, n=9		Показатели III гр., через 2 года, n=9		Показатели IV гр., n=10	
	ж.	м.	ж.	м.	ж.	м.	ж.	м.	ж.	м.
Остеокальцин, нг/мл	20,26 ±1,39	18,69 ±1,41	29,61 ±0,98*	28,29 ±0,72*	21,94 ±0,82	20,20 ±0,96	29,47 ±0,57	28,14 ±0,52	26,30 +1,23	24,07 +1,22
Костный изофермент щелочной фосфатазы, о/л	26,43 ±1,87	21,60 ±1,69	34,53 ±1,50*	27,76 ±1,62*	24,21 ±1,65	20,95 ±1,79	33,32 ±1,27	26,24 ±1,44	27,95 +1,43	29,11 +1,29
Дезоксипи-ридинолин, нмоль	9,19 ±1,67	6,56 ±1,72	3,98 ±0,62*	3,39 ±0,59*	7,57 ±1,02	5,30 ±0,86	4,07 ±0,50	3,50 ±0,43	4,68 +0,89	3,65 +0,62
Уровень кальция, ммоль/л	2,45 ±0,06	2,37 ±0,04	2,42 ±0,07	2,41 ±0,04	2,42 ±0,05	2,38 ±0,06	2,43 ±0,05	2,40 ±0,03	2,31 +0,04	2,33 +0,05

* Примечание: различия между показателями в I и II гр. считали достоверными при $p < 0,05$.

реабилитационных мероприятий пациентам I группы на фоне фармакологической коррекции метаболических нарушений. Пациентам I - III групп один раз в год проводили определение показателей основных кальцийтропных гормонов и биохимических показателей метаболизма КТ с целью мониторинга состояния КТ. Основываясь на данных мониторинга, пациентам I и III групп при необходимости назначали поддерживающую фармакологическую терапию. Полученные данные отдаленных результатов исследований метаболизма КТ у пациентов I-III групп после проведения имплантации и протезирования приведены в таблице 1.

Через два года исследований достоверных различий по биохимическим показателям метаболизма КТ в I и III группах мы не получили. Ежегодное проведение лабораторных исследований функционального состояния КТ у пациентов этих групп продемонстрировало ослабление интенсивности костной резорбции и активизацию процессов костеобразования. Путем исследований определено, что показатели маркеров резорбции КТ у пациентов I группы, принимавших ибандроновую кислоту и остеотропные препараты в комбинации с физиотерапевтическим воздействием, были в пределах показателей IV группы (контрольной). У женщин показатели дезоксипиридинолина составляли $(3,98 \pm 0,62)$ против $(9,19 \pm 1,67)$ нмоль - до лечения, ($p < 0,05$), у мужчин $(3,39 \pm 0,59)$ против $(6,56 \pm 1,72)$ нмоль - до лечения, ($p < 0,05$).

У пациентов II группы, имевших в протоколе лечения местное физиотерапевтическое воздействие (местный остеостимулирующий эффект) и не принимавших системные остеотропные препараты, наблюдалась тенденция к снижению активности остеобластов и подавление процессов костеобразования (табл. 1).

Вместе с тем, у пациентов без фармакологической коррекции отмечалось усиление процессов резорбции КТ - повышались показатели дезоксипиридинолина. В результате долговременных наблюдений клинически мы определяли хроническое течение ГП у пациентов II группы с периодическим обострением, в отличие от пациентов, принимавших ибандроновую кислоту и препараты кальция, у которых мы определяли стабилизацию течения ГП и обострение течения отмечено лишь в 16 % случаев в I группе и в 20 % случаев III группе пациентов. Полученные результаты указывают, что нарушения метаболизма КТ является основой для обострения ГП. При периодических обострениях течения ГП у пациентов II группы, по данным рентген-остеометрии, мы определяли увеличение потери маргинальной КТ в области имплантации. И наоборот, местное физиотерапевтическое влияние на КТ в зоне имплантации, в сочетании с системной остеотропной терапией привело к уменьшению уровня резорбции маргинального края КТ вокруг имплантатов и ускорило увеличение показателя КСИ в I и III группах. Отдаленные результаты рентген-остеометрических исследований потери ВМК приведены на диаграмме (рис. 2).

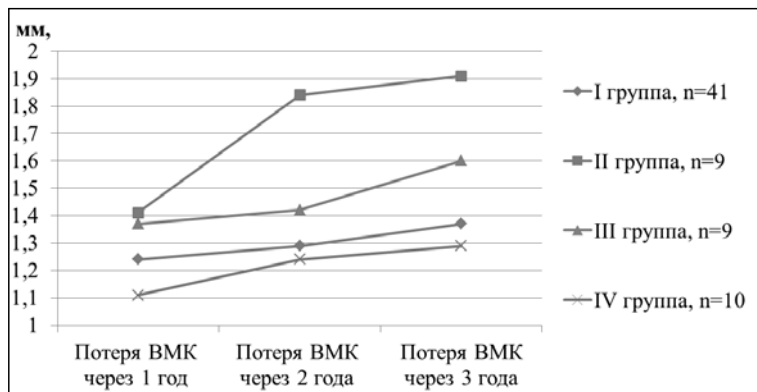


Рис. 2. Динамика показателей потери ВМК в области имплантатов у пациентов I - IV групп исследования

Через год «тренировочных» нагрузок временными конструкциями с редуцированной нагрузкой (уменьшение площади и рельефа окклюзионного стола временных конструкций) и отсутствия первичных контактов на протезах с опорой на дентальные имплантаты путем создания окклюзионной задержки с помощью прибора «T-Scan», потеря ВМК вокруг имплантатов в первой группе ($1,24 \pm 0,27$ мм), не имела достоверных отличий от группы контроля ($1,11 \pm 0,23$ мм) ($p > 0,05$). Через два года пользования зубными протезами с опорой на дентальные имплантаты во II группе, в которой пациенты не получали фармакологического сопровождения ибандронатом, потеря ВМК ($1,84 \pm 0,28$ мм) превышала уровень потери кости в группе контроля и достоверно была выше, чем в I группе ($p < 0,05$). Через три года мы получили стабилизацию потери ВМК вокруг имплантатов в первой группе и в контрольной. Показатель потери ВМК вокруг имплантатов в I и IV группах достоверных различий через 2 и 3 года не имел. Достигнутая стабилизация потери КТ вокруг шейки дентальных имплантатов в I и IV группах указывает на полную адаптацию и перестройку КТ к новым условиям функциональных нагрузок. Показатель КСИ определенный прибором «Osstell» через 6 мес. ($74,12 \pm 1,24$ ед.) и 12 мес. ($79,62 \pm 2,13$ ед.) у пациентов I группы указывал на рост плотности кости вокруг установленных и функционально нагруженных имплантатов. Достоверных различий в показателях КСИ, а также динамике их роста у имплантатов в I и IV группах не выявлено ($p > 0,05$). Однако во II группе пациентов установлено достоверное увеличение потери ВМК в сравнении с I и IV группами, что связано с метаболическими остеопатиями нескорректированными фармакологиче-

ским сопровождением, преимуществом процессов резорбции кости над процессами ее созидания (табл. 1). Полученные нами данные являются свидетельством того, что нарушение метаболизма КТ у больных с ГП без фармакологического сопровождения ибандроновой кислотой приводило к ускорению темпов потери ВМК в области имплантатов после их

нагрузки супраконструкциями.

На этапах корригирующей терапии с целью подготовки к дентальной имплантации применение ибандроновой кислоты в комплексном лечении ГП дает лучший клинический эффект, нормализует метаболизм КТ скелета и альвеолярного отростка, тормозит резорбцию КТ путем снижения активности остеокластов (табл. 1). На этапе дентальной имплантации, на этапе установки формирующих десны, на этапе первичной функциональной нагрузки КТ в области имплантатов, а также на этапе установки постоянных супраконструкций местное физиотерапевтическое остеотропное влияние на фоне поддерживающей фармакологической терапии стимулирует процессы минерализации КТ, улучшает ее биомеханические характеристики, способствует клинической стабилизации патологических процессов в пародонте и достоверно уменьшает потерю маргинального края кости вокруг функционирующих дентальных имплантатов. Однако, использование исключительно ибандроновой кислоты до и после установки дентальных имплантатов не дает клинического эффекта, равноценного тому, что мы получали при ее сочетании с местным физиотерапевтическим воздействием, которое нивелировало локально угнетение костеобразования ибандронатом и ускоряло остеоинтеграцию и адаптацию КТ к новым условиям функциональных нагрузок. Через 3 года при монотерапии ибандроновой кислотой показатель потери ВМК был $1,60 \pm 0,10$ мм, в отличие от ее сочетания с физиотерапевтическим воздействием в I группе, где показатель ВМК был $1,37 \pm 0,09$ мм.

Выводы

По результатам проведенного исследования установлено, что применение

магнитно-лазерной терапии на фоне фармакологической корректирующей терапии ибандроновой кислотой у пациентов с ГП и остеопатиями – до и после дентальной имплантации – уменьшает активность процессов резорбции костной ткани, нормализует ее метаболизм, способствует длительной ремиссии заболевания и более прогнозируемому результату дентальной имплантации.

Во время исследований после нагрузки дентальных имплантатов в группе пациентов, получавших исключительно традиционное пародонтологическое лечение в сочетании с физиотерапевтическим воздействием на КТ, через 3 года мы отметили достоверное увеличение потери ВМК ($1,91 \pm 0,26$ мм), по сравнению с I и контрольной группами ($p < 0,05$). По результатам исследований, через 2 года у пациентов II группы такой алгоритм лечения не повлиял на показатели метаболической активности костной ткани (дезоксипиридинолин - $7,57 \pm 1,02$ нмоль) и привел к хроническому течению ГП в отличие от I и III групп пациентов, где получена стабилизация течения ГП.

Доказано, что у пациентов с метаболическими остеопатиями сочетание фармакологического воздействия на

КТ с физиотерапевтическим приводит к взаимному потенцированию, существенному улучшению биомеханических характеристик КТ в области имплантатов (показатель КСИ, «Osstell» ($79,62 \pm 2,13$ ед.)), а также способствует лучшей адаптации КТ к новым условиям функциональной нагрузки протезами, уменьшает потерю КТ при первичной нагрузке и через три года приводит к ее стабилизации (потеря ВМК $1,3 \pm 0,09$ мм - в пределах контрольной группы).

Исследованиями доказано, что системное назначение остеотропных препаратов в сочетании с местным применением лазерного облучения диодным лазером (618 нм) в области дентальной имплантации, низкочастотной магнитотерапией (амплитудное значение магнитной индукции 30 мТл) и дарсонвализацией усиливает процессы костеобразования, что позволяет применять их у пациентов с метаболическими остеопатиями и дентальной имплантацией.

Диагностика нарушений метаболизма костной ткани перед проведением дентальной имплантации позволяет определить риски и своевременно их минимизировать путем фармакологической коррекции выявленных нарушений.