

Results. Grounded amount preventive measures for patients with pulmonary tuberculosis based on the type of tuberculosis that includes: learning rational oral care; dental health; treatment of periodontal taking into account the type and phase of tuberculosis therapy atymikobakterialnoyi; restore chewing efficiency through rational prosthetics; prevention and treatment of chronic candidiasis oral and other diseases of the oral mucosa; dysbiotic correction system disorders of the oral mucosa. Therapeutic and preventive measures to control risk formation and progression of dental disease in patients with pulmonary tuberculosis, depending on the nature of the pathological process and treatment phase, which reduces the negative impact of risks, which worsens the general condition of patients and complicating treatment of the underlying disease. The results can be used to justify the choice of methods of prevention and treatment of dental diseases and the development of effective health care systems in patients with pulmonary tuberculosis.

Key words: tuberculosis, dental disease.

Відомості про автора:

Єрмакова Людмила Георгіївна - к.мед.н.. доцент кафедри стоматології дитячого віку Інститут стоматології НМАПО ім. П.Л.Шупика. Адреса: Київ, вул. Пимоненко 10 А, тел./факс: (044)482-36-74.

УДК 616.314:617.528-089

© КОЛЕКТИВ АВТОРІВ, 2016

С.М. Ключан, О.М. Дорошенко, О.А. Омеляненко

ВЗАЄМОЗВ'ЯЗОК МІЖ ЛАТЕРАЛЬНИМ ЗМІЩЕННЯМ НИЖНЬОЇ ЩЕЛЕПИ ТА ПОРУШЕННЯМИ ПОСТАВИ У ПАЦІЄНТІВ ІЗ СИНДРОМОМ ДИСФУНКЦІЇ СКРОНЕВО-НИЖНЬОЩЕЛЕПНОГО СУГЛОБУ (НА ОСНОВІ КЛІНІЧНИХ СПОСТЕРЕЖЕНЬ)

Інститут стоматології Національної медичної академії
післядипломної освіти імені П.Л.Шупика, м. Київ

Вступ. В статті представлені спроби окреслити наслідки порушень оклюзії та латерального положення нижньої щелепи у формуванні компенсаторних адаптацій постави людини.

Мета. Клінічне дослідження взаємозв'язку між оклюзійними порушеннями, латеральним зміщенням нижньої щелепи та порушенням постави у пацієнтів.

Матеріал та методи. Пацієнти у кількості 36 осіб: 23 - жінки, 13 - чоловіки із симптомами м'язово-суглобової дисфункції та ознаками асиметрії обличчя. Для вивчення загального стану зубів та щелеп проводили ортопантомографію. Оклюзійні порушення вивчали за оклюзограмами, а також на діагностичних моделях щелеп в кількості 36 пар в артикуляторі. Цефалометричний аналіз обличчя проводили за фотографіями фас та профіль із нанесенням цефалометричних точок та прямих. Для діагностики диспозиції нижньої щелепи та внутрішньо суглобових порушень проводили рентгенографію або комп'ютерну томографію скронево-нижньощелепних суглобів. Порушення постави у фронтальній та сагітальній площинах діагностували шляхом фотометричного обстеження хребта.

Результати. На основі клінічних спостережень у 36 осіб із симптомами дисфункції скронево-нижньощелепного суглобу виявлений взаємозв'язок між порушеннями

оклюзії, диспозицією нижньої щелепи, положенням голови та компенсаторними порушеннями постави.

Висновки. Виникнення складної патологічної скелетно-м'язової перебудови у відповідь на порушення оклюзії, диспозицію нижньої щелепи підкреслює ключову роль стоматологічної реабілітації пацієнтів у профілактиці статодинамічних порушень хребта.

Ключові слова: синдром дисфункції скронево-нижньощелепного суглоба, порушення оклюзії, латеральне зміщення нижньої щелепи, компенсаторні порушення постави.

Вступ. Будь-які структурні та функціональні невідповідності, проблеми наш організм намагається усунути або адаптуватися до них. Процес адаптації включається також і при порушеннях оклюзії та взаємного розташування кісток черепа. Зміни в зубо-щелепно-лицевій ділянці викликає каскад реакцій у всій м'язово – скелетній системі. Тому важливо при клінічному стоматологічному обстеженні діагностувати зміни у порушенні оклюзії, положенні нижньої щелепи, голови, плечей, пам'ятати про можливі патогенетичні наслідки оклюзійних проблем, диспозицій нижньої щелепи у вигляді поступальних, загально соматичних, психоневрологічних патологій. Стоматологічна реабілітація пацієнтів із порушеннями оклюзії та положення нижньої щелепи та супроводжуваними їх поступальними проблемами є доволі складним, багатетапним та довготривалим процесом і повинен бути вироблений чіткий алгоритм надання стоматологічної допомоги таким хворим зазвичай із залученням відповідних фахівців [1-3].

Матеріал та методи. Пацієнти у кількості 36 осіб: 23 - жінки, 13 - чоловіки із симптомами м'язово-суглобової дисфункції та ознаками асиметрії обличчя, які звернулись на кафедру ортопедичної стоматології НМАПО за консультативною допомогою. сім пацієнтам були отримані анатомічні відбитки, оклюзограми і відлиті діагностичні моделі щелеп у кількості 36 пар для вивчення оклюзійних порушень в артикуляторі Bio-art 2000. Для вивчення загального стану зубів та щелеп проводили ортопантомографію.

Для вивчення пропорційності та симетричності обличчя були зроблені фотографії фас та профіль із нанесенням цефалометричних точок та прямих, які дозволяють провести цефалометричний аналіз обличчя [4]. На фото фас (рис. 1) зазначали точки gn - gnation, go - gonion, sn - subnasale, sa - supraaurale, t - tragion, g - glabella, вивчали паралельність прямих sa-sa1, t-t1, go-go1, рівність трикутників gn-go-sn та gn-go1-sn, відхилення прямих gn-sn та sn-g по відношенню до вертикальної серединно центральної лінії I. На фото профіль (рис.2) позначали точки gn-gnation, po-porion, or-orbitale, n-nasion, визначали нахил лицевої площини за виміром кута між площиною, яка проходить через франкфуртську горизонталь ро-or, та площиною, яка проходить через пряму n-gn.

Для діагностики диспозиції нижньої щелепи та внутрішньо суглобових порушень проводили рентгенографію або конусно-променеву 3-D комп'ютерну томографію скронево-нижньощелепних суглобів.

Порушення постави у фронтальній та сагітальній площинах діагностували шляхом фотометричного обстеження хребта на базі Вертебрально-оздоровчого центру Євмінова (м. Київ). На знімках пацієнта в повний зріст із вертикальним відвісом (рис. 3) визначали: у фронтальній площині перекоси горизонтальних прямих в градусах на рівні вухних мушлей, плечей, лопаток, трикутників талії, сідничних згорток, підколінних ямок, а також

відхилення хребта від вертикального відвісу в верхньогрудному, грудному, нижньогрудному, поперековому відділах. В сагітальній площині визначали в градусах відхилення від лінії відвісу прямих, які сполучають: козлик вуха та середину плеча, середину плеча та середину тазу, середину тазу та середину коліна, середину коліна та гомілковий суглоб.

Результати дослідження. На отриманих у 36 осіб із ознаками дисфункції скронево-нижньощелепних суглобів та зовнішніми ознаками асиметрії обличчя (23 - жінки, 13 - чоловіки) фото фас виявили та проаналізували асиметрію обличчя у фронтальній площині (рис.1).

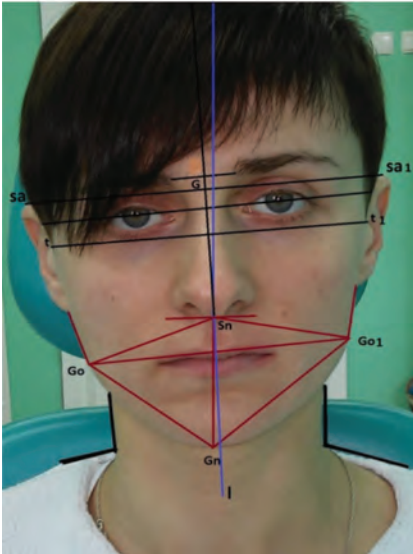


Рис. 1. Фото фас, асиметрія обличчя у фронтальній площині

Її ознаки були наступні:

- відхилення $gn-sn$ та $sn-g$ в сторону від серединноцентральної вертикалі I ,

- нахил прямої $go-go_1$, яка сполучає симетричні точки кутів нижньої щелепи в сторону зміщення нижньої щелепи,

- нерівність відрізків $gn-go$ та $gn-go_1$, які сполучають точки кутів нижньої щелепи із найбільш нижньою точкою підборіддя, зокрема довжина $gn-go$ на стороні зміщення коротша за $gn-go_1$ протилежної сторони;

- нерівність нижньощелепних трикутників $gn-go-sn$ та $gn-go-sn_1$. На стороні зміщення щелепи трикутник $gn-go-sn$ менший за трикутник $gn-go-sn_1$ протилежної сторони

- нахил прямих середньої третини обличчя : $t-t_1$ (пряма через точки, що сполучають козлики вух), $sa-sa_1$ (пряма через точки, що сполучають верхівки вушних мушлей), пряму, що сполучає зіниці очей. Ці прямі зберігають паралельність, проте нахилені в бік зміщення нижньої щелепи. Нахил горизонталей середньої третини обличчя, нахил $sn-g$ від середньо центральної вертикалі I свідчить про нахил голови в бік зміщення нижньої

щелепи. Це підтверджує і різниця в кутах між лініями плеча та бокової поверхні шиї – на стороні нахилу голови кут зменшується, на протилежному боці – стає більш тупим.

Для виключення асиметрії обличчя з причини порушення розвитку та росту нижньої щелепи вивчали ортопантомограми (рис. 2), а саме симетричність розмірів нижньої щелепи: тіла Gn-Go, Gn-Go1 та гілок справа та зліва : Go-Co Go1-Co1. Рівність відрізків: Gn-Go=Gn-Go1, а також Go-Co = Go1-Co1 свідчило про нормальний ріст та розвиток нижньої щелепи.

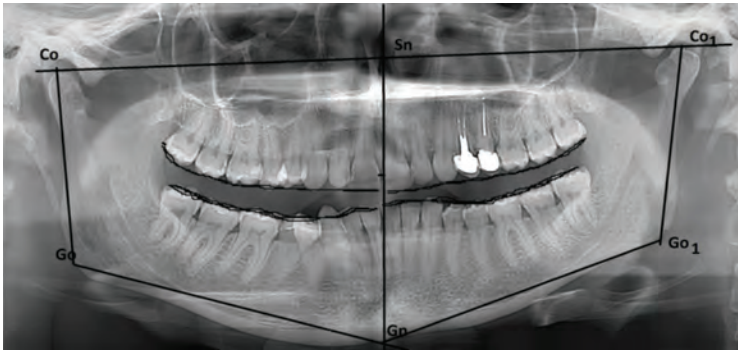


Рис. 2. Ортопантограма

При обстеженні зубних рядів та оклюзій них взаємовідношень звертав на себе увагу той факт, що на стороні зміщення нижньої щелепи, спостерігалось опущення рівня протетичної площини на верхній щелепі, рівень оклюзійної площини на нижній щелепі теж знижувався (рис. 2). В співвідношенні бокових зубів при змиканні зубних рядів спостерігались теж певні закономірності: якщо на боці, протилежному зміщенню, спостерігалось співвідношення перших молярів по I класу за Енглею, то на боці зміщення – за II класом за Енглею, причому, різниця з обох боків в співвідношеннях була в межах ½ моляра. Якщо ж на боці, протилежному зміщенню, спостерігалось співвідношення перших молярів по II класу за Енглею, то на боці зміщення - теж за II класом за Енглею, але на стороні зміщення дистальне співвідношення молярів було більш вираженим на ½ моляра. Таке взаємовідношення молярів створює певне уявлення про траєкторію зміщення нижньої щелепи при недостатній оклюзійній висоті на одній із сторін: для забезпечення оклюзійних контактів на стороні із «дефіцитом» оклюзійної висоти, виникає латералізація нижньої щелепи у фронтальній площині в бік «дефіциту» оклюзійної висоти із одночасним зміщенням щелепи дистально.

Конусно-променева комп'ютерна томографія скронево-нижньощелепних суглобів підтверджувала порушення внутрішньосуглобових взаємовідношень при наявних клінічних ознаках латеро-дистального зміщення нижньої щелепи (рис. 3). На Кт-сканах симетричних суглобів відмічались нерівномірність внутрішньосуглобових щілин. Так, на боці зміщення щелепи відмічалось, як правило, зміщення суглобової голівки дистально - вгору - латерально, на протилежному боці суглобова голівка зміщувалась дистально - вгору - досередини. Відкривання рота при цьому відбувалося із дефлексією в бік

зміщення щелепи - суглобова голівка на боці зміщення затримувалась в русі, на МРТ спостерігались передня дислокація суглобового диска із репозицією або без неї. З протилежного боку, навпаки, суглобова голівка була гіпермобільною.

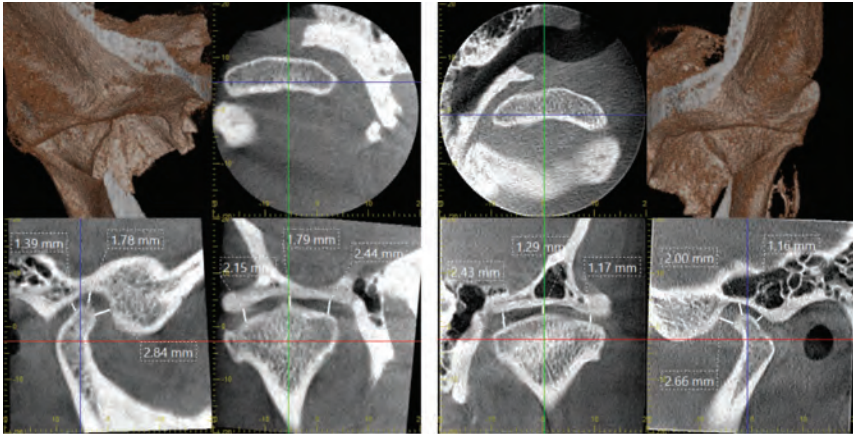


Рис. 3. Конусно-променева комп'ютерна томографія скронево-нижньощелепних суглобів

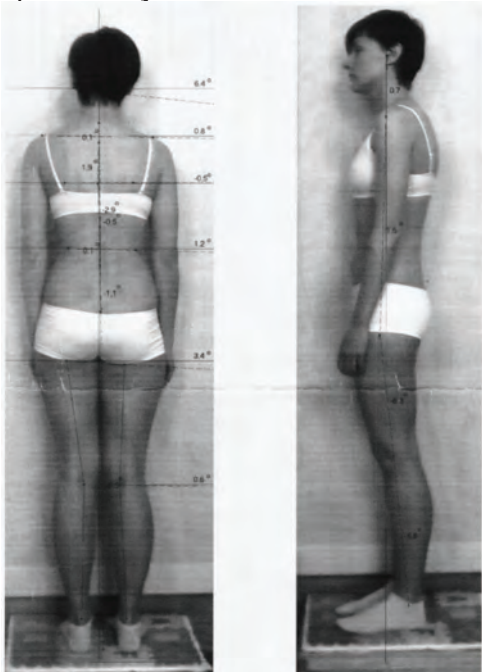


Рис. 4. Фотометричне обстеження хребта

При фотометричному обстеженні хребта у всіх 36 пацієнтів на відміну від норми, у фронтальній площині спостерігали перекоси горизонтальних прямих, які сполучали вушні мушлі, плечі, лопатки, трикутники талії, сідничні згортки, підколінні ямки. Характер та вираженість нахилу горизонтальних прямих, які в нормі повинні бути паралельними між собою та перпендикулярними сагітальній вісі, що ділить тіло людини у фронтальній площині на дві симетричні частини, була різною, проте, відмічалися певні закономірності, а саме: на рівні шийного відділу хребта відбувався нахил голови в бік зміщення нижньої щелепи та розворот її в протилежний бік (рис. 4). Відомо, що нахил голови, в більшій ступені, реалізується на рівні С0-С1 хребців, а ротація на рівні С1-С2 хребців. На рівні плечового поясу виникає підняття плеча та лопатки, а на рівні тазу - підняття краніальнотазової кістки на боці латерального зміщення нижньої щелепи. Це запускає адаптацію тазу та ніг, викликаючи в свою чергу ряд пристосувальних змін у вигляді функціонального подовження ноги на боці «високої» тазової кістки. На рисунку 4 спостерігається виражений нахил голови на 6,40 в бік зміщення щелепи, тобто вправо. Рівень плечей, лопаток, трикутників талії, сідничних згорток, підколінних ямок теж нахилений вправо. Таким чином, помітно, що тіло пацієнтки «завалюється» вправо, існує нестабільність положення тіла у просторі.

Висновок. На основі клінічних спостережень у 36 осіб із симптомами дисфункції скронево-нижньощелепного суглобу виявлений взаємозв'язок та взаємообумовленість між порушеннями оклюзії, диспозицією нижньої щелепи та положенням голови, компенсаторними порушеннями постави. «Дефіцит» оклюзійної висоти з одного боку призводить до латеро-дистального зміщення нижньої щелепи, центр маси черепа відхиляється від вертикальної вісі, яка проходить через центр ваги. Втрачається скелетна симетрія, а потім і м'язова - збільшуються м'язові зусилля щоб ввести зуби в контакт, череп і щелепа ніби рухаються назустріч один одному. При втраті симетрії тіло починає скомпенсовуватися по новому для того, щоб втримати рівновагу при втраті оклюзійної підтримки. Виникнення такої складної патологічної скелетно-м'язової перебудови підкреслює ключову роль адекватної раціональної стоматологічної реабілітації пацієнтів, своєчасного усунення оклюзійних проблем, нормалізації положення нижньої щелепи у профілактиці статодинамічних порушень хребта.

Література

1. MANFREDINI D., CASTROFLORIO T., PERINETTI G., GUARDANARDINI L. Dental occlusion, body posture and temporomandibular disorders: where we are now and where we are heading for // *Journal of Oral Rehabilitation*.- June 2012.- Vol. 39, Is. 6.- P. 463–471.
2. Mohd Toseef Khan, Sanjeev Kumar Verma, Sandhya Maheshwari, Syed Naved Zahid, Prabhat K. Chaudhary Neuromuscular dentistry: Occlusal diseases and posture // *J. Oral Biol. Craniofac. Res.*- Sep-Dec 2013. - № 3(3).- P. 146–150.
3. Petersson A. What you can and cannot see in TMJ imaging – an overview related to the RDC/TMD diagnostic system // *Journal of Oral Rehabilitation*.- October 2010.- Vol. 37, Is. 10.- P. 771–778.
4. Grainne McAviney, Fay Maximb, Barry Nixc, Jelena Djordjevicd, Rognvald Linklatere, Gabriel Landinif The perception of facial asymmetry using 3-dimensional simulated images // *Angle Orthodontist*.- 2014.- Vol 84, No 6.- P. 957-965.

С.Н. Клочан, Е.Н. Дорошенко, О.А. Омельяненко

Взаимосвязь между латеральным смещением нижней челюсти и нарушения осанки у пациентов с синдромом дисфункции височно-нижнечелюстного сустава (на основе клинических наблюдений)

**Институт стоматологии Национальной медицинской академии
последипломного образования имени П. Л. Шупика, г. Киев**

Введение. В статье представлены попытки определить последствия нарушений окклюзии и латерального положения нижней челюсти в формировании компенсаторных адаптации осанки человека.

Цель. Клиническое исследование взаимосвязи между окклюзионными нарушениями, латеральным смещением нижней челюсти и нарушением осанки у пациентов.

Методы. Пациенты в количестве 36 человек: 23 - женщины, 13 - мужчины с симптомами мышечно-суставной дисфункции и признаками асимметрии лица. Для изучения общего состояния зубов и челюстей проводили ортопантомографию. Окклюзионные нарушения изучали с использованием окклюдозограмм, а также на диагностических моделях челюстей в количестве 36 пар в артикуляторе. Цефалометрический анализ лица проводили по фотографиям фас и профиль с нанесением цефалометрических точек и прямых. Для диагностики диспозиции нижней челюсти и внутренних суставных нарушений проводили рентгенографию или компьютерную томографию височно-нижнечелюстных суставов. Нарушение осанки во фронтальной и сагиттальной плоскостях диагностировали путем фотометрического обследования позвоночника.

Результаты. На основе клинических наблюдений в 36 человек с симптомами дисфункции височно-нижнечелюстного сустава выявлена взаимосвязь между нарушениями окклюзии, диспозицией нижней челюсти, положением головы и компенсаторными нарушениями осанки.

Выводы. Возникновение сложной патологической костно-мышечной перестройки в ответ на нарушения окклюзии, диспозицию нижней челюсти подчеркивает ключевую роль стоматологической реабилитации пациентов в профилактике статодинамической нарушений позвоночника.

Ключевые слова: синдром дисфункции височно-нижнечелюстного сустава, нарушение окклюзии, латеральное смещение нижней челюсти, компенсаторные нарушения осанки.

S.M. Klochan, O.M. Doroshenko, O.A. Omelianenko

Interdependence between lateral displacement of the mandible and posture in patients with TMD (based on clinical observations)

**Institute of Dentistry Shupyk National Medical Academy of Postgraduate
Education**

Introduction. The article attempts to outline the consequences of abnormal occlusion and lateral position of the mandible in the formation of compensatory adaptations of human posture.

Aim. A clinical study of the relationship between occlusive disorders, lateral displacement of the mandible and violation of posture in patients.

Methods. The investigation involved 36 people: 23 women and 13 men with symptoms of muscle-joint dysfunction and signs of asymmetry of the face. To study the

general condition of the teeth and jaws orthopantomography was conducted. Occlusive disorders were defined using occlusograms and diagnostic models of 36 pairs of jaws in articulators. A facial analysis was performed using photos of full face and profile by the application of cephalometric points and lines. To diagnose the disposition of the lower jaw joint X-ray and CT scan of the TMJ were performed. An abnormal posture in the frontal and sagittal planes was diagnosed by photometric investigation of the spine.

Results. Based on the clinical observations of 36 people with symptoms of temporal-mandibular joint disorders, there was revealed the relationship between occlusion, the disposition of the lower jaw, head position and compensatory posture.

Conclusions. The emergence of complex abnormal musculoskeletal restructuring in response to abnormal occlusion and mandibular disposition underlines a key role of the dental rehabilitation of patients in the prevention of static and dynamic disorders of the spine.

Key words: syndrome dysfunction temporom and ibular joint, abnormal occlusion, lateral displacement of the mandible, compensatory posture.

Відомості про авторів:

Дорошенко О.М. – д.мед.н., професор, директор Інституту стоматології НМАПО імені П.Л.Шупика. Адреса: м. Київ, вул. М.Пимоненка, 10а.

Клочан С.М. – к.мед.н., доцент кафедри ортопедичної стоматології Інституту стоматології НМАПО імені П.Л.Шупика. Адреса: м. Київ, вул. М.Пимоненка, 10а.

Омельяненко О.А. - к.мед.н., доцент кафедри ортопедичної стоматології Інституту стоматології НМАПО імені П.Л.Шупика. Адреса: м.Київ, вул. М.Пимоненка, 10а.

УДК: 616.311.2/.3-002-007.17:616.314.16/.17-008.1:617.528]-
06:[616.1:616.33/.34]-097

© О.В.КОПЧАК, 2016

О.В.Копчак

ВПЛИВ КОМОРБІДНИХ СТАНІВ НА ВМІСТ АНТИ-НСП60 АНТИТІЛ РІЗНОЇ СПЕЦИФІЧНОСТІ В ХВОРИХ НА ГЕНЕРАЛІЗОВАНИЙ ПАРОДОНТИТ

**Національна медична академія післядипломної освіти
імені П.Л. Шупика, м. Київ**

Вступ. Більшість сучасних дослідників погоджується, що найбільш поширеним з стоматологічних захворювань є генералізований пародонтит. Проте, результати його лікування часто залишаються незадовільними. В цьому зв'язку виникає потреба в проведенні подальших ґрунтовних досліджень з метою поглиблення уявлення про патогенез захворювання.

Мета. Дослідити в сироватці крові хворих на генералізований пародонтит вміст анти-Нсп60 антитіл різної специфічності та його зв'язок із коморбідними станами.

Методи. Проведені імунологічні дослідження в сироватці крові 32 хворих на генералізований пародонтит (основна група) та 25 пробках донорської крові соматично здорових людей (група порівняння).

Результати. При генералізованому пародонтиті встановлено вірогідне ($p < 0,05$) зростання вмісту антитіл проти прокаріотичного Нсп60 та Нсп60 людини та виявлено його вірогідний ($p < 0,05$) зв'язок з коморбідними станами.

Висновки. Виявлені імунологічні зміни можуть розглядатися, як важливий механізм розвитку запально-дистрофічного процесу в тканинах пародонта та