

AZƏRBAYCAN

ISSN 0005 - 2523

TİBB JURNALI

AZERBAIJAN MEDICAL JOURNAL



2023/4

AZƏRBAYCAN RESPUBLİKASI SƏHIYYƏ NAZİRLİYİ

AZƏRBAYCAN
TİBB JURNALI



AZERBAIJAN MEDICAL JOURNAL
АЗЕРБАЙДЖАНСКИЙ МЕДИЦИНСКИЙ ЖУРНАЛ

Rüblük elmi-praktik jurnal **2023, №4**

1925-ci ildən nəşr edilir

REDAKSIYA HEYƏTİ

Rafiq Məmmədhasənov (*baş redaktor*)

Fuad İslamzadə (*baş redaktor müavini*)

Cəmil Əliyev, Elmar Qasimov,
Əhliman Əmiraslanov, İvan Dedov, Mehmet Haberal

EDITORIAL STAFF

Rafiq Mammadhasanov (*Editor-in-Chief*)

Fuad Islamzada (*Deputy Editor-in-Chief*)

Ahliman Amiraslanov, Elmar Gasimov,
Jamil Aliyev, Ivan Dedov, Mehmet Haberal

BAKI

REDAKSIYA ŞURASI

Adil Baxşəliyev (Bakı, Azərbaycan)
Amaliya Əyyubova (Bakı, Azərbaycan)
Cəbrayıl Məmmədov (Bakı, Azərbaycan)
David Virsaladze (Tbilisi, Gürcüstan)
Əlihüseyn Hidayətov (Bakı, Azərbaycan)
Əzizağa Talışinski (Bakı, Azərbaycan)
Fariz Babayev (Bakı, Azərbaycan)
Məmməd Nəsirov (Bakı, Azərbaycan)
Nadejda Demixova (Sumı, Ukrayna)
Niyazi Novruzov (Naxçıvan, Azərbaycan)
Paşa Musayev (Bakı, Azərbaycan)
Rauf Şahbazov (Sirakuz, ABŞ)
Rəna Şirəliyeva (Bakı, Azərbaycan)
Rizvan Abdullayev (Xarkov, Ukrayna)
Sabir Əliyev (Bakı, Azərbaycan)
Mansur Bünyatov (Bakı, Azərbaycan)
Vaqif Şadlinski (Bakı, Azərbaycan)
Valentin Fadeyev (Moskva, Rusiya)
Yaqub Qurbanov (Bakı, Azərbaycan)

EDITORIAL BOARD

Adil Bakhshaliyev (Baku, Azerbaijan)
Amaliya Ayyubova (Baku, Azerbaijan)
Jabrail Mammadov (Baku, Azerbaijan)
David Virsaladze (Tbilisi, Georgia)
Alihuseyn Hidayatov (Baku, Azerbaijan)
Azizagha Talishinskiy (Baku, Azerbaijan)
Fariz Babayev (Baku, Azerbaijan)
Mammad Nasirov (Baku, Azerbaijan)
Nadiia Demikhova (Sumy, Ukraine)
Niyazi Novruzov (Nakhchivan, Azerbaijan)
Pasha Musayev (Baku, Azerbaijan)
Rauf Shahbazov (Syracuse, USA)
Rana Shiraliyeva (Baku, Azerbaijan)
Rizvan Abdullayev (Kharkiv, Ukraine)
Sabir Aliyev (Baku, Azerbaijan)
Mansur Bunyatov (Baku, Azerbaijan)
Vagif Shadlinski (Baku, Azerbaijan)
Valentin Fadeyev (Moscow, Russia)
Yagub Gurbanov (Baku, Azerbaijan)

Azərbaycan Respublikası
Mətbuat və İnformasiya Nazirliyində
qeydə alınmışdır. Şəhadətnamə №354

Redaksiyanın ünvanı: Azərbaycan,
Bakı-AZ1122, H.Zərdabi küç., 96

ISSN 0005-2523

Тел.: (+99450) 371-66-04

E-mail: tibbjurnali@gmail.com

www.azmedjournal.com

Azərbaycan Tibb Jurnalında
dərc olunan məqalələr haqqında
Elsevier EMBASE
(Excerpta Medica), SCOPUS və
eLIBRARY.RU
bibliografik dərgilərində
məlumat verilir

İÇİNDƏKİLƏR

BAŞ MƏQALƏ

F.R.Hüseynov

Anadangəlmə diafraqma yırtıqlarının epidemiologiyası və bu xəstəlik zamanı orqanizmin digər orqan və sistemlərində baş verən dəyişikliklərə dair məsələlərə müasir yanaşmalar

KLİNİK TƏDQİQATLAR

R.Y.Abdullayev, O.V.Şerbina, O.V.Koval, P.A.Korol, V.V.Vyun, F.İ.Kulikova, T.A.Dudnik, A.Q.Kiriçenko, D.M.Posoxov, N.V.Tomax
Kolonoskopiya zamanı aşkar edilən poliplərin sonografik xüsusiyyətləri

A.A.Boriskin, A.V.Baranov, R.C.Mustafayev, A.İ.Kornev, A.A.Açilov

İnterstisial sistit zamanı sidik kisəsinin selikli qişasında fotoditazinin toplanmasının xüsusiyyətləri

L.R.Daşdəmirova, O.N.Voskresenskaya, D.X.Xizroyeva

Antifosfolipid sindrom və genetik trombofiliya fonunda olan miqrenin klinik xüsusiyyətləri

N.İ.Əfəndiyeva

Bronxial astmalı uşaqlarda speleoterapiyanın klinik-funksional göstəricilərə təsiri

C.P.İsayev, S.B.Məmmədov, V.N.Cavadzadə

Düynüli poliarteriitlə ağırlaşmış kəskin B virus hepatitli xəstələrin qan serumunda immunoqlobulinlərin kəmiyyət dəyişiklikləri

Ye.N.Jumanova, D.İ.Kolqayeva, Ye.S.Koneva, K.V.Lyadov, N.B.Korçajkina, N.A.Orucova

Hiperaktiv sidik kisəsinin qeyri-farmakoloji və farmakoloji müalicəsinin effektivliyi: randomizasiya edilmiş tədqiqat

İ.V.Korpusenko, N.N.Nor, V.P.Krişen, N.V.Trofimov, Y.G.Garkavaya, Y.İ.Korpusenko, A.N.Makarenko, V.E.Kudryavtseva, V.V.Koştura

Aşağı ətraflarda olan xronik yaraların vakuüm-terapiya üsulu ilə müalicəsi: klinik əlamətlərin və bioloji zərərlərin göstəricilərinin təhlili

N.B.Musayeva, N.M.Rüstəмова

Xronik dakriosistitin cərrahi müalicəsində endonazal endoskopik dakriosistorinostomiyanın uğursuz nəticələnməsinin səbəbləri

L.R.Stetsyuk, İ.M.Kliş, İ.O.Stetsyuk, B.M.Todurov, M.B.Todurov, O.V.Zelençuk, S.M.Sudakeviç

Kəskin miokard infarktı zamanı xəstələrdə işemik mənşəli mitral qapaq çatışmazlığının yaranmasının xüsusiyyətləri

D.Q.Sumsov, Q.O. Sumsov, N.İ.Hiryavenko, S.A.Smiyan, N.V.Kalaşnik, K.O.Sikora, N.M.Rojkovskaya, İ.Z.Çladçuk

Uşaqlıq borularının birincili xərcəngi: diaqnostikası və müalicəsinin nəticələri

Yu.V.Şkatula, İ.M.Nikitina, Yu.A.Tkaçenko, Yu.O.Badion, S.M.Kasyan

Yenidoğulmuşun intranatal travmaları: nazoloji strukturu və risk faktorları

İ.Ə.Yusubov

Laparoskopik adheziyoliz və qarın boşluğunda bitişmə proseslərinin profilaktikası

C O N T E N T S

HEAD ARTICLE

5 F.R.Guseynov

Modern approaches to epidemiological aspects of congenital diaphragmatic hernias and associated alterations in other organs and systems of the body

CLINICAL RESEARCH

13 R.Ya.Abdullaiev, O.V.Şerbina, O.V.Koval, P.A.Korol, V.V.Vyun, F.İ.Kulikova, T.A.Dudnik, .G.Kyrychenko, D.M.Posokhov, N.V.Tomakh

Sonographic characteristics of polyps identified during colonoscopy

22 A.A.Boriskin, A.V.Baranov, R.D.Mustafayev, A.İ.Kornev, A.A.Achilov

The features of photaditazine accumulation in the mucous membrane of bladder in interstitial cystitis

28 L.R.Daşdamirova, O.N.Voskresenskaya, J.Khizroeva
Clinical features of migraine in antiphospholipid syndrome and genetic thrombophilia

35 N.İ.Efəndiyeva

The effect of speleotherapy on clinical-functional indicators in children with bronchial asthma

41 J.P.İsayev, S.B.Mammadov, V.N.Cavadzade

Changes in immunoglobulin concentrations in the blood serum of patients with acute hepatitis B complicated by polyarteritis nodosa

48 E.N.Zhumanova, D.İ.Kolgaeva, E.S.Koneva,

K.V.Lyadov, N.B.Korchazhkina, N.A.Orudzhova
Efficacy of non-pharmacological and pharmacological treatment of overactive bladder: a randomized trial

57 I.V.Korpusenko, N.N.Nor, V.P.Kryshen,

N.V.Trofimov, E.G.Garkava, E.İ.Korpusenko, A.N.Makarenko, V.E.Kudryavtseva, V.V.Koştura
VAC-therapy in the treatment of lower limb chronic wounds. Analysis of clinical and biofilm data

63 N.B.Musayeva, N.M.Rustamova

Causes of failure of endonasal endoscopic dacryocystorinostomy in the surgical treatment of chronic dacryocystitis

68 L.R.Stetsiuk, I.M.Klishch, I.O.Stetsyuk, B.M.Todurov, M.B.Todurov, O.V.Zelenchuk, S.M.Sudakevych

Features of occurrence ischemic mitral regurgitation in patients with acute myocardial infarction

75 D.G.Sumtsov, G.O.Sumtsov, N.İ.Hyriavenko, S.A.Smiian, N.V.Kalashnyk, K.O.Sikora, N.M.Rozhkovska, I.Z.Gladchuk

Primary fallopian tube cancer: diagnosis and treatment results

83 Yu.V.Shkatula, I.M.Nikitina, Yu.A.Tkachenko, Yu.O.Badion, S.M.Kasyan

Birth trauma of the newborn: nosological structure and risk factors

91 I.A.Yusubov

Laparoscopic adhesiolysis and barrier prevention of adhesive processes in the abdominal cavity

GİGİYENA, EPİDEMİOLOGİYA VƏ SƏHIYYƏ TƏŞKİLİ

G.İ.Ağayeva

Oftalmoxlamidiozun klinik-epidemioloji xüsusiyyətləri
A.A.Klimashkin, Y.Q.Rəsul-zadə, T.N.Nurullayev, D.S.Zaynobiddinova

Özbəkistanda ölüdoğulma hadisələrinin sistemləşdirilməsində XBT-10 təsnifatının tətbiqi

A.B.Həsənov, N.M.Quliyeva, G.Ə.İsmaylova, Z.Q.Quliyev, S.Ə.İsmaylova, L.H.Qalimova, R.F.Məmmədov, A.M.Cabbarova

COVID-19-un profilaktikası üçün AZD1222 və RAD26-S7 kombinasiyasının tətbiqi

M.H.Qurbanova

“Zığ” gəmi təmiri və tikintisi zavodunun işçilərində peşədən asılı göz xəstəliklərinin yayılması

EKSPERİMENTAL VƏ NƏZƏRİ TƏBABƏT

Yu.P.Kostilenko, V.H.Hryn, O.S.Maksimenko, V.P.Bilash, N.L.Svintsiska, Ya.O.Brovarynyk, D.S.Stupak

Ağ siçovulların nazik bağırsaqlarında olan Peyer düyünləri ilə böyük piyliyın südlü ləkələrinin oxşarlıq və fərqləri

O.M.Pronina, S.M.Bilash, M.M.Koptev, A.V.Piroq-Zakaznikova, B.S.Kononov, Ya.O.Olinichenko, S.V.Donçenko, V.V.Oleksienko, O.V.Mamay

Alın cibləri arakəsməsinin selikli qişasında olan vəzilərin immunohistokimyəvi xarakteristikası

T.V.Ryabenko, V.İ.Hula, O.V.Korenkov, A.A.Ponirko, T.P.Teslik, S.M.Dmitruk, V.Yu.İlyasenko, Y.S.Dudçenko

Metotreksatın toksik təsirlərinin tədqiqi

L.N.Yakovenko, N.V.Kiselyova, S.O.Rebenkov

Üst dodaq və damağın anadangəlmə ikitərəfli yarığı olan uşaqlarda və normal halda xış sümüyünün morfometrik göstəriciləri

S.M.Yaqubova, E.Ç.Əkbərov, T.S.Sultanova, M.İ.Mirzəyev, A.Ə.Ələkbərov

Stafilokokk mənşəli peritonit zamanı adenohipofizin elektron-mikroskopik mənzərəsi

L.İ.Volos, N.N.Şevçuk

Eksperimentdə kanabidiol yağının tətbiqindən sonra qaraciyərin mikrosirkulyator hövzəsinin arxitektónikası və struktur mütəşəkkiliyi

KLİNİK PRAKTİKADAN MƏLUMAT

N.M.Quliyeva

CANDLE-yə bənzər sindrom: klinik müşahidə

PRAKTİK HƏKİMƏ KÖMƏK

Ə.A.Bağışov

Sidiklik-uşaqlıq yolu fistullarının cərrahi müalicəsinə yeni yanaşma

İCMAL

Ə.M.Talışinski, A.Ə.Talışinski

Burunun, burunətrafi ciblərin və onlara yaxın strukturların müxtəlif xəstəliklərinin orbital ağırlaşmalarının diaqnostikası və diferensial diaqnostikası

XRONİKA

HYGIENE, EPIDEMIOLOGY AND HEALTH ORGANIZATION

98 G.I.Agayeva

Clinical-epidemiological study of ophthalmochlamydiosis

103 A.A.Klimashkin, Y.G.Rasoul-Zadeh, T.N.Nurullaev, D.S.Zaynobiddinova

Application of the ICD-PM classification to systematize cases of stillbirths in Uzbekistan

111 A.B.Hasanov, N.M.Guliyeva, G.A.İsmaylova, Z.G.Guliyev, S.A.İsmaylova, L.H.Galimova, R.F.Mammadov, A.M.Jabbarova

Use of the combination of AZD1222 and RAD26-S for the prevention of COVID-19

120 M.H.Gurbanova

Prevalence of eye diseases depending on professional occupation among employees of “Zygh” Ship Repair And Construction Yard

EXPERIMENTAL AND THEORETICAL MEDICINE

126 Yu.P.Kostylenko, V.H.Hryn, O.S.Maksymenko, V.P.Bilash, N.L.Svintsytska, Ya.O.Brovarynyk, D.S.Stupak

Similarities and differences between Peyer's patches of the small intestine and milky spots of the greater omentum of white rats

134 O.M.Pronina, S.M.Bilash, M.M.Koptev, A.V.Piroq-Zakaznikova, B.S.Kononov, Ya.O.Oliinichenko, S.V.Donchenko, V.V.Oleksienko, O.V.Mamai

Immunohistochemical characterization of mucosal glands of the human frontal sinus septum mucosa in normal state

141 T.V.Riabenko, V.I.Hula, O.V.Korenkov, A.A.Ponyrko, T.P.Teslyk, S.M.Dmytruk, V.Yu.Illiaschenko, Y.S.Dudchenko

Evaluation of methotrexate toxicity

147 L.N.Iakovenko, N.V.Kiselyova, S.O.Rebenkov

Morphometric indices of the vomer are within the normal range and in children with congenital bilateral cleft lip and palate - a comparative study

156 S.M.Yagubova, E.Ch.Akbarov, T.S.Sultanova, M.İ.Mirzaev, A.A.Alakbarov

Electron microscopic picture of the adenohypophysis in peritonitis of staphylococcal origin

164 L.I.Volos, M.M.Shevchuk

Architectonics and structural organization of the hepatic microhemocirculation bed after experimental application of cannabidiol oil

INFORMATION FROM THE CLINICAL PRACTICE

171 N.M.Guliyeva

CANDLE-like syndrome: clinical observation

HELP FOR PRACTICAL PHISISIAN

176 A.A.Bagishov

A new approach to the surgical treatment of vesicovaginal fistulas

THE REVIEW

181 A.M.Talishinskiy, A.A.Talishinskiy

Diagnostics and differential diagnosis of orbital complications of various diseases of the nose, paranasal sinuses, and structures that close to them

CHRONICLE

190

DOI: 10.34921/amj.2023.4.001

**ANADANGƏLMƏ DIAFRAQMA YIRTIQLARININ EPİDEMİOLOGİYASI VƏ
BU XƏSTƏLİK ZAMANI ORQANİZMİN DİGƏR ORQAN VƏ SİSTEMLƏRİNDƏ
BAŞ VERƏN DƏYİŞİKLİKLƏRƏ DAİR MƏSƏLƏLƏRƏ MÜASİR YANAŞMALAR****F.R.Hüseynov***Əziz Əliyev adına Azərbaycan Dövlət Həkimləri Təkmilləşdirmə İnstitutunun
“Ümumi və Plastik Cərrahiyyə” kafedrası, Bakı*

Xülasə. Məqalə anadangəlmə diafraqma yırtıqlarının yayılması, diaqnostika üsulları, klinikası və bu patologiya zamanı orqanizmin digər orqanlarında baş verən dəyişikliklər haqqında müasir ədəbiyyat məlumatlarının təhlilinə həsr edilmişdir. Anadangəlmə diafraqma yırtığı, diafraqmanın qüsuru ilə xarakterizə edilən, qarın boşluğu orqanlarının döş qəfəsinə keçməsinə səbəb olan və bununla da ağciyərlərin normal inkişafını pozan anatomik qüsurdur. Patologiya yerli xəstəlik və ya sindrom kimi təzahür edə bilər. Yayılma səviyyəsi müxtəlif ölkələrdə fərqli ola bilər və müəyyən bir əhali qrupuna mənsubiyyətdən asılıdır. İnkişaf etməmiş ölkələrdə xəstələr arasında kişilər bir qədər üstünlük təşkil edir və xəstəliyin təcrid olunmuş formasına daha az rast gəlinir. Konservativ və cərrahi müalicədə irəliləyişlərə baxmayaraq, xəstələnmə və ölüm nisbətləri yüksək olaraq qalır. Bu patologiyası olan yenidöğulmuşlar, xəstəxanada uzun müddət qalmaları fonunda, xəstəxanadan çıxdıqdan sonra bütün reabilitasiya dövründə onların idarə edilməsinə fənlərarası yanaşma tələb olunur.

Açar sözlər: anadangəlmə diafraqma yırtıqları, diafraqma zədələri, ağciyər hipoplaziyası, ağciyər hipertenziyası, ölüm

Ключевые слова: врожденные диафрагмальные грыжи, повреждения диафрагмы, гипоплазия легких, легочная гипертензия, смертность

Key words: congenital diaphragmatic hernias, diaphragmatic injuries, lung hypoplasia, pulmonary hypertension, mortality

Yırtıq orqanın yaxud orqanların orqanizmdəki sabit mövqeyini təmin edən toxuma yaxud əzələlərin sərhədindən çıxaraq ya ayrılıqda, ya da onlarla birlikdə öz təbii lokalizasiyalarını dəyişməsi ilə əlaqədar olan protruziyasıdır. Yırtıqlar haqqında danışdıqda ilk olaraq, qarın boşluğundakı orqanların yırtıqları ağıla gəlsə də, onurğadakı fəqərələrarası yırtıqları, qasıq yırtıqları və s. də düşünəlməlidir. Küt travma almış pasiyentlərin təxminən 0,8-1,6%-də diafraqmanın yırtığı yaranır və bu səbəbdən meydana gələn yırtıqlar ümumi diafraqma yırtığı hallarının 75%-ni əhatə edir [1]. Diafraqma yırtıqlarının 69%-i soltərəfli, 24%-i sağtərəfli və 15%-i isə ikitərəfli olur [2]. Anadangəlmə diafraqma yırtıqları ağır doğum qüsuru olub, diafraqmanın qeyri-düzgün forması ilə xarakterizə edilir və bu, qarın boşluğu orqanlarının döş boşluğuna yerdəyişməsinə imkan verir [3].

ÜST-ün məlumatına görə anadangəlmə

diafraqma yırtıqlarının yayılması hər 3000 yenidöğulmuş uşaqdan 1-də rast gəlinir [4]. Bir sıra tədqiqatların nəticələrinə görə anadangəlmə diafraqma yırtıqlarının rast gəlinməsi 0,8-5/10000 doğum təşkil edir [5]. Qazanılmış diafraqma yırtıqlarına daha çox rast gəlinir ki, bunun da əsas səbəbini travmalar təşkil edir [6]. Qasıq yırtıqlarının rastgəlinmə göstəricisi bimodal xarakter daşıyır. Belə ki, bu yırtıqlara 5 yaş və 70 yaş ətrafındakı dövrlərdə daha çox hallarda rast gəlinir [7]. Bu yırtıqların 2/3-si dolaylı yırtıqlar olur ki, bu da həm kişilərdə, həm də qadınlarda ən çox rast gəlinən qasıq yırtığı qrupunu təşkil edir. Bu yırtıqların üçdəikisi çəp yırtıqlardır və çəp qasıq yırtıqlarına həm kişilərdə, həm də qadınlarda ən çox rast gəlinən yırtıqlardır. Ümumi qasıq yırtığı hallarının 90%-i kişilərdə və 10%-i isə qadınlarda qeydə alınır. Tədqiqatların nəticələrinə görə kişilər arasında qasıq yırtıqlarının yayılması 27-43% və qadınlar arasında isə 3-6%

arasında tərəddüd edir [8].

Məsələn, ABŞ-da qasıq yırtıqları ilkin tibbi yardım müəssisələrindəki cərrahların qarşılaşdığı ən çox rast gəlinən haldır, hər il orta hesabla 1,6 milyon nəfərə ilkin olaraq qasıq yırtığı diaqnozu qoyulur və 0,5 milyon nəfərdə cərrahi müdaxilə həyata keçirilir. Qasıq yırtıqlarının yayılması bütün yaş qrupları birlikdə götürüldükdə hər 100000 şəxsdən 1700 nəfərdə, yaşı 45-dən yuxarı olan şəxslərdə isə hər 100000 şəxsdən 4000 nəfərdə qeydə alınır. Daxili yırtıqlara isə çox nadir hallarda rast gəlinir və onlar autopsiya zamanı 0,2-0,9% hallarda aşkar edilir; bu, yırtığın bu formalarının əksər hallarda asimptomatik olduğunu qeyd etməyə əsas verir [9]. Uşaqlarda qasıq yırtığının yayılması 1-5% təşkil etdiyi halda, erkən doğulmuş körpələrdə bu göstəricisi daha yüksək olub, 10-30% arasında tərəddüd edir [10]. Sıxılma, boğulma, xəstələnmə və ölüm risklərini azaltmaq üçün belə yırtıqların vaxtında müalicə edilməsi tövsiyə olunur [11].

Soltərəfli diafraqma yırtıqlarına daha çox rast gəlinir ki, bunun da səbəbi sağ plevroperitoneal kanalın daha tez bağlanması və qaraciyərin diafraqmanın sağ sahəsini qoruması ilə əlaqədardır. Əksər hallarda yetkin şəxslərdə diafraqma yırtıqları asimptomatik olur. Bu yırtıqların meydana gəlməsində genetik və xromosom anomaliyaları, ətraf mühitin mənfi təsirləri və qidalanma problemlərinin də rola malik olduğunu göstərən tədqiqatlar mövcuddur. Bundan başqa, ürək, mədə-bağırsaq və sidik-cinsiyyət sistemi orqanlarının inkişaf qüsurları da diafraqma yırtıqlarının meydana gəlməsinə şərait yaradır. Uşaqlarda anadangəlmə diafraqma yırtıqları zamanı ən tez bir zamanda yəni diaqnoz qoyulan kimi cərrahi müdaxilənin icra edilməsi tələb edilir. Anadangəlmə diafraqma yırtıqları zamanı yırtığın daxilindəkilər adətən, plevra yaxud periton kisəsinin daxilində yerləşdiyi halda, travmatik amillərlə əlaqədar olaraq meydana gəlmiş yırtıqlar zamanı qarın boşluğu orqanları ağciyərlərlə birbaşa təmasda olmuş olur.

Anadangəlmə diafraqma yırtıqları diafraqmanın anadangəlmə qüsurları olub, onun ən çox rast gəlinən növü Boçdalek yırtığıdır. Boçdalek yırtığını Morqani yırtığı, diafraqmanın anormal qalxması və mərkəzi bağının qüsurları izləyir. Diafraqmanın formasında anormallıqlarla müşayiət olunan yuxarıdakı hallar zamanı qarın

boşluğu orqanları döş boşluğuna doğru yerini dəyişə bilər və bu da öz növbəsində ağciyərlərin düzgün formalaşmasına mane ola bilər.

Anadangəlmə diafraqma yırtıqları körpələrdə həyati təhlükə törədən hallardan hesab edilir və bu zaman ölüm halları əsasən ağciyər hipoplaziyası və ağciyər hipertenziyası kimi ağırlaşmalar səbəbindən baş verir. Müəlliflərin qeyd edilən bu iki halın ölümün baş verməsindəki roluna dair fikirləri yekdil deyildir, onların bir qrupu hipoplaziyanın, digər qrupu isə hipertenziyanın rolunun üstünlük təşkil etdiyi fikrini dəstəkləyir [12].

Anadangəlmə diafraqma yırtıqları olan körpələrdə adətən respirator distres sindromu olur ki, bu da vaxtında cərrahi yolla aradan qaldırılmazsa, ciddi sağlamlıq problemlərinə gətirib çıxarır. Boçdalek yırtığı diafraqmanın arxa-lateral sahəsinin yırtığı olub, anadangəlmə diafraqma yırtıqları arasında 95%-dən çox halları əhatə edir. Boçdalek diafraqma yırtığı zamanı diafraqmanın arxa-yan sahəsindəki dəlikdən qarın boşluğu orqanları döş boşluğuna doğru yerinə dəyişmiş olur. 80-85% hallarda Boçdalek yırtığı diafraqmanın sol tərəfində, digər hallarda isə sağ tərəfində lokalizasiya olunur. Qeyd etmək lazımdır ki, yırtığın bu növü hələ də yüksək ölüm göstəricisi daşıyır və bir çox klinik tədqiqatların mövzunu təşkil edir. Diafraqmanın Morqani yırtıqları zamanı qüsür diafraqmanın ön sahəsində lokalizasiya olunur ki, bu zaman yırtıq digər adlarla retrosternal yaxud parasternal yırtıqlar da adlandırılır. Anadangəlmə yırtıqların bu formasına nadir hallarda rast gəlinməklə ümumi halların 2%-ni əhatə edir. Yırtığın bu forması döş sümüyünün xəncərəbənzər çıxıntısının bilavasitə arxasında yerləşən Morqani dəliklərində yırtığın baş verməsilə xarakterizə edilir.

Diafraqmanın anormal qalxması (diafraqmal evantrasiya) dedikdə, diafraqmanın bütünlükdə və ya hər hansı bir hissəsinin döş boşluğuna anormal şəkildə yerdəyişməsi yaxud oraya doğru qalxması nəzərdə tutulur. Anadangəlmə diafraqma yırtığının bu nadir rast gəlinən forması zamanı eventrasiya nahiyəsində diafraqma nazikləşir və bu səbəbdən qarın boşluğundakı orqanlar yerini yuxarıya doğru dəyişir. Diafraqmanın anadangəlmə yırtıqlarının genetik səbəblərinin də olduğuna dair çoxsayı fikirlər mövcuddur. Bu genetik səbəblərə aneuploidiyanı, xromosomların duplikasiya variantlarını

və tək gen mutasiyalarını aid etmək olar. Belə gen mutasiyalarına misal kimi LONP1 və MYRF kimi genlərdəki mutasiyalarını göstərə bilərik [13]. Diafraqma yırtıqlarının və problemlərinin meydana gəlməsində inkişaf zamanı diafraqmanın tam qapanmasının baş verməməsi, qarın boşluğundakı orqanların müxtəlif səbəblərdə döş boşluğuna itələnməsi və ağciyərlərin hipoplaziya kimi halların da mühüm rolu vardır [14].

Diafraqmanın anadangəlmə yırtıqlarının diaqnozu əksər hallarda doğumdan əvvəl qoyulur və vəziyyətin ağırlıq dərəcəsindən asılı olaraq bir sıra hallarda doğumdan əvvəl də dölə müdaxilələr tələb edilə bilər. Anadangəlmə diafraqma yırtığı ilə dünyaya gəlmiş körpələrdə tənəffüs çatışmazlığı həm ağciyər hipertenziyası, həm də ağciyər hipoplaziyası səbəbindən inkişaf edə bilər. Ağciyərlərin hipertenziyası zamanı bu orqanda qüsurlarla əlaqədar olaraq qan dövranı məhdudlaşır. Ağciyərlərin hipoplaziyası onların həcmələrinin az olması anlamına gəlir ki, bu da qarın boşluğu orqanlarının diafraqmanın yırtıq nahiyəsindən döş boşluğuna sirayət etməsinə və ağciyərləri sıxaraq onların ölçülərinin kiçik qalmasına səbəb olur. Anadangəlmə diafraqma yırtıqları olan yenidoğulmuşların sağqalma göstəriciləri ölkələr üzrə müxtəlifdir [15, 16]. Ümumi götürdükdə isə, neonatologiya sahəsindəki nailiyyətlər sayəsində bu problemlərlə əlaqədar olaraq ölüm hallarında əhəmiyyətli azalma müşahidə edilir [17].

Buna baxmayaraq, problem öz aktuallığını hələ də saxlamaqdadır və bu hallara cərrahi müdaxilə prinsipləri və müddətlərində dəyişikliklərin optimallaşdırılması istiqamətində tədqiqatlar genişləndirilməlidir. Bu baxımdan bir sıra tədqiqatlar aparılmışdır ki, onların nəticələrini nəzərə almaqla növbəti araşdırmaları formalaşdırmaq olar. Məsələn, diafraqma yırtığı olan körpələrin baş dairəsi ölçüləri ilə müqayisədə ağciyər həcmnin ultrasəs müayinəsi zamanı əldə edilmiş ölçülərlə yaşama göstəriciləri arasındakı asılılığın öyrənilməsi tədqiqat aparılmışdır [18]. Bu asılılıq digər adla ağciyər-kəllə nisbəti kimi də adlandırılır. Buna baxmayaraq, bu nisbət körpənin tam informativ sağqalma göstəricisi kimi dəyərləndirilə bilməz. Anadangəlmə diafraqma yırtıqlarının proqnozu qüsurun ağırlıq dərəcəsindən və vaxtında müalicə məqsədilə edilmiş cərrahi müdaxilənin müddətindən

asılıdır. Çox nadir halda qüsurlu yetkin yaşlara kimi bilinmədən qala bilər. Müxtəlif tədqiqatların nəticələrinə əsasən anadangəlmə diafraqma yırtıqları zamanı ölüm göstəricisi 40-65% arasında təbəddüd edir ki, prosesi digər anadangəlmə anormallıqlar müşayiət edilmədikdə proqnoz daha ümidverici olur [19].

Digər tərəfdən xəstəliyin proqnozu yırtığın ölçüsü, prosesə cəlb edilmiş orqanlar, əlavə anadangəlmə qüsurların və genetik problemlərin mövcudluğu, cərrahi müdaxilənin xüsusiyyəti, müalicə vaxtı, infeksiya və s. xarakterli ağırlaşmalar və ağciyərlərin funksional vəziyyəti kimi hallarla da müəyyən olunur. Beləliklə, anadangəlmə diafraqma yırtıqlarının kəskinliyini qiymətləndirmək üçün ultrasəs müayinəsilə ağciyər-kəllə nisbətinin nəzarətdə saxlanması, dölün ağciyər həcmi göstəricilərinin maqnit rezonans tomoqrafiyası ilə müəyyənləşdirilməsi və dölün qaraciyərinin yerləşmə vəziyyətinin müəyyənləşdirilməsindən istifadə olunur. Anadangəlmə diafraqma yırtıqları olan körpələr doğulduqdan sonra təcili endotraxeal intubasiya və yüngül ventilyasiya kimi kardio-pulmonar dəstək tədbirləri ilə yanaşı, mayelərin yeridilməsi və inotrop müdaxilələrə də ehtiyac yaranır. Exokardioqrafiya ilə müəyyənləşdirilmiş ağciyər hipertenziyası zamanı ağciyər damargenişləndiriciləri ilə yanaşı prostoglandin E₁, milrinon və s. kimi əlavə vasitələr, ağır hallarda hətta əgər mümkündürsə eksrakorporal müdaxilələr tələb edə bilər [20, 21].

Diafraqmanın yırtıqşəkilli qüsurunun açıq cərrahi yolla aradan qaldırılması adətən körpədə fizioloji stabilliyə nail olunan qədər gecikdirilməli olur ki, bu zaman körpənin həyatının ilk iki həftəsi ərzində əməliyyatın vaxtının gecikdirilməsi və yaxud vaxtın təyin edilməsi tibb mütəxəssisləri ilə pasiyentin ailə üzvləri arasında razılaşmalara əsasən müəyyənləşdirilməlidir. Anadangəlmə diafraqma yırtığı olan körpələrdə xüsusilə 30 gün ərzində pulmonar və s. həyatı dəstəyə ehtiyac olması kimi yüksək risk vəziyyətlərində onlara uzunmüddətli və müxtəlif xüsusi tibbi heyətin birlikdə planlı müdaxilə və nəzarətlərinə ehtiyac yaranır.

Anadangəlmə diafraqma yırtığı olan körpələrdə müxtəlif orqan və sistemlərdə dəyişikliklər qeyd alına bilər ki, bu halların təsnif və təsvir edilməsi problemlə yanaşma taktikalarına təsirsiz ötüşmür. Diafraqma yırtığı olan kör-

pələrdə yenidoğulma dövründə tez-tez kəskin respiraator disstress sindromu inkişaf edir; bu, yırtıq olan tərəfdə tənəffüs səslərinin azalması ilə xarakterizə olunur. Demək olar ki, diafraqma yırtığı olan bütün pasiyentlərdə bu və ya digər dərəcədə ağciyər hipoplaziyası olur. Anadangəlmə diafraqma yırtığı ilə əlaqədar olan ağciyər hipoplaziyası birincili yaxud ikincili ola bilər. Birincili halda diafraqma yırtığından asılı olmadan inkişaf etməsinə baxmayaraq, ikincili halda qarın boşluğu orqanlarının yırtıqdan döş boşluğuna yerdəyişməsilə və ağciyər paylarının kompressiyası ilə əlaqədar inkişaf edir. Diafraqma yırtıqları zamanı ağciyər hipoplaziyasının birincili olaraq inkişafına dair fikirlər heyvanlar üzrində aparılmış tədqiqatlara əsasən olmuşdur [22, 23]. Belə ki, həmin tədqiqatlar zamanı heyvanlarda süni yaradılmış diafraqma yırtıqları zamanı bir sıra hallarda ağciyər paylarının hipoplaziyasının yırtıqdan qarın boşluğu orqanlarının döş boşluğuna yerdəyişməsi baş verməmişdən əvvəl meydana gəlməyə başladığı müşahidə edilmişdir [24, 25].

Diafraqma yırtığı ilə doğulmuş körpələrdə yenidoğulma dövründə bir çox hallarda mexaniki ventilyasiyaya və bəzi hallarda isə ekstrakorporal membran oksigenasiyasına (ECMO) ehtiyac yaranır. Tənəffüs sistemi ağırlaşmalarına traxeobronxomalyasiyanı, pnevmotoraksı və ikincili ağciyər infeksiyasını (xüsusilə virus mənşəli pnevmoniya) aid etmək olar ki, bu da hətta cərrahi əməliyyatdan bir neçə ay keçdikdən sonra da tənəffüs çatışmazlıqlarına gətirib çıxara bilər. Bir çox anadangəlmə diafraqma yırtığı olan körpələrdə yırtığın cərrahi yolla aradan qaldırılmasından sonra da davamlı oksigen təminatına və diuretiklərin tətbiqinə ehtiyac yaranır. Ağciyərlərin güclü böyümə və bərpa qabiliyyətinə görə bu müalicə və bərpa tədbirlərinin körpənin həyatının ikinci ilindən sonra davam etdirilməsinə bir çox hallarda ehtiyac qalmır. Buna baxmayaraq, bir neçə uşaqda erkən uşaqlıq dövründə istirahət vəziyyətində tənəffüs simptomları qalır. Böyük uşaqlarda isə hava yollarında obstruksiyalar və xüsusilə yırtıq olan tərəfdə ağciyərin ventilyasiya-perfuziya müayinəsində qan dövranı problemləri müşahidə edilə bilər. Bununla bərabər, qeyd etmək lazımdır ki, idman hərəkətlərinə qarşı tənəffüs sisteminin dözümlülüyünün azlığı kimi problem bütün həyat boyu qala bilər. Diafraqma yırtığı olan yetkin şəxs-

lərdə orta səviyyədə xışıltılı tənəffüs olur ki, bu da bir çox hallarda bronxodilatatorların istifadəsini labüd edir və belə pasiyentlər tənəffüs sistemini əhatə edən kəskin xəstəliklər zamanı dekompensasiya dərəcəsinə çata biləcək ağırlaşmalara meyilli olur. Diafraqma yırtığı olan körpələrdə ağciyərin damar şəbəkəsinin inkişafının və funksiyasının anormal olması ciddi problemlərdəndir. Ağciyər hipertenziyasının diaqnostik kriteriyaları və əlamətlərinə dair məsələlər və müdaxilə prinsipləri əlaqədar beynəlxalq səhiyyə qurumları tərəfindən tərtib edilməsinə baxmayaraq, anadangəlmə diafraqma yırtığı olan körpələrdə ağciyər hipertenziyası həyatın çox erkən mərhələlərində meydana gəldiyindən bu baxımdan onlara xüsusi yanaşmalar tələb olunur və belə pasiyentlər daha ciddi problemlərlə qarşı-qarşıya qalır [26, 27].

Anadangəlmə diafraqma yırtığı zamanı ağciyər hipertenziyasının yaranma mexanizmi hələ tam aydınlaşdırılmamışdır [28, 29]. Ağciyərlərdə hipoplaziya olduqda damar yatağının həcmi kiçilir və qan damarlarının medial və daxili qatı qalınlaşır. Doğuş zamanı belə uşaqlarda ağciyər damarlarının əzələlərinin boşalmaması ağciyər hipertenziyasının inkişaf etməsinin əsas səbəblərindən sayıla bilər. Böyümə parametrlərinin normadan təxminən 3 dəfə zəif olması inkişaf prosesində uğursuzluqla müşayiət olunur ki, bu da daha çox nəzərəcərpacaq dərəcədə ağciyər hipoplaziyası olan yaxud problemin cərrahi yolla aradan qaldırılması zamanı daha uzun müddət xəstəxanada qalmalı olan körpələrdə qeydə alınır [30, 31].

Böyümə prosesindəki uğursuzluqlar körpələrdə əksər hallarda ağız vasitəsilə həyata keçirilən qidalanma reflekslərinin pozulması, qidalanmadakı çətinliklər və reflekslə müşayiət olunur. Qidalanmadakı çətinliklər əsasən həyatın ilk bir neçə ilində qastrostomiya borusunun tətbiq edilməsini tələb edir. Reflüks zamanı isə dərman müalicəsi və cərrahi fundoplikasiya icra edilməli olur. Bəzi körpələrə və uşaqlara uzunmüddətli yüksək kalorili qida əlavələrinin verilməsinə ehtiyac yaranır. Anadangəlmə diafraqma yırtıqları olan körpələrdə neyroinkişafın qiymətləndirilməsi zamanı yaş amili və istifadə edilən parametrlərin xüsusiyyətləri baxımından standartlaşdırmada meydana gələn problemlərə görə çətinlik yaradır. Məsələn, körpələrin ekstrakorporal membran oksigenasiyası (ECMO) aparatına qoşulmaları onların gələcəkdə əqli

gerilik yaşaya biləcəyinə dəlalət edir. Belə körpələrdə 1 yaşında ən azı bir domendə mötədil (43% hallarda) və ya ağır (15% hallarda) ləngimənin baş verdiyi tədqiqatlar zamanı öz əksini tapmışdır. Bundan başqa, təcrid olunmuş anadangəlmə diafraqma yırtığı olan körpələrdə əksər hallarda əqli inkişaf normal həddə olmasına baxmayaraq, məktəb dövründə təhsil zamanı bir sıra hallarda dəstəyə ehtiyac duyulur və belə şəxslərdə fikrini toplama və diqqət problemlərinin baş verdiyinə dair tədqiqat məlumatları mövcuddur [32, 33]. Bu baxımdan belə pasiyentlərin doğulan andan dispanserizasiyasının aparılması vacib addımlardandır. Məktəbəqədərki dövrdə belə pasiyentlərin motor funksiyaları çox vaxt normal yaxud çox cüzi azalmış olur və bu, yaşla birlikdə korreksiya olunur. Buna baxmayaraq, ECMO müalicəsinə cəlb edilmiş anadangəlmə diafraqma yırtığı olan şəxslərdə hipotoniya və digər motor problemlərin olduğuna dair məlumatlar vardır [34, 35].

Bəzi nevroloji tədqiqatlar zamanı çox az hallarda kortikal atrofiya, ventrikulomeqaliya və kəllədaxili hemorragiya kimi hallar da qeydə alınmışdır [36, 37]. Anadangəlmə diafraqma yırtıqları olan pasiyentlərdə istinad-hərəkət aparatının problemlərinə gəldikdə isə, döş qəfəsinin asimmetriyası tez-tez müşahidə edilir. 25% hallarda döş qəfəsinin “çəkməçi” tipi və Kobbs bucağı 10° və daha yuxarı olmaqla skalioz qeydə alınır. Bu əzələ-skelet anormallıqları adətən iri diafraqma qüsurlarının

cərrahi yolla aradan qaldırılmasından sonra baş verir, çünki cərrahi müdaxilədən sonra döş qəfəsində əlavə gərginlik də yaranır.

Anadangəlmə diafraqma yırtığı olan körpələrdə ümumilikdə 25% hallarda eşitmənin neyrosensor itirilməsi baş verdiyi halda ECMO ilə müalicə almış pasiyentlərdə bu göstərici 100% təşkil edir [38, 39]. Eşitmənin neyrosensor itirilməsi tədricən baş verən proses olduğundan yenidoğulma zamanı onun monitorinqinin aparılması çətinliklər törədir. Bəzi tədqiqatlar anadangəlmə diafraqma yırtığı səbəbindən ECMO müalicəsi almış pasiyentlərdə neyrosensor eşitmə pozulmasının digər göstəricilərə görə anoloji müalicəyə cəlb edilənlərlə müqayisədə 2,5 dəfə artıq olduğu göstərilə də, digər tədqiqatlar başqa səbəblərdən də ECMO tətbiq edilmiş şəxslərdə eyni patologiyanın tezliyinin oxşar olduğunu aşkara çıxarmışdır [31, 40]. Bundan başqa, müdaxilələr zamanı aminorikozidlərlə uzunmüddətli müalicə, azot oksidlərinin təsirinə məruz qalma, mexaniki ventilyasiya və metabolik alkaloz da eşitmənin neyrosensor pozulmasına səbəb ola bilər [32]. Beləliklə, anadangəlmə diafraqma yırtığı digər orqan və sistemlərdə baş verən ciddi ağırlaşmalar və yüksək perioperativ ölümlə müşayiət olunan anatomik qüsurdur. Son bir neçə onillikdə bu problemin həlli və əsasən də ölüm hallarını nisbətən azaltmaq üçün yeni və daha effektiv müalicə strategiyaların hazırlanması və tətbiqi istiqamətində işlər davam etdirilməkdədir.

ƏDƏBİYYAT

1. Furák J., Athanassiadi K. Diaphragm and transdiaphragmatic injuries // *J Thorac Dis* 2019;11(Suppl 2):S152-S157. doi: 10.21037/jtd.2018.10.76
2. McDonald A.A., Robinson BRH., Alarcon L., Bosarge P.L., Dorion H., Haut E.R. et al. Evaluation and management of traumatic diaphragmatic injuries: A Practice Management Guideline from the Eastern Association for the Surgery of Trauma // *J Trauma Acute Care Surg*. 2018;85(1):198–207.
3. Bidiwala A., Bishara J., Burjonrappa S. Right sided congenital diaphragmatic hernia: Diagnostic, prognostic and therapeutic implications Incisional and Congenital Diaphragmatic Hernia (CDH): Risk Factors, Management and Outcomes, 2016 pp. 113-130.
4. Gligorievski A. Left Sided Boshdalek Hernia in Adult: A Case Report // *Front Med Case Rep* 2020; 1(2): 1 1-07. DOI: <http://dx.doi.org/10.47746/FMCR.2020.1210>
5. Chandrasekharan P.K., Rawat M., Madappa R. et al. Congenital Diaphragmatic hernia – a review. *matern health, neonatol and perinatol* 3, 6 (2017). <https://doi.org/10.1186/s40748-017-0045-1>
6. Longoni M., Pober B.R., High F.A. Congenital Diaphragmatic Hernia Overview. 2006 Feb 1 [Updated 2020 Nov 5]. In: Adam M.P., Feldman J., Mirzaa G.M. et al., editors. *GeneReviews®* [Internet]. Seattle (WA): University of Washington, Seattle; 1993-2023. <https://www.ncbi.nlm.nih.gov/books/>
7. Greenough A. Management of infants with congenital diaphragmatic hernia and pulmonary hypertension—one size does not fit all // *Pediatr Res* 93, 1795–1796 (2023). <https://doi.org/10.1038/s41390-023-02551-z>
8. Scavacini Marinonio A.S., Harumi Miyoshi M., Testoni Costa-Nobre D., Sanudo A., Nema Areco K.C., Daripa Kawakami M. et al. (2023) Congenital diaphragmatic hernia in a middle-income country: Persistent high lethality during a 12-year period. *PLoS ONE* 18(2): e0281723. <https://doi.org/10.1371/journal.pone.0281723>

9. World Health Organization. Congenital anomalies. Fact sheet n° 370. 2015 [accessed on 2016 Sept 08]. Available from: <http://www.who.int/mediacentre/factsheets/fs370/en/>
10. Emanuel H., Breitschopf H.V., Harting M.T., Martinez Castillo D.J., Yadav A., McBeth K., Hashmi S.S., Ebanks A.H., Harris T.S., Lally K.P., Jon C.K., Stark J.M., Mosquera R.A. Pulmonary outcomes of congenital diaphragmatic hernia patients based on defect size (CDH Study Group Stage) // *Transl Pediatr.* 2023 Aug 30;12(8):1490-1503. doi: 10.21037/tp-23-14.
11. Pagliara C., Zambaiti E., Brooks G., Bonadies L., Tognon C., Salvadori S., Sgrò A., Leon F.F. Congenital Diaphragmatic Hernia: Perinatal Prognostic Factors and Short-Term Outcomes in a Single-Center Series // *Children.* 2023; 10(2):315. <https://doi.org/10.3390/children10020315>
12. Spellar K., Lotfollahzadeh S., Gupta N. Diaphragmatic Hernia. 2023 Jun 3. In: StatPearls [Internet]. Treasure Island (FL): StatPearls Publishing; 2023 Jan-. PMID: 30725637.
13. Agarwal P.K. Study of Demographics, Clinical Profile and Risk Factors of Inguinal Hernia: A Public Health Problem in Elderly Males // *Cureus.* 2023 Apr 24;15(4):e38053. doi: 10.7759/cureus.38053.
14. Hammoud M., Gerken J. Inguinal Hernia. [Updated 2023 Aug 8]. In: StatPearls [Internet]. Treasure Island (FL): StatPearls Publishing; 2023 Jan-. Available from: <https://www.ncbi.nlm.nih.gov/books/NBK513332/>
15. Abebe M.S., Tareke A.A., Alem A., Debebe W., Beyene A. Worldwide magnitude of inguinal hernia: Systematic review and meta-analysis of population-based studies // *SAGE Open Medicine.* 2022;10. doi:10.1177/20503121221139150
16. Agarwal P.K. Study of Demographics, Clinical Profile and Risk Factors of Inguinal Hernia: A Public Health Problem in Elderly Males // *Cureus.* 2023 Apr 24;15(4):e38053. doi: 10.7759/cureus.38053.
17. Karel C. Lindenbergh, Alex J. van Duinen, Johan G. Ahlback, Joseph Kamoh, Silleh Bah, Thomas Ashley, Jenny Löfgren, Martin P. Grobusch, Osman Sankoh, Håkon A. Bolkan, PRESSCO 2020 study group, Prevalence, incidence, repair rate, and morbidity of groin hernias in Sierra Leone: cross-sectional household study // *BJS Open*, Volume 7, Issue 1, February 2023, zrac158, <https://doi.org/10.1093/bjsopen/zrac158>
18. Sisay T., Gidebo K.D. Prevalence of Inguinal Hernia and Its Risk Factors in Adult Males Admitted to Surgical Wards of Wolaita Sodo Comprehensive Specialized Hospital, Wolaita Sodo, Ethiopia // *Am J Clin Case Rep.* 2023;4(2):1079.
19. Chang, S.J., Chen, J.Y.C., Hsu, CK. et al. The incidence of inguinal hernia and associated risk factors of incarceration in pediatric inguinal hernia: a nation-wide longitudinal population-based study // *Hernia* 20, 559–563 (2016). <https://doi.org/10.1007/s10029-015-1450-x>
20. Jay Patel, Antoine Hamed, Muhammad Khalil, Jessica El-Bahri, Congenital Internal Hernia: Rare Cause of Acute Abdominal Pain. *Case Rep Gastroenterol* 6 January 2022; 15 (3): 791–794. <https://doi.org/10.1159/000518293>
21. Schroepf S., Mayle P.M., Kurz M., Wermelt J.Z. and Hubertus J. (2022) Prematurity is a critical risk factor for respiratory failure after early inguinal hernia repair under general anesthesia // *Front. Pediatr.* 10:843900. doi: 10.3389/fped.2022.843900
22. Faraz A. Khan, Tim Jancelewicz, Kathleen Kieran, Saleem Islam, COMMITTEE ON FETUS AND NEWBORN, SECTION ON SURGERY, SECTION ON UROLOGY; Assessment and Management of Inguinal Hernias in Children // *Pediatrics*, 2023; 152 (1): e2023062510. 10.1542/peds.2023-062510
23. Gupta V.S.; Harting M.T.; Lally P.A.; Miller C.C.; Hirschl R.B.; Davis C.F.; Dassinger M.S.; Buchmiller T.L.; Van Meurs K.P.; Yoder B.A. et al. Mortality in Congenital Diaphragmatic Hernia: A Multicenter Registry Study of Over 5000 Patients Over 25 Years // *Ann. Surg.* 2021, 277, 520–527. DOI: 10.1097/SLA.0000000000005113
24. Holden K.I., Harting M.T. Recent advances in the treatment of complex congenital diaphragmatic hernia-a narrative review // *Transl Pediatr.* 2023 Jul 31;12(7):1403-1415. doi: 10.21037/tp-23-240.
25. Leyens J., Schroeder L., Geipel A., Berg C., Bo B., Lemloh L., Patel N., Mueller A. and Kipfmüller F. (2023) Dynamics of pulmonary hypertension severity in the first 48 h in neonates with prenatally diagnosed congenital diaphragmatic hernia // *Front. Pediatr.* 11:1164473. doi: 10.3389/fped.2023.1164473
26. Paoletti M., Raffler G., Gaffi M.S., Antounians L., Lauriti G., Zani A. Prevalence and risk factors for congenital diaphragmatic hernia: A global view // *J Pediatr Surg.* 2020 Nov; 55(11): 2297-2307. doi: 10.1016/j.jpedsurg.2020.06.022.
27. Pugnali F.; Capolupo I.; Patel N.; Giliberti P.; Dotta A.; Bagolan P.; Kipfmüller F. Role of microRNAs in Congenital Diaphragmatic Hernia-Associated Pulmonary Hypertension // *Int. J. Mol. Sci.* 2023, 24, 6656. <https://doi.org/10.3390/ijms240766563>.
28. Putnam L.R., Harting M.T., Tsao K., Morini F., Yoder B.A., Luco M., Lally P.A., Lally K.P. Congenital Diaphragmatic Hernia Study Group. Congenital Diaphragmatic Hernia Defect Size and Infant Morbidity at Discharge // *Pediatrics.* 2016 Nov;138(5):e20162043. doi: 10.1542/peds.2016-2043.
29. Schreiner Y., Schaible T. & Rafat N. Genetics of diaphragmatic hernia // *Eur J Hum Genet* 29, 1729–1733 (2021). <https://doi.org/10.1038/s41431-021-00972-0>
30. Antounians L., Zani A. Beyond the diaphragm and the lung: a multisystem approach to understanding congenital diaphragmatic hernia // *Pediatr Surg Int.* 2023 May 9;39(1):194. doi: 10.1007/s00383-023-05471-5.
31. Scavacini Marinonio A.S., Harumi Miyoshi M., Testoni Costa-Nobre D., Sanudo A., Nema Areco K.C., Daripa Kawakami M., Xavier Balda R.C., Konstantyner T., Bandiera-Paiva P., Vieira de Freitas R.M., Correia Morais L.C., La Porte Teixeira M., Cunha Waldvogel B., Veiga Kiffer C.R., Branco de Almeida M.F., Guinsburg R. Congenital diaphragmatic hernia in a middle-income country: Persistent high lethality during a 12-year period //

PLoS One. 2023 Feb 10;18(2):e0281723. doi: 10.1371/journal.pone.0281723.

32. Vasudev R.B., Kumar N., Gadgade B.D., Radhakrishna V., Basavaraju M., Anand A. Factors contributing to mortality in neonates with congenital diaphragmatic hernia and eventration // Afr J Paediatr Surg. 2023 Apr-Jun;20(2):85-88. doi: 10.4103/ajps.ajps_165_21.
33. Yang M.J., Russell K.W., Yoder B.A., Fenton S.J. Congenital diaphragmatic hernia: a narrative review of controversies in neonatal management // Transl Pediatr 2021;10(5):1432-1447. doi: 10.21037/tp-20-142
34. Cerbelle V., Le Duc K., Lejeune S., Mur S., Lerisson H., Drumez E., Sfeir R., Bigot J., Verpillat P., Boukhris R., Vaast P., Mordacq C., Thumerelle C., Storme L., Deschildre A., Center For Rare Disease Congenital Diaphragmatic Hernia. Fetal Lung Volume Appears to Predict Respiratory Morbidity in Congenital Diaphragmatic Hernia // J Clin Med. 2023 Feb 14;12(4):1508. doi: 10.3390/jcm12041508.
35. Sourouni M., Haisch L., Oelmeier K., Möllers M., Willy D., Sondern K., Köster H., Steinhard J., Sandkötter J., Klockenbusch W., Schmitz R. and Potratz J. (2023) Observed to expected lung area to head circumference ratio (O/E LHR) in fetuses with congenital anomalies of the kidney and urinary tract (CAKUT): assessment and evaluation as predictive factor for acute postnatal outcome—a single center study // Front. Pediatr. 11:1145907. doi: 10.3389/fped.2023.114590
36. Carmo RIS do, Peixoto-Filho F.M., Bueno A., Fonseca M., Gomes Junior S.C. dos S. Prognostic factors of death in children during the first year of life due to congenital diaphragmatic hernia: analysis of a hospital cohort from 2005 to 2015 // J Pediatr (Rio J). 2020Sep;96(5):569–75. <https://doi.org/10.1016/j.jped.2019.03.005>
37. Holden K.I., Harting M.T. Recent advances in the treatment of complex congenital diaphragmatic hernia—a narrative review // Transl Pediatr. 2023 Jul 31;12(7):1403-1415. doi: 10.21037/tp-23-240.
38. O'Connor E., Tamura R., Hannon T. et al. Congenital diaphragmatic hernia survival in an English regional ECMO center // World Journal of Pediatric Surgery 2023;6:e000506. doi: 10.1136/wjps-2022-000506
39. Kitty G. Snoek, Irwin K.M. Reiss, Anne Greenough, Irma Capolupo, Berndt Urlesberger, Lucas Wessel, Laurent Storme, Jan Deprest, Thomas Schaible, Arno van Heijst, Dick Tibboel, for the CDH EURO Consortium; Standardized Postnatal Management of Infants with Congenital Diaphragmatic Hernia in Europe: The CDH EURO Consortium Consensus - 2015 Update // Neonatology 17 June 2016; 110 (1): 66–74. <https://doi.org/10.1159/000444210>
40. Prasad R. Congenital Diaphragmatic Hernia: A Major Challenge for Neonatologists [Internet]. Congenital Anomalies in Newborn Infants // Clinical and Etiopathological Perspectives. IntechOpen; 2021. Available from: <http://dx.doi.org/10.5772/intechopen.94839>

СОВРЕМЕННЫЕ ПОДХОДЫ К ВОПРОСАМ ЭПИДЕМИОЛОГИИ ВРОЖДЕННЫХ ДИАФРАГМАЛЬНЫХ ГРЫЖ И ИЗМЕНЕНИЙ, ВОЗНИКАЮЩИХ ПРИ ЭТОМ В ДРУГИХ ОРГАНАХ И СИСТЕМАХ ОРГАНИЗМА

Ф.Р. Гусейнов

Азербайджанский государственный институт усовершенствования врачей имени А.Алиева, кафедра «Общей и пластической хирургии», Баку

Резюме. В статье представлены современные литературные сведения о распространении диафрагмальных грыж и изменениях в других органах и систем, возникающих при этом заболевании. Врожденная диафрагмальная грыжа — это анатомический дефект, который характеризуется дефектом диафрагмы, приводящим к выпячиванию содержимого брюшной полости в грудную полость и нарушению, таким образом, нормальное развитие легких. Патология может проявляться как локальное заболевание или как структура синдрома. Уровень распространенности, по данным мировой литературы, может колебаться и зависит в определенном смысле от принадлежности к той или иной популяции. В слаборазвитых странах наблюдается несколько более высокое преобладание лиц мужского пола и низкий уровень изолированной формы заболевания. Несмотря на успехи, достигнутые в консервативном и хирургическом лечении уровень заболеваемости и смертности остаются высокими. Новорожденные с этой патологией, на фоне длительных сроков пребывания в больнице, требует междисциплинарного подхода к их ведению весь реабилитационный период после выписки.

**MODERN APPROACHES TO EPIDEMIOLOGICAL ASPECTS OF CONGENITAL
DIAPHRAGMATIC HERNIAS AND ASSOCIATED ALTERATIONS IN OTHER ORGANS AND
SYSTEMS OF THE BODY**

F.R.Guseynov

*Azerbaijan State Advanced Training Institute for Doctors named after A.Aliyev,
Department of "General and Plastic Surgery", Baku, Azerbaijan*

Summary. The article provides contemporary literary information on the prevalence of diaphragmatic hernias and changes in other organs and systems that occur with this condition. Congenital diaphragmatic hernia is an anatomical defect that is characterized by a defect in the diaphragm, leading to protrusion of the abdominal contents into the chest cavity and thus disrupting the normal development of the lungs. Pathology can manifest itself as a local disease or as a syndrome structure. The level of prevalence, according to world literature, can fluctuate and depends, in a certain sense, on belonging to a particular population. In underdeveloped countries, there is a slightly higher predominance of males and a lower incidence of the isolated form of the disease. Despite advances in conservative and surgical treatment, morbidity and mortality rates remain high. Newborns with this pathology, against the background of long periods of stay in the hospital, require an interdisciplinary approach to their management throughout the rehabilitation period after discharge from the hospital.

Müəlliflə əlaqə üçün:

Fuad Rafiq oğlu Hüseynov, Mərkəzi Klinika, Bakı, Azərbaycan

E-mail: m-z888@hotmail.com

DOI: 10.34921/amj.2023.4.002

KOLONOSKOPIYA ZAMANI AŞKAR EDİLƏN POLİPLƏRİN SONOQRAFİK XÜSUSİYYƏTLƏRİ

R.Y.Abdullayev¹, O.V.Şerbina², O.V.Koval², P.A.Korol², V.V.Vyun¹,
F.İ.Kulikova³, T.A.Dudnik⁴, A.Q.Kiriçenko⁵, D.M.Posoxov¹, N.V.Tomax⁵

¹Xarkov Milli Tibb Universitetinin Təkmilləşdirmə İnstitutu, Xarkov, Ukrayna;

²P.L.Şupik adına Milli Səhiyyə Universitetinin Nüvə təbabəti, radiasiya onkologiyası və radiasiya təhlükəsizliyi kafedrası, Kiyev, Ukrayna;

³Dnipro Dövlət Tibb Universiteti, Dnepr, Ukrayna;

⁴Ukrayna Tibbi Stomatologiya İnstitutunun Cərrahlıq və radioloqiya kafedrası, Poltava, Ukrayna;

⁵Ukrayna Səhiyyə Nazirliyinin Tibbi və Sosial Əlillik Problemləri üzrə Ukrayna Dövlət Tədqiqat İnstitutu, Dnepr, Ukrayna

Xülasə. Məqalədə 67 xəstənin kolonoskopiya müayinəsi zamanı müəyyən edilmiş 156 polipin sonoqrafik xüsusiyyətləri təqdim edilir. Müəyyən edilmişdir ki, S-əbənzər çənbərbağırsaqda ölçüsü 10 mm-dən az olan poliplərə digər bölmələrə nisbətən daha tez-tez ($p < 0,01$) rast gəlinmişdir. Sonoqrafik olaraq, yoğun bağırsağ poliplərinin $39,1 \pm 3,9\%$ -i S-əbənzər çənbərbağırsaqda aşkar edilmişdir, bu, qalxan və köndələn çənbərbağırsaqla müqayisədə əhəmiyyətli dərəcədə ($p < 0,05$) çoxdur.

Rəngli Doppler rejiminin istifadəsi göstərmişdir ki, ayaqcıqlı poliplərdə 10 mm-dən çox ölçülü qanaxma əhəmiyyətli dərəcədə ($p < 0,05$) daha tez-tez baş verir. Ölçüsü 10 mm-dən kiçik olan poliplərin diaqnos-tikasında sonoqrafiyanın həssaslığı 73,1%, spesifikliyi 53,3%, dəqiqliyi 70,4%, 10 mm-dən böyük olan poliplər üçün isə bu göstəricilər 80,4%, 50,0%, 76,6% təşkil edib.

Tədqiqata əsaslanılaraq belə bir nəticəyə gələ bilərik ki, sonoqrafiya çənbərbağırsağ poliplərinin skriningi üçün informativ bir üsuldur və bu, onların formasını və yerini müəyyən etmək üçün kifayət qədər həssaslığa malikdir.

Açar sözlər: çənbərbağırsağ polipləri, sonoqrafiya, kolonoskopiya

Ключевые слова: полипы толстой кишки, сонография, колоноскопия

Key words: colon polyps, sonography, colonoscopy

СОНОГРАФИЧЕСКАЯ ХАРАКТЕРИСТИКА ПОЛИПОВ ВЫЯВЛЕННЫХ ПРИ КОЛОНОСКОПИИ

Р.Я.Абдуллаев¹, О.В.Щербина², О.В.Коваль², П.А.Король², В.В.Вьюн¹,
Ф.И.Куликова³, Т.А.Дудник⁴, А.Г.Кириченко⁵, Д.М.Посохов¹, Н.В.Томаш⁵

¹Харьковский национальный медицинский университет, Харьков, Украина;

²Кафедра ядерной медицины, радиационной онкологии и радиационной безопасности Национального университета охраны здоровья Украины имени П.Л.Шупика, Киев, Украина;

³Днепропетровский государственный медицинский университет, Днепр, Украина;

⁴Кафедра хирургии и радиологии Украинской медицинской стоматологической академии, Полтава, Украина; ⁵Украинский государственный научно-исследовательский институт медико-социальных проблем инвалидности МЗ Украины.

В статье представлена сонографическая характеристика 156 полипов ободочной кишки выявленных у 67 пациентов при колоноскопии. Установлено, что полипы на ножке размерами менее 10 мм в сигмовидном отделе ободочной кишки выявлялись достоверно ($p < 0,01$) чаще, чем в других отделах. Полипы в сигмовидной кишке выявлялись при сонографии в $39,1 \pm 3,9\%$ случаев, что достоверно ($P < 0,05$) больше, чем в восходящей и поперечной ободочной кишке.

Использование цветного доплеровского режима показало, что кровоток достоверно ($P < 0,05$) чаще регистрируется в полипах на ножке размерами более 10 мм. В диагностике полипов размерами

< 10 мм чувствительность сонографии составила 73,1%, специфичность – 53,3%, точность 70,4%, а при размерах полипов >10мм эти показатели составили 80,4%, 50,0%, 76,6%

На основании проведенного исследования можно сделать вывод о том, что сонография является информативным методом скрининга полипов ободочной кишки, которая позволяет достаточной чувствительностью определить их форму и локализацию.

Полипы толстой кишки являются доброкачественным образованием на поверхности слизистой органа, часть из которых в течение 5-15 лет может перерождаться в рак, проникая в глубокие слои стенки толстой кишки. Методы колоректального скрининга могут предотвратить и снизить смертность от рака [1]. Сидячие, зазубренные аденоматозные полипы увеличивают риск развития колоректального рака (КРР), особенно у которых среди родственников первой линии был рак. Среди этих лиц риск развития КРР увеличивается вдвое, а если диагностирован рак у нескольких родственников первой степени родства, то риск увеличивается в 3-4 раза [2].

Пожилый возраст, малоподвижный образ жизни, абдоминальное ожирение, курение и общее количество полипов, обнаруженных при контрольной колоноскопии, являются факторами риска развития колоректального рака. Пациенты с зазубренными полипами I степени нуждаются в более расширенном комплексном скрининге, чем железистые полипы. Зазубренные и сидячие полипы размером менее 10 мм имеют более высокий риск развития рака, чем железистые полипы на ножке размерами более 10 мм [3]. Заболеваемость и смертность от колоректального рака может снижаться по мере усовершенствования обследования пациентов с ранее выявленными полипами [4].

Методы скрининга колоректального рака сильно различаются между собой по их эффективности. Основными показателями эффективности методов скрининга есть снижение заболеваемости и смертности от рака. Кроме того, нередко рак возникает из свободно растущих предраковых полипов, поэтому методы скрининга могут быть оценены по их способности выявлять полипы разных размеров и типов. Ряд авторов делят полипы толстой кишки на следующие категории: размером менее 5 мм (маленькие), от 6 до 10 мм (средние) и более 10 мм (большие). Полипы размером более 10 мм

считаются клинически более значимыми, чем полипы менее 5 мм. Эффективный скрининг должен выявлять полипы среднего размера [5].

В перерождении аденомы толстой кишки на аденокарциному немаловажная роль отводится генной трансформации в клетках новообразования [6]. По данным ряда авторов примерно в 15-35% случаев колоректальный рак случайно выявляется в ранее существующих зазубренных полипах [7-11]. Проксимальные и дистальные гиперпластические полипы имеют повышенный риск формирования метахронных сидячих зубчатых полипов [12, 13]. Некоторые аденомы размером менее 9 мм могут прогрессировать до запущенных состояний в течение 2-3 лет. Определение биологического значения этих полипов очень важно для разработки показаний для полипектомии [14].

Колоноскопическая полипэктомия является основой эффективной профилактики КРР. Эпидемиологические данные из США, где заболеваемость колоректальным раком неуклонно снижается параллельно с улучшением скрининга, дают неопровержимые доказательства эффективности полипектомии [15, 16]. Компьютерная томографическая колонография является менее инвазивным методом, альтернативным колоноскопии. Результаты многоцентровых исследований демонстрируют эффективность метода в визуализации полипов и аденокарциномы размерами 6-10 мм, что способствовало ее включению в программу скрининга колоректального рака. Показано, что скрининг с помощью компьютерной колонографии в выявлении неоплазии на ранних стадиях эффективнее колоноскопии [17, 18].

Чувствительность гидроколоносонографии растет с увеличением размеров полипов. Сонография имеет чувствительность, сравнимую с КТ-колонографией при поражении размеров свыше 6 мм, но оказывается ниже при размерах ребенка менее 5 мм.

Использование ультразвукового контрастного вещества значительно улучшает визуализацию обнаруженных образований, особенно на фоне фекальных остатков [19].

Колоноскопия считается золотым стандартом диагностики колоректального рака, в то же время метод доступен не всем пациентам и требует высокой квалификации у специалиста [20].

Сонография является безопасным, широко доступным, дешевым, неинвазивным методом визуализации кишечника, которая позволяет исследовать его в режиме реального времени без лучевой нагрузки и может быть выполнена многократно в любое время [21]. Основными недостатками метода является его зависимость от опыта оператора, степени ожирения и наличия метеоризма у пациента.

Целью исследования явилась сонографическая характеристика полипов ободочной кишки выявленных при колоноскопии.

Материалы и методы исследования.

Проведен анализ результатов сонографии у 67 пациентов, у которых при колоноскопии выявлены 156 полипов ободочной кишки. Возраст обследуемых варьировал в пределах 32-79 лет, в том числе 39 (58,2%) мужчин и 28 (41,8%) женщин. Сонография проводилась на аппарате Philips HD-11, фиброколоноскопия – Olympus Evis Exera 3 CV-190.

Статистическая обработка результатов исследования проводилась с учетом однофакторного дисперсионного анализа использо-

ванием критерия χ^2 -квadrat. Достоверность различий между средними показателями оценивали по t критерию Стьюдента.

Результаты исследования и их обсуждение. Среди выявленных 156 полипов 29 (18,6±3,1%) находились в восходящей, 21 (13,5±2,7%) – в поперечной, 45 (28,8±3,6%) в нисходящей и 61 (39,1±3,9%) в сигмовидной ободочной кишке (ОК). Количество полипов сигмовидной ОК было достоверно ($p<0,01$) больше, чем в других отделах ОК. Размеры 65 полипов были <10 мм: 9 (13,8±4,3%) из них находились в восходящей ободочной кишке (ОК), 5 (7,7±3,3%) – в поперечной ОК, 17 (26,2±5,4%) – в нисходящей ОК, 27 (29,7±4,7%) – в сигмовидной ОК. В 91 случае размеры полипов были >10 мм: 20 (22,0±4,3%) из них в восходящей ОК, 16 (17,6±4,0%) – в поперечной ОК, 28 (30,7±4,8%) – в нисходящей ОК, 27 (29,7±4,7%) – в сигмовидной ОК, соответственно (табл. 1).

В сигмовидной ОК полип размерами <10 мм выявлялись достоверно ($p^*<0,01$) чаще, чем размерами >10 мм (52,3±6,2% напротив 29,7±4,7%). Эта же локализация полипов любого размера достоверно ($p<0,01$ и $p<0,001$) преобладала над другими.

Учитывая, что наличие ножки одним из характерных признаков железистых полипов, нами был изучен этот симптом. В 79

Таблица 1. Распределение полипов с учетом их размеров и локализации в отделах ободочной кишки

Размеры полипов	Восходящая ОК	Поперечная ОК	Нисходящая ОК	Сигмовидная ОК	Всего
	1	2	3	4	
< 10 mm	9 (13,8±4,3%)	5 (7,7±3,3%)	17 (26,2±5,4%) P 3-2<0,05	34 (52,3±6,2%) P 4-3<0,01 P 4-2<0,001 P 4-1<0,001 P* <0,01	65
> 10 mm	20 (22,0±4,3%)	16 (17,6±4,0%)	28 (30,7±4,8%) P 3-2<0,05	27 (29,7±4,7%) P 4-2<0,05	91
Всего	29	21	45	61	156

Примечание: P* - различие между количеством полипов размерами < 10 mm и > 10 mm внутри каждого отдела ободочной кишки.

(45,9±3,8%) случаев полипы были на ножке, в 93 (54,1±3,8%) – на широкой основе. В восходящей ОК 13 (36,4±8,4%) были на ножке, 20 (63,6±8,4%) на широкой основе ($P<0,05$). Для поперечной ОК эти показатели составляли 6 (26,1±9,2%) и 17 (73,9±9,2%) ($P<0,001$), для нисходящей ОК – 16 (34,0±7,1%) и 31 (66,0±7,1%) ($P<0,001$), а для сигмовидной ОК – 41 (59,4±5,9%) и 28 (40,6±5,9%) полипов. Лишь в сигмовидной ОК количество обнаруженных полипов на ножке достоверно ($p<0,01$) превышало количество полипов

на широкой основе.

Полипы в 71 случае были на ножке – из них в 8 (11,3±3,8%) случаев они находились в восходящей ОК, в 4 (5,6±2,7%) – в поперечной ОК, в 18 (25,4±5,2%) – в нисходящей ОК, в 41 (57,7±5,9%) – в сигмовидной ОК. В 85 случаев полипы находились на широком основании – из них в 21 (24,9±4,7%) случаев они находились в восходящей ОК, в 17 (20,0±4,3%) – в поперечной ОК, в 27 (31,8±5,1%) – в нисходящей ОК, в 20 (23,5±4,6%) – в сигмовидной ОК (рис. 1, 2).

Таблица 2. Распределение полипов с учетом их локализации и наличия ножки

Тип полипов	Восходящая ОК	Поперечная ОК	Нисходящая ОК	Сигмовидная ОК	Всего
	1	2	3	4	
На ножке	8 (11,3±3,8%)	4 (5,6±2,7%)	18 (25,4±5,2%) $P\ 3-2<0,001$	41 (57,7±5,9%) $P\ 4-3<0,001$ $P\ 4-2<0,001$ $P\ 4-1<0,001$ $P^*<0,001$	71
На широкой основе	21 (24,9±4,7%)	17 (20,0±4,3%) $P^*<0,05$	27 (31,8±5,1%) $P\ 3-2<0,05$	20 (23,5±4,6%) $P\ 4-2<0,05$	85
Всего	29	21	45	61	156

Примечание: P^* - различие между количеством полипов с ножкой и на широком основании внутри каждого отдела ободочной кишки.

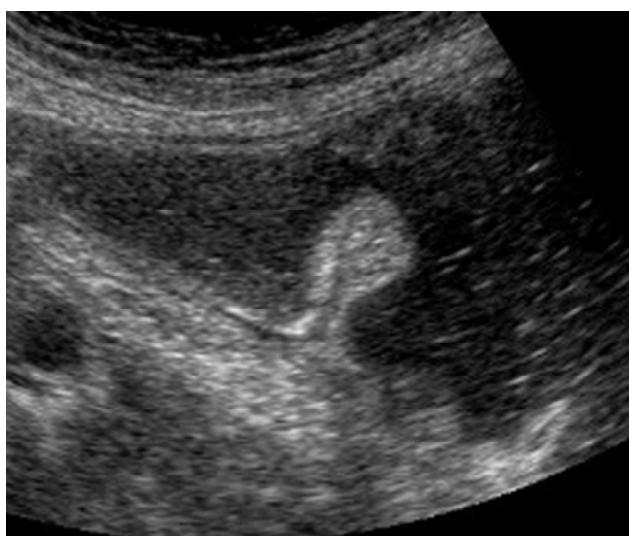


Рис. 1. Сонографический вид полипа на ножке в дистальном участке нисходящей ободочной кишки

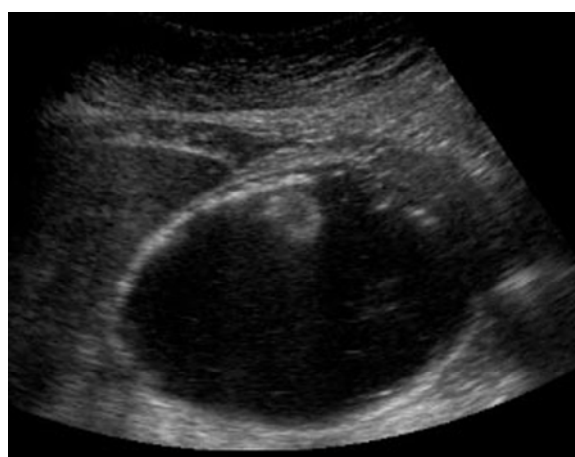


Рис. 2. Сонографический вид полипа на широкой основе в поперечной ободочной кишке

Таблица 3. Сравнение количества полипов разных типов в зависимости от собственных размеров

Размеры полипов	Тип полипов		Всего
	На ножке	На широкой основе	
< 10 мм	31 (47,7±6,2%)	34 (52,3±6,2%)	65
> 10 мм	40 (44,0±5,2%)	51 (56,0±5,2%)	91
Всего	71	85	

В поперечной ободочной кишке полипы на широком основании встречались достоверно ($p^* < 0,05$) чаще, чем на ножке, а в сигмовидной кишке, наоборот, достоверно ($p^* < 0,001$) преобладали полипы на ножке. Кроме того, в сигмовидной кишке полипы на ножке находились достоверно ($P < 0,001$) чаще, чем в других отделах ободочной кишки.

В таблице 3 показано сравнение количества полипов разных типов в зависимости от их размеров. Среди полипов размерами менее 10 мм 31 (47,7±6,2%) были на ножке, а 34 (52,3±6,2%) – на широкой основе. Из полипов размерами более 10 мм на ножке были 40 (44,0±5,2%), на широкой основе – 51 (56,0±5,2%). Не было выявлено достоверное различие между количеством полипов разных типов в зависимости от их размеров.

В таблице 4 представлены данные о частоте выявления полипов с помощью сонографии в различных отделах ободочной кишки. В восходящей ободочной кишке при сонографии полипы выявлены в 23 (79,3±8,4%) случаев из 29, в поперечной ободочной кишке в 16 (76,2±9,3%)

случаев из 21, в 41 (91,1±4,2%) случае из 45 и в 59 (96,7±2,3%) случаев из 61, соответственно. Как видно из таблицы, частота выявления полипов в сигмовидной кишке с помощью сонографии была достоверно ($P < 0,05$) выше, чем в восходящей и поперечной ободочной кишке.

Частота регистрации кровотока в полипах с учетом их типа и размеров представлена в таблице 5. Среди полипов на ножке размерами <10 мм кровотоков регистрировался в 12 (38,7±8,7%), отсутствовал в 19 (61,3±8,7%) случаев, а в полипах размерами >10 мм – в 25 (62,5±7,7%) и в 15 (37,5±7,7%) случаев ($p < 0,05$), соответственно. Среди полипов на широкой основе размерами < 10 мм кровотоков регистрировался в 11 (32,4±8,0%), отсутствовал в 23 (67,6±8,0%) случаев ($p < 0,01$), а при размерах >10 мм – в 28 (54,9±7,0%) и в 23 (45,1±7,0%) случаев, соответственно. Кровоток среди полипов, как на ножке, так и на широкой основе при размерах >10 мм регистрировался достоверно ($P^* < 0,05$) чаще, чем размерами < 10 мм (рис. 3, 4).

Таблица 4. Результаты сонографии в диагностике полипов ободочной кишки с учетом их локализации

Методы исследования	n=156			
	Восходящая ОК	Поперечная ОК	Нисходящая ОК	Сигмовидная ОК
	1	2	3	4
Колоноскопия	n=29	n=21	n=45	n=61
Сонография	23 (79,3±8,4%)	16 (76,2±9,3%)	41 (91,1±4,2%)	59 (96,7±2,3%) P 4-2<0,05 P 4-1<0,05

Таблица 5. Результаты цветной доплерографии в регистрации кровотока в полипах с учетом их типов и размеров

Регистрация кровотока в полипе	На ножке		На широкой основе	
	< 10 мм	> 10 мм	< 10 мм	> 10 мм
	n=31	n=40	n=34	n=51
Есть	12 (38,7±8,7%)	25 (62,5±7,7%) P<0,05 P*<0,05	11 (32,4±8,0%)	28 (54,9±7,0%) P*<0,05
Нет	19 (61,3±8,7%)	15 (37,5±7,7%)	23 (67,6±8,0%) P<0,01 P*<0,05	23 (45,1±7,0%)

Примечание: P – различие внутри каждой подгруппы с учетом наличия кровотока в полипе;
P* – различие внутри группы с учетом размеров полипов.

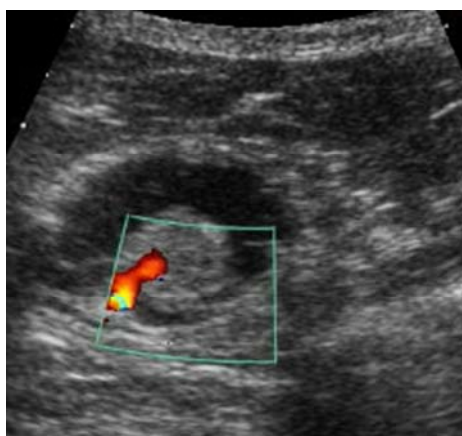


Рис. 3. Регистрация кровотока в ножке полипа в режиме цветного Доплера.

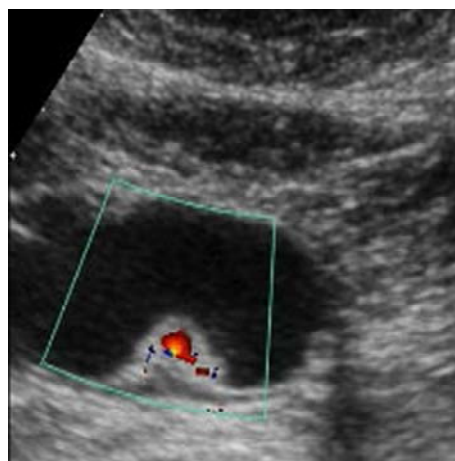

Рис. 4. Регистрация кровотока в полипе на широкой основе в режиме цветного Доплера.

В диагностике полипов размерами < 10 мм чувствительность сонографии составила 73,1%, специфичность – 53,3%,

точность 70,4%, а при размерах полипов >10 мм эти показатели составили 80,4%, 50,0%, 76,6% (табл. 6).

Таблица 6. Статистические показатели сонографии в диагностике полипов ободочной кишки с учетом их размеров

Размеры полипов	Чувствительность, %	Специфичность, %	Точность, %
< 10 мм	73,1	53,3	70,4
> 10 мм	80,4	50,0	76,6

Обсуждение. Сидячие зазубренные аденоматозные полипы толстой кишки имеют высокий риск перерождения в рак. Скрининг имеет большое значение в своевременном выявлении крупных полипов и этим может предотвратить и снизить смертность от рака [1]. Методы скрининга и наблюдения за колоректальным раком сильно различаются по эффективности. Последняя определяется возможностью того или иного метода в выявлении полипов разных размеров. Полипы размерами более 10 мм обычно считаются клинически значимыми и требующими удаления. Эффективный скрининг способен обнаруживать полипы среднего (5-10 мм) размеров [5].

Ряд исследователей считают, что лица с множественными полипами сигмовидной ободочной кишки размером менее 10 мм имеют средний риск развития прогрессирующей неоплазии и эти пациенты нуждаются в обычной колоноскопии. Monachese M. и соавт (2021) считают, что пациенты с небольшими проксимальными и дистальными гиперпластическими полипами имеют повышенный риск формирования метакронных сидячих зубчатых полипов [12, 13]. Колоноскопическая полипэктомия является золотым стандартом эффективной профилактики колоректального рака. Дополнительную поддержку оказывают рандомизированные контролируемые исследования кала на скрытую кровь и гибкую сигмоидоскопию [15, 16].

Компьютерная томографическая колонография является менее инвазивным методом, альтернативным колоноскопии. Результаты многоцентровых исследований де-

монстрируют эффективность КТ колонографии в визуализации полипов размерами 6-10 мм, что способствовало ее включению в программу скрининга колоректального рака. Показано, что на поздних стадиях неоплазии толстой кишки КТ колонография позволяет получить больше информации, чем колоноскопия. После отрицательного результата КТ колонографии в отношении колоректального рака редко наблюдаются клинические симптомы неоплазии [18].

Несмотря на то, что во время абдоминальной сонографии нередко случайно выявляются пристеночные образования, в целом диагностическая эффективность метода пока еще низкая. В тоже время использование цветного доплеровского режима помогает выявить сосудистые сигналы в опухолевых образованиях, тем самым помогает оценить характер неоплазии. Гидроколоносонография обладает большей чувствительностью, чем рутинная сонография брюшной полости, эффективность ее постепенно повышается с увеличением размеров образований на стенках толстой кишки [19]. Результаты полученные нами ультрасонографии приближаются к данным других исследователей, полученных с помощью КТ колонографии. В наших исследованиях показана диагностическая значимость метода с учетом локализации, размеров и гистологического типа полипов ободочной кишки.

Таким образом, сонография является информативным методом скрининга полипов ободочной кишки, которая позволяет достаточной чувствительностью определить их форму и локализацию.

Конфликт интересов. Авторы заявили об отсутствии потенциального конфликта интересов в отношении исследования, авторства и/или публикации этой статьи.

ЛИТЕРАТУРА – REFERENCES

1. Huck M.B., Bohl J., LColonic Polyps: Diagnosis and Surveillance // *Clin Colon Rectal Surg.* . 2016. 29, 296–305.
2. Lautrup CK, Mikkelsen EM, Lash TL, Katballe N, Sunde L. Familial colorectal cancer risk may be lower than previously thought: a Danish cohort study // *Cancer Epidemiol*, 2015. 39(5), 714–719.
3. Ye X., Han P., Wu Z., Cui Y., Chen C., Gao Q. New management of surveillance in patients with baseline serrated polyps: a large single-center retrospective cohort study in China. Posted Date: August 31st, 2022. DOI: <https://doi.org/10.21203/rs.3.rs-1997952/v1>.
4. Welch HG, Robertson DJ. Colorectal Cancer on the Decline--Why Screening Can't Explain It All // *N Engl J Med*, 2016. 374, 1605–7.].
5. Robertson DJ, Kaminski MF, Bretthauer M. Effectiveness, training and quality assurance of colonoscopy screening

- for colorectal cancer // *Gut*, 2015. 64(6), 982–990.
6. Crockett S, Nagtegaal I. Terminology, Molecular Features, Epidemiology, and Management of Serrated Colorectal Neoplasia // *Gastroenterology*, 2019. 157, 949 – 66. e4.
 7. Abdeljawad K, Vemulapalli KC, Kahi CJ, Cummings OW, Snover DC, Rex DK. 2015. Sessile serrated polyp prevalence determined by a colonoscopist with a high lesion detection rate and an experienced pathologist // *Gastrointest Endosc*, 81, 517 – 24.
 8. Bailie L, Loughrey M, Coleman H. Lifestyle Risk Factors for Serrated Colorectal Polyps: A Systematic Review and Meta-analysis // *Gastroenterology*, 2017. 152, 92–104.
 9. Macaron C, Vu H, Lopez R, Pai R, Burke C. Risk of Metachronous Polyps in Individuals With Serrated Polyps. *Diseases of the colon and rectum*, 2015. 58, 762-8.
 10. Pereyra L, Zamora R, Gómez E, et al. Risk of Metachronous Advanced Neoplastic Lesions in Patients with Sporadic Sessile Serrated Adenomas Undergoing Colonoscopic Surveillance // *The American journal of gastroenterology*, 2016. 111, 871-8.
 11. Anderson JC, Butterly LF, Robinson CM, Weiss JE, Amos C, Srivastava A. Risk of Metachronous HighRisk Adenomas and Large Serrated Polyps in Individuals With Serrated Polyps on Index Colonoscopy: Data From the New Hampshire Colonoscopy Registry // *Gastroenterology*, 2018. 154, 117 – 27.e2.
 12. Monachese M, Mankaney G, El-Khider F, Roupheal C, Lopez R, Burke C. Association between baseline hyperplastic polyps and metachronous serrated lesions // *Gastrointestinal endoscopy*, (2021. 93, 1401- 7.e1.
 13. Gupta S, Lieberman D, Anderson JC, et al. Recommendations for follow-up after colonoscopy and polypectomy: a consensus update by the us multi-society task force on colorectal cancer // *Gastroenterology*, 2020.158, 1131-1153.e5.
 14. Vleugels JLA, Hazewinkel Y, Fockens P, Dekker E. Natural history of diminutive and small colorrectal polyps: a systematic literature review // *Gastrointest Endosc.*, 2017. 85, 1169-76.
 15. Kahi CJ. Reviewing the evidence that polypectomy prevents cancer // *Gastrointest Endosc Clin N Am*, 2019. 29, 577-585.
 16. Pellisé M. Colonoscopy in the screening, follow-up and treatment of colorectal cancer and precursor lesions. Colonoscopy in the screening, follow-up and treatment of colorectal cancer and precursor lesions. *Gastroenterol Hepatol.*, 2015. Sep, 38, Suppl 1, 1-7. doi: 10.1016/S0210-5705(15)30022-4.
 17. Kaminski MF, Hassan C, Bisschops R. Advanced imaging for detection and differentiation of colorectal neoplasia: European Society of Gastrointestinal Endoscopy (ESGE) Guideline // *Endoscopy.*, 2014. 46, 435-49.
 18. Kim DH, Pooler BD, Weiss JM, Pickhardt PJ. Five-year colorectal cancer outcomes in a large negative CT colonography screening cohort. *Eur Radiol.*, 2012. 22, 1488-94.
 19. Martínez García D, María T.B.A., Javier E.B.M. Jose M.L.L., Carlos B.R., Francisco J.M.P., Miguel Angel M.R., Maria Luz P.M., Mihaela Alina G. and Paula R.E. Hydrocolonic Sonography. A Forgotten Technique // *Japanese J Gastro Hepato.*, 2021. 6 (21), 1-11.
 20. Stracci, F., Zorzi, M., & Grazzini, G. Colorectal cancer screening: tests, strategies, and perspectives. *Frontiers in Public Health*, 2014. 2, 210. doi: 10.3389/fpubh.2014.00210.
 21. R.Ya.Abdullaiev, F.I.Kulikova, T.S.Golovko, A.G.Kyrychenko, T.V.Leshcheva, V.F.Zavizion, Y.M.Khvorostenko, N.V.Tomakh. Possibilities of transabdominal ultrasonography in the diagnosis of gastric and colon cancer // *Azerbaijan medical journal (ATJ)*, 2023, №1, C.10-16.

SONOGRAPHIC CHARACTERISTICS OF POLYPS IDENTIFIED DURING COLONOSCOPY

**R.Ya.Abdullaiev¹, O.V.Şerbina², O.V.Koval², P.A.Korol², V.V.Vyun¹,
F.İ.Kulikova³, T.A.Dudnik⁴, A.G.Kyrychenko⁵, D.M.Posokhov¹, N.V.Tomakh⁵**

¹*Institute for Advanced Studies of Kharkiv National Medical University, Kharkiv, Ukraine;*

²*Department of Nuclear Medicine, Radiation Oncology and Radiation Safety,
Shupyk National Healthcare University of Ukraine, Kyiv, Ukraine*

³*Dnipro Institute of Medicine and Public Health, Dnipro, Ukraine;*

⁴*Ukrainian Medical, Department of surgery and radiology, Poltava, Ukraine Stomatological Academy*

⁵*Ukrainian State Research Institute of Medical and Social Disability Problems of the Ministry of Health of
Ukraine*

The article presents the sonographic characteristics of 156 colon polyps identified in 67 patients during colonoscopy. It was found that pedunculated polyps measuring less than 10 mm in the sigmoid colon were detected significantly ($P < 0.01$) more often than in other sections. Sonographically, polyps in the sigmoid colon were detected in 39,1±3,9% of cases, which was significantly ($P < 0.05$) more than in the ascending and transverse colon.

The use of color Doppler mode showed that blood flow was significantly ($P < 0.05$) more often recorded in pedunculated polyps measuring more than 10 mm. In the diagnosis of polyps measuring <10 mm, the

sensitivity of sonography was 73.1%, specificity - 53.3%, accuracy 70.4%, and for polyps measuring >10 mm, these figures were 80.4%, 50.0%, 76.6 %

Based on the study, we can conclude that sonography is an informative method for screening colon polyps, which allows sufficient sensitivity to determine their shape and location.

Автор для корреспонденции:

***Абдуллаев Ризван Ягубович** – заведующий кафедрой ультразвуковой диагностики
Харьковского национального медицинского университета.*

E-mail; r.abdullaiev@gmail.com

DOI: 10.34921/amj.2023.4.003

INTERSTİSİAL SİSTİT ZAMANI SİDİK KİSƏSİNİN SELİKLİ QIŞASINDA FOTODİTAZİNİN TOPLANMASININ XÜSUSİYYƏTLƏRİ

A.A.Boriskin¹, A.V.Baranov², R.C.Mustafayev², A.İ.Kornev², A.A.Açilov²

¹Moskva Səhiyyə Departamenti nəzdində Mühərribə Veteranlarının 2№-li Dövlət Büdcə təşkilatı, Moskva, Rusiya

²Rusiya Federal Tibbi-Bioloji Agentliyi nəzdində O.K.Skobelikin ad. Elmi-Praktik Lazer Təbabəti Mərkəzi Dövlət Büdcə Təşkilatı, Moskva, Rusiya

Xülasə. Məqalədə intersitiasial sistitin fotodinamik üsulla müalicəsini optimallaşdırmaq məqsədilə bu xəstəlik zamanı sidik kisəsinin selikli qışasında fotosensibilizator xassəli fotoditazinin toplanmasının öyrənilməsinə dair tədqiqatın nəticələri şərh edilmişdir. Tədqiqat intersitiasial sistiti olan 25 pasiyent üzərində aparılmışdır.

Xəstələrə venadaxili inyeksiya yolu ilə fotoditazin yeridilərək, bu preparatın sidik kisəsinin selikli qışasında toplandığı müddət çoxkanallı optik lifli spektroanalizator («ЛЭСА-01-Биоспек») vasitəsilə tədqiq edilmişdir. Fotodinamik müalicə aparmaq üçün tənzim edilən çıxış gücü 2 Vata qədər olan $661 \pm 0,03$ nm uzunluqlu dalğalarla işləyən «АTKUC-2» lazer aparatından istifadə edilmişdir. Flüoressent spektroskopiya metodu vasitəsilə aşkar edilmişdir ki, intersitiasial sistit zamanı sidik kisəsinin selikli qışasında fotoditazinin maksimal toplanma müddəti 120-150 dəqiqədir. Lazer vasitəsilə təsir göstərildikdən sonra flüoressesiyanın intensivliyi 72,3% azalır; bu, fotosensibilizatorun əhəmiyyətli dərəcədə aktivləşdiyini və fotodinamik reaksiyanın sürətləndiyini göstərir.

Tədqiqat göstərir ki, intersitiasial sistitin müalicəsi zamanı fotosensibilizator infuziyasından sonra lazer şüalandırılmasının optimal müddəti 2-2,5 saata bərabərdir. Lazer şüalandırılmasının nəticələrinin spektroskopik göstəriciləri bu xəstəliyin müalicəsində fotodinamik terapiya metodunun effektivliyini sübut edir.

Açar sözlər: intersitiasial sistit, fotosensibilizator, flüoressent spektroskopiya, fotodinamik terapiya

Ключевые слова: интерстициальный цистит, фотосенсибилизатор, флуоресцентная спектроскопия, фотодинамическая терапия

Key words: interstitial cystitis, photosensitizer, fluorescence spectroscopy, photodynamic therapy

ОСОБЕННОСТИ НАКОПЛЕНИЯ ФОТОДИТАЗИНА В СЛИЗИСТОЙ ОБОЛОЧКЕ МОЧЕВОГО ПУЗЫРЯ ПРИ ИНТЕРСТИЦИАЛЬНОМ ЦИСТИТЕ

A.A.Борискин¹, A.B.Баранов², P.Д.Мустафаев², A.И.Корнев², A.A.Ачилов²

¹Государственное бюджетное учреждение здравоохранения «Госпиталь для ветеранов войн № 2» Департамента здравоохранения Москвы, Москва, Россия

²Федеральное государственное бюджетное учреждение «Научно-практический центр лазерной медицины им. О.К.Скобелкина» Федерального медико-биологического агентства России. Москва, Россия

Представлены результаты исследования, проведенного с целью изучения накопления фотосенсибилизатора – фотодитазина в слизистой оболочке мочевого пузыря при интерстициальном цистите для оптимизации проведения фотодинамической терапии этого заболевания. Работа основана на результатах обследования 25 пациентов интерстициальным циститом.

Изучение времени накопления фотодитазина в слизистой оболочке мочевого пузыря после его внутривенного введения производили с помощью многоканального оптического волоконного спектроанализатора («ЛЭСА-01-Биоспек»). Для проведения фотодинамической терапии использовали лазерный аппарат «АTKUC-2» с регулируемой выходной мощностью до 2 Вт, длиной волны излучения

661±0,03 нм. Методом флуоресцентной спектроскопии выявлено, что максимальное время накопления препарата фотодитазин в слизистой оболочке мочевого пузыря при интерстициальном цистите составляет 120-150 минут. После проведения лазерного воздействия, по данным спектроскопии, интенсивность флуоресценции снижается на 72,3%, что свидетельствует о выраженном возбуждении фотосенсибилизатора и развитии активной фотодинамической реакции.

Таким образом, установлено, что оптимальное время для проведения лазерного облучения при интерстициальном цистите составляет 2-2,5 часа после введения фотосенсибилизатора. Данные спектроскопии после лазерного воздействия свидетельствуют об эффективности фотодинамической терапии при этом заболевании.

Одним из актуальных проблем современной урологии является лечение интерстициального цистита. Основными методами лечения этого заболевания являются симптоматическая и патогенетическая терапия [1,2]. Однако результаты традиционных методов лечения этих больных остаются неудовлетворительными [3]. Поэтому необходима разработка новых методов лечения этого заболевания.

Внедрение в клиническую практику фотодинамической терапии для лечения воспалительных заболеваний и злокачественных новообразований различной локализации [4,5] и ее противовоспалительный эффект [6,7], результаты применения этой методики при цистите [8-10] позволяют, с нашей точки зрения, использовать ее для лечения интерстициального цистита.

Одной из задач для внедрения методики в клиническую практику является изучение особенностей накопления фотосенсибилизатора в слизистой оболочке мочевого пузыря для оптимизации проведения фотодинамической терапии интерстициального цистита.

Цель исследования: – изучение особенностей накопления фотосенсибилизатора фотодитазина в слизистой оболочке мочевого пузыря при интерстициальном цистите.

Материалы и методы исследования. В исследование включили 25 женщин с интерстициальным циститом в возрасте от 65 до 88 лет, госпитализированных в урологическое отделение Государственного бюджетного учреждения здравоохранения «Госпиталь для ветеранов войн 2» Департамента здравоохранения Москвы, являющееся клинической базой Федерального государственного бюджетного учреждения «Научно-практический центр лазерной медицины им. О.К.Скобелкина» Федерального медико-биологического агентства России.

У пациентов изучили особенности накопления фотосенсибилизатора в слизистой оболочке

мочевого пузыря при интерстициальном цистите и характер фотодинамической реакции после лазерного воздействия. За 30-150 минут до исследования внутривенно вводили фотосенсибилизатор фотодитазин в дозе 0,8 мг/кг в 100 мл 0,9% раствора натрия хлорида.

Для проведения спектрофлуоресцентной диагностики с целью выявления динамики накопления фотосенсибилизатора использовали лазерную электронно-спектральную установку «ЛЭСА-01-БИОСПЕК» (Россия) с определением интенсивности флуоресценции в 8 точках мочевого пузыря. Флуоресценция возбуждалась аппаратом «АТКУС-2» с длиной волны 661±0,03 нм и регулируемой выходной мощностью до 2 Вт в непрерывном режиме облучения. Доставку лазерного излучения и регистрацию флуоресценции осуществляли с помощью монокварцевого световода.

Всех пациентов разделили на 2 группы, из которых первая была контрольной (10 человек), без введения фотодитазина, а вторая – основной (15 больных), в которой вводили фотосенсибилизатор. Основную группу разделили на 5 подгрупп, которые различались по времени проведения спектроскопии: через 30, 60, 90, 120 и 150 минут от момента введения ФС соответственно по подгруппам.

При цистоскопии оценивали состояние слизистой оболочки мочевого пузыря, выраженность и распространенность воспалительного процесса, затем выполняли флуоресцентную спектроскопию. Это позволило оценить динамику накопления фотодитазина в слизистой оболочке при интерстициальном цистите. После регистрации спектров флуоресценции рассчитывался индекс флуоресценции как отношение площадей под спектром флуоресценции, характерным для фотодитазина, к площади под рассеянным назад лазерным излучением длиной волны 661±0,03 нм.

Следующим этапом проводили облучение слизистой оболочки мочевого пузыря лазерным излучением длиной волны 661±0,03 нм, в непрерывном режиме, с плотностью мощности 0,25 Вт/см². Доза облучения составляла

21,8 Дж/см², экспозиция – 30 минут. Затем выполняли повторную флуоресцентную спектроскопию.

Результаты исследования и их обсуждение. Результаты флуоресцентной спектроскопии у больных по группам и подгруппам представлены в таблице (сокращения: Ед.ф. – единица флуоресценции), а графики спектров и индексов флуоресценции – на рисунке 1 (обозначения на рисунке: а – спектры флуоресценции, б – индексы флуоресценции в различные промежутки времени, сокращения: отн. ед. – относительная единица).

В контрольной группе показатели флуоресцентной спектроскопии были в пределах 0,270±0,01 единиц флуоресценции.

В основной группе получили следующие результаты:

– в 1 подгруппе при проведении спектроскопии через 30 минут после введения фотосенсибилизатора отмечали равномерное его накопление во всех 8 точках измерения, в среднем – 0,69±0,02 единиц флуоресценции. Если учитывать, что флуоресценция без введения фотосенсибилизатора находилась в пределах 0,270±0,01 единиц флуоресценции, то увеличение флуоресцентной активности выросло в 2,5 раза,

– во 2 подгруппе через 60 минут после введения фотосенсибилизатора при проведении спектроскопии отмечали увеличение показателей до 2.217±0,04 единиц флуоресценции, что в 8,2 раза больше показателей у больных без введения фотосенсибилизатора,

Таблица. Результаты флуоресценции у больных по группам

Группа	Контрольная	Основные подгруппы				
		1	2	3	4	5
Время, минут	-	30	60	90	120	150
Ед.ф.	0,27±0,01	0,69±0,02	2,22±0,02	2,39±0,02	3,02±0,02	4,53±0,02

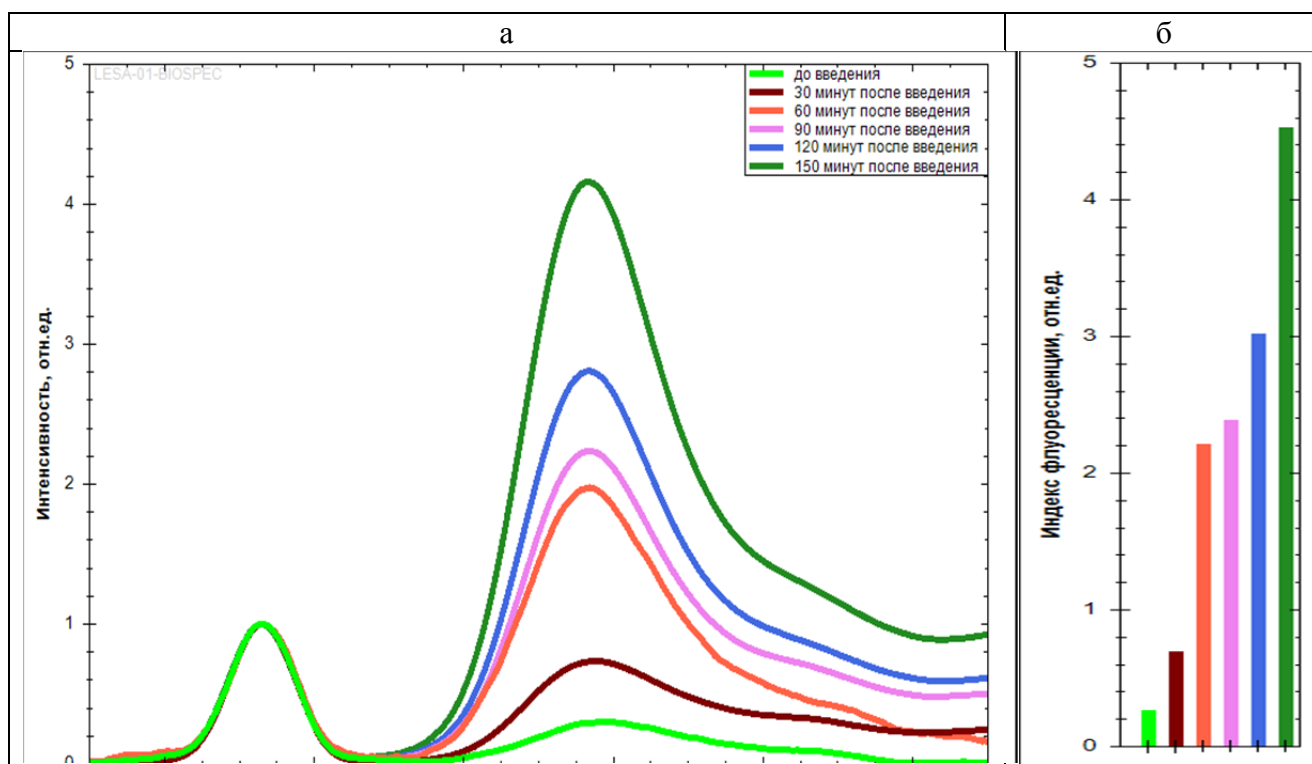


Рисунок 1. Спектры и индексы флуоресценции

– в 3 подгруппе через 90 минут после введения фотосенсибилизатора фиксировали нарастание флуоресценции до $2,388 \pm 0,02$ единиц флуоресценции, что в 8,8 раз выше показателей в контрольной группы,

– в 4 подгруппе через 120 минут после введения фотосенсибилизатора выявили еще большее увеличение флуоресценции - до $3,023 \pm 0,02$ единиц флуоресценции, то есть, в 11 раз выше контрольного значения,

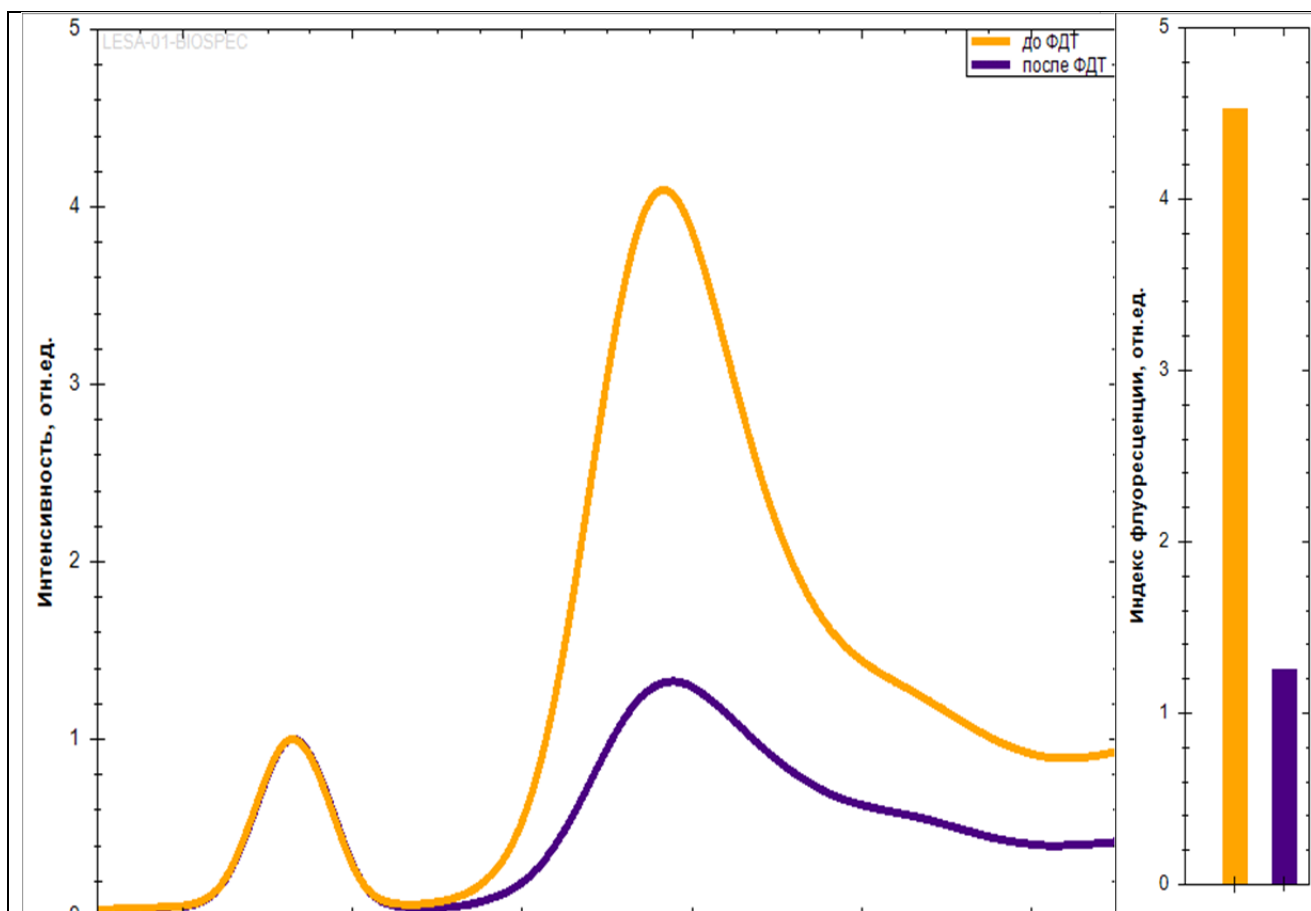
– в 5 подгруппе через 150 минут после введения фотосенсибилизатора отмечали увеличение показателей спектроскопии до $4,531 \pm 0,02$ единиц флуоресценции, что в 17 раз больше контрольных.

Анализ полученных результатов изучения спектров флуоресценции свидетельствует о равномерном накоплении фотодитазина в воспаленной слизистой оболочке мочевого пузыря. Установлено, что пик максимального накопления фотосенсибилизатора приходится на временной интервал 120 минут ($3,023 \pm 0,02$ единиц флуоресценции) и 150 минут ($4,531 \pm 0,02$ единиц флуоресценции) при умеренном снижении спектра флуоресценции в последующие часы.

Динамика изменения флуоресценции до и после воздействия лазерным излучением представлена на рисунке 2 (сокращения: отн. ед. - относительная единица).

Из полученных результатов следует, что на пике интенсивность флуоресценции фотосенсибилизатора при интерстициальном цистите составляла $4,531 \pm 0,02$ единиц флуоресценции. Сеанс лазерного облучения приводил к снижению этого показателя более чем в 3,6 раза, до уровня $1,255 \pm 0,01$ единиц флуоресценции, что подтверждает снижение концентрации препарата в тканях под влиянием лазерного облучения применяемым источником света с длиной волны $661 \pm 0,03$ нм.

Интенсивность, отн. ед.



Таким образом, результаты флуоресцентной спектроскопии свидетельствуют о том, что оптимальное время для лазерного воздействия с длиной волны излучения $661 \pm 0,03$ нм на слизистую оболочку мочевого пузыря при хроническом интерстициальном цистите составляет 120-150 минут после внутривенного введения фотосенсибилизатора фотодитазина. Лазерное воздействие приводит к снижению интенсивности флуоресценции по сравнению с

исходными данными на 72,3%, что свидетельствует о выраженном снижении концентрации фотосенсибилизатора в воспаленной слизистой оболочке мочевого пузыря, высокой активности развития фотохимической реакции, интенсивном образовании синглетного кислорода и свободных радикалов и, следовательно, об эффективности фотодинамической терапии.

ЛИТЕРАТУРА

1. Клинические рекомендации Европейской ассоциации урологов. <http://uroweb.org/guideline/urological-infections/2022>. [Clinical recommendations of the European Association of Urologists. <http://uroweb.org/guideline/urological-infections/2022>.]
2. Пушкарь Д.Ю., Зайцев А.В., Годунов Б.Н. Диагностика и лечение различных форм цистита у женщин. Москва, 2002. 87 с. [Pushkar D.Yu., Zaitsev A.V., Godunov B.N. Diagnosis and treatment of various forms of cystitis in women. Moscow, 2002. 87 p.]
3. Hooton T.M. Recurrent urinary tract infection in women // *Int JAntimicrobAgents*. 2001. Vol. 17 (4). P. 259-268.
4. Странадко Е.Ф. Фотодинамическая терапия рака ЛОР-органов. Москва, 2016. 86 с. [Stranadko E.F. Photodynamic therapy of ENT cancer. Moscow, 2016. 86 p.]
5. Толстых П.И. Теоретические и практические аспекты фотодинамической терапии ран различного генеза. Прологомены. Москва. Альтаир. 2012. С. 247-249. [Tolstykh P.I. Theoretical and practical aspects of photodynamic therapy of wounds of various genesis. Prolegomena. M., Altair. 2012. P. 247-249.]
6. Бертолотти М. История лазера. Москва, Интеллект, 2015. 336 с. [Bertolotti M. The history of the laser. Moscow, Intellect, 2015. 336 p.]
7. Дербенев В.А., Ягудаев Д.М. Результаты применения фотодинамической терапии (ФДТ) в комплексном лечении больных с гнойными заболеваниями мошонки // *Лазерная медицина*. 2017. Т. 21. №3. С. 35-40. [Derbenev V.A., Yagudaev D.M. Results of photodynamic therapy (PDT) in the complex treatment of patients with purulent diseases of the scrotum // *Laser medicine*. 2017. Vol. 21. No. 3. P. 35-40.]
8. Баранов А.В., Борискин А.А., Дербенев В.А., Мустафаев Р.Д., Корнев А.И., Ачилов А.А., Кожухов Д.А., Горин Д.С. Применение лазерной фотодинамической терапии в лечении хронического цистита // *Лечение и профилактика*, Москва, 2020, т. 10, № 4. С. 70-73. [Baranov A.V., Boriskin A.A., Derbenev V.A., Mustafaev R.D., Kornev A.I., Achilov A.A., Kozhukhov D.A., Gorin D.S. Application of laser photodynamic therapy in the treatment of chronic cystitis. Treatment and prevention. Moscow, 2020. V. 10, No. 4. P. 70-73.]
9. Баранов А.В., Борискин А.А., Мустафаев Р.Д., Дербенев В.А., Корнев А.И., Решетин В.В. Морфологическое обоснование фотодинамической терапии при хроническом цистите // *Азербайджанский медицинский журнал*. Баку. 2021. № 2. С. 18-24. [Baranov A.V., Boriskin A.A., Mustafaev R.D., Derbenev V.A., Kornev A.I., Reshetin V.V. Morphological substantiation of photodynamic therapy in chronic cystitis. Azerbaijan Medical Journal. Baku, 2021. No. 2. P. 18-24.]
10. Баранов А.В., Корнев А.И., Борискин А.А., Мустафаев Р.Д., Дербенев В.А., Лазечко М.И., Мусинова Я.Р. Фотодинамическая терапия хронического цистита // *Азербайджанский медицинский журнал*. Баку. 2023. № 1. С. 23-27. [Baranov A.V., Kornev A.I. Boriskin A.A., Mustafaev R.D., Derbenev V.A., Lazechko M.I., Musinova Ya.R. Photodynamic therapy of chronic cystitis. Azerbaijan Medical Journal. Baku, 2023. No 1. P. 23-27.]

THE FEATURES OF PHOTADITAZINE ACCUMULATION IN THE MUCOUS MEMBRANE OF BLADDER IN INTERSTITIAL CYSTITIS

A.A.Boriskin¹, A.V.Baranov², R.D.Mustafayev², A.I.Kornev², A.A.Achilov²

¹State Budget Institution of Healthcare «Hospital for War Veterans No 2» of Department of Healthcare of Moscow. Moscow, Russia

²The Federal State-Financed Institution «The Skobelkin Research and Practical Centre for Laser Medicine» of the Federal Medical-Biological Agency. Moscow, Russia

Summary. The article presents the results of a study aimed at investigating the accumulation of the photosensitizer - photoditazine in the mucous membrane of the bladder in interstitial cystitis to optimize the conduct of photodynamic therapy for this condition. The work is based on the results of examining 25 patients with interstitial cystitis.

The time of accumulation of the photoditazine in the mucous membrane of the bladder after its intravenous administration was studied using a multichannel optical fiber spectroanalyzer («LESA-01-Biospec»). For photodynamic therapy, an «ATKUS-2» laser device with an adjustable output power of up to 2 watts and a radiation wavelength of 661 ± 0.03 nm was used. The method of fluorescence spectroscopy revealed that the maximum accumulation time of the drug photoditazine in the mucous membrane of the bladder in interstitial cystitis is 120-150 minutes. After laser exposure, according to spectroscopy data, the fluorescence intensity decreases by 72.3%, which indicates a pronounced excitation of the photosensitizer and the development of an active photodynamic reaction.

Thus, it was found that the optimal time for laser irradiation in interstitial cystitis is 2-2.5 hours after the introduction of a photosensitizer. Spectroscopy data after laser exposure indicate the effectiveness of photodynamic therapy for this disease.

Author for correspondence:

Kornev Alexey Ivanovich – The department of laser technologies in urology of the Federal state budgetary institution «Scientific and practical center of laser medicine named after O.K.Skobelkin» of the Federal medical and biological agency of Russia. Moscow, Russia.

E-mail: alex180667@rambler.ru

DOI: 10.34921/amj.2023.4.004

ANTİFOSFOLİPİD SİNDROM VƏ GENETİK TROMBOFİLİYA FONUNDA OLAN MİQRENİN KLİNİK XÜSUSİYYƏTLƏRİ

L.R.Daşdəmirova, O.N.Voskresenskaya, D.X.Xizroyeva

Rusiya Federasiyası Səhiyyə Nazirliyinin İ.M.Seçenov ad. Birinci Moskva Tibb Universiteti (Seçenov Universiteti) – Federal Dövlət Avtonom Ali Təhsil Müəssisəsi, Moskva, Rusiya

Xülasə. Məqalədə antifosfolipid sindrom (AFS) və genetik trombofiliya (GT) fonunda keçən miqren xəstəliyinin klinik xüsusiyyətlərini öyrənmək məqsədilə aparılmış tədqiqat işi haqqında məlumat verilmişdir. Tədqiqata aura ilə və aurasız keçən miqren xəstəliyi olan 55 qadın cəlb edilmişdir. Əsas xəstəliyin klinik gedişi qiymətləndirilmiş, mamalıq-ginekoloji və irsi anamnez təhlil edilmiş, Bek və Spilberger-Xanin şkalaları vasitəsilə həyəcan və depressiya halları öyrənilmişdir.

Tədqiqat göstərmişdir ki, AFS və/və ya GT olan pasiyentlərdə miqren xəstəliyi bu sindromlar olmayan qadınlarla müqayisədə daha erkən başlamış, tutmaların tezliyi nisbətən aşağı olmuş, erkən özbaşına abort hallarına daha çox rast gəlinmiş, təkrarlanan hamiləlik pozulmaları daha çoxalmış, reaktiv və şəxsiyyət həyəcanlılığı əlamətləri göstəriciləri daha aşağı olmuşdur.

Müəlliflərin fikrincə, miqrenin daha erkən debütü və tutmaların aşağı tezliyi, ağırlaşmış mamalıq anamnezinə malikolma, həmçinin aydın ifadəli komorbid həyəcanlılığı əlamətlərinin olması hiperkoagulyasiya sindromla assosiasiya edən miqrenin markeri hesab edilə bilər.

Açar sözlər: miqren, antifosfolipid sindrom, antifosfolipid anticisimciklər, genetik trombofiliya

Ключевые слова: мигрень; антифосфолипидный синдром; антифосфолипидные антитела; генетическая тромбофилия

Key words: migraine; antiphospholipid syndrome; antiphospholipid antibodies; genetic thrombophilia

КЛИНИЧЕСКИЕ ОСОБЕННОСТИ МИГРЕНИ ПРИ АНТИФОСФОЛИПИДНОМ СИНДРОМЕ И ГЕНЕТИЧЕСКОЙ ТРОМБОФИЛИИ

Л.Р.Дашдамирова, О.Н.Воскресенская, Д.Х.Хизроева

Федеральное государственное автономное образовательное учреждение высшего образования Первый Московский государственный медицинский университет имени И.М.Сеченова Министерства здравоохранения Российской Федерации (Сеченовский Университет), г. Москва, Россия

В статье представлены результаты исследования, проведенного с целью установления клинических особенностей мигрени при антифосфолипидном синдроме (АФС) и генетической тромбофилии (ГТ). В исследование было включено 55 женщин с диагнозом мигрень с аурой или без ауры, которые были разделены на основную группу (наличие сопутствующих АФС или ГТ) и группу сравнения (без АФС и ГТ). Проводилась клиническая оценка течения основного заболевания, анализ акушерско-гинекологического и наследственного анамнеза, объективизация тревоги и депрессии с использованием шкал Бека и Спилбергера-Ханина.

Исследование показало, что пациентки с мигренью на фоне АФС/ГТ отличаются от группы сравнения более ранним возрастом дебюта мигрени ($p = 0,006$), более низкой частотой приступов, большей встречаемостью такой акушерской патологии, как ранний самопроизвольный аборт, задержка развития плода, повторные невынашивания беременности и более низкими показателями реактивной и личностной тревожности.

По мнению авторов, ранний возраст дебюта мигрени в сочетании с низкой частотой приступов, наличие отягощенного акушерского анамнеза, отсутствие выраженных коморбидных тревожных расстройств возможно, являются маркерами мигрени, ассоциированной с гиперкоагуляционным синдромом.

Мигрень является одной из самых распространенных форм первичной головной боли и наблюдается более чем у одного миллиарда человек во всем мире, преимущественно у женщин [1]. Генетически детерминированная дисфункция нейрогенной вазомоторной регуляции рассматривается на сегодняшний день как ключевое звено патогенеза мигрени [2]. Однако точные патофизиологические механизмы, лежащие в основе развития заболевания, изучены не полностью и включают в себя нейрофизиологические, биохимические, психологические и иммунологические аспекты. В ряде случаев мигрень ассоциирована с генетической тромбофилией и антифосфолипидным синдромом (ГТ, АФС) [3–5]. Гетерогенная группа заболеваний, объединяемых термином «тромбофилия», разделяется на врожденные, генетически детерминированные варианты, и приобретенные. Наиболее часто встречающимися мутациями генетической тромбофилии являются мутация фактора V Лейден, мутация протромбина, наследственный дефицит антитромбина III и снижение уровней протеина C и S. Подгруппа приобретенной тромбофилии представлена только антифосфолипидным синдромом.

Антифосфолипидный синдром – это аутоиммунный процесс, характеризующийся циркуляцией в крови антифосфолипидных антител (АФА) с широким спектром клинических проявлений, основные из которых включают в себя тромботические события и акушерскую патологию в виде самопроизвольных аборт на ранних сроках, гибели плода и преждевременных родов [6]. Распространенность антифосфолипидного синдрома составляет по разным оценкам от 40 до 50 больных на 100 тыс. человек [7]. Заболевание может иметь первичный характер или развиваться вторично в рамках другой аутоиммунной патологии. Локализация тромбозов при антифосфолипидном синдроме переменна: патологический процесс может развиваться как в артериальном, так и в венозном русле, однако наиболее часто поражаются глубокие вены ног и интракраниальные артерии [8]. Диагностика антифосфолипидного синдрома производится на основании Сиднейских критериев, включающих помимо клинических, также

лабораторные критерии: определение в сыворотке крови циркулирующих антител к кардиолипину и/или волчаночного антикоагулянта и/или антител к β_2 -гликопротеину в средних и высоких титрах [6].

Механизм повышенного тромбообразования при антифосфолипидном синдроме сложен и не до конца исследован. Установлено, что у 1-5% лиц в общей популяции имеются циркулирующие АФА [7], однако лишь у незначительной части из них развивается клиника антифосфолипидного синдрома, в связи с чем можно заключить, что наличия только АФА недостаточно для развития заболевания. Предполагается участие эндотелиальной дисфункции, системы комплемента, тромбоцитов в реализации тромботических осложнений [9]. Клинические проявления антифосфолипидного синдрома включают в себя также различные неврологические осложнения, которые лишь отчасти могут быть объяснены гиперкоагуляционным синдромом. К тромботическим неврологическим осложнениям относятся ишемический инсульт и транзиторная ишемическая атака, тромбоз вен головного мозга, синдром Снеддона и синдром обратимого церебрального вазоспазма [8]. В патогенезе таких проявлений антифосфолипидного синдрома, как головная боль, эпилептические приступы, расстройства движения, поперечный миелит и очаговая демиелинизация в головном мозге, когнитивные нарушения, нейропсихиатрические симптомы и периферическая нейропатия, ключевую роль играет нетромботический иммунный компонент, реализующийся за счет взаимодействия АФА с фосфолипидными детерминантами мембран нейронов и глии [10].

Головная боль при антифосфолипидном синдроме наиболее часто соответствует критериям мигрени с аурой или без ауры. Механизм ее развития заключается в связывании антител с фосфолипидами эндотелиоцитов интракраниальных артерий и с мембранными белками тромбоцитов, что влечет за собой снижение порога чувствительности рецепторов тригеминоваскулярной системы и высвобождение серотонина из тромбоцитов [11]. Мигренозные головные боли встречаются у 20,2% пациентов с антифосфолипидным синдромом [12]. Вместе с тем

мигрень сама по себе является частым заболеванием, распространенность которого достигает 18% в общей популяции [1], в связи с чем зачастую трудно установить, является ли мигрень проявлением антифосфолипидного синдрома или коморбидным состоянием. Установлено, что мигрень, являющаяся проявлением антифосфолипидного синдрома, реже отвечает на терапию стандартными схемами лечения [13].

Патогенез мигрени и ее распространенность при различных вариантах генетической тромбофилии изучены менее полно. Имеющиеся на сегодняшний день эмпирические данные представлены в основном результатами одномоментных исследований, согласно которым у пациентов с мигренью чаще встречается мутация в гене протромбина [14], мутация фактора V Лейдена [15–18], мутация VII фактора свертывания [15,19].

Необходимость дифференциального подхода при диагностике мигрени с настороженностью в отношении форм, ассоциированных с антифосфолипидным синдромом и генетической тромбофилией, продиктована в первую очередь различным подходом к лечению. Своевременное распознавание мигрени в рамках антифосфолипидного синдрома и генетической тромбофилии способствует более раннему назначению патогенетической терапии тромбофилии, что, с одной стороны, позволяет более эффективно осуществлять терапию головной боли [20], с другой – улучшает прогноз в отношении основного заболевания. По этой причине выявление клинических маркеров мигрени, связанной с антифосфолипидным синдромом и генетической тромбофилией, является актуальной задачей.

Цель исследования. Установление клинических особенностей мигрени при антифосфолипидном синдроме и генетической тромбофилии.

Материалы и методы исследования. Исследование имело наблюдательный ретроспективный дизайн. Изучаемой популяцией являлись женщины, страдающие мигренью с аурой или без ауры.

Критерии включения в исследование:

- 1) женский пол;
- 2) возраст от 18 до 50 лет;
- 3) диагноз «Мигрень без ауры» или

«Мигрень с аурой», установленный на основании текущих диагностических критериев Международной классификации головной боли (3-е издание, 2018 г.);

4) Понимание пациентом процедур протокола;

5) Подписанная форма информированного согласия на участие в исследовании.

Критерии невключения в исследование:

- 1) Сахарный диабет (любой тип);
- 2) Нарушение функции печени (известный цирроз или уровень АСТ, АЛТ выше верхней границы нормы);
- 3) Почечная недостаточность;
- 4) Заболевания системы крови (кроме ГТ и АФС);
- 5) Системные заболевания, требующие приема кортикостероидов;
- 6) ВИЧ-инфекция;
- 7) Имеющиеся или подозреваемые злокачественные новообразования;
- 8) Объемное образование головного мозга;
- 9) Алкогольная или наркотическая зависимость;
- 10) Другие заболевания и состояния, которые могут сказаться на результатах исследования.

Каждый пациент подписал информированное согласие на участие в исследовании. Исследование одобрено локальным этическим комитетом Сеченовского Университета (Протокол № 01-21 от 22.01.2021 года).

На основании наличия АФС/ГТ исследуемая выборка была разделена на основную группу (пациентки, имеющие мигрень и АФС/ГТ, $n = 23$) и группу сравнения (пациентки, страдающие мигренью в отсутствие АФС/ГТ, $n = 32$).

В работе были использованы клинические и психометрические методы исследования: оценка анамнеза жизни и заболевания, акушерско-гинекологического анамнеза, оценка влияния мигрени на повседневную активность и трудоспособность с использованием шкалы MIDAS (англ. Migraine Disability Scale), оценка аффективной сферы с использованием шкалы депрессии Бека и шкалы тревоги Спилберга-Ханина.

Статистический анализ полученных данных осуществлялся с использованием программного обеспечения R, версия 4.1.3 Сравнение групп проводилось с помощью непараметрического U-критерия Манна-Уитни для количественных переменных и с помощью критерия Хи-квадрат Пирсона с поправкой на непрерывность для номинальных переменных либо с помощью точного критерия Фишера при ожидаемой частоте наблюдений менее 5. Различия между группами считались достоверными при значении $p < 0,05$.

Результаты исследования. В исследование было включено 55 женщин, средний возраст $38,6 \pm 10$ лет, основная группа состояла из 23 пациентов, средний возраст $38,3 \pm 4,1$ лет, группа сравнения – из 32 пациентов, средний возраст $38,9 \pm 10,8$ лет. Группы исследования не различались по возрасту ($p=0,76$); также группы были сопоставимы по уровню артериального давления ($111,5 \pm 13$ мм рт. ст. в основной группе, $105,9 \pm 9,2$ в группе сравнения, $p=0,08$) и по величине доли курящих в настоящем или прошлом (10 пациентов основной группы и 13 пациентов группы сравнения, $p=0,16$).

Средний возраст дебюта мигрени составил $16,6 \pm 8,7$ лет в основной группе, $24,3 \pm 11,2$ лет в группе сравнения ($p=0,006$, 95%-ДИ для разницы средних $2,4-13,1$ год). При этом у половины пациенток с АФС/ГТ первый приступ мигрени развился до 15 лет. В свою очередь у пациенток группы сравнения первый приступ мигрени возник на 6-8 лет позже.

В группе АФС/ГТ частота приступов ГБ составляла в среднем $3,4 \pm 4,1$ эпизодов в год и была меньше, чем в группе сравнения, где она составляла в среднем $11,4 \pm 10,6$ приступов в год. Вместе с тем доля хронических форм составляла 8,7% и 31,3% соответственно в основной группе и группе сравнения ($p=0,096$). Другие характеристики болевого синдрома были сопоставимы (Таблица 1), при этом подавляющее большинство пациентов ($n=20$) из основной группы получало патогенетическую терапию в виде приема препаратов из группы антикоагулянтов или антиагрегантов.

Отягощенный семейный анамнез в отношении мигрени был у 16 пациентов основной группы и у 19 пациентов группы срав-

нения ($p=0,95$). При оценке провоцирующих факторов мигренозного приступа, таких как менструация, овуляция, прием комбинированных оральных контрацептивов, употребление алкоголя, тираминсодержащих продуктов, изменение погоды, запахи, яркий и флуоресцентный свет, стресс, депривация сна, избыточное количество ночного сна и физическое переутомления, не было выявлено различий между группами по частоте встречаемости какого-либо провокатора ($p>0,05$ для каждого фактора).

Средний показатель шкалы MIDAS был значимо выше в группе сравнения и был равен $70,3 \pm 61$ баллам, в то время как в группе пациентов с АФС/ГТ и мигренью значение аналогичного показателя составляло $23 \pm 32,6$ ($p=0,0009$, 95%-ДИ для разницы средних $21,7-72,9$ балла).

Показатели долей респондеров на терапию препаратами различных фармакологических групп для купирования приступа мигрени (парацетомол, НПВС, комбинация парацетамола и НПВС, триптаны) были сопоставимы у пациентов с АФС/ГТ и у пациентов с изолированной мигренью.

Данные акушерско-гинекологического анамнеза исследуемой выборки представлены в таблице 2. Выявлено, что пациенты с мигренью на фоне АФС/ГТ достоверно чаще имеют в анамнезе самопроизвольные аборт на ранних сроках беременности (до 10 недель гестации), задержку развития плода, потерю двух и более беременностей. Количество выкидышей в целом выше в основной группе на уровне статистической тенденции и не достигает требуемого уровня значимости. Отмечен более частый прием комбинированных оральных контрацептивов в основной группе ($p=0,039$).

Таблица 1. Характеристики болевого синдрома в группах исследования.
95% ДИ – 95% доверительный интервал

Параметр	Основная группа (n = 23)	Группа сравнения (n = 32)	95% ДИ для разницы средних	Значение p
Наличие ауры, n	6	8	-	0,99
Интенсивность болевого синдрома, балл по ВАШ, M±sd	$8,9 \pm 1,1$	$8,7 \pm 1,4$	-0,5 – 0,9	0,72
Частота приступов, эпизодов в год, M±sd	$3,4 \pm 4,1$	$11,4 \pm 10,6$	3,3 – 11,6	<0,0001*

Примечание: ВАШ – визуально-аналоговая шкала

Таблица 2. Данные акушерско-гинекологического анамнеза исследованной выборки (номинативные переменные представлены в виде количества пациентов, имеющих данную анамнестическую особенность, и их доли в группе)

Анамнестические данные	Основная группа (n = 23)	Группа сравнения (n = 32)	Значение p
Менархе, лет, M±sd	12,7±1,6	12,8±1,5	0,87
Нарушение менструального цикла, n	3	4	0,99
Возраст начала половой жизни, M±sd	18,3±2,7	20,2±6,5	0,33
Самопроизвольные аборт, n	6	2	0,057
Самопроизвольный аборт на сроке до 10 недель, n	7	2	0,023*
Поздняя потеря плода, n	3	1	0,29
Задержка развития плода, n	10	1	0,0002*
Неонатальная смертность, n	1	0	0,85
Медицинские аборт, n	6	10	0,91
Прием комбинированных оральных контрацептивов, n	14	9	0,039*
Потеря двух и более беременностей, n	11	0	<0,0001*
Отсутствие детей, родившихся живыми/жизнеспособными, n	3	0	0,17
Преэклампсия, эклампсия, HELLP-синдром, тяжелая плацентарная недостаточность, задержка внутриутробного роста плода, n	5	2	0,27

Тромбозы в анамнезе были только в основной группе у 3 пациентов, однако разница встречаемости не достигала статистической значимости ($p=0,17$). Различий в частоте встречаемости отягощенного семейного анамнеза по тромботическим осложнениям выявлено не было ($p=0,75$ для острых сердечно-сосудистых событий в возрасте до 50 лет, $p = 0,31$ для тромбозов в возрасте до 50 лет).

Группа пациентов с мигренью на фоне АФС/ГТ имела более низкие показатели реактивной и личностной тревожности в сравнении с пациентами, имеющими изолированную мигрень. Так, среднее значение показателя реактивной тревожности по шкале Спилберга-Ханиной составляло $38,1\pm 10$ баллов в основной группе и $45,6\pm 12$ баллов в группе сравнения ($p = 0,04$, 95%-ДИ для разницы средних $0,6-14,3$ балла), а значение показателя личностной тревожности – $42,7\pm 9,9$ и $50,5\pm 11,2$ баллов соответственно ($p = 0,038$, 95%-ДИ для разницы средних $1,2-14,4$ балла). Результаты шкалы депрессии Бека значимо не различались в группах ($9,7\pm 5,9$ в основной группе, $14,6\pm 10,3$ в группе сравнения, $p = 0,051$, 95%-ДИ для разницы средних $-0,1-9,9$ баллов), однако отмечается тенденция к большей величине показателя в группе сравнения.

Обсуждение. В настоящей работе исследованы клинические маркеры мигрени, ассоциированной с АФС/ГТ. Полученные результаты складываются из выявленных особенностей акушерско-гинекологического анамнеза, характера течения заболевания, наличия аффективных расстройств.

Обнаружение более частой встречаемости отягощенного акушерского анамнеза в виде раннего невынашивания беременности, задержки развития плода, потери более чем одной беременности в группе с АФС/ГТ является ожидаемым, поскольку акушерская патология является ключевым проявлением заболевания. Вместе с тем отличий между группами в отношении поздней потери плода получено не было, несмотря на то, что самопроизвольные аборт на сроке более 10 недель гестации также выступают типичным проявлением АФС [6].

Результаты настоящего исследования демонстрируют в целом более легкое протекание мигрени, ассоциированной с АФС/ГТ. Это выражается в меньшей частоте приступов и, как следствие, меньшем влиянии мигрени на качество жизни и уровень функционирования, что проявляется более низкими результатами по шкале MIDAS. Однако следует отметить, что почти все пациенты основной группы получали патогенети-

ческую терапию АФС/ГТ, и, согласно литературным данным, назначение препаратов из группы антиагрегантов или антикоагулянтов таким пациентам может улучшать течение мигрени [8]. По этой причине нельзя установить, действительно ли пациенты с АФС/ГТ характеризуются более благоприятным течением мигрени или такая ситуация наблюдается по причине медикаментозной коррекции гиперкоагуляционного синдрома. Пациенты с АФС/ГТ также характеризуются более ранним возрастом дебюта мигрени, и первый приступ ГБ в этой группе развивается в основном в детском и подростковом возрасте, что соответствует данным, полученным в других исследованиях [5].

Резюмируя полученные данные, следует

подчеркнуть, что у пациенток с мигренью важно оценивать наличие отягощенного акушерского анамнеза, а также возраст появления ГБ. Наличие повторных самопроизвольных аборт, задержки роста плода в анамнезе при отсутствии явных причин, объясняющих данные события, дают основание предположить наличие патологии системы гемостаза и провести лабораторную диагностику, направленную на исключение АФС/ГТ. Ранняя диагностика АФС и ГТ позволит своевременно назначить патогенетическую терапию и предотвратить возможные осложнения, особенно с учётом репродуктивного возраста большинства пациенток.

ЛИТЕРАТУРА

1. Merikangas K.R. Contributions of epidemiology to our understanding of migraine // *Headache*. 2013. Vol. 53, № 2. P. 230–246.
2. Яхно Н.Н., Абузарова Г.Р., Алексеев В.В. Боль. Практическое руководство. МЕДпресс-информ, 2022. [Yahno N.N., Abuzarova G.R., Alekseev V.V. Bol'. Prakticheskoe rukovodstvo. MEDpress-inform, 2022.]
3. Табеева Г.Р. Мигрень и цереброваскулярная патология // *Справочник Поликлинического Врача*. 2014. № 3. P. 45. [Tabeeva G.R. Migren' i cerebrovaskuljarnaja patologija // *Spravochnik Poliklinicheskogo Vracha*. 2014. № 3. P. 45]
4. Табеева Г.Р., Васильев С.А., Азимова Ю.Э. Мигрень, ассоциированная с полиморфизмом генов свертывающей системы крови // *Неврологический Журнал*. 2007. Vol. 12, № 6. P. 25–29. [Tabeeva G.R., Vasil'ev S.A., Azimova Ju.E. Migren', associirovannaja s polimorfizmom genov svertyvajushhej sistemy krovi // *Nevrologicheskij Zhurnal*. 2007. Vol. 12, № 6. P. 25–29.]
5. Cavestro C., Micca G., Molinari F., Bazzan M., Pietrantonj C DI. et al. Migraineurs show a high prevalence of antiphospholipid antibodies // *J Thromb Haemost*. 2011. Vol. 9, № 7. P. 1350–1354.
6. Miyakis S., Lockshin M.D., Atsumi T., Branch D.W., Brey R.L. et al. International consensus statement on an update of the classification criteria for definite antiphospholipid syndrome (APS) // *J Thromb Haemost*. 2006. Vol. 4, № 2. P. 295–306.
7. Schreiber K., Sciascia S., de Groot PG., Devreese K., Jacobsen S. et al. Antiphospholipid syndrome // *Nat Rev Dis Primers*. 2018. Vol. 4. P. 18005.
8. Fleetwood T., Cantello R., Comi C. Antiphospholipid Syndrome and the Neurologist: From Pathogenesis to Therapy // *Front Neurol*. 2018. Vol. 9. P. 1001.
9. Giannakopoulos B., Krilis S.A. The pathogenesis of the antiphospholipid syndrome // *N Engl J Med*. 2013. Vol. 368, № 11. P. 1033–1044.
10. Воскресенская О.Н., Бицадзе В.О., Хизроева Д.Х., Суконцева Т.А., Третьякова М.В. et al. Особенности поражения нервной системы при антифосфолипидном синдроме // *Акушерство, Гинекология и Репродукция*. 2021. Vol. 15, № 4. P. 404–414. [Voskresenskaja O.N., Bicadze V.O., Hizroeva D.H., Sukonceva T.A., Tret'jakova M.V. et al. Osobennosti porazhenija nervnoj sistemy pri antifosfolipidnom sindrome // *Akusherstvo, Ginekologija i Reprodukcija*. 2021. Vol. 15, № 4. P. 404–414.]
11. Калашникова Л.А. Неврология антифосфолипидного синдрома. Москва, Медицина. 2003. 296 с. [Kalashnikova L.A. Nevrologija antifosfolipidnogo sindroma. Moskva, Medicina. 2003. 296 s.]
12. Cervera R., Boffa M.C., Khamashta M.A., Hughes G.R. The Euro-Phospholipid project: epidemiology of the antiphospholipid syndrome in Europe // *Lupus*. 2009. Vol. 18, № 10. P. 889–893.
13. Graf J. Central Nervous System Manifestations of Antiphospholipid Syndrome // *Rheum Dis Clin North Am*. 2017. Vol. 43, № 4. P. 547–560.
14. Maitrot-Mantelet L., Horellou M.H., Massiou H., Conard J., Gompel A. et al. Should women suffering from migraine with aura be screened for biological thrombophilia?: results from a cross-sectional French study // *Thromb Res*. 2014. Vol. 133, № 5. P. 714–718.
15. Corral J., Iniesta J.A., González-Conejero R., Lozano M.L., Rivera J. et al. Migraine and prothrombotic genetic risk factors // *Cephalalgia*. 1998. Vol. 18, № 5. P. 257–260.

16. Herak D.C., Antolic M.R., Krleza J.L., Pavic M., Dodig S. et al. Inherited prothrombotic risk factors in children with stroke, transient ischemic attack, or migraine // *Pediatrics*. 2009. Vol. 123, № 4. P. e653-660.
17. Intiso D., Crociani P., Fogli D., Grandone E., Cappucci G. et al. Occurrence of factor V Leiden mutation (Arg506Gln) and anticardiolipin antibodies in migraine patients // *Neurol Sci*. 2002. Vol. 22, № 6. P. 455–458.
18. Ferrara M., Capozzi L., Bertocco F., Ferrara D., Russo R. et al. Thrombophilic gene mutations in children with migraine // *Hematology*. 2012. Vol. 17, № 2. P. 115–117.
19. Iniesta J.A., Corral J., González-Conejero R., Rivera J., Vicente V. Prothrombotic genetic risk factors in patients with coexisting migraine and ischemic cerebrovascular disease // *Headache*. 1999. Vol. 39, № 7. P. 486–489.
20. A trial of antithrombotic therapy in patients with refractory migraine and antiphospholipid antibodies: A retrospective study of 75 patients - Jill R Schofield, Hannah N Hughes, Marius Birlea, Kathryn L Hassell, 2021 [Electronic resource]. URL: <https://journals.sagepub.com/doi/abs/10.1177/0961203320983913> (accessed: 25.06.2023).

CLINICAL FEATURES OF MIGRAINE IN ANTIPHOSPHOLIPID SYNDROME AND GENETIC THROMBOPHILIA

L.R.Dashdamirova, O.N.Voskresenskaya, J.Khizroeva

*Federal State Autonomous Educational Institution of Higher Education First Moscow State Medical University named after I.M.Sechenov Ministry of Health of the Russian Federation (Sechenov University)
Ministry of Health of the Russian Federation, Moscow*

Summary. The article presents the results of a study aimed at establishing the clinical features of migraine in the presence of antiphospholipid syndrome (APS) and genetic thrombophilia (GT).

Inclusion criteria comprised 55 women diagnosed with migraine, with or without aura. Among them, 23 were allocated to the study group (presenting with concurrent APS or GT), while the remaining 32 formed the control group (lacking APS and GT comorbidities). The assessment encompassed clinical evaluations, obstetric-gynecological examinations, and comprehensive family histories. Additionally, neuropsychological assessments were performed using the Beck scale and Spielberger scale.

In the cohort of migraine patients within the APS/GT context, notable distinctions were observed when compared to the control group. These distinctions encompassed an earlier onset of migraine ($p = 0.006$), a reduced frequency of migraine attacks ($p < 0.0001$), an elevated prevalence of obstetric pathologies, including early spontaneous abortion ($p = 0.023$), fetal growth restriction ($p = 0.0006$), and recurrent pregnancy loss ($p < 0.0001$). Additionally, individuals in the APS/GT group exhibited diminished scores in both reactive ($p = 0.04$) and personality anxiety ($p = 0.038$), highlighting the distinctive clinical attributes associated with the co-occurrence of APS or GT in migraine patients. An early manifestation of migraine, coupled with a low attack frequency, elevated prevalence of obstetric pathologies, and the absence of pronounced comorbid anxiety disorders, possibly can be as a markers for migraine associated with hypercoagulation syndrome.

Автор, ответственный за корреспонденцию:

Дашдамирова Лейла Расим кызы, Кафедра нервных болезней и нейрохирургии Института клинической медицины им. Н.В.Склифосовского при I МГМУ им. И.М.Сеченова Минздрава России

E-mail: leyla.dashdamirova 95@gmail.com

DOI: 10.34921/amj.2023.4.005

BRONXIAL ASTMALI UŞAQLARDA SPELEOTERAPIYANIN KLİNİK-FUNKSIONAL GÖSTƏRİCİLƏRƏ TƏSİRİ

N.İ.Əfəndiyeva

Azərbaycan Tibb Universitetinin Allergologiya və immunologiya kafedrası, Bakı

Məqalədə yüngül və orta ağır bronxial astmalı xəstələrdə speleoterapiyanın klinik mənzərəyə və xarici tənəffüs funksiyasının göstəricilərinə təsirinin öyrənilməsi məqsədilə aparılmış tədqiqat işinin nəticələri şərh edilmişdir. Tədqiqata yaşı 5-lə 18 arasında olan, atopik bronxial astmalı 80 uşaq və yeniyetmə daxil edilmişdir. 50 xəstəyə speleoterapiya aparılmış, 30 xəstə yalnız bazis müalicə almışdır. Xəstələrdə ağciyərlərin xarici tənəffüs funksiyası spirometriya, klinik simptomlar isə ACT anketi istifadə edilməklə qiymətləndirilmişdir. Speleoterapiya aparılan qrupda xəstəliyin yüngül forması zamanı gündüz simptomları 2,9, gecə simptomları 5,2 dəfə azalmış ($p < 0,001$), ACT – $24,1 \pm 0,2$ ($p < 0,001$) bal olmuşdur. Xəstəliyin orta ağır forması olan xəstələrdə speleoterapiyadan sonra gündüz simptomları 2,7 dəfə ($p < 0,001$), gecə simptomları 3,0 dəfə azalmışdır. Bu qrupda speleoterapiyadan sonra astma – kontrol test $23,1 \pm 0,3$ ($p < 0,001$) bala yüksəlmişdir. Speleoterapiya kursu nəticəsində həmçinin xəstələrin xarici tənəffüs funksiyasının göstəriciləri yaxşılaşmışdır. Tədqiqat zamanı əldə edilən məlumatlar bronxial astmalı uşaqların kompleks müalicəsində istifadə edilən speleoterapiyanın yüksək effektivliyini sübut edir.

Açar sözlər: bronxial astma, speleoterapiya, uşaqlar

Ключевые слова: бронхиальная астма, спелеотерапия, дети

Key words: bronchial asthma, speleotherapy, children

Son onilliklər ərzində tənəffüs yollarının allergik xəstəliklərinin rastgəlmə tezliyi artmaqda davam edir. Bu xəstəliklər əksər hallarda xronik gedişli olub, xəstənin və onun ailəsinin həyat keyfiyyətini aşağı salır [1]. Bir çox sənayeləşmiş ölkələrdə olduğu kimi, Azərbaycanda da bronxial astma praktik tibbdə prioritet olaraq qalır. Xəstəliyin müalicə və diaqnostikasında çoxlu nailiyyətlər əldə edilməsinə, kifayət qədər effektiv dərman vasitələrinin olmasına, həmçinin xəstələrin və onların valideynlərinin tibbi-sosial biliklərinin yüksəlməsinə baxmayaraq, uşaq və yeniyetmələrdə xəstəlik halları artır.

Bronxial astmanın müalicəsində dərmanlarla yanaşı, speleoterapiya da xüsusi yer tutur [2-5]. Bu, təbii mağaraların, süni şəkildə qazılmış duz və kalium mədənlərinin unikal mikroiqlimində müalicə üsuludur. Duz mədənlərində müalicənin əsasını təbii mühit amillərinin kompleksi, o cümlədən yüksək dispersli natrium-xlorid aerozolu, stabil temperatur, havada tozun, çirklənmənin, mikroorqanizmlərin olmaması, elektromaqnit dalğaları, havanın aşağı sürəti, qazların əlverişli nisbəti, havanın rütubəti, səs-küyün

olmaması təşkil edir [6-8].

Speleoterapiya təbii yolla ekzogen etioloji amillərin təsirini aradan qaldırır, həmçinin dərman müalicəsinin həcmi mümkün qədər azaldaraq xəstəlik üzərində remissiya əldə etməyə imkan verir. Çoxsaylı klinik müşahidələrdən aydın olmuşdur ki, speleoterapiya əhəmiyyətli dərəcədə iltihab əleyhinə, mukolitik və drenaj effektinə malikdir və immun sistemə stabilləşdirici təsir göstərir [2-4, 9].

Azərbaycanda səhiyyə praktikasında speleoterapiya geniş tətbiq edilir. Azərbaycanın Naxçıvan Muxtar Respublikasında dəniz səviyyəsindən 1173 metr yüksəklikdə yerləşən “Duzdağ Mağara” fizioterapiya mərkəzində speleoterapiya üsulu tətbiq edilir [1,2]. Duz mədəninin 2 əsas dağ zəncirində yerləşən “Duzdağ Mağara” fizioterapevtik mərkəzi reabilitasyon müalicənin aparılması üçün optimal şəraitə malik unikal müəssisədir [2]. Bu mərkəz natrium və xlor ionları ilə zəngin mikroiqlimin üstünlük təşkil etməsi ilə xarakterizə edilir, o cümlədən bu hissəciklərin 82,6%-i respirabeldir [1,2]. “Duzdağ Mağara” speleoterapiya mərkəzinin müalicəvi təsirini şərtləndirən əsas amil-

ləri şərti olaraq spesifik və qeyri-spesifik qruplara ayırmaq olar. Speleoklinikanın spesifik təsirlərinə mağaranın havasında duz aerozolları və mikrohissəcikləri, tozun, allergenlərin və bakteriyaların olmaması, sabit temperatur, nisbətən aşağı rütubət və mənfi yüklü ionlar daxildir. Qeyri-spesifik təsirlərə elektromaqnit dalğaları, qravitasiya sahələri və akustik vibrasiya aid edilə bilər.

Müşahidələrimiz və ədəbiyyatın təhlili bronxial astmalı uşaq və yeniyetmələrin kompleks müalicəsinin tərkib hissəsi kimi speleoterapiyanın effektivliyinin öyrənilməsinin zəruri olduğunu göstərmişdir.

Tədqiqatın məqsədi persistensiya edən bronxial astmalı uşaq və yeniyetmələrdə speleoterapiyanın xəstəliyin klinik gedişinə və xarici tənəffüs funksiyasına təsirini qiymətləndirməkdir.

Tədqiqatın material və metodları. Tədqiqata yaşı 5-lə 18 ($10,0 \pm 0,3$) arasında olan atopik bronxial astmalı 80 uşaq və yeniyetmə cəlb edilmişdir. Xəstə qruplarına 57 (71,3%) oğlan və 23 (28,7%) qız daxil idi. Oğlanların sayı qızların sayını orta hesabla 2,5 dəfə üstələyib ki, bu da bronxial astmalı xəstələr üçün xarakterikdir.

Yaşı 5-10-dək olan uşaqlar 57,5% ($n=46$), 10 yaşdan yuxarı – 42,5% ($n=34$) təşkil etmişdir. Tədqiqata daxil edilmiş bütün uşaqlarda xəstəlik persistensiya edən yüngül və ya orta ağır gedişli olmuşdur. 34 (42,5%) xəstəyə yüngül persistensiyalı forma, 46 (57,6%) xəstəyə orta ağır persistensiyalı bronxial astma diaqnozu qoyulmuşdur. Yanaşı allergik xəstəliklər 52 (65,0%) xəstədə, irsi allerqopatologiya 45 (56,3%) xəstədə qeyd edilmişdir.

Xəstələrdə xəstəliyin manifestasiya yaşı orta hesabla $6,2 \pm 0,3$ il olmuşdur.

Xəstəliyin ağırlıq dərəcəsi və hansı mərhələdə olmasından asılı olaraq klinik protokola uyğun bazis terapiya təyin edilmişdir. Xəstəliyin tutmalardan sonrakı dövründə 50 (62,5%) uşaq və yeniyetməyə 15 proseduradan ibarət speleoterapiya təyin edilmişdir.

Speleoterapiya aşağıdakı sxemə uyğun olaraq həyata keçirilmişdir: adaptasion (əsas rejim) və readaptasion. Adaptasion rejim ilk 2 gün ərzində həyata keçirilmiş, 10 yaşdan yuxarı uşaqlara yeraltı şöbədə gündüz vaxtı gündəlik 4 saat və yaşı 5-dən 10-a qədər uşaqlara 2 saat müddətinə təyin edilmişdir. Əsas rejim gecə və gündüz saatlarında yeraltı şöbədə qalmaqdan ibarətdir.

Bu zaman yaşı 5-dən 10-a qədər olan uşaqlara mağarada 4 saat davam edən gündüz yuxusu təyin edilmişdir. 10 yaşdan yuxarı uşaqlara 8-9 saat davam edən gecə yuxusu təyin edilmişdir. Readap-

tasion rejimə xəstənin müalicənin son 2 günü 4 saat olmaqla speleo şöbəsində qalması daxildir və bu kəsilmə sindromu'nun olmamasına kömək edir.

Ağciyərlərin xarici tənəffüs funksiyası spirometrik parametrlərdən istifadə edilməklə qiymətləndirilmişdir. Ağciyərlərin gücləndirilmiş həyat tutumu (FVC), birinci saniyədəki məcburi ekspirator həcm (FEV1), Tiffno indeksi (FEV1/VC), ekspirator hava sürəti (FEF 25-75), nəfəsvermənin zirvə sürəti (PEF) öyrənilmişdir. Spirometrik parametrlərin qiymətləndirilməsi standart qiymətlərlə müqayisədə aparılıb, nəticələr faizlə ifadə edilmişdir.

Astmaya nəzarət – (Astma Kontrol Testi) sorğu vərəqindən istifadə edilməklə qiymətləndirilmişdir. QualityMetric Incorporated" 4 yaşdan yuxarı uşaqlar üçün. ACT anketi iki sual blokundan ibarətdir: birincisi uşaqlar üçün nəzərdə tutulmuş, bronxial astmaya nəzarətdə müvəffəqiyyət dərəcəsini xarakterizə edən şəkillərlə müşayiət olunur. İkinci hissə valideynlər üçün suallardan ibarətdir. Qruplararası müqayisələr U-Mann-Whitney, qrupdaxili müqayisələr isə W-Wilcoxon meyarları ilə SPPS-26 paket programında aparılmışdır.

Tədqiqatın nəticələri və onların müzakirəsi. Tədqiqatın nəticələrinin təhlilində müalicədən əvvəl xəstəliyin yüngül formasında gündüz simptomlarının hər iki müşahidə qrupu üçün müvafiq olaraq ayda $6,7 \pm 0,4$ və $7,5 \pm 0,7$ tutma təşkil etdiyi görünür ($p > 0,05$). Bütün müşahidə dövrü ərzində aparılmış terapiya fonunda qrupların hər birində gündüz simptomlarında statistik əhəmiyyətli azalma qeyd edilmişdir. Belə ki, yalnız bazis terapiya alan xəstələrdə gündüz simptomlarının sayı 1,6 dəfə azalmış və ayda $4,5 \pm 0,69$ tutma təşkil etmişdir ($p = 0,003$). Speleoterapiya alan xəstələr qrupunda gündüz tutmalarının sayı 2,9 dəfə azalaraq ayda $2,3 \pm 0,4$ tutma təşkil etmişdir ($p < 0,001$). Speleoterapiya alan xəstələr qrupunda gündüz simptomlarının tezliyi bazis müalicə alan qrupla müqayisədə statistik əhəmiyyətli dərəcədə aşağı olmuşdur. Qruplar arasında bu dəyişikliklər dinamikada statistik etibarlı olaraq fərqlənmişdir ($p = 0,007$).

Müalicədən əvvəl gecə simptomları yalnız bazis terapiya aparılan qrupda ay ərzində $4,0 \pm 0,5$ və speleoterapiya alan qrupda $3,8 \pm 0,3$ dəfə olmuşdur ($p > 0,05$) Müalicə kursu ərzində hər iki qrupda gecə tutmalarının tezliyində əsas göstərici ilə müqayisədə statistik əhəmiyyətli azalma müşahidə edilmişdir. Belə ki, yalnız bazis – terapiya alan xəstələrdə gecə simptomlarının sayı 1,5 dəfə azalaraq, ayda $2,5 \pm 0,6$

tutma təşkil etmişdir ($p=0,006$). Speleoterapiya alan xəstələr qrupunda gecə simptomlarının sayı 5,4 dəfə azalaraq ayda $0,7\pm 0,2$ tutma təşkil etmişdir ($p<0,001$). Bu xəstələrdə gecə simptomlarının tezliyi bazis müalicə alan qrupla müqayisədə 3,6 dəfə aşağı olmuşdur (Cədvəl 1). Qruplar arasında bu dəyişikliklərin dinamikasında statistik cəhətdən əhəmiyyətli fərqlər olmuşdur ($p=0,006$).

Müalicədən əvvəl gündüz simptomlarının tezliyi hər iki müşahidə qrupu üçün müvafiq

olaraq ayda $9,5\pm 0,8$ tutma və ayda $11,4\pm 0,6$ tutma təşkil etmişdir ($p>0,05$). Yalnız bazis terapiya alan xəstələr qrupunda müalicə nəticəsində gündüz simptomlarının sayı 1,5 dəfə azalaraq ayda $5,4\pm 0,8$ tutma təşkil etmişdir ($p<0,001$). Speleoterapiya alan xəstələr qrupunda gündüz simptomları 2,7 dəfə azalaraq ayda $4,1\pm 0,6$ ($p<0,001$) tutma təşkil etmişdir (cədvəl 2). Bununla belə, qruplar arasında gündüz simptomlarında statistik dürüst fərq müşahidə edilməmişdir.

Cədvəl 1. Farmakoterapiya və speleoterapiyadan sonra yüngül atopik bronxial astmalı xəstələrdə klinik simptomların dinamikası

Göstəricilər	speleoterapiya+bazis müalicə (n=23)		bazis müalicə (n=11)		p
	müalicədən əvvəl	müalicədən sonra	müalicədən əvvəl	müalicədən sonra	
Gündüz simptomları	$6,7\pm 0,4$	$2,3\pm 0,4$ $p<0,001$	$7,5\pm 0,7$	$4,5\pm 0,69$ $p=0,003$	$p=0,007$
Gecə simptomları	$3,8\pm 0,3$	$0,7\pm 0,2$ $p<0,001$	$4,0\pm 0,5$	$2,5\pm 0,6$ $p=0,006$	$p=0,006$
Astma kontrol test (ACT)	$20,1\pm 0,3$	$24,1\pm 0,2$ $p<0,001$	$19,6\pm 0,5$	$21,5\pm 0,6$ $p=0,008$	$p<0,001$

Qeyd: p – əsas və müqayisə qrupu göstəriciləri arasında fərqin statistik etibarlılığı

Cədvəl 2. Farmakoterapiya və speleoterapiyadan sonra orta ağır atopik bronxial astmalı xəstələrdə klinik simptomların dinamikası

Göstəricilər	speleoterapiya+bazis müalicə (n=27)		bazis müalicə (n=19)		p
	müalicədən əvvəl	müalicədən sonra	müalicədən əvvəl	müalicədən sonra	
Gündüz simptomları	$11,4\pm 0,6$	$4,1\pm 0,6$ $p<0,001$	$9,5\pm 0,8$	$5,4\pm 0,8$ $p<0,001$	$p=0,063$
Gecə simptomları	$7,2\pm 0,5$	$2,4\pm 0,3$ $p<0,001$	$5,1\pm 0,6$	$3,5\pm 0,4$ $p<0,001$	$p=0,177$
Astma kontrol test (ACT)	$18,7\pm 0,2$	$23,1\pm 0,3$ $p<0,001$	$18,8\pm 0,4$	$21,8\pm 0,6$ $p<0,001$	$p=0,037$

Qeyd: p - əsas və müqayisə qrupu göstəriciləri arasında fərqin statistik etibarlılığı

Müalicədən əvvəl gecə simptomlarının tezliyi müvafiq olaraq – ayda $5,1 \pm 0,6$ və $7,2 \pm 0,5$ tutma təşkil etmişdir, qruplar arasında fərq statistik etibarlı olmamışdır ($p > 0,05$). Müalicə kursu ərzində hər iki qrupda gecə tutmalarının tezliyində əsas göstərici ilə müqayisədə statistik əhəmiyyətli azalma müşahidə edilmişdir. Belə ki, yalnız əsas terapiya alan xəstələrdə gecə simptomlarının sayı 1,4 dəfə azalaraq ayda $3,5 \pm 0,4$ tutma təşkil edib ($p < 0,001$). Speleoterapiya alan xəstələr qrupunda gecə simptomlarının sayı 3,0 dəfə azalaraq ayda $2,4 \pm 0,3$ tutmaya bərabər olmuşdur ($p < 0,001$). Bununla birlikdə, qruplar arasında gecə tutmalarının sayında statistik dürüst fərq olmamışdır ($p = 0,177$).

Speleoterapiyanın bronxial astmanın klinik gedişatına təsirinin öyrənilməsində, müalicənin effektivliyinin proqnozlaşdırılmasında ilk 3-5 prosedurun həlledici əhəmiyyəti vardır. Müalicənin ilkin dövrü müsbət dinamika ilə müşayiət olunduğu hallarda, speleoterapiya əhəmiyyətli klinik yaxşılaşmanın əldə edilməsini təmin edir.

Speleoterapiya kursu zamanı müalicənin 4-5-ci günündə klinik simptomlarda müsbət dinamika qeyd edilmişdir. Müalicənin 15-ci günündə xəstəliyin yüngül forması olan xəstələrin 54,0%-də, orta ağır bronxial astmalı uşaqların 47,0%-də öskürək dayanmış, ağciyərlərdə xışıltılar azalmışdır. Təngnəfəslik halları azalmış və bəzi uşaqlarda tamamilə olmamışdır. Xəstəliyin orta ağır forması olan xəstələrdən 12,0%-də bəlgəm ifrazı müşahidə edilmişdir.

Uşaqlarda speleoterapiyadan sonra xarici tənəffüs funksiyasının göstəriciləri də gözlənilən dəyərlərə gəlib çatmışdır. Speleoterapiya kursu bitdikdən sonra həcm sürəti parametrlərinin normallaşması bronxial keçiriciliyin yaxşılaşması müşahidə edilmişdir. Tədqiqat zamanı dinamikada öyrənilmiş parametrlərdə aşağıdakı dəyişikliklər qeyd edilmişdir: ağciyərlərin gücləndirilmiş həyat tutumu FVC $98,6 \pm 1,6\%$ ($p < 0,001$), FEV1 – $92,2 \pm 1,6$ ($p < 0,001$), FEV1/FVC – $91,7 \pm 1,1\%$ ($p < 0,001$), PEF – $81,9 \pm 2,0\%$ ($p < 0,001$), FEF 25-75 – $78,4 \pm 2,1\%$ ($p < 0,001$). Əldə edilmiş nəticələr tənəffüs yollarında keçiriciliyin yaxşılaşdığını göstərir.

Astma nəzarət səviyyəsi dəqiq və ümumi qəbul edilmiş dinamik meyardır. Tədqiqatımızda speleoterapiyanın effektivliyini və xəstə-

liyə nəzarəti qiymətləndirmək üçün ACT anketindən istifadə edilmişdir. Tədqiqatın nəticələri göstərdi ki, ACT anketi valideynlər və uşaqlar üçün bütövlükdə başa düşüləndir. Ümumiyyətlə, yalnız bazis terapiya alan uşaqlarda xəstəliyin yüngül forması zamanı müalicəyə qədər orta bal $19,6 \pm 0,5$ bal, müqayisə qrupunda isə $20,1 \pm 0,3$ bal təşkil etmişdir ($p > 0,05$). Müalicədən sonra dinamikada ACT nəticələri $21,5 \pm 0,6$ ($p = 0,008$) və $24,1 \pm 0,2$ ($p < 0,001$) bal olmuşdur. Dinamikada qruplar üzrə göstəricilər statistik dürüst olaraq fərqlənmişdir ($p < 0,001$) (cədvəl 1). Orta ağır persistensiya edən bronxial astma zamanı müalicəyə qədərki ACT-dən toplanılmış balların cəmi qruplarda müvafiq olaraq $18,8 \pm 0,4$ və $18,7 \pm 0,2$ -ə bərabər olmuşdur ($p > 0,05$). Müalicədən sonra dinamikada astma kontrol testdən toplanmış balların cəmi təkcə bazis müalicə alan uşaqlarda $21,8 \pm 0,6$ ($p < 0,001$), speleoterapiya aparılan uşaqlarda isə $23,1 \pm 0,3$ ($p < 0,001$) bala çatmışdır (cədvəl 2). Dinamikada qruplar arasında göstəricilər üzrə fərq statistik dürüst olmuşdur ($p < 0,05$) (cədvəl 2).

Test uşaqların və valideynlərin fikirlərini əks etdirən astmaya nəzarətin qiymətləndirilməsinin həssas, etibarlı və integrativ üsuludur. Həmçinin, ACT anketi terapevtik təsirin davamlılığı haqqında fikir yürütməyə imkan verir. Tədqiqat göstərdi ki, bronxial astmalı uşaqların ümumi qrupunda speleoterapiyadan sonra xəstələrin 68,0%-də tam və yaxşı nəzarət əldə edilmişdir. Yalnız bazis müalicə alan uşaqlar qrupunda xəstələrin 53,3%-də xəstəliyə tam və yaxşı nəzarət müşahidə edilmişdir. Müşahidə dövründə nəzarət altında olmayan bronxial astmalı xəstə olmamışdır.

Beləliklə, speleoterapiya bronxial astmalı uşaq və yeniyetmələrin müalicəsi və reabilitasiyasında yüksək effektiv müalicə üsuludur. Speleoterapiya bronxial astmalı uşaqlarda tənəffüs funksiyası göstəricilərinə, xəstəliyin klinik gedişinə müsbət təsir göstərir. Tədqiqat zamanı əldə edilən məlumatlar bronxial astmalı uşaqların kompleks müalicəsində istifadə edilən speleoterapiyanın yüksək effektivliyinə dəlalət edir. Tədqiqat göstərmişdir ki, bronxial astmalı xəstələrin reabilitasiyası prosesində speleoterapiyadan istifadə müalicənin effektivliyini artırır, bərpa prosesini optimallaşdırır və həyat keyfiyyətini yaxşılaşdırır.

Nəticələrdən çıxarış

1. Speleoterapiya aparılan qrupda yalnız bazis müalicə aparılan qrupla müqayisədə xəstələrin astma kontrol test nəticələri daha yüksək olmuşdur, bu da öz növbəsində xəstəlik üzərində daha yaxşı nəzarətin əldə edildiyini göstərir.

2. “Duzdağ Mağara” fizioterapevtik mərkəzi şəraitində bronxial astmalı uşaqların kompleks

müalicəsində speleoterapiyadan istifadə ayrıca tətbiq edilən ənənəvi farmakoterapiya ilə müqayisədə müsbət klinik dinamika ilə nəticələnir.

3. Bronxial astmalı uşaqların speleoterapiya üsulu ilə müalicəsinin nəticələrinin təhlili bu qrup xəstələrdə xarici tənəffüs funksiyasının əhəmiyyətli dərəcədə yaxşılaşdığını göstərmişdir.

REFERENCES

1. Allahverdieva L.I. On the issue of non-drug treatment of bronchial asthma in the salt caves of Nakhchivan “Duzdag Magara” // Azerbaijan Journal of Allergology and Clinical Immunology. 2014. P. 2. №1 1.S. 22-31
2. Allahverdiyeva L.I., Aghamirzayeva S.A., Rehabilitation therapy of patients with post-covid syndrome in “Duzdag” physiotherapy center //Azerbaijan Medical Journal, 2022., №1 p. 138-143
3. Kudryashov S.I., Smirnova S.V., Malykh A.L., Malykh D.A. An integrated approach to the problem of bronchial asthma in children and adolescents / In the collection: National projects - a priority for the development of regional health care // Materials of the 54th international scientific and practical medical conference. 2019. p. 598-601.
4. Fainburg G.Z., Cherny K.A. Physical properties of salt rocks that form specific parameters of the air environment // News of Tula State University, - 2023, issue 1, - p. 67-80
5. Lemko O.I., Lemko I.S. Speleotherapy, halotherapy, haloaerosoltherapy: definitions, mechanisms of influence, perspectives of usage (part I) // Asthma and Allergy. 2017. V. 3. P. 50 – 63.
6. Bektemirova S.N. Rehabilitation therapy for patients with bronchial asthma // Innovative science in a globalizing world. 2016., №1 1 (3). pp. 16-22.
7. Rosati B. The impact of atmospheric oxidation on hygroscopicity and cloud droplet activation of inorganic sea spray aerosol // Scientific Reports. 2021. V. 11. Article No. 10008.
8. Freidl J, Huber D, Braunschmid H, Romodow C, Pichler C, Weisböck-Erdheim R, i in. Winter Exercise and Speleotherapy for Allergy and Asthma: A Randomized Controlled Clinical Trial. // J Clin Med. 2020;9(10):E3311.
9. Wasik AA, Tuuminen T. Salt Therapy as a Complementary Method for the Treatment of Respiratory Tract Diseases, With a Focus on Mold-Related Illness. Altern Ther Health Med. 2021;27(S1

ВЛИЯНИЕ СПЕЛЕОТЕРАПИИ НА КЛИНИКО-ФУНКЦИОНАЛЬНЫЕ ПОКАЗАТЕЛИ У ДЕТЕЙ С БРОНХИАЛЬНОЙ АСТМОЙ

Н.И.Эфендиева

Кафедра аллергологии и иммунологии Азербайджанского медицинского университета, Баку

Резюме. В статье представлены результаты исследования, проведенного с целью изучения влияния спелеотерапии на клиническую картину и показатели функции внешнего дыхания у пациентов с бронхиальной астмой легкой и средней степени тяжести. В исследование были включены 80 детей и подростков в возрасте от 5 до 18 лет с атопической бронхиальной астмой. 50 пациентов прошли спелеотерапию, 30 получили только базовое лечение. У пациентов функция внешнего дыхания легких оценивалась с помощью спирометрии, а клинические симптомы оценивались с помощью анкеты АСТ. В группе, где проводилась спелеотерапия, при легкой форме заболевания дневные и ночные симптомы уменьшились в 2,9 раза, ночные – в 5,2 раза ($p < 0,001$), АСТ-на $24,1 \pm 0,2$ ($p < 0,001$) балла. У пациентов со среднетяжелой формой заболевания после спелеотерапии дневные симптомы уменьшились в 2,7 раза ($p < 0,001$), а ночные – в 3,0 раза. АСТ после спелеотерапии в этой группе повысился на $23,1 \pm 0,3$ ($p < 0,001$) балла в результате курса спелеотерапии также улучшились показатели функции внешнего дыхания больных. Полученные в ходе исследования данные свидетельствуют о высокой эффективности спелеотерапии, применяемой в комплексном лечении детей с бронхиальной астмой.

THE EFFECT OF SPELEOTHERAPY ON CLINICAL-FUNCTIONAL INDICATORS IN CHILDREN WITH BRONCHIAL ASTHMA

N.I.Efendiyeva

Department of Allergy and Immunology of Azerbaijan Medical University, Baku

Summary. The article presents the results of the research conducted to study the impact of speleotherapy on the clinical picture and indicators of respiratory function in patients with mild and moderate bronchial asthma. The study included 80 children and adolescents aged 5 to 18 years with atopic bronchial asthma. 50 patients underwent speleotherapy, while 30 received only basic treatment. In patients, the lung function was assessed by spirometry and clinical symptoms were assessed using the ACT questionnaire. In the group where speleotherapy was performed, with a mild form of the disease, daytime symptoms decreased by 2,9 times, night-by 5,2 times ($p<0,001$), ACT-by $24,1\pm 0,2$ ($p<0,001$) points. In patients with a moderate form of the disease after speleotherapy, daytime symptoms decreased by 2,7 times ($p<0,001$), and night symptoms decreased by 3,0 times. ACT after speleotherapy in this group increased by $23,1\pm 0,3$ ($p<0,001$) points. As a result of the course of speleotherapy, the indicators of the lung function of patients also have been improved. The data obtained during the study indicate the high efficiency of speleotherapy used in the complex treatment of children with bronchial asthma.

Müəlliflə əlaqə üçün:

Əfəndiyeva Nailə İntizam qızı, Azərbaycan Tibb Universitetinin Allergologiya və immunologiya kafedrasının baş laborantı, Bakı, Azərbaycan

E-mail: efendiyeva_naile@mail.ru

DOI: 10.34921/amj.2023.4.006

DÜYÜNLÜ POLIARTERİİTLƏ AĞIRLAŞMIŞ KƏSKİN B VIRUS HEPATİTLİ XƏSTƏLƏRİN QAN SERUMUNDA İMMUNOQLOBULİNLƏRİN KƏMİYYƏT DƏYİŞİKLİKLƏRİ

C.P.İsayev, S.B.Məmmədov, V.N.Cavadzadə

Azərbaycan Tibb Universitetinin yoluxucu xəstəliklər kafedrası, Bakı

Xülasə. Məqalədə düyünlü poliarteriitlə ağırlaşmış kəskin B virus hepatitli xəstələrdə humoral immuniteti qiymətləndirmək üçün aparılan müayinələrdə immunoqlobulinlərin əsas sinif və yarımsiniflərində meydana çıxan kəmiyyət dəyişiklikləri haqqında məlumat verilmişdir. Tədqiqata 61 nəfər yanaşı olaraq düyünlü poliarteriitlə ağırlaşma aşkar edilmiş və 97 nəfər bu cür ağırlaşma qeyd edilməyən (cəmi 158) kəskin B virus hepatitli xəstə və kontrol olaraq 30 nəfər praktik sağlam şəxs daxil edilmişdir. Xəstələrin qan serumunda immunoqlobulinlərin səviyyəsi fermentlə əlaqəli immunosorbent analizi ilə müəyyən edilmişdir.

Kəskin B virus hepatitli xəstələrdə bütün siniflərdən olan immunoqlobulinlərinin səviyyəsinin artması qeyd edilmişdir. Ümumi IgG-nin ən yüksək səviyyəsi düyünlü poliarteriitlə ağırlaşmış xəstələrdə aşkar edilmişdir ki, bu da kontrol qrupu ilə müqayisədə xeyli yüksək olmuşdur ($p < 0,05$). IgG₄ səviyyəsinin yüksəlməsi də qeyd edilmişdir. Belə ki, öyrənilən göstəricilər düyünlü poliarteriitlə ağırlaşmış xəstələrdə həm kontrol qrupunda, həm də düyünlü poliarteriitlə ağırlaşmamış xəstələrin göstəricilərindən əhəmiyyətli dərəcədə artıq olmuşdur ($p < 0,05$). Eyni zamanda yuxarıda göstərilən qruplarla müqayisədə, düyünlü poliarteriitlə ağırlaşmış xəstələrdə IgE-nin səviyyəsinin daha yüksək olması diqqəti cəb etmişdir ($p < 0,05$). Beləliklə, düyünlü poliarteriitlə ağırlaşmış kəskin B virus hepatitli xəstələrin humoral immunitetində baş verən dəyişikliklər qanda IgG, IgG₄ və IgE səviyyələrinin əhəmiyyətli dərəcədə artması ilə təzahür etmişdir. Belə dəyişikliklər adətən kəskin B virus hepatitli xəstələrdə müşahidə edilən premorbid fon patologiyalarının – autoimmun və allergik xəstəliklərin təsiri ilə əlaqələndirilə bilər.

Açar sözlər: düyünlü poliarteriit, kəskin B virus hepatiti, immunoqlobulinlər

Ключевые слова: узелковый полиартериит, острый вирусный гепатит В, иммуноглобулины

Key words: Polyarteritis nodosa, acute viral hepatitis B, immunoglobulins

ИЗМЕНЕНИЯ КОНЦЕНТРАЦИИ ИММУНОГЛОБУЛИНОВ В СЫВОРОТКЕ КРОВИ У БОЛЬНЫХ ОСТРЫМ ГЕПАТИТОМ В, ОСЛОЖНЕННЫМ УЗЕЛКОВЫМ ПОЛИАРТЕРИИТОМ

Дж.П.Исаев, С.Б.Мамедов, В.Н.Джавадзаде

Кафедра инфекционных болезней Азербайджанского Медицинского Университета, Баку

С целью изучения особенностей гуморального иммунитета у больных гепатитом В, осложненным узелковым полиартериитом, были определены количественные изменения основных классов и субклассов иммуноглобулинов в сыворотке крови. Было обследовано 158 человек больных острым гепатитом В: из них 97 неосложненным острым гепатитом В, 61 больной ОГВ, осложненным узелковым полиартериитом и 30 практически здоровых людей. Концентрацию иммуноглобулинов в сыворотке крови пациентов определяли методом твердофазного иммуноферментного анализа.

При определении концентрации иммуноглобулинов в сыворотке крови при ОГВ было отмечено повышение уровня иммуноглобулинов всех классов, что отражает повышенную стимуляцию гуморального иммунитета. Наиболее высокие значения концентрации общего IgG обнаруживались у больных ОГВ, осложненного узелковым полиартериитом, что было достоверно выше ($p < 0,05$), чем у контрольных доноров. Наряду с этим, при осложнении заболевания узелковым полиартериитом, синтез IgG₄ возрастал и был выше показателей не только контрольной группы, но и у больных неосложненным ОГВ ($p < 0,05$). Помимо этого, концентрация IgE у больных, осложненным узелковым полиартериитом, была несколько выше, чем в группе контроля и у больных ОГВ без узелкового

полиартериита ($p < 0,05$). Таким образом, особенностью гуморального иммунного ответа у больных узелковым полиартериитом является существенное повышение в сыворотке крови концентрации общего IgG, IgG₄ и IgE, что, видимо, усугубляется фоновой иммунной патологией, проявляющейся в виде аутоиммунных и аллергических заболеваний, часто встречающихся у этих больных.

Вирусный гепатит В может сопровождаться поражением других органов и систем. Внепеченочные проявления при инфицировании ВГВ встречаются у 10%-84% больных [1, 2]. Они могут осложнять течение основного заболевания, выходить на первый план в клинической картине болезни и не только отличаться тяжестью, но и быть причиной нетрудоспособности и даже смерти больных. Одним из наиболее грозных внепеченочных проявлений гепатита В считается узелковый полиартериит (УП). В большинстве случаев он встречается при острой форме инфекции [2,3,4].

Проведенные исследования дают основание предполагать, что развитие УП при остром гепатите В тесно связано с нарушениями в иммунном статусе больных. Ассоциация между аутоиммунной патологией и аллергическими заболеваниями с развитием первичного узелкового полиартериита отмечена рядом авторов [5,6].

В циркулирующей крови присутствуют естественные антитела к большому количеству чужеродных антигенов, включая и вирусные, воздействию которых может подвергнуться человек в процессе жизни. Естественные антитела принадлежат в основном к классам IgG и IgM. Они способны активировать комплемент классическим путем, распознавать вирусинфицированные клетки и могут участвовать в реакции антителозависимой клеточной цитотоксичности. По их титрам и специфичности можно судить об уровне природной защищенности организма от соответствующего патогена [7,8].

Концентрация иммуноглобулинов класса М в наибольшей степени возрастает при первичной встрече организма с патогеном. Уровни сывороточных IgA и IgG, как правило, увеличиваются при воспалительных процессах в организме. Снижение концентрации иммуноглобулинов происходит вследствие истощения функции гуморального иммунитета.

Решающим фактором в патогенезе УП

при гепатите В признают повреждающее действие на сосуды иммунных комплексов, состоящих из антигенов вируса и антител к ним [9,10]. В то же время, остаются недостаточно ясными патогенетические факторы, предрасполагающие к УП [3]. Наряду с этим, до сих пор недостаточно изучены иммунорегуляторные факторы, предрасполагающие к развитию УП.

Важное значение имеет изучение специфических и неспецифических резистентных факторов, особенно содержание иммуноглобулинов у больных острым вирусным гепатитом В, осложненным узелковым полиартериитом и без него. Сравнительный анализ этих показателей у больных ОВГ с узелковым полиартериитом позволит оценить изменения в гуморальном иммунитете.

Цель работы – оценить особенности гуморального иммунитета у больных острым гепатитом В, осложненным узелковым полиартериитом, изучая в сыворотке крови количественные изменения основных классов и субклассов иммуноглобулинов.

Материалы и методы исследования. Всего было обследовано 158 пациентов, из них 97 больных неосложненным острым гепатитом В (ОВГ), 61 больной ОВГ, осложненным узелковым полиартериитом и 30 практически здоровых людей. Среди больных ОВГ 79 человек имели легкую степень течения заболевания и 79 – среднетяжелое течение. У 32 больных с легким течением гепатита В и у 29 пациентов со среднетяжелым течением имело место развитие узелкового полиартериита. Все пациенты были в возрасте от 18 до 65 лет.

Обследованные больные были разделены на пять групп: I группа – 30 практически здоровых лиц (контрольная группа), II группа – больные с легким течением острого гепатита В (47 больных), III группа – больные со среднетяжелым течением ОВГ (50 больных), IV группа – больные с узелковым полиартериитом, развившемся на фоне легкого течения ОВГ – 32, V группа – больные с узелковым полиартериитом, развившемся на фоне ОВГ средней тяжести течения (29 больных). Количество больных мужского и женского пола во всех группах было сопоставимо. Больные были обследованы в сроки от 8

недель до 5 месяцев после предполагаемого заражения при развитии клинических симптомов заболевания. В диагностике ОГВ использовали клинико-anamnestические, лабораторно-биохимические показатели и серологические тесты.

Серологическая диагностика проводилась с определением в крови больных анти-НАV суммарных и IgM, анти-НВs, НВsAg, анти-НВe, НВeAg, анти-НВc суммарных и IgM, анти-НДV суммарных и IgM-антител, а также суммарных анти-НСV и анти-НЕV антител методами иммуноферментного анализа, анализа ПЦР на ДНК вируса ГВ, РНК НСV и РНК НДV.

Тяжесть течения ОГВ оценивали в соответствии с общепринятыми критериями.

Первоначальную диагностику УП устанавливали на основании изменений показателей клинико-лабораторных проявлений – классификационных критериев УП Американской коллегии ревматологов [11]. У всех больных с УП выявлено наличие трех и более критериев, что позволяло диагностировать УП.

Концентрацию иммуноглобулинов в сыворотке крови пациентов определяли методом твердофазного иммуноферментного анализа.

Статистическую обработку результатов проводили, используя компьютерную программу Excel. Проводили вычисление средней арифметической величины показателей (M) и их среднего отклонения (m). Для оценки статистической значимости различий между показателями вычисляли критерий Стьюдента. Достоверными считали значимость различий $p \leq 0,05$. Для определения связи между отдельными показателями был использован корреляционный анализ по Пирсону.

Результаты исследования и их обсуждение. Известно, что концентрация иммуноглобулинов отражает функцию гуморального иммунитета. Мы, в основном, исследовали концентрацию иммуноглобулинов IgM, IgA, IgE, общего IgG и IgG₁, IgG₂, IgG₃, IgG₄ в сыворотке крови. У пациентов всех обследованных групп определен уровень вышеуказанных иммуноглобулинов и проведена сравнительная оценка результатов. Полученные результаты представлены в таблице.

Надо отметить, что IgM является первым иммуноглобулином, который вырабатывается в ответ на появление острой инфекции и обеспечивает первичный иммунный ответ. При острых инфекционных процессах различного происхождения, включая

вирусные заболевания, наблюдается возрастание концентрации IgM уже спустя несколько дней после заражения. В наших наблюдениях содержание IgM в крови практически здоровых лиц равнялось $1,3 \pm 0,10$ г/л. В других группах полученные результаты оказались различными, так во II группе равнялось $1,6 \pm 0,16$ г/л, в III группе – $1,4 \pm 0,15$ г/л, в IV группе – $1,7 \pm 0,2$ г/л, в V группе – $1,5 \pm 0,16$ г/л. Концентрация IgM у больных с ОБГ, осложненным узелковым полиартериитом и без него, по сравнению с показателями практически здоровых лиц оказалась высокой. Однако, выявленная разница была недостоверной ($p > 0,05$). Разница между показателями в отдельных группах также оказалась недостоверной.

Известно, что IgA белки класса антител А, обеспечивают в первую очередь местный иммунитет. В организме человека они представлены двумя фракциями: сывороточной, которая участвует в обеспечении общего иммунитета, и секреторной, содержащейся во внешних экскретах и защищающей слизистые оболочки наряду с неспецифическими факторами резистентности от патогенных микроорганизмов. Основная функция сывороточного IgA состоит в нейтрализации патогенов. Секреторная форма IgA отличается от сывороточной димерным строением и присутствием в молекуле секреторного компонента. В наших исследованиях концентрация IgA у здорового контингента составляла $1,1 \pm 0,04$ г/л. В группе больных содержание данного иммуноглобулина было повышено в два раза и более, при этом максимальные значения IgA обнаруживались у больных с узелковым полиартериитом: у пациентов IV группы его средний уровень равнялся $2,6 \pm 0,31$ г/л, у больных V группы – $2,5 \pm 0,25$ г/л, а у больных II группы $2,4 \pm 0,26$ г/л и III группы $2,2 \pm 0,23$ г/л. Известно, что переключение плазматических клеток на синтез IgA происходит под влиянием трансформирующего фактора роста-бета (ТФР-β) и ИЛ-5 [12]. По-видимому, активация синтеза обоих этих цитокинов была максимальной у пациентов с узелковым полиартериитом.

Таблица. Концентрация иммуноглобулинов в сыворотке крови у больных острым гепатитом В с узелковым полиартериитом

Показатель,(г/л) M±m,	Группа пациентов				
	I	II	III	IV	V
IgM	1,3±0,105	1,6±0,16	1,4±0,15	1,7±0,20	1,5±0,16
IgA	1,1±0,04	2,4±0,26*	2,2±0,23*	2,6±0,31*	2,5±0,25*
IgG общ.	12,3±0,39	16,5±1,61	15,7 ±1,37	19,6±2,01*	18,8±1,95*
IgG1	8,7±0,35	12,5±1,09*	11,3±1,33	12,9±2,27	12,7±2,29
IgG2	3,0±0,19	3,4±0,38	3,7±0,32	4,2±0,47	4,4±0,52
IgG3	0,5±0,06	0,6±0,05	0,7±0,07	0,7±0,04	0,8±0,05
IgG4	0,08±0,006	0,10±0,008	0,09±0,009	0,14±0,012* *	0,12±0,010*
IgEобщ. (нг/мл)	24,3±8,63	73,1±14,3	64,5±11,54	203,7±17,05* *	154,7±16,94***

Примечание: уровень значимости различий соответствующих показателей $p < 0,05$;

* – по сравнению с контрольной группой обследованных; ** – между II и IV группами;

*** – между III и V группами

Имуноглобулины класса G составляют около 80% всех иммуноглобулинов, находящихся в сыворотке крови. Антитела класса IgG представляют собой антитела вторичного гуморального иммунного ответа на чужеродные патогены и их токсины, они обеспечивают продолжительный гуморальный иммунитет при инфекционной патологии. У человека различают четыре подкласса иммуноглобулинов: IgG₁, IgG₂, IgG₃, IgG₄. Порядковый номер отражает количество каждого подкласса IgG в сыворотке крови: в максимальной концентрации представлен IgG₁, в минимальном - IgG₄. Структурно уровень гомологии между отдельными подклассами IgG человека высокий и составляет около 90-95%. Различия между ними связаны преимущественно с особенностями строения шарнирной области и тяжелых цепей. Это является причиной различия биологических свойств отдельных подклассов IgG.

Подклассы IgG различаются способностью фиксировать комплемент, связываться с рецепторами к Fc-фрагменту иммуноглобулина G на различных клеточных типах и проникать через плаценту. Подклассы IgG₁, IgG₂, IgG₃ способны фиксировать C₁ компонент системы комплемента в области домена C(H)₂ и активировать комплемент классическим путем. Иммуноглобулин G₃ обладает наибольшей способностью к цитопатогенному действию,

что обусловлено наиболее выраженной способностью к активации комплемента и запуску комплемент-зависимого разрушения клеток и соответственно воспалительной реакции.

В наших наблюдениях получены разные результаты в концентрации общего IgG и его подклассов. Так как среди больных ОГВ существенные изменения обнаружены в концентрации IgG. Особенно это касалось больных с легким течением гепатита. Так если концентрация общего IgG в сыворотке крови практически здоровых людей (I группа) составляла 12,3±0,39 г/л, то у больных II группы с легким течением гепатита она составила 16,5±1,61 г/л., а при среднетяжелом течении гепатита (группа III) уровень общего IgG составил 15,7±1,37 г/л. Показатели концентрации IgG у пациентов II и III групп по сравнению с контрольной группой оказались статистически недостоверными. Наиболее высокие значения концентрации общего IgG обнаруживались у больных ОГВ, осложненного узелковым полиартериитом. У пациентов IV группы его уровень составил 19,6±2,01г/л, у больных группы V – 18,8 ±1,95 г/л, что было достоверно ($p < 0,05$) выше, чем у контрольных лиц.

Важное значение имело определение особенности накопления отдельных субклассов IgG у отдельных групп больных. Мы исследовали в сыворотке крови кон-

центрации IgG₁, IgG₂, IgG₃, IgG₄. При этом показатели иммуноглобулинов по подклассам в отдельных группах оказались разными. У всех обследованных в наиболее высоких концентрациях определялся IgG₁. В группе здоровых лиц его количество составляло 8,7±0,35 г/л, у больных ОГВ, в зависимости от тяжести течения основного заболевания, от 11,3±1,33 г/л (III группа) до 12,5±1,09 г/л (II группа). При УП у больных с легким течением гепатита (IV группа) этот показатель был повышен до 12,9±2,27 г/л, при среднетяжелом течении инфекции (V группа) – до уровня 12,7±2,29 г/л. Различия в показателях концентрации иммуноглобулинов подкласса IgG₁ в отдельных группах оказались статистически недостоверными (p>0,05). По сравнению с данными практически здоровых лиц только во II группе разница в концентрации иммуноглобулинов подкласса IgG₁ оказалась статистически достоверной (p<0,05).

Концентрация IgG₂ в сыворотке крови контрольной группы составила 3,0±0,19 г/л. У больных II группы составила 3,4±0,38 г/л, в III группе – 3,7±0,32 г/л, в IV группе – 4,2±0,47 г/л, в V группе – 4,4±0,52 г/л. Как видно, во всех группах больных наблюдалась активация синтеза этого подкласса иммуноглобулина, но достоверного возрастания его концентрации в сыворотке крови больных разных групп по сравнению с контрольной группой выявлено не было (p>0,05). В то же время, хотя достоверных различий у больных по сравнению с контрольной группой не было выявлено (p>0,05), все же отмечалась тенденция к большему возрастанию данного показателя среди больных со среднетяжелым течением ОГВ, а среди больных с узелковым полиартериитом – у пациентов V группы с развитием УП на фоне ОГВ средней степени тяжести, что, видимо, являлось отражением активации синтеза γ -интерферона, принимающего участие в переключении плазматических клеток на синтез субкласса IgG₂ [12].

По литературным данным, содержание в крови иммуноглобулинов подкласса IgG₃ и IgG₄ бывает низким по сравнению с IgG₁ и IgG₂ [9,12]. В наших исследованиях концентрация IgG₃ в сыворотке крови здоровых

лиц составляла 0,5±0,06 г/л. При остром гепатите В уровень этого иммуноглобулина у больных II группы возрастал до 0,6±0,05 г/л, у пациентов III группы – до 0,7±0,07 г/л. При развитии узелкового полиартериита концентрация IgG₃ увеличивалась у пациентов IV группы до 0,7±0,04 г/л, у больных V группы – до 0,8±0,05 г/л. Однако, различие в концентрации иммуноглобулинов подкласса IgG₃ оказалось статистически недостоверным. Анализ полученных результатов показал, что различия концентрации иммуноглобулинов подкласса IgG₃ в отдельных группах оказались статистически недостоверными. Содержание IgG₄ в группе здоровых лиц составляло 0,08±0,006 г/л, у больных второй и третьей групп оно было несколько выше – 0,10±0,008 г/л и 0,09±0,009 г/л соответственно. При осложнении заболевания узелковым полиартериитом синтез этого иммуноглобулина возрастал до 0,14±0,012 г/л у больных IV группы и до 0,12±0,010 г/л у больных V группы, что было выше показателя не только контрольной группы, но и больных неосложненным ОГВ соответствующей тяжести течения заболевания. При этом, у пациентов IV группы различия данного показателя по сравнению со II группой были статистически значимыми (p<0,05).

Общеизвестно что, иммуноглобулины класса E (IgE) ответственны за развитие аллергических реакций I типа и они содержатся в основном на тучных клетках и базофилах. При контакте с аллергенами IgE образует комплексы на клеточной поверхности, что способствует выбросу гистамина, серотонина, медленно действующей субстанции и прочих биологически активных веществ, приводящих к развитию клинических проявлений немедленной аллергической реакции.

В наших исследованиях концентрация IgE в сыворотке крови практически здорового контингента составляла 24,3±8,63 нг/мл, а у больных ОГВ II и III групп уровень этого иммуноглобулина повышался до 73,1±14,3 нг/мл и 64,5±11,54 нг/мл, однако, достоверных различий с группой здоровых лиц не было выявлено (p>0,05) в связи с высокими внутригрупповыми колебаниями

показателя. Обследование пациентов с узелковым полиартериитом показало значительное возрастание средних значений IgE, достигающее у больных IV группы до $203,7 \pm 17,05$ нг/мл, у пациентов V группы – до $154,7 \pm 16,94$ нг/мл, что было достоверно выше, чем в контрольной группе и у больных без узелкового полиартериита. Таким образом, концентрация IgE у больных ОГВ, осложненным УП в значительной степени оказалась высокой, уровень IgE в IV и V группах по сравнению с контрольной группой был соответственно в 8,4 и 6,3 раза больше и соответственно в 2,7-2,3 раза больше по сравнению с показателями больных ОГВ, неосложненным УП.

Показано, что в биологических жидкостях у части больных гепатитами В и С в значительных количествах присутствует эндогенный белок Fv, который при связывании с гипервирабельным участком тяжелых цепей иммуноглобулинов, проявляет свойства суперантигена и супераллергена, что вызывает поликлональную активацию гуморального иммунитета, а также – активацию базофилов и тучных клеток путем его взаимодействия с IgE [13].

Потенцирует действие протеина Fv как поликлонального активатора гуморального

иммунитета внеклеточный белок теплового шока Hsp70 [14]. Он способен блокировать апоптоз В-лимфоцитов посредством взаимодействия с молекулой CD40, являющейся экстрацеллюлярным рецептором для Hsp70 и присутствующей на В-лимфоцитах [12].

Таким образом, при исследовании концентрации иммуноглобулинов в сыворотке крови при остром ГВ нами было отмечено повышение уровня иммуноглобулинов всех классов, что отражает повышенную стимуляцию гуморального иммунитета. Полученные нами результаты в целом совпадают с данными других авторов, которые отмечали у больных острым гепатитом В возрастание концентрации основных классов иммуноглобулинов в сыворотке крови и/или увеличение относительного числа В-лимфоцитов с маркером CD20+ [7,15]. Особенностью гуморального иммунного ответа у больных узелковым полиартериитом является существенное повышение в сыворотке крови концентраций общего IgG, IgG4 и IgE, что, видимо, усугубляется фоновой иммунной патологией, проявляющейся в виде аутоиммунных и аллергических заболеваний, часто встречающихся у этих больных.

ЛИТЕРАТУРА

1. Hernandez-Rodríguez J., Alba M.A., Prieto-González S. et al. Diagnosis and classification of polyarteritis nodosa // *J.Autoimmun.* – 2014. – Vol. 48-49. – P. 84-89.
2. Байкова Т. А. Многообразие внепеченочных проявлений хронических вирусных гепатитов В и С, общие принципы лечения // *Терапевтический архив.* – 2013. – Т. 85, № 4. – С. 106-110. [Baykova T.A. The variety and general therapeutic principles of extrahepatic manifestations of chronic viral hepatitis B and C // *Terapevticheskiy arxiv.* – 2013. – Т. 85, № 4. – P. 106-110 (in russian)]
3. Isayev C.P., Javadzade V.N., Matiyeva A.T. The role of premorbid background diseases in the development of nodular polyarteritis during acute B virus hepatitis // *Azerbaijan Medical Journal.* 2022, No. 4, P. 67-73.
4. Мухин Н.А., Розина Т.П., Новиков П.И., Шоломова В.И., Сидорова Е.И. Абдрахманов Д.Т., Моисеев С.В. Узелковый полиартериит, ассоциированный с вирусом гепатита В (клинический разбор) // *Клиническая медицина.* 2015.Т.93.№6.С.5-13. [Mukhin N.A., Rozina T.P., Novikov P.I., Sholomova V.I., Sidorova E.I. Abdrakhmanov D.T., Moiseev S.V. Polyarteritis nodosa associated with hepatitis B virus (clinical analysis) // *Clinical medicine.* 2015.Т.93.№6.Р.5-13.]
5. Legendre P., Regent A., Thiebault M., et al. Anti-endothelial cell antibodies in vasculitis: A systematic review // *Autoimmun Rev.* 2017.16(2).146-153.DOI:10.1016/jurn.autrev.2016/12.012
6. Naumann-Bartsch N., Stachel D., Morhart P et al. Childhood Polyarteritis Nodosa in Autoimmune Lymphoproliferative Syndrome // *Pediatrics.* – 2010. – Vol. 125, iss.1. – P, 169-173.
7. Родина Д.В., Савченко А.А., Цуканов В.В. Состояние иммунного статуса у больных острым вирусным гепатитом В при разной степени вирусной нагрузки // *Медицинская Иммунология.* – 2006. – Т. 8, № 2-3. – С. 284-285. [Rodina D.V., Savchenko A.A. Tsukanov V.V. Immune status in patients with viral hepatitis B depending on the degree of viral load. // *Medisinskaya Immunologiya.* – 2006. – Т. 8, № 2-3. – P. 284-285. (in russian)]
8. Исаев Д.П., Ибрагимова Г.И., Ахмедова С.И. Изменение концентрации и размера циркулирующих иммунных комплексов в сыворотке крови у больных гепатитом В, осложненным узелковым

- полиартериитом // Биомедицина. Т.17.№1.2019.С.16-20.DOI:24411/1815-39-17-2019-10003 [Isaev D.P., Ibragimova G.I., Ahmedova S.I. Izmenenie koncentracii i razmera cirkulirujushih immunnyh kompleksov v syvorotke krovi u bol'nyh gepatitom V, oslozhnennym uzelkovym poliarteriitom // Biomedicina. Т.17.№1.2019.С.16-20.DOI:24411/1815-39-17-2019-10003]
9. Guillevin L., Lhote F., Cohen P. et al. Polyarteritis nodosa related to hepatitis B virus. A prospective study with long-term observation of 41 patients // *Medicine*. – 1995. – Vol 74, no5. – P.238-253.
 10. Синяченко О.В., Помазан Д.В., Ермолаева М.В., Верзилов С.Н. Поражение опорно-двигательного аппарата при узелковом полиартериите. // *Травма*. 2020; 21(1): 96–101. <https://doi.org/10.22141/1608-1706.1.21.2020.197804> [Syniachenko O.V., Pomazan D.V., Yermolaieva M.V., Verzilov S.M. The lesion of the musculoskeletal system in polyarteritis nodosa *Trauma*. 2021; 21(1): 96–101 (In Russ.). DOI: 10.22141/1608-1706.1.21.2020.197804]
 11. Lightfoot R.W., Michel B.A., Bloch D.A. et al. The American College of Rheumatology 1990 criteria for the classification of polyarteritis nodosa // *Arthritis Rheum*. 1990; 33(8):1088-1093.
 12. Муркамилов И.Т., Айтбаев К.А., Фомин В.В., Юсупов Ф.А., Муркамилова Ж.А. Узелковый полиартериит: распространенность, факторы риска и возможности терапии (обзор литературы и клиническое наблюдение) // *The scientific heritage*. - 2020. - №47. - С. 31-36. [Polyarteritis nodosa: prevalence, risk factors, and treatment options (literature review and clinical observation) // *The scientific heritage*. - 2020. - №47. - С. 31-36.]
 13. Bouvet J., Marone G. Superantigens and Superallergens Protein Fv: An Endogenous Immuno-globulin Superantigen and Superallergen // *Chem. Imm./ Allerg. Basel, Karger*. –2007. –Vol 93. –P. 58-76.
 14. Shi Q., Rafii S., Wu M.H. et al. Evidence for circulating bone marrow-derived endothelial cells // *Blood*. – 1998. – No 15. – Vol. 92, no2. – P. 362-367
 15. Маукаева С.Б., Жумабаева Г.Т., Ахамбекова Г.Т. Динамика показателей иммунитета у больных вирусным гепатитом В в результате озонотерапии и ее влияние на качество жизни // *Наука и здравоохранение. Медицинский научно-практический журнал*. 2010. – Том 1, № 2. – С. 34-37. [Maukayeva S.B., Q.T. Jumabayeva, Ahambekova Q.T. Influence of ozone therapy on the dynamics of immune indicators and quality of life of patients with viral hepatitis B. // *Nauka i zdravoohr. Medisinskiy nauchno-prakticheskiy jurnal*. 2010. – Том 1, №2, - P. 34-37 (in russian)].

CHANGES IN IMMUNOGLOBULIN CONCENTRATIONS IN THE BLOOD SERUM OF PATIENTS WITH ACUTE HEPATITIS B COMPLICATED BY POLYARTERITIS NODOSA

J.P.Isayev, S.B.Mammadov, V.N.Cavadzade
Azerbaijan Medical University, Baku c., Azerbaijan

Summary. The article provides information on the quantitative changes in the main classes and subclasses of immunoglobulins in the examinations performed to assess humoral immunity in patients with acute B virus hepatitis complicated by polyarteritis nodosa. The study included 61 patients with nodular polyarteritis complications and 97 patients without such complications, a total of 158 acute B virus hepatitis patients and 30 practically healthy individuals as controls. The concentration of immunoglobulins in the blood serum of patients was determined by enzyme-linked immunosorbent assay.

An increase in the level of immunoglobulins of all classes was noted in patients with acute hepatitis B virus. The highest level of total IgG was found in patients with polyarteritis nodosa, which was significantly higher than the control group ($p < 0.05$). An increase in the level of IgG4 was also noted. Thus, in patients with nodular polyarteritis, it was determined that, in addition to the control group, it was significantly higher than the indicators of patients with acute B virus hepatitis not complicated with nodular polyarteritis ($p < 0.05$). Also, the amount of IgE was higher in the control group and in patients with acute B virus hepatitis complicated by nodular polyarteritis without such complication ($p < 0.05$). Thus, changes in humoral immunity in patients with acute B virus hepatitis complicated by nodular polyarteritis were characterized by a significant increase in the levels of IgG, IgG4 and IgE in the blood. Such changes can be associated with the influence of premorbid background pathologies - autoimmune and allergic diseases - usually observed in patients with acute hepatitis B.

Для корреспонденции:

Исаев Джалал Паша оглы, Кафедра Инфекционных болезней Азербайджанского Медицинского Университета, Баку
E-mail: celalpasa@mail.ru

DOI: 10.34921/amj.2023.4.007

HİPERAKTİV SİDİK KİSƏSİNİN QEYRİ-FARMAKOLOJİ VƏ FARMAKOLOJİ MÜALİCƏSİNİN EFEKTİVLİYİ: RANDOMİZASIYA EDİLMİŞ TƏDQIQAT

Ye.N.Jumanova^{1,4}, D.İ.Kolqayeva^{1,4}, Ye.S.Koneva^{1,2}, K.V.Lyadov²,
N.B.Korçajkina^{3,4}, N.A.Orucova¹

¹“MEDSI” Klinik Xəstəxanası, Otradnoe ş., Moskva vilayəti;

²İ.M.Seçenov ad. Birinci Moskva Dövlət Tibb Universiteti (Seçenov Universiteti), Moskva;

³B.V.Petrovski adına Rusiya Elmi-Cərrahlıq Mərkəzi, Moskva;

⁴A.İ.Yevdokimov adına Moskva Dövlət Tibbi-Stomatologiya Universiteti, Moskva,
Rusiya Federasiyası

Xülasə. Məqalədə hiperaktiv sidik kisəsi (HASK) olan qadınların çanaq dibi əzələlərinin bioloji əks-əlaqə mexanizmlərinin pozulmalarının CO₂-lazer vasitəsilə – ayrılıqda və dərman preparatları (antimuskarinlər və selektiv β₃-aqonistlər) tətbiqi ilə müalicəsinin effektivliyini aydınlaşdırmaq məqsədilə aparılmış tədqiqat işi haqqında məlumat verilmişdir. Prospektiv randomizasiyalı tədqiqata cəlb edilmiş 105 xəstə qadın 3 qrupa bölünmüşdür: 1. Çanaq dibi əzələlərinin fəaliyyəti “Урочтум” aparatı və fraksiyon fototermolizin (fraksiyon CO₂-lazer) kombinasiyası ilə stimulyasiya edilən xəstələr (qeyri-Farm qrupu); 2. Çanaq dibi əzələlərinin funksiyasının fraksiyon CO₂-lazerin, farmakoloji preparatların (antimuskarin preparatları və selektiv β₃-aqonistlər) kombinasiyası ilə stimulyasiya edilən xəstələr (MİKS); 3. Yalnız farmakoloji preparatlar alan xəstələr (Farm).

Çanaq dibi əzələlərinin stimulyasiyası 10 gün davam etdirilmiş, bu müddətdə 2 dəfə fraksiyon lazer tətbiq edilmişdir. Bundan əlavə, xəstələrə 3 ay müddətinə farmakoloji preparatlar təyin edilmişdir. Sidik kisəsinin hiperaktivliyinin qiymətləndirilməsi məqsədilə bunlardan istifadə edilmişdir: sidik ifrazı aktına çağırışların tezliyi (sutkada 8 dəfədən çox), sidik saxlanmazlığı, nikturiya. 3 ay ərzində hər üç qrupun sidik ifrazı gündəliyində yaxşılaşma qeyd edilmişdir ($p < 0,05$). MİKS qrupunda müsbət effekt 6 ay ərzində saxlanılmışdır. 3 aydan sonra MİKS və Farm qruplarında sidik ifrazının tezliyi gündüz və gecə saatlarında normallaşmış, sidik ifrazına imperativ çağırışlar aradan qalxmış və sidikburaxmadan sonra qalıq sidiyin miqdarı normallamışdır. 3 və 6 aydan sonra QEYRİ-Farm və MİKS qruplarında sidik axınının sürəti yaxşılaşmışdır. Sidik ifrazının tezliyi və sürəti müalicənin əlverişliliyinin prediktorları ola bilər. Çanaq dibi əzələlərinin stimulyasiyası və fraksiyon fototermolizlə birgə farmakoloji preparatların tətbiq edildiyi qrupda müalicənin effektivliyi digər qruplardakından fərqli olmuşdur.

Açar sözlər: sidik saxlanmazlığı, hiperaktiv sidik kisəsi, farmakoloji müalicə, çanaq dibi əzələlərinin stimulyasiyası, fraksiyası CO₂-lazer

Ключевые слова: недержание мочи, гиперактивный мочевого пузыря, фармакологическое лечение, стимуляция мышц тазового дна, фракционный CO₂-лазер

Key words: urinary incontinence, overactive bladder, pharmacological treatment, pelvic floor muscle stimulation, fractional CO₂ laser

ЭФФЕКТИВНОСТЬ НЕФАРМАКОЛОГИЧЕСКОГО И ФАРМАКОЛОГИЧЕСКОГО ЛЕЧЕНИЯ ГИПЕРАКТИВНОГО МОЧЕВОГО ПУЗЫРЯ: РАНДОМИЗИРОВАННОЕ ИССЛЕДОВАНИЕ

Е.Н.Жуманова^{1,4}, Д.И.Колгаева^{1,4}, Е.С.Конева^{1,2}, В.Лядов²,
Н.Б.Корчажкина^{3,4}, Н.А.Оруджова¹

¹Клиническая больница «МЕДСИ» г. Отрадное, Московская область;

²ФГАОУ ВО «Первый МГМУ имени И.М.Сеченова (Сеченовский Университет), Москва;

³ФГБНУ «Российский научный центр хирургии им. Б.В.Петровского» Москва;

⁴ФГБОУ ВО «Московский государственный медико-стоматологический университет имени А.И.Евдокимова», Москва

В статье представлены сведения о научном исследовании, проведенного с целью оценить эффективность стимуляции мышц тазового дна с биологической обратной связью и фракционным

СО₂-лазером, отдельно или в сочетании с применением лекарственных препаратов (антимускариновыми и селективными β₃-агонистами) при лечении пациенток с гиперактивным мочевым пузырем (ГАМП). В проспективное рандомизированное исследование включены 105 пациенток с ГАМП, которые были разделены на три равные группы: группа 1 — пациентки проходившие курс стимуляции мышц тазового дна на аппарате ЭМС и БОС «Уростим» в комбинации с фракционным фототермолизом (фракционный СО₂-лазер) (группа Не-Фарм); 2-я группа — пациентки получавшие комбинацию стимуляция мышц тазового дна с фракционным СО₂-лазером и фармакологическими препаратами (антимускариновых препаратов и селективного β₃-агониста) (Микс), 3-я группа — пациентки получавшие фармакологические препараты (Фарм). Стимуляцию мышц тазового дна проводили 10 дней, дважды применяли фракционный СО₂-лазер, в течение трех месяцев назначали фармакологические препараты. Проводили оценку выраженности основных симптомов гиперактивности мочевого пузыря: частые позывы к мочеиспусканию (более 8 раз в сутки), urgentное недержание, никтурия. Все параметры дневника мочеиспускания значительно улучшились во всех группах через 3 месяца (p<0,05), положительный эффект сохранялся до 6 месяцев в группе Микс. Через 3 месяца в группах Микс и Фарм нормализовалась частота мочеиспускания в течение дня и ночи, исчезли императивные позывы к мочеиспусканию и остаточная моча после мочеиспускания. Через 3 и 6 месяцев зафиксировано улучшение скорости мочеиспускания в группах Не-Фарм и Микс. Частота и скорость мочеиспускания до лечения могут быть предикторами благоприятного исхода терапии. Эффективность комбинации стимуляции мышц тазового дна и фракционным фототермолизом с приемом фармакологических препаратов превосходит любой из этих методов в отдельности.

Этиология гиперактивного мочевого пузыря (ГАМП) многофакторна. Распространенность составляет от 2% до 53% [1]. Методы лечения, рекомендуемые Международным консультативным комитетом по недержанию мочи, включают поведенческую терапию, фармакотерапию, биологическую обратную связь с электростимуляцией мышц тазового дна и другие методы [2]. В настоящее время доступные варианты лечения симптомов ГАМП начинаются с консервативного лечения — сдерживания, изменения образа жизни и физиотерапии, тренировки мышц тазового дна, а затем антимускариновые препараты, бета-3-агонисты и стимуляцию заднего большеберцового нерва. Варианты второй линии включают инъекции онаботулотоксина-А в мочевой пузырь или стимуляцию крестцового нерва [3, 4].

Электростимуляция — консервативное вмешательство для предотвращения или лечения стрессового недержания мочи у женщин [5]. Неабляционный фракционный фототермолиз одобрен для лечения пигментных поражений, периорбитальных морщин, шлифовки кожи, мелазмы и коагуляции мягких тканей, прыщей и хирургических рубцов, а также актинического кератоза. В отличие от обычных аблятивных и неаблятивных лазеров, фракционный абляционный и неабляционный

фототермолиз воздействует только на часть кожи, оставляя нетронутыми 95% кожи. Неповрежденная окружающая ткань создает резервуар жизнеспособной ткани, обеспечивая быстрое восстановление эпидермиса [6]. Ряд исследований показал, что фракционный СО₂-лазер эффективно лечит не только атрофическую слизистую оболочку влагалища, но и улучшает состояние при недержании мочи [7]. Уровень доказательности использования комбинированных методик фармакологического и нефармакологического лечения остается низким и не позволяет дать однозначные рекомендации по их применению в клинической практике. Мы предполагаем, что фармакологическая терапия будет более эффективной, чем нефармакологическая терапия, но их сочетание превысит эффективность только фармакологической терапии.

Материал и методы исследования. Дизайн исследования: проспективное рандомизированное в параллельных группах. В период с 01.06.2018 г. по 15.06.2022 г. было обследовано 105 последовательно поступавших пациенток с диагнозом ГАМП. Протокол исследования соответствовал этическим принципам Хельсинкской декларации. Авторы следовали контрольному списку CONSORT. Исследование одобрено Локальным этическим комитетом ФГБОУ ВО «Центральная государственная медицинская академия» (протокол №14-Л/2018, 29.05.2018 г).

Критерии включения: возраст 36-65 лет; индекс массы тела $<28 \text{ кг/м}^2$; готовность участвовать в исследовании и способность понимать процедуру и вопросы исследования; оценка симптомов гиперактивного мочевого пузыря ≥ 3 баллов [8]; симптомы инфовезикальной обструкции (снижение скорости потока мочи по данным урофлоуметрии и/или остаточный объем мочи после мочеиспускания, оцениваемый сразу после мочеиспускания как >30 мл по данным УЗИ).

Критерии исключения: острое заболевание или обострение хронических заболеваний, беременность во время лечения, нежелательные явления, любые побочные эффекты в зоне лечения (мышечная боль, временный мышечный спазм, временная боль в суставах или сухожилиях, локализованная эритема, покраснение кожи), глаукома, артериальная гипертензия, сахарный диабет, стрессовое недержание мочи, недержание мочи вследствие врожденной или приобретенной патологии спинного мозга, эндокринной патологии, аномалии мочевыделительной системы, онкологический процесс, противопоказания к любой части лечения (медикаментозные или нефармакологические методы).

Все пациентки были случайным образом разделены на три равные группы: Группа 1 (нефармакологическая, Не-Фарм) – пациентки ($n=35$) получали немедикаментозное лечение: стимуляцию мышц тазового дна с биологической обратной связью (Уростим, Labogic Co., Канада) в течение 20 минут один раз в день, всего 10 раз, в сочетании с фракционным CO_2 -лазером (фракционный фототермолиз, SMARTXIDE DOT2 DEKA, Италия), 20 минут 1 раз в месяц, всего 2 раза.

Группа 2 (смешанная терапия, Микс): пациентки ($n=35$) получали немедикаментозное лечение, как описано выше, в сочетании с фармакологическим лечением (антимускариновые средства – солифенацина сукцинат 5 мг в день в течение 3 месяцев (Vesicare, ASTELLAS PHARMA EUROPE, B.V., Нидерланды, B.V., Нидерланды) и селективный β^3 -агонист - мирабегрон по 50 мг в сутки в течение 3 мес (Betmiga, ASTELLAS PHARMA EUROPE, B.V., Нидерланды, B.V., Нидерланды).

Группа 3 (фармакологическая, Фарм): пациентки ($n=35$) получали фармакологическое лечение по описанной выше схеме.

Исследовали анализ мочи (для исключения инфекции), объем остаточной мочи после мочеиспускания (по данным УЗИ, GE Voluson E8, GE Healthcare, США). Уродинамическое исследование проводили на урофлоуметре

(«УФМ-01 ЯРОВИТ», Россия). Оценивали выраженность ургентного компонента недержания мочи. Была проведена оценка краткого опросника качества жизни при гиперактивном мочевом пузыре (OAB-q SF, «Симптом беспокойства» (шесть пунктов)), а также опросника «Неотложность, тяжесть и влияние» (USIQ, часть тяжести симптомов) [1]. Всем пациенткам назначали тренировку мышц тазового дна в течение всего периода [9]. Пациенткам было предложено вести дневник мочеиспускания в течение трех дней перед посещением врача. Временные точки исследования были следующими: до лечения, через 3 и 6 месяцев после лечения.

Статистический анализ данных и расчеты проводили с использованием программы SPSS 26.0 (IBM Corp., Нью-Йорк, США). Непрерывные и категориальные переменные представлены как медиана (межквартильный размах, IQR) или n (%). Для сравнения количественных характеристик трех групп проводили тест Крускала-Уоллиса, затем попарное сравнение групп с помощью U-критерия Манна-Уитни. Для оценки значимости различий между категориальными переменными применяли тест Q Кокрана, тесты χ^2 или точный критерий Фишера (если было менее 10 наблюдений). Для оценки внутригрупповых данных в динамике использовали критерий Вилкоксона. Анализ ROC (Receiver Operating Characteristic) проводили для оценки прогностической ценности факторов, а также точки отсечения, чувствительности и специфичности для каждого фактора, которые были независимо связаны с результатом терапии. При расчете размера выборки было подсчитано, что для получения мощности 80% необходима выборка из 90 испытуемых (по 30 в группе), $\alpha=0,05$ ошибки I рода и $\beta=0,20$ ошибки II рода. Учитывая возможный процент отсева в 15% случаев, размер выборки был увеличен до 35 пациентов в каждой группе. Значение P менее 0,05 считали статистически значимым. Мы использовали генератор случайных чисел для рандомизации пациенток (1:1) (<http://sealedenvelope.com>).

Результаты исследования. Средняя продолжительность заболевания составила 3,3 года. Различий между демографическими и клиническими характеристиками пациенток трех групп до лечения не было.

Клиническая и инструментальная характеристика пациенток через 3 месяца после лечения представлена в таблице 1.

Таблица 1. Клинико-инструментальная характеристика пациенток через 3 месяца лечения

	1. Не-Фарм, n=35	2. Микс, n=35	3. Фарм, n=35	p
Частота мочеиспусканий, n (%)	24 (69)	3 (9)	6 (17)	0,0001
Никтурия, n (%)	26 (74)	5 (14)	8 (23)	0,0001
Боль, n (%)	5 (14)	10 (29)	5 (14)	0,214
Императивные позывы, n (%)	21 (60)	8 (23)	16 (46)	0,007
Частота мочеиспусканий в день, раз	10 [9-13] *p=0,007	6 [5-8] *p=0,0001	8 [6-10] *p=0,0001	P1-2=0,0001 P2-3=0,025 P1-3=0,001
Частота мочеиспусканий <8 раз/день, n (%)	7 (20)	28 (80)	19 (54)	0,0001
Частота мочеиспусканий за ночь, раз	4 [2-5] *p=0,366	2 [1-3] *p=0,0001	2 [1-3] *p=0,0001	P1-2=0,0001 P2-3=1,000 P1-3=0,0001
Частота мочеиспусканий за ночь < 2 раз, n (%)	9 (26)	21 (35)	21 (35)	0,004
Скорость мочеиспускания, мл/с	19 [18-20] *p=0,0001	22 [19-23] *p=0,0001	16 [14-20] *p=1,000	P1-2=0,021 P2-3=0,0001 P1-3=0,003
Скорость мочеиспускания >18 мл/с, n (%)	29 (83)	31 (89)	10 (29)	0,0001
Остаточные объем мочи >30 мл, n(%)	22 (63)	3 (9)	22 (63)	0,0001
OAB-q SF, баллы	22 [21-24] *p=0,0001	7 [6-9] *p=0,0001	14 [13-16] *p=0,0001	P1-2=0,0001 P2-3=0,0001 P1-3=0,0001
OAB-qSF < 16 баллов, n (%)	0	35 (100)	35 (100)	0,0001
USIQ, баллы	14 [12-16] *p=0,0001	6 [5-8] *p=0,0001	3 [2-4] *p=0,0001	P1-2=0,0001 P2-3=0,0001 P1-3=0,0001
USIQ <6 баллов, n (%)	0	20 (57)	35 (100)	0,0001

OAB-qSF - Краткий опросник качества жизни при гиперактивном мочевом пузыре; USIQ – Анкета по срочности, серьезности и влиянию. Данные представлены в виде медианы (межквартильный размах, IQR) или n (%), в зависимости от типа данных. Значение P между группами рассчитывали с использованием критерия Крускала-Уоллиса, критерия Манна-Уитни для парных сравнений, Q-критерия Кокрана, критерия χ^2 (2×2) или точного критерия Фишера для категориальных переменных.*p - внутригрупповая разница данных в динамике от предыдущего значения, критерий Вилкоксона

Клиническая и инструментальная характеристика пациенток через 6 месяца после лечения представлена в таблице 2.

Динамика частоты мочеиспускания в те-

чение дня и ночи среди исследуемых групп представлена на рисунках 1 и 2. Динамика скорости мочеиспускания в исследуемых группах представлена на рисунке 3.

Таблица 2. Клинико-инструментальная характеристика пациенток через 6 месяцев лечения

	1. Не-Фарм, n=35	2. Микс, n=35	3. Фарм, n=35	p
Частота мочеиспусканий, n (%)	25 (71)	6 (17)	13 (37)	0,0001
Никтурия, n (%)	28 (80)	10 (29)	14 (40)	0,0001
Боль, n (%)	9 (26)	13 (37)	5 (14)	0,091
Императивные позывы, n (%)	25 (71)	16 (46)	22 (63)	0,082
Частота мочеиспусканий в день, раз	12 [9-14] *p=0,104	8 [7-10] *p=0,006	10 [7-13] *p=0,022	P1-2=0,0001 P2-3=0,028 P1-3=0,087
Частота мочеиспусканий <8 раз/день, n(%)	6 (17)	20 (57)	12 (34)	0,002
Частота мочеиспусканий за ночь, раз	4 [3-5] *p=0,183	3 [2-4] *p=0,0001	3 [2-4] *p=0,0001	P1-2=0,005 P2-3=1,000 P1-3=0,003
Частота мочеиспусканий <2 раз/ночь, n (%)	6 (17)	11 (31)	12 (34)	0,228
Скорость мочеиспускания, мл/с	20 [18-20] *p=0,526	19 [17-21] *p=0,001	15 [14-20] *p=0,228	P1-2=1,000 P2-3=0,0001 P1-3=0,0001
Скорость мочеиспускания >18 мл/с, n (%)	30 (86)	24 (69)	10 (29)	0,0001
Остаточные объем мочи >30 мл, n(%)	13 (37)	3 (9)	22 (63)	0,0001
OAB-q SF, баллы	23 [21-25] *p=0,374	16 [15-18] *p=0,0001	26 [25-28] *p=0,0001	P1-2=0,0001 P2-3=0,0001 P1-3=0,001
OAB-qSF < 16 баллов, n (%)	0	19 (54)	0	0,0001
USIQ, баллы	15 [13-17] *p=0,084	6 [5-8] *p=0,119	8 [7-9] *p=0,0001	P1-2=0,0001 P2-3=0,272 P1-3=0,0001
USIQ <6 баллов, n (%)	0	18 (51)	8 (23)	0,0001
<p>OAB-qSF - Краткий опросник качества жизни при гиперактивном мочевом пузыре; USIQ – Анкета по срочности, серьезности и влиянию. Данные представлены в виде медианы (межквартильный размах, IQR) или n (%), в зависимости от типа данных. Значение P между группами рассчитывали с использованием критерия Крускала-Уоллиса, критерия Манна-Уитни для парных сравнений, Q-критерия Кокрана, критерия χ^2 (2×2) или точного критерия Фишера для категориальных переменных.*p - внутригрупповая разница данных в динамике от предыдущего значения, критерий Вилкоксона</p>				

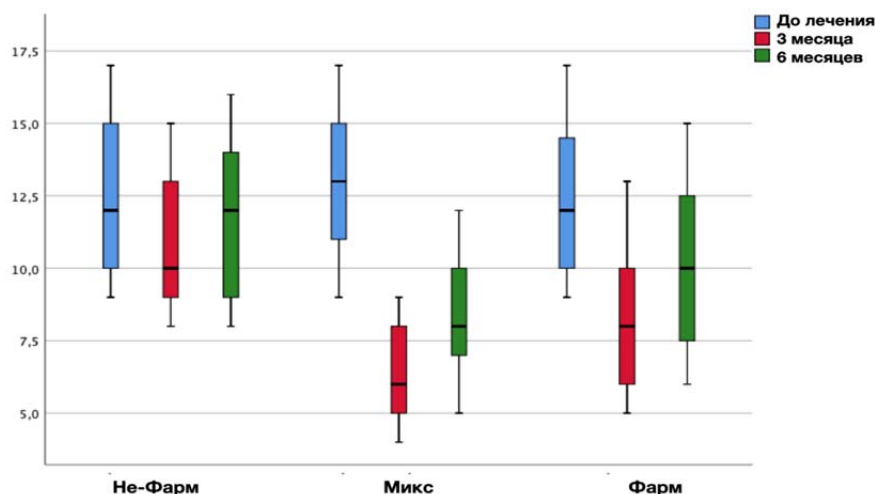


Рисунок 1. Динамика частоты мочеиспускания в день среди исследуемых групп. Данные представлены в размах, жирная линия – медиана, прямоугольники – межквартильный размах, «усы» – 95% доверительный интервал

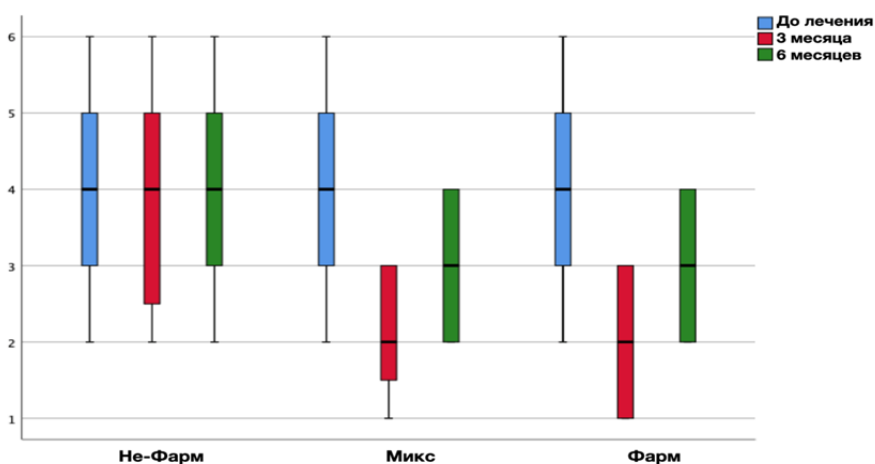


Рисунок 2. Динамика частоты мочеиспускания за ночь среди исследуемых групп. Данные представлены в размах, жирная линия – медиана, прямоугольники – межквартильный размах, «усы» – 95% доверительный интервал.

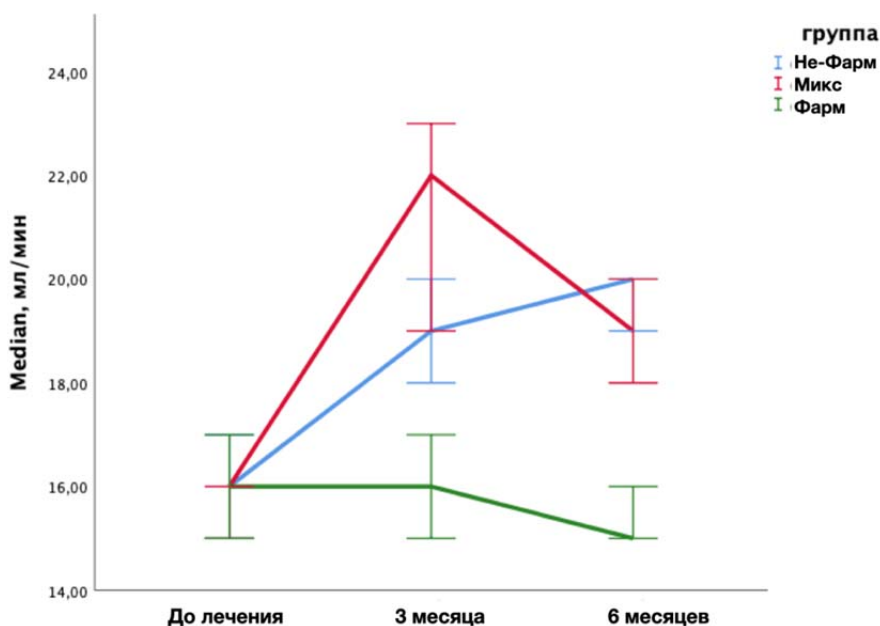


Рисунок 3. Динамика скорости мочеиспускания в исследуемых группах. Данные представлены в мл/с, линия — медиана, «усы» — 95% доверительный интервал. Синий цвет - Не-Фарм группа; красный - Микс группа; зеленый - Фарм группа.

Предикторы благоприятного исхода терапии, согласно ROC-анализу, были следующими: а) частота мочеиспускания до лечения менее 15 раз в день - предиктор частоты мочеиспускания <8 раз в день через 6 месяцев лечения (площадь под кривой (AUC) 0,64 [0,54-0,75], $p=0,012$, чувствительность 79%, специфичность 41%); б) скорость потока мочи до лечения более 14,5 мл/с - предиктор частоты мочеиспускания <2 раз за ночь через 3 месяца (AUC 0,63 [0,52-0,74], $p=0,031$, чувствительность 76%, специфичность 33%); в) скорость потока мочи до лечения более 14,5 мл/с – предиктор скорости потока мочи более 18 мл/с через 3 месяца лечения (AUC 0,71 [0,61-0,81], $p=0,0001$, чувствительность 76%, специфичность 34%); г) скорость потока мочи через 3 месяца лечения более 17,5 мл/с была предиктором скорости потока мочи более 18 мл/с через 6 месяцев (AUC 0,77 [0,67-0,88], $p=0,0001$, чувствительность 88%, специфичность 66%).

Обсуждение. Основным результатом нашего исследования является более высокая эффективность комбинированного лечения пациенток с ГАМП, состоящая из фармакологической и нефармакологической терапии, превосходящая эффективность каждый метод в отдельности. Параметры дневника мочеиспускания улучшились во всех группах через 3 месяца, но положительный эффект сохранялся до 6 месяцев только в группе Микс. Все показатели, измеренные с помощью опросников (OAB-q SF, USIQ), показали значительное улучшение в группах Фарм и Микс в течение периода до 6 месяцев. Известно, что как ГАМП, так и никтурия связаны с повышенным риском смертности [10]. По нашим данным никтурия <2 раз через 3 месяца терапии была в группах Микс и Фарм. Эффект лечения был одинаковым через 6 месяцев.

Сочетание пероральных препаратов с нефармакологическими методами продемонстрировало более высокую эффективность и приверженность пациенток к этому виду лечения [11,12]. При консервативном лечении у женщин с идиопатическим ГАМП тренировка мочевого пузыря, биологическая обратная связь, электростимуляция является наиболее эффективным вариантом лечения

[13]. Мы получили аналогичные результаты, пациентки группы Микс были более удовлетворены лечением, и этот эффект сохранялся до 6 месяцев.

В проспективном рандомизированном двойном слепом исследовании 2174 пациентки были рандомизированы для приема либо монотерапии солифенацином (5 мг или 10 мг), либо комбинированной терапии (солифенацин 5 мг и мирабегрон 50 мг). Эффективность комбинированной терапии была выше, чем у солифенацина в дозе 5 мг, и не уступала солифенацину в дозе 10 мг по частоте мочеиспускания и эпизодов недержания [14]. В нашем исследовании мы получили схожие результаты эффективности и безопасности фармакологической терапии, которая превосходила нефармакологическое лечение в отдельности и не уступала смешанной терапии по частоте мочеиспускания в ночное время через 3 месяца и оценки USIQ через 6 месяцев.

В проспективном многоцентровом когортном исследовании с участием 162 пациенток в постменопаузе фракционный CO₂-лазер оказался безопасным и эффективным вариантом лечения, эффект которого сохранялся в течение 6–12 месяцев [15]. Мы использовали те же параметры для фракционного CO₂-лазера в сочетании со стимуляцией мышц тазового дна и получили положительные результаты урофлоуметрии в группе Не-Фарм через 3 месяца после лечения, которые не уступали группе Микс и были аналогичны группе Фарм по объему остаточной мочи. Через 3 месяца было статистически значимое улучшение частоты мочеиспускания в течение дня и ночи, отсутствие позывов к мочеиспусканию и отсутствие остаточной мочи после мочеиспускания в группах Микс и Фарм по сравнению с группой Не-Фарм. Через 6 месяцев пациентки группы Микс показали лучшие результаты. По шкале OAB-q SF у пациенток группы Микс через 3 месяца наблюдался лучший результат, чем у других групп. Через полгода группа Микс оказалась лучше остальных, а Не-Фарм по эффективности превосходила группу Фарм. По данным USIQ через 3 месяца группа Фарм оказалась в два раза лучше, чем Микс и Не-Фарм. Через 6 месяцев эффективность тера-

пии в группах Фарм и Микс была одинаковой и в два раза выше, чем у группы Не-Фарм.

В заключение, комбинация антимускариновых препаратов и селективного β^3 -агониста со стимуляцией мышц тазового дна с биологической обратной связью и фракционным CO₂-лазером превосходит любой метод по отдельности у пациенток с

ГАМП. Частота мочеиспускания менее 15 раз; скорость потока мочи до лечения более 14,5 мл/с; скорость потока мочи через 3 месяца лечения более 17,5 мл/с могут быть предикторами эффективности терапии. Необходимы дополнительные исследования для оценки эффективности комбинации и для разработки рекомендаций для клинической практики.

ЛИТЕРАТУРА

1. Coyne KS, Thompson CL, Lai JS, Sexton CC. An overactive bladder symptom and health-related quality of life short-form: validation of the OAB-q SF // *Neurourol Urodyn*. 2015;34(3):255-263.
2. Xiaofang L, Fang L, Shuang L, Zongjie LU, Quanjiang HE, et al. The Clinical Study on Short-Term Efficacy of Pelvic Magnetic Stimulation Combined with Pelvic Muscle Biofeedback on Female Idiopathic Overactive Bladder // *J Womens Health Dev*. 2023 Mar 24;6(1):31-35. doi: 10.26502/fjwhd.2644-288400105.
3. Nambiar AK, Bosch R, Cruz F, Lemack GE, Thiruchelvam N, et al. EAU Guidelines on Assessment and Nonsurgical Management of Urinary Incontinence // *Eur Urol*. 2018 Apr;73(4):596-609. doi: 10.1016/j.eururo.2017.12.031.
4. Farag F, Sakalis VI, Arteaga SM, Sihra N, Karavitakis M, et al. What Are the Short-term Benefits and Potential Harms of Therapeutic Modalities for the Management of Overactive Bladder Syndrome in Women? A Review of Evidence Under the Auspices of the European Association of Urology, Female Non-neurogenic Lower Urinary Tract Symptoms Guidelines Panel // *Eur Urol*. 2023 Jun 16:S0302-2838(23)02819-1. doi: 10.1016/j.eururo.2023.05.014.
5. Mohamed-Ahmed R, Taithongchai A, da Silva AS, Robinson D, Cardozo L. Treating and Managing Urinary Incontinence: Evolving and Potential Multicomponent Medical and Lifestyle Interventions // *Res Rep Urol*. 2023 Jun 17;15:193-203. doi: 10.2147/RRU.S387205.
6. Lee, J.D., Oh, M.J.M. CO₂ Fractional Laser and Fractional Photothermolysis. In: *Lasers in Dermatology: Parameters and Choice*. Springer, Singapore. (2022). https://doi.org/10.1007/978-981-19-7568-4_12
7. Ogrinc UB, Senčar S, Lenasi H. Novel minimally invasive laser treatment of urinary incontinence in women // *Lasers Surg Med*. 2015;47(9):689–697. doi:10.1002/lsm.22416.
8. Homma Y, Yoshida M, Seki N, Yokoyama O, Kakizaki H, et al. Symptom assessment tool for overactive bladder syndrome--overactive bladder symptom score // *Urology*. 2006 Aug;68(2):318-23. doi: 10.1016/j.urology.2006.02.042.
9. Moore K, Dumoulin C, Bradley C, Burgio K, Chambers T, et al. Adult Conservative Management. In: Abrams P, Cardozo L, Khoury S, Wein AJ, editors. 5th International Consultation on Incontinence. 5th ed. Paris: ICUD-EAU; 2013. p. 1101-227.
10. Abrams P, Andersson KE, Apostolidis A, Birder L, Bliss D, et al. 6th International Consultation on Incontinence. Recommendations of the International Scientific Committee: EVALUATION AND TREATMENT OF URINARY INCONTINENCE, PELVIC ORGAN PROLAPSE AND FAECAL INCONTINENCE. *NeurourolUrodyn*.2018;37(7):2271-2272. doi:10.1002/nau.23551.
11. Yeowell G, Smith P, Nazir J, Hakimi Z, Siddiqui E, Fatoye F. Real-world persistence and adherence to oral antimuscarinics and mirabegron in patients with overactive bladder (OAB): a systematic literature review // *BMJ Open*. 2018;8(11):e021889.
12. Zhumanova EN, Mikhailova AA, Epifanov VA, Korchazhkina NB, Illarionov VE, et al. Myostimulating effect of comprehensive application of general magnetotherapy, fractional CO₂ laser, electro-myostimulation and special complex of exercise in patients with rectoceleal after open-peconstructure // *Khirurgiia (Mosk)*. 2020;(11):79-85. doi: 10.17116/hirurgia202011179.
13. Firinci S, Yildiz N, Alkan H, Aybek Z. Which combination is most effective in women with idiopathic overactive bladder, including bladder training, biofeedback, and electrical stimulation? A prospective randomized controlled trial // *Neurourol Urodyn*. 2020; 39(8):2498-2508. doi: 10.1002/nau.24522.
14. Drake MJ, Chapple C, Esen AA, Athanasiou S, Cambronero J, et al. Efficacy and safety of mirabegron add-on therapy to solifenacin in incontinent overactive bladder patients with an inadequate response to initial 4-week solifenacin monotherapy: a randomised double-blind multicentre phase 3B study // *EurUrol*. 2016;70(1):136–145. doi:10.1016/j.eururo.2016.02.030
15. Li J, Li H, Zhou Y, Xie M, Miao Y, et al. The Fractional CO₂ Laser for the Treatment of Genitourinary Syndrome of Menopause: A Prospective Multicenter Cohort Study // *Lasers Surg Med*. 2021 Jul;53(5):647-653. doi: 10.1002/lsm.23346.

EFFICACY OF NON-PHARMACOLOGICAL AND PHARMACOLOGICAL TREATMENT OF OVERACTIVE BLADDER: A RANDOMIZED TRIAL

E.N.Zhumanova^{1,4}, D.I.Kolgaeva^{1,4}, E.S.Koneva^{1,2}, K.V.Lyadov²,
N.B.Korchazhkina^{3,4}, N.A.Orudzhova¹

¹"MEDSI" Clinical Hospital in Otradnoe, Moscow Region, Russia;

²I.M.Sechenov First Moscow State Medical University (Sechenov University) Moscow, Russia;

³B.V.Petrovsky Russian Research Centre of Surgery (RRCS), Moscow, Russia;

⁴A.I.Yevdokimov Moscow State University of Medicine and Dentistry, Moscow, Russia

Summary. The article presents information on a scientific study conducted to assess the efficacy of pelvic floor muscle stimulation (PFMS) with biofeedback and fractional CO₂ laser, either separately or in combination with an antimuscarinic and selective β_3 -agonist in the treatment of patients with overactive bladder (OAB). 105 female patients with OAB were included in a prospective randomized trial and divided into three equal groups: Group 1, patients receiving a PFMS with a fractional CO₂ laser (non-pharmacological treatment group, Non-Pharm); Group 2, patients receiving a combination of PFMS with fractional CO₂ laser and pharmacological agents (Mix), Group 3, patients receiving a pharmacological agent (Pharm). PFMS treatment continued for 10 days, fractional CO₂ laser was used twice, and pharmacological agents were prescribed for three months. The time points: before treatment, 3 and 6 months after treatment. All parameters of the bladder diary improved significantly in all groups after 3 months ($p < 0.05$), but the beneficial effect persisted up to 6 months in the Mix group. There was a higher improvement in frequency of urination per day and night, no urinary urgency, and no postmicturition urinary residual in Mix and Pharm groups than in Non-Pharm after 3 months. There was a higher improvement in urine flow rate in Non-Pharm and Mix groups after 3 and 6 months. The frequency of urination and urine flow rate before treatment were predictors of favorable outcome. The combination of an antimuscarinic and a selective β_3 agonist with biofeedback PFMS and fractional CO₂ laser is superior to either method alone in patients with OAB.

Автор для корреспонденции:

Жуманова Екатерина Николаевна, Клиническая больница «МЕДСИ» в г. Отрадное, 143442, Московская область, о. Красногорск, пос. Отрадное, Россия;

E-mail: zhumanova.ru@medsigroup.ru

Конфликт интересов. Авторы заявляют об отсутствии конфликта интересов.

DOI: 10.34921/amj.2023.4.008

AŞAĞI ƏTRAFLARDA OLAN XRONİK YARALARIN VAKUUM-TERAPİYA ÜSULU İLƏ MÜALİCƏSİ: KLİNİK ƏLAMƏTLƏRİN VƏ BİOLOJİ ZARLARIN GÖSTƏRİCİLƏRİNİN TƏHLİLİ

I.V.Korpusenko¹, N.N.Nor¹, V.P.Krişen¹, N.V.Trofimov¹, Y.G.Garkavaya⁴, Y.İ.Korpusenko¹, A.N.Makarenko², V.E.Kudryavtseva³, V.V.Koştura¹

¹Dnepr Dövlət Tibb Universiteti, Dnepr, Ukrayna;

²Regionlararası Şəxsi Heyətin İdarə edilməsi Akademiyası, Kiyev, Ukrayna;

³Dnepryanı Dövlət Bədən Tərbiyəsi və İdman Akademiyası, Dnepr, Ukrayna;

⁴Milli Aviasiya Universiteti, Kiyev, Ukrayna

Xülasə. Məqalədə xronik yaralarda olan bioloji zarlara mənfi atmosfer təzyiqinin təsirini öyrənmək məqsədilə aparılmış tədqiqat işi haqqında məlumat verilmişdir. Tədqiqata aşağı ətraflarında olan xronik yaraya görə müayinə və müalicə almış, yaşı 45-lə 75 arasında olan 75 xəstə cəlb edilmişdir. Mikroorqanizmlərin identifikasiyası üçün MALDI-TOF spektroskopiyaya ("Bruker" Almaniya firmasının istehsalı olan aparat vasitəsilə) üsulundan istifadə edilmişdir. Bioloji zarların əmələ gəlməsinin rəqəmli parametrləri Stat Fax 2100 fotometri vasitəsilə müəyyənləşdirilmişdir.

Xəstələrdən 72%-nin xronik yaralarında mikrob zarları müşahidə edilmişdir. Xronik infeksiyanın törədiciləri arasında Gram-mənfi və Gram-müsbət bakteriyaların müxtəlif növləri aşkar edilmişdir, ən çox yayılmış mikroorqanizmlər isə Stafilokoklar qrupuna aid olmuşdur. Vakuüm-terapiyanın cərrahi müalicə və antibakterial terapiya ilə birgə tətbiqi bioloji zarların bərpasının qarşısını almış və yaraların sonrakı infeksiyalaşmasını aradan qaldırmışdır. Bu isə xronik yara probleminin radikal həllinə imkan verir və müalicə alan xəstələrdə yaraların sağalmasına 100 % -li şərait yaradır.

Açar sözlər: bioloji zarlar, xronik xora, vakuüm-terapiya, cərrahi müalicə

Ключевые слова: биопленки, хроническая рана, VAC-терапия, хирургическое лечение

Key words: biofilms, chronic wound, VAC therapy, surgical treatment

VAC-THERAPY IN THE TREATMENT OF LOWER LIMB CHRONIC WOUNDS. ANALYSIS OF CLINICAL AND BIOFILM DATA

I.V.Korpusenko¹, N.N.Nor¹, V.P.Kryshen¹, N.V.Trofimov¹, E.G.Garkava⁴, E.I.Korpusenko¹, A.N.Makarenko², V.E.Kudryavtseva³, V.V.Koshtura¹

¹Dnipro State Medical University. Dnieper. Ukraine

²Interregional Academy of Personnel Management. Kyiv. Ukraine.

³Pridneprovsk State Academy of Physical Culture and sports Dnieper. Ukraine

⁴National Aviation University. Kyiv, Ukraine

The article presents the results of a study conducted to investigate the effects of negative atmospheric pressure on the biofilms of chronic wounds. A total of 62 patients with chronic wounds of the lower extremities, aged 45 to 75 years, were examined and treated. Microorganism identification was performed using MALDI-TOF spectrometry (Bruker, Germany). The quantitative expression of biofilm formation was represented by optical density values measured on the StatFax2100 photometer. Microbial biofilms were detected in 72% of patients with chronic wounds. The causative agents of chronic infection included representatives of both Gram-positive and Gram-negative flora, with a tendency for Staphylococcus species to predominate. VAC therapy, in combination with surgical treatment and antibiotic therapy, prevented the reformation of biofilm, hindered further wound infection, leading to a radical resolution of the wound process, and resulted in wound healing in 100% of treated patients.

Biofilms are ubiquitous in nature because it is part of bacteria's own survival mechanism [1]. As early as 1683, Antoni van Leeuwenhoek observed and described biofilms using his primitive microscope on material from his teeth. However, the biofilm lifestyle of microorganisms was not of interest to medical microbiologists until the early 1970s, when Nils Høiby discovered a connection between the etiology of persistent infection and bacterial aggregates in patients with cystic fibrosis [2]. Since then, it has been recognized that biofilms are involved in many chronic infections [2,3] and, when accumulated, influence their pathogenesis [4,5,6].

Biofilms are complex colonies of bacterial populations (bacteria and fungi) enclosed in a protective extracellular polymeric substance (matrix) that helps them adhere to a suitable surface [6]. The main components of the biofilm matrix are water (up to 97%), microbial cells (up to 5%), polysaccharides, proteins and nucleic acids (up to 2% of each component). [7]. Bacteria in biofilms acquire a special form of antibiotic resistance, which is manifested in increased resistance to antimicrobial agents, disinfectants and immune defense of the macroorganism.

Research over the past two decades has established the pervasive role of biofilm in the formation of chronic wounds [8]. An analysis of published data indicates a prevalence of biofilms of 78.2% in chronic wounds, which poses a significant threat to their healing [9]. One of the promising methods for treating wounds of various etiologies is vacuum therapy, negative pressure wound therapy – NPWT, vacuum assisted closure –VAC), which is one of the types of local treatment that is used to optimize the course of the wound process [10,11]. In recent years, significant progress has been made in the study and use of VAC-therapy, however, the mechanisms of influence of this method on various parts of the wound process require further research.

The purpose of the study: improve the results of treatment of patients with chronic wounds of the lower extremities by using complex treatment, including surgical interventions, VAC- therapy, and also studying the effect of negative pressure on wound biofilms.

Materials and methods. During the period from 2018 to 2023 in the clinic of the Department of General Surgery, Surgery No. 3, Traumatology and Orthopedics of the Faculty of Professional Education of the Dnieper Medical University, 62 patients with chronic wounds of the lower extremities were examined and treated. These are mostly women (58) aged 45 to 75 years. The area of the wounds ranged from 5 to 30 cm in diameter. Among the causes, 28 (45.2%) were complications of chronic venous insufficiency, in 18 (29%) the cause of wounds was mechanical injuries, in 8 (12.9%) – animal and insect bites; in 5 (8.1%) – consequences of acute purulent diseases and in 3 (4.8%) – bedsores. The effectiveness of treatment was assessed based on the study of clinical indicators of wound healing and microbiological examination. Microbiological studies were carried out upon admission of patients to the hospital and on the 14th day after VAC -therapy. In the operating room, after treating the wound with an antiseptic Betadine solution, an area of the wound surface was excised. The biopsy specimen was ground in a mortar with sterile saline solution at a ratio of 1:10. Tenfold dilutions were prepared and inoculated using the Gouldie method on blood nutrient agar plates, followed by quantitative recording of microbial contamination [13]. Identification of microorganisms was carried out using MALDI-TOF spectrometry (Bruker, Germany). Quantitative assessment of the ability of microorganisms to form biofilms was carried out using the photometric method in 96-well plates for enzyme immunoassay [14]. To study the ability to form biofilms, one-day cultures of *Staphylococcus aureus* and *Escherichia coli* isolated from patients were used. The quantitative expression of the degree of biofilm formation was the optical density values measured on a StatFax2100 photometer.

The S-300 VAC system was used to treat wounds with negative pressure. During the first installation of the system, the device was set to a constant aspiration mode with a negative pressure in the wound cavity of 80-110 mm Hg. Art. Vacuum dressings were used (hydrophilic polyurethane sponges with a pore size of 400–2000 µm with a transparent adhesive coating, connected by a drainage tube to a vacuum source apparatus). The first period of system operation lasted from 24 to 48 hours, the second up to 3 days, the subsequent ones - on average up to 5 days. The system was remounted for the purpose of wound revision and during surgical treatment in the operating room.

Statistical processing of the data was carried out by determining the arithmetic mean (M) and its error (m). The significance of the difference in mean values was determined using the Student's t test.

Statistical data processing was carried out using a personal computer using STATISTICA 6.1 software (StatSoftInc., serial AGAR909E415822FA) and Microsoft Excel (Microsoft Office 2016 Professional Plus, Open License 67528927) using descriptive and analytical biostatistics methods and multivariate statistical analysis methods.

Results. Complex treatment began with VAC-therapy, both to prepare wounds for surgery and to reduce tissue swelling, stimulate blood flow and cleanse necrotic tissue. VAC-therapy was also used after autodermoplasty surgery (Fig. 1).

After completing the course of negative pressure treatment in the postoperative period, dressings with ointments with hyaluronic acid were used: Cicatridina, Ialuset –for 2-3 weeks. Treatment was carried out under the condition of adequate unloading of the limbs. Targeted antibacterial therapy was carried out against the background of VAC -therapy and complex surgical treatment. The course of treatment

was carried out in accordance with the results of bacteriological cultures and the choice of drugs to which the greatest sensitivity was identified.

The use of VAC-therapy contributed to the rapid cleansing of wounds, reducing their area and depth, accelerated formation of granulations and epithelization of edges, and reduced costs for wound care products. The reduction in local phenomena of the inflammatory process occurred much faster and more effectively than when using standard local treatment (ointment dressings, wound coverings). This is confirmed by positive changes in the local status on days 4–5 of treatment: a decrease in hyperemia, tissue edema, as well as the amount of wound exudate, a change in its nature from purulent to serous. Signs of epithelization of the wound edges appeared, the tissue defect was gradually filled with granulations and decreased in size (Fig. 2).

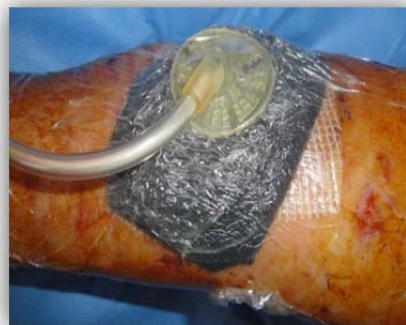
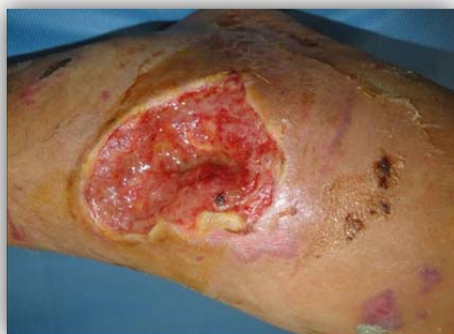
Fig.1. Chronic wound of the left knee joint. VAC-therapy.

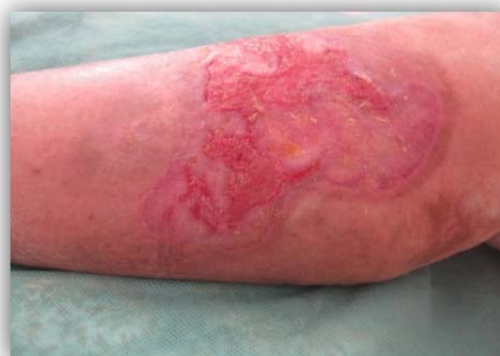
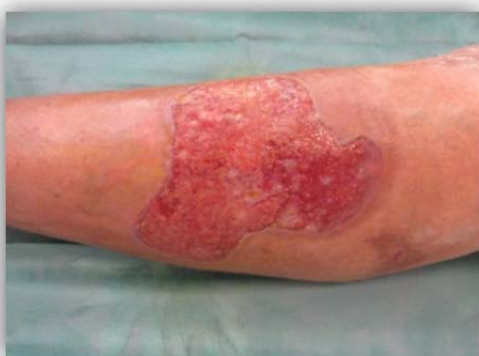
Fig.2. Chronic wound of the left leg: a) upon admission to the hospital; b) after VAC therapy.

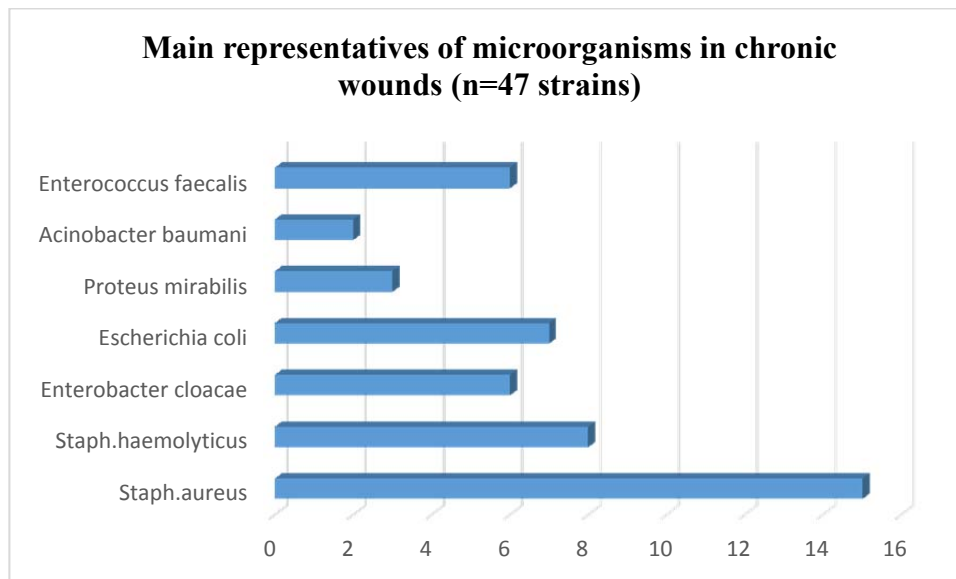


Fig.3. The main representatives of microorganisms in chronic wounds (n=47 strains)

The duration of treatment of patients in hospital was on average (38 ± 3) days. Complete wound healing was achieved in all patients. In 67% of patients, the transplanted autoderm graft took root completely. Partial lysis was observed in 28%, requiring reoperation. In 3% of cases, the wounds healed without surgery. In 2%, severe pain was observed during exposure to negative pressure, which forced the abandonment of VAC therapy and plastic surgery using a perforator propeller flap. Relapses were observed in 2 patients 1 year later and in 1 patient 2 years after treatment.

Microbiological monitoring was carried out upon admission and on the 14th day after VAC- therapy. 47 strains of pathogens were isolated (Fig. 3). The main representatives among the isolated microorganisms were Staphylococcus aureus (15 strains), coagulase-negative staphylococci Staphylococcus haemolyticus (8 strains). Enterobacter cloacae (6 strains) and Escherichia coli (7 strains) were found among enterobacteria; Enterococcus faecalis (6 strains), Proteus mirabilis (3 strains) and Acinetobacter baumannii (2 strains).

The contamination of the wound in the examined patients at the time of the initial examination averaged $2.6 \pm 0.03 \times 10^4$ CFU/ml. To examine the ability of isolated

microorganisms to participate in the formation of biofilm conglomerates consisting of bacteria and extracellular matrix, a photometric method was used. The intensity of biofilm formation was assessed 24 hours after introducing microbes into plastic plates with Mueller-Hinton broth. Biofilm formation was studied before the start of VAC- therapy and on the 14th day after exposure to negative pressure. Biofilms were found in 72% of patients with chronic wounds. A slight predominance of the activity of staphylococcal flora in the formation of biofilms was noted – 1.4-1.6 cu. e. wholesale pl. compared to E. coli - 1.2-1.4 cu. e. wholesale pl. before the start of treatment. On the 14th day after the start of VAC -therapy, a tendency towards a decrease in the intensity of biofilm formation was found: in S. aureus – 1.2-1.5 c.u. and for E. coli – 0.9-1.1 c.u. respectively. The VAC-therapy we used prevented the restoration of the biofilm and prevented further infection of the wound.

Discussion. Our knowledge of biofilm and its impact on wound healing, especially non-healing wounds, is still evolving. Clinically, a chronic wound with red, loose granulation tissue covered with a mucous layer of exudate that returns after debridement, with increased production of discharge, and signs of recession of the epithelial edge, most likely

has a biofilm [15]. In patients with chronic wounds, a long-lasting inflammatory phase, inflammatory mediators and proteases delay the onset of proliferation and disrupt the normal epithelialization process [16]. In the outer layers of the biofilm, bacteria are predominantly aerobic, actively metabolize, multiply rapidly and grow easily in cultures. Deep-lying bacteria can survive in low oxygen concentrations in an anaerobic environment, remain dormant for long periods of time, and do not grow well on conventional crops. A number of observations from laboratory and animal experiments have contributed to the understanding of the pathogenesis of delayed healing in biofilm-colonized chronic wounds. But because the biofilm itself is so complex, an individual bacterial model is not sufficient to simulate a truly complex clinical picture. The lack of human experiments due to ethical concerns provides little information about its effects on chronic wounds. The underlying pathophysiology of biofilm is thought to involve manipulating the host's inflammatory response and converting it primarily into a

constant source of nutrition. The inability of the host immune system to suppress hyperinflammation induces the conversion of the innate immune response into an adaptive immune response, which leads to arrest of wound healing in the inflammatory phase and inhibition of the proliferative phase and epithelialization. Thus, biofilm directly or indirectly affects all phases of wound healing and is currently considered as an independent factor in delaying the normal healing process.

Conclusions

1. Microbial biofilms were found in 72% of patients with chronic wounds. The causative agents of chronic infection were representatives of gram-positive and gram-negative flora with a tendency to predominance of representatives of the genus *Staphylococcus*.

2. VAC-therapy in combination with surgical treatment and proper antibacterial therapy prevented the restoration of biofilm, prevented further infection of wounds, which led to radical solution of the wound process and healing in 100% of treated patients.

ЛІТЕРАТУРА

1. Lene K. Vestby, Torstein Grønseth, Roger Simm, Live L. Nesse. Bacterial Biofilm and its Role in the Pathogenesis of Disease // *Antibiotics*, 2020. 9, 59; doi:10.3390/antibiotics9020059 www.mdpi.com/journal/antibiotics, 1-29.
2. Høiby N.A. short history of microbial biofilms and biofilm infections // *APMIS*, 2017. 125, 272–275.
3. Morton L.M., and Phillips T.J. Wound healing and treating wounds: differential diagnosis and evaluation of chronic wounds // *J. Am. Acad. Dermatol.* 2016. 74, 589–605. doi: 10.1016/j.jaad.2015.08.068 .
4. Krzyszczyk P., Schloss R., Palmer A., and Berthiaume F. The role of macrophages in acute and chronic wound healing and interventions to promote pro-wound healing phenotypes. *Front // Physiol.* 2018. 9:419. doi: 10.3389/fphys.2018.00419
5. Bjarnsholt T. The role of bacterial biofilms in chronic infections // *APMIS*, 2013. 121, 1–58.
6. Roche ED, Renick PJ, Tetens SP et al. Increasing the presence of biofilm and healing delay in a porcine model of MRSA-infected wounds. 2012. *Wound Repair Regen*; 20:537–43.
7. Вринчану Н.О., Дудікова Д.М., Гринчук Н.І, Недашківська В.В.(2019) Біоплівки. Сучасний стан та перспективи антимікробної терапії // *Фармакологія та лікарська токсикологія*, Том 13, 5, 311-321. doi.org/10.33250.13.05.311. [Vrynchanu N.O, Dudikova D.M., Hrynchuk N.I., Nedashkivs'ka V.V. (2019) Bioplivky. Suchasnyy stan ta perspektyvy antymikrobnoyi terapiyi. *Pharmacology and Drug Toxicology*, 13 (5), 311–321 doi.org/10.33250.13.05.311]. [Ukraine]
8. Wolcott RD, Rhoads DD, Bennett ME et al.(2010) Chronic wounds and the medical biofilm paradigm // *J Wound Care* ;19:45–46; 48–50, 52–53.
9. Malone M, Bjarnsholt T, McBain AJ, et al. (2017) The prevalence of biofilms in chronic wounds: a systematic review and meta-analysis of published data // *J Wound Care*;26:20–25.
10. Черкасов М.Ф., Галашокян К.М., Старцев Ю.М., Черкасов Д.М., и соавт. Опыт лечения ран различной этиологии с применением вакуум-терапии // *Sciences of Europe* . 2019. 40, 6-11. [Cherkasov M.F., Galashokjan K.M., Starcev Ju.M., Cherkasov D.M., i soavt. Opyt lechenija ran razlichnoj jetiologii s primeneniem vakuum-terapii // *Sciences of Europe* . 2019. 40, 6-11.]
11. Нор Н.М., Слесаренко С.В., Трофімов М.В., Слесаренко К.С., Корпусенко О.І.(2017). Застосування вакуум-терапії у комплексі лікування хронічних ран нижніх кінцівок. *Klinichna khirurgiia*; 3, 39-41. <https://repo.dma.dp.ua/2097/1/Untitled.FR11.pdf>. [Nor N.M., Slesarenko S.V., Trofimov M.V., Slesarenko K.S.,

- Korpusenko O.I.(2017). Zastosuvannja vakuum-terapii u kompleksi likuvannja hronichnih ran nizhnih kincivok. Klinichna khirurgiia; 3, 39-41. <https://repo.dma.dp.ua/2097/1/Untitled.FR11.pdf>]
12. Korpusenko I.V., Mor N.N., Kryshen V.P., Trofimov M.N., Kudryavtseva V.E., Guzenko A.N. et al. Clinical and immunological aspects of the treatment of chronic wounds using VAC-therapy // Azerbaijan Medical Journal, 2023, №3. p. 51-57
 13. Бойцов А.Г, Иванов В.П., Ластовка О.Н., Порин А.А.(1999) Введение в клиническую микробиологию М.,153р.[Boytsov A.G, Ivanov V.P., Lastovka O.N., Porin A.A.(1999) Vvedeniye v klinicheskuyu mikrobiologiyu; M.,153p. [Russia]]
 14. Тец Г.В., Артеменко Н.К., Заславская Н.В, Тец В.В.(2013) Состояние бактериальных биопленок при длительном культивировании // *Иммунология и микробиология*; 155,4, 460-463. [Tets G.V., Artemenko N.K., Zaslavskaya N.V, Tets V.V.(2013) Sostoyaniye bakterial'nykh bioplenok pri dlitel'nom kul'tivirovani. *Immunologiya i mikrobiologiya*; 155,4, 460-463. [Russia]]
 15. Lenselink E, Andriessen A.(2011) A cohort study on the efficacy of a polyhexanide-containing biocellulose dressing in the treatment of biofilms in wounds. J Wound Care ;20:536–9.
 16. Zhao G, Usui ML, Underwood RA, et al.(2012) Time course study of delayed wound healing in a biofilm-challenged diabetic mouse model // Wound Repair Regen ;20:342–52.

ВАК-ТЕРАПИЯ В ЛЕЧЕНИИ ХРОНИЧЕСКИХ РАН НИЖНИХ КОНЕЧНОСТЕЙ: АНАЛИЗ ДАННЫХ КЛИНИКИ И БИОПЛЕНОК

**И.В.Корпусенко¹, Н.Н.Нор¹, В.П.Крышень¹, Н.В.Трофимов¹, Е.Г.Гаркавая⁴,
Е.И.Корпусенко¹, А.Н.Макаренко², В.Е.Кудрявцева³, В.В.Коштура¹**

¹*Днепровский государственный медицинский университет, Днепр, Украина;*

²*Межрегиональная академия управления персоналом, Киев, Украина;*

³*Приднепровская государственная академия физической культуры и спорта, Днепр, Украина;*

⁴*Национальный авиационный университет. Киев. Украина*

Резюме. В статье представлены результаты исследования, проведенного с целью изучения действия отрицательного атмосферного давления на биопленки хронических ран. Обследовано и пролечено 62 больных с хроническими ранами нижних конечностей в возрасте от 45 до 75 лет. Идентификация микроорганизмов проводилась с использованием MALDI-TOF спектрометрии («Bruker», Германия). Количественным выражением степени биопленкообразования служили значения оптической плотности, измеряемые на фотометре StatFax2100.

Микробные биопленки обнаружены у 72% больных с хроническими ранами. Возбудителями хронической инфекции были представители грамположительной и грамотрицательной флоры с тенденцией преобладания представителей рода *Staphylococcus*. VAC-терапия в сочетании с хирургическим лечением и антибактериальной терапией предотвращала восстановление биопленки, предупреждала дальнейшее инфицирование ран, что привело к радикальному решению проблемы раневого процесса и заживлению ран у 100% лечившихся пациентов.

Autor for correspondence:

Nadezdha N.Nor: Dnipro state Medical University, Kyev Ukraine

E-mail: nadenor@i.ua

DOI: 10.34921/amj.2023.4.009

XRONİK DAKRİOSİSTİTİN CƏRRAHİ MÜALİCƏSİNDƏ ENDONAZAL ENDOSKOPİK DAKRİOSİSTORİNOSTOMİYANIN UĞURSUZ NƏTİCƏLƏNMƏSİNİN SƏBƏBLƏRİ

N.B.Musayeva, N.M.Rüstəmov*

*Akad. M.Ə.Mirqasımov adına Respublika Klinik Xəstəxanasının Oftalmologiya şöbəsi,
Bakı şəhəri, Azərbaycan*

*Akad. Zərifə Əliyeva adına Milli Oftalmologiya Mərkəzi, Bakı, Azərbaycan**

Məqalədə xronik dakriosistitlərin müalicəsində endonazal dakriosistorinostomiya (EDSR) əməliyyatının uğursuz nəticələnməsinə səbəb olan faktorların öyrənilməsi məqsədilə aparılmış tədqiqat işi haqqında məlumat verilmişdir.

Xronik dakriosistit diaqnozu ilə operativ müalicə edilən 55 xəstənin xəstəlik tarixi retrospektiv olaraq (55 göz) araşdırılmışdır (2018-2022-ci illər). Bütün xəstələrə EDSR əməliyyatı aparılmışdır. Əməliyyatlar “Fieger Endophtix” videoendoskopik kompleksinin köməklili ilə aparılmışdır. EDSR cərrahi əməliyyatından sonrakı dövrdə (3-6 ay) 34 xəstədə (61,8%) müsbət nəticə alınmışdır. Xəstələrdən 15 nəfərdə (27,3%) hissəvi uğurlu nəticə alınmışdır, 6 nəfərdə isə (10,9%) cərrahi əməliyyat uğursuz nəticələnməmişdir. Buna da əsas səbəb kimi bir neçə yanaşı gedən xəstəlikləri (şəkərli diabeti, burun selikli qişasının hipertrofiyasını, dərman preparatlarına allergiyası və s.) göstərmək olar. Beləliklə, EDSR metodu daha sadə olmaqla bərabər, qısa zaman ərzində aparılır. EDSR əməliyyatından sonra uğursuzluğun risk faktoru kimi şəkərli diabeti, burun selikli qişasının hipertrofiyasını və dərman preparatlarına allergiyası qeyd etmək olar.

Açar sözlər: xronik dakriosistit, endonazal endoskopik dakriosistorinostomiya

Ключевые слова: хронический дакриоцистит, эндоназальная эндоскопическая дакриоцисториностомия

Key words: chronic dacryocystitis, endonasal endoscopic dacryocystorhinostomy

Gözyaşı yolları xəstəlikləri hazırda da görmə orqanı patologiyaları arasında əsas yerlərdən birini tutur. Burun gözyaşı yolları xəstəliklərinin ən ağırlarından biri də xronik dakriosistitdir. Bəzi müəlliflərin fikrincə, bu xəstəliklərin təxminən 7%-ə qədəri xronik dakriosistitin payına düşür [1-3].

Dakriosistit gözyaşının fasiləsiz axması ilə müşayiət olunur. Çox vaxt gözdən gözyaşından əlavə, irinli ifrazat da gəlir və xəstəlik əmək qabiliyyətinin zəifləməsinə və hətta bəzi xəstələrin psixikasının pozulmasına səbəb olur [2-4].

Dakriosistorinostomiya (DSR) burun-gözyaşı yollarının obstruksiyası zamanı daha üstün və etibarlı cərrahi müalicə metodu sayılır. Bu prosedur zamanı gözyaşı kisəsi ilə burun boşluğu arasında alternativ yol açılır ki, bu da öz növbəsində gözyaşı mayesinin burun boşluğuna maneəsiz axmasına imkan yaradır. Son illərdə əhəmiyyətli olaraq, burun ətrafında gözyaşı kisəsi proyeksiyasında xarici kəsik aparılır.

Burun sümüyündə osteotomiya aparmaqla anastomoz yaradılır; bu cərrahi əməliyyat xarici DSR adlanır [5, 6].

Hal-hazırda xronik dakriosistitlərin cərrahi müalicəsində yeni mikroskopik və endoskopik metodlardan istifadə edilir. Xarici DSR çox travmatik olmaqla bərabər, həm də uzun müddətə (təxminən 1,5-2 saat) aparıldığından, oftalmocərrahların çoxu endonazal DSR-ya üstünlük verirlər [5, 7-9]. Endonazal DSR (EDSR) haqqında ilk məlumatlar hələ 1980-ci illərdə verilmişdir. Sonradan oftalmocərrahların çoxu “qızıl standart” sayılan xarici DSR-dən imtina edərək, EDSR-yə üstünlük vermişlər. Bu metodun xarici DSR-dən daha üstün cəhətlərindən, əməliyyat zamanı vizualizasiyanın daha yaxşı olmasını, dəridə kəsik və kosmetik qüsurların olmamasını göstərmək olar [5,7].

Ədəbiyyatda bəzi müəlliflər EDSR-nin uğursuz nəticələnməsinin səbəblərini açıqlayırlar. Belə ki, cərrahi texnikanın qeyri-adekvat olma-

sı, sümükədə olan dəliyin kiçik olmasına və ya gözyaşı kisəsinin marsupilizasiyasına səbəb olur. Cərrahın təcrübəli olmaması, qranulyasiyaya uğramış toxumaların əmələ gəlməsi də əsas faktorlardan sayılır [4,10,11].

Bu tədqiqat işinin məqsədi xronik dakriosistitlərin müalicəsində EDSR əməliyyatının uğursuz nəticələnməsinə səbəb olan faktorların öyrənilməsi olmuşdur.

Tədqiqatın material və metodları. Retrospektiv olaraq, xronik dakriosistit diaqnozu ilə əməliyyat olunan 55 xəstənin xəstəlik tarixi (55 göz) araşdırılmışdır (2018-2022-ci illər). Bütün xəstələrə EDSR metodu ilə əməliyyat aparılmışdır. Xəstələrdən 10 nəfəri kişi, 45-i isə qadın olmuşdur. Xəstələrin yaşı 31-67 yaş arası olmaqla, orta yaş $51 \pm 4,5$ olmuşdur. Xəstələrdən 30 nəfər 2-ci tip şəkərli diabet diaqnozu ilə müalicə alanlar idi. Əməliyyatdan əvvəl xəstələrin hamısı endokrinoloqun nəzarəti altında şəkərli diabetə görə uyğun müalicə almışlar. Şəkərli diabeti olan bütün xəstələrin qanında şəkərin miqdarı aşağı salınaraq, normaya yaxınlaşdırılmışdır.

Xəstələr otolarinqoloq müayinəsindən sonra cərrahi əməliyyata alınmışlar. Rinoloji müayinə zamanı heç bir xəstədə burun sümüklərinin deformatsiyasına və ya yerdəyişməsinə, burun çəpərinin əyilməsinə rast gəlinməmişdir.

Bütün xəstələrə ənənəvi oftalmoloji müayinələrdən başqa, gözyaşı yollarının keçməzliyini təsdiq etmək üçün gözyaşı yollarının yuyulması, Şirmer sınağı, M.Y.Sultanov üsulu ilə "kanalcıq" sınağı, rəngli burun-gözyaşı sınağı, endoskopik rinoskopiya aparılmışdır.

Əməliyyatlar "LacriMax 25" transkanalikulyar diod lazer cihazı və uzunluğu 18 sm, diametri isə 2,7 mm olan, yan və düz görüntülü işıq zondunu – "Fieger Endophtix" videoendoskopik kompleksinin köməkliliyi ilə aparılmışdır. Aparılan bütün cərrahi əməliyyatlar yerli anesteziya altında icra edilmişdir.

Əməliyyatın gedişi. Əvvəlcə gözyaşı kisəsi

nahiyəsi, orta burun balıqqulağı və burunun selikli qişası 0,1% adrenalin və 2%-li lidokain məhlulunun 1:2 nisbətində qarışığı vasitəsilə yerli olaraq anesteziya olunmuşdur. Sonra hər iki yaş nöqtələri konik zondla genişləndirilmişdir. Gözyaşı kisəsi transkanalikulyar yolla işıqlandırılmışdır. Endoskopik olaraq, burun boşluğunun yan divarında gözyaşı kisəsinin proeksiyası müəyyənləşdirilmişdir. Burun boşluğuna videokamera ilə birləşdirilmiş sərt endoskop yerləşdirilmişdir. Orta burun balıqqulağından öndə, gözyaşı kisəsi proeksiyasında burun selikli qişası və sümüklüylüyündən II-formalı loskut hazırlanmışdır. Mikromotorla birləşdirilmiş almaz ucluqlu bor vasitəsilə gözyaşı sümüyündə optimal ölçülərdə dakriostom formalaşdırılmışdır. Gözyaşı kisəsinin ön-medial divarından II-formalı loskut hazırlanmışdır və burun selikli qişası loskutu ilə birləşdirilmişdir. Əməliyyat bikanalikulyar silikon stent intubasiyası ilə başa çatdırılmışdır. Stentlər cərrahi əməliyyatdan 3-6 ay sonra çıxarılmışdır. Əməliyyatdan sonra gündə 2 damcı 3 dəfə olmaqla, 1 ay müddətinə antibiotik + kortikosteroid kompleksi ilə instillyasiya təyin edilmişdir.

Xəstələr əməliyyatdan 1, 3, 6, 12, 18 və 24 ay sonra planlı olaraq müşahidə altında olmuşlar.

Subyektiv qiymətləndirmə üçün gözyaşı axımı 4 ballıq şkala ilə qiymətləndirilmişdir. Belə ki, 0 bal – gözyaşı axmasının tamamilə olmaması, 1 bal – az nəzərə çarpan, 2 bal – mülayim, orta dərəcəli, 3 bal – yalnız açıq hava şəraitində gözyaşının axması və 4 bal – nəzərə çarpacaq dərəcədə (açıq havada və qapalı şəraitdə) olması kimi qiymətləndirilmişdir [2, 6].

Gözyaşı axarlarının tədqiqinin diaqnostik meyarları 1-ci cədvəldə verilmişdir.

Cərrahi əməliyyatın uğurlu olub-olmaması simptomatik yaxşılaşma ilə bərabər, endoskopik olaraq rinostomun görünməsi ilə qiymətləndirilir. Müvəffəqiyyətsizlik anatomik olaraq rinostomun qapalı olması, funksional isə rinostom açıq olduğu halda belə epiforanın qalması sayılır.

Cədvəl 1. Gözyaşı yollarının tədqiqat metodlarının diaqnostik qiymətləndirilməsi

Tədqiqat metodları Kanal sınaqları:	Nəticələrin qiymətləndirilməsi	
	Normal	Patoloji
1 test – kanalcığa təzyiq	(+)	(-)
2 test – göz almasının rəngsizləşməsi	(+) 3 dəqiqəyədək	(-) 3 dəqiqədən artıq
3 test - gözyaşı kisəsinə təzyiq	(+)	(-)
Burun sınağı	(+) 10 dəqiqəyədək.	(-) 10 dəqiqədən çox
Passiv keçiricilik sınağı	(+) burundan sürətlə axma	(-) keçməzlik və ya azca damcı şəklində
Kanalcıqların və gözyaşı - burun kanalının zondlanması	Zondun sərbəst keçməsi	Keçməzlik və ya zondun çətinliklə keçməsi

Cədvəl 2. Cərrahi əməliyyatdan əvvəl və sonrakı dövrdə gözyaşı axımının qiymətləndirilməsi

Yaş axımının qiymətləndirilməsi (4bal şkalası ilə)	Əməliyyatdan əvvəl		Əməliyyatdan sonra	
	Gözlərin sayı	%	Gözlərin sayı	%
0	-	-	34	61,8
1	2	3,7	8	14,6
2	5	9,9	7	12,7
3	16	29,1	4	7,3
4	32	58,2	2	3,6

Nəticələr və onların müzakirəsi. Cərrahi əməliyyata kimi 72,2% hallarda (40 göz) gözyaşı nöqtəsinə təzyiq etdikdə irinli ifrazat gəlməsi qeyd edilmişdi. Nəzərə çarpacaq qədər (3-4 bal) istər açıq havada, istərsə də qapalı yerlərdə 76,4% hallarda (42 göz) gözyaşı axımı müşahidə olunmuşdur. Cərrahi əməliyyatdan sonra yalnız 6 xəstədə (10,9%) nəzərə çarpacaq gözyaşı axımı qeyd olunmuşdur. Yaşaxmanın subyektiv qiymətləndirilməsinin nəticələri 2-ci cədvəldə verilmişdir.

Alınmış cərrahi əməliyyatın nəticələrini aşağıdakı kimi qiymətləndirmişik: 1. “Tam müvəffəqiyyət” – müsbət rəng sınaqları, kanal sınağı – 3 dəqiqəyədək, gözyaşı-burun sınağı – 10 dəqiqəyədək, yaşaxma və irinli ifrazatın olmaması, habelə gözyaşı yollarının yuyulmasında sərbəst keçiricilik. 2. “Hissəvi müvəffəqiyyət” – gözyaşı yollarının yuyulması zamanı passiv keçmə ilə burun-gözyaşı sınağının mənfi və ya çox zəif 10 dəqiqədən çox. 3. “Müvəffəqiyyətsiz” – açılmış dəliyin-anastomozun bitməsi və dakriosistitin residivi.

Cərrahi əməliyyatdan 3-6 ay sonra xəstələrin müayinəsi zamanı 34 xəstədə “tam müvəffəqiyyət” (61,8%), 15 xəstədə “hissəvi müvəffəqiyyət” (27,3%), 6 xəstədə isə “müvəffəqiyyətsiz” nəticə (10,9%) müşahidə etmişik. Sonuncu 6 xəstədə 6 aydan sonra təkrar cərrahi

əməliyyat aparılmışdır.

Cərrahi əməliyyatdan sonra 1-4 bal dərəcə nəticə ilə qiymətləndirilən 21 xəstədən 14-də 2-ci tip şəkərli diabet, 3 nəfərdə burun selikli qişasının hipertrofiyası, 3 nəfərdə dərman preparatlarına qarşı allergik reaksiya olmuş, bir nəfər isə bir neçə il əvvəl blefaroplastika əməliyyatı keçirmişdir.

Məlum olduğu kimi, cərrahi əməliyyatdan sonra birinci ayın sonu, ikinci ayın əvvəllərində epitel qalınlığının bərpası ilə selikli qişanın yarasının epitelizasiyası başa çatır. Subepitelial qatda sümük toxumasının yenilənməsi prosesi stabilləşir.

Rəngli gözyaşı-burun sınağı və gözyaşı yollarının yuyulması sınağının nəticələri 3-ci cədvəldə verilmişdir.

Beləliklə, EDSR cərrahi əməliyyatından sonrakı (3-6 ay) dövrdə 61,8% halda müsbət nəticə alınmışdır ki, bu da klassik üsulla aparılan xarici DSR-dan geri qalır. Xəstələrdən 15 nəfərdə (27,3%) hissəvi uğurlu nəticə alınmışdır, 6 nəfərdə isə (10,9%) cərrahi əməliyyat uğursuz olmuşdur. Buna da əsas səbəb kimi bir neçə yanaşı gedən xəstəliyi (şəkərli diabeti, burun selikli qişasının hipertrofiyası, dərman preparatlarına allergiya və s.) göstərmək olar [6].

Cədvəl 3. Rəngli gözyaşı-burun və gözyaşı yollarının yuyulması sınaqlarının nəticələri

Rəngli gözyaşı-burun sınağı			Gözyaşı yollarının yuyulması sınağı		
Müsbət	Ləngimiş	Mənfi	Sərbəst keçir	Çətin keçir	Tam keçmir
gözlərin sayı (%)	gözlərin sayı (%)	gözlərin sayı (%)	gözlərin sayı (%)	gözlərin sayı (%)	gözlərin sayı (%)
39 (70,9%)	12 (21,8%)	4 (7,3%)	44 (80,0%)	7 (12,8%)	4 (7,3%)

Şəkərli diabet cərrahi əməliyyatın uğursuzluğunun əsas səbəblərindən sayılır. Belə ki, hiperqlikemik vəziyyət qranulyasion toxumanın əmələ gəlməsində endotel hüceyrələrin və fibroblastların funksiyasını əhəmiyyətli dərəcədə pozur [10].

Tədqiqat əməliyyat aparılmış xəstələrdə şəkərli diabetin rinostomadakı çarpiq toxuma və qranulyasiyanın əmələ gəlməsi ilə şox sıx bağlı olduğunu göstərdi.

Residivlərin baş verməsində xəstələrin cinsiyyətinin və yaşının rolu olduğu təsdiq edilməmişdir.

Endonazal DSR əməliyyatı qanaxmadan asılı olaraq 30-40 dəqiqə müddətinə aparılmışdır, halbuki klassik üsulla aparılan xarici DSR hətta təcrübəli cərrah tərəfindən aparıldıqda belə, 50-80 dəqiqə müddətinə yerinə yetirilir [2].

Beləliklə, EDSR metodu daha sadə olmaqla bərabər, qısa müddət ərzində aparılır. EDSR əməliyyatından sonra uğursuzluğun risk faktoru kimi şəkərli diabeti, burun selikli qişasının hipertrofiyasını və dərman preparatlarına allergiyanı qeyd etmək olar.

ƏDƏBİYYAT

1. Аскерова С.М. Отдаленные результаты шадящей дакриоцисториностомии и дакриодукториностомии по Султанову / С.М. Аскерова // Современные методы диагностики и лечения заболеваний слезных органов: науч.-практ. конф.: сб. науч. ст. – Москва, 2005. – С. 40-41. [Askerova S.M. Otdalennyye rezul'taty shhadjashhej dakriocistorinostomii i dakrioduktorinostomii po Sultanovu / S.M. Askerova // Sovremennyye metody diagnostiki i lechenija zabolevanij sleznyh organov: nauch.-prakt. konf.: sb. nauch. st. – Moskva, 2005. – S. 40-41.]
2. Karim R.A., Ghabrial R., Lunch T. Comparison of external and endoscopic endonasal dacryocystorhinostomy for acquired nasolacrimal duct obstruction. // Clin. Ophthalmol., – 2011. 5, – p.979-89. doi:10.2147/OPHTH.S19455.
3. Nowak R., Rekas M., Gospodarowicz I.N. Long-term outcomes of primary transcanalicular laser dacryocystorhinostomy // Grafes Arch Clin Ophthalmol., – 2021. 259(8), – p.2425-2430. doi:10/1007/s00417-021-05165-5.
4. İbadov S.Ə. Dakriosistitlərin müalicəsində endonazal endoskopik dakriosistorinostomiyanın tətbiqindəki təcrübəmiz // Oftalmologiya, – Bakı, – 2013, №3(13), – s.3-6. [İbadov S.A. Dakriosistitlərin müalicəsində endonazal endoskopik dakriosistorinostomiyanın tətbiqindəki təcrübəmiz // Oftalmologiya, – Bakı, – 2013, №3(13), – s.3-6.]
5. Karasu B., Kiray G., Eris E. Comparison of success between external and endonasal dacryocystorhinostomy in primary acquired nasolacrimal duct obstruction in Turkish cohort // North Clin Istanbul, – 2020, Jul 23; 7(6), – p.579-584. doi:10.14744/nci.2020/06888
6. Svati V.M., Prajakta S.G., Prasanna P.M. Endonasal Dacryocystorhinostomy: Results with or Without Stenting // Cureus, – 2023. Jan 6; 15(1), – p.e33470.
7. Sung J.Y., Lee Y.H., Kim K.N. Surgical outcomes of endoscopic dacryocystorhinostomy: analysis of age effect // Sci Rep., – 2019. 9(1), – p.19861. Doi:10.1038/s41598-019-56491-y.
8. Engelsber K., Sadlon M. First-Onset Dacryocystitis: Characterization, Treatment, and Prognosis // Ophthalmol. Ther., – 2022, Oct; 11(5):1735-1741. doi: 10.1007/s40123-022-00544-5.
9. Fayers T., Dolman PJ. Bicanalicular silicone stents in endonasal dacryocystorhinostomy // Ophthalmology, – 2016. Oct.; 123, – p.2255-2259. doi:10.1016.
10. Keren Sh., Aberdel A., Manor A. Endoscopic dacryocystorhinostomy: reasons for failure // Eye (Lond), – 2020. May; 34(5), – p.948-953. doi:10.1038/s41433-019-0612-y.
11. Ali M.J., Psaltis A.J., Murphy J. Povered endoscopic dacryocystorhinostomy: a decade of experience // Ophthalm. Plast. Reconstr Surg., – 2015. 31, – p.219-221. doi:10.1097/IOP.0000000000000261.

ПРИЧИНЫ НЕУДАЧНОЙ ЭНДОНАЗАЛЬНОЙ ЭНДОСКОПИЧЕСКОЙ ДАКРИОЦИСТОРИНОСТОМИИ ПРИ ХИРУРГИЧЕСКОМ ЛЕЧЕНИИ ХРОНИЧЕСКИХ ДАКРИОЦИСТИТОВ

Н.Б.Мусаева, Н.М.Рустамова

Республиканская клиническая больница имени акад.М.А.Миркасимова,

Отделение офтальмологии, Баку, Азербайджан

*Национальный Центр Офтальмологии имени акад. Зарифы Алиевой**

Резюме. В статье представлены результаты исследования, проведенного с целью изучения факторов, приводящих к неудачному результату эндоскопической дакриоцисториностомии (ЭДЦР)

при лечении хронических дакриоциститов. В ретроспективное исследование были включены истории болезни 55 пациентов (55 глаз) с диагнозом хронический дакриоцистит, проходивших лечение в период 2018-2022 гг. Всем пациентам была проведена ЭДЦР. Оперативное вмешательство проводилось с помощью видеондоскопического комплекса «Fieger Endophtix». В послеоперационном периоде (3-6 месяцев) у 61,8% пациентов был получен положительный результат, у 15 пациентов (27,3%) частично удачный результат, у 6 пациентов (10,9%) результат был неудачным, основной причиной которого можно указать наличие у пациентов сопутствующих заболеваний (сахарный диабет, гипертрофия слизистой оболочки носа, аллергия на лекарственные препараты и др.). Таким образом, ЭДЦР является более простой методикой, с меньшей длительностью операции. Среди факторов риска, приводящих к неудачному исходу, можно отметить такие сопутствующие заболевания, как сахарный диабет, гипертрофия слизистой оболочки носа и аллергические реакции на лекарственные препараты.

CAUSES OF FAILURE OF ENDONASAL ENDOSCOPIC DACRYOCYSTORINOSTOMY IN THE SURGICAL TREATMENT OF CHRONIC DACRYOCYSTITIS

N.B.Musayeva, N.M.Rustamova

*Department of Ophthalmology, Republican Clinical Hospital
named after acad. M.A.Mirgasimov, Baku, Azerbaijan*

National Centre of Ophthalmology named after acad. Zarifa Aliyeva, Baku, Azerbaijan*

Summary. This article presents the results of research the factors leading to unsuccessful results of endoscopic dacryocystorhinostomy (EDCR) in the treatment of chronic dacryocystitis. The retrospective study included medical records of 55 patients (55 eyes) diagnosed with chronic dacryocystitis who underwent EDCR between 2018 and 2022. The surgical intervention was performed using a videoendoscopic complex “Fieger Endophtix”. In the postoperative period (3-6 months) the overall success rate for the surgery was 61,8%. In 15 patients (27,3%) was received partial success and in 6 patients (10,9%) the result was unsuccessful. The parameters that correlated significantly with failure were coexisting diseases as diabetes mellitus, hypertrophy of the nasal mucosa, allergy to medications, etc. Thus, EDCR is technically simple and safe surgical procedure with shorter duration. Among the risk factors leading to unsuccessful outcome are such coexisting diseases as diabetes mellitus, hypertrophy of the nasal mucosa and allergy to medications.

Müəlliflərlə əlaqə üçün:

Nigar Bəxtiyar qızı Musayeva Akad. Mirqasımov adına Respublika Klinik Xəstəxanası, oftalmologiya şöbəsi

E-mail: nigar.musayeva@yahoo.com

DOI: 10.34921/amj.2023.4.010

KƏSKİN MİOKARD İNFARKTI ZAMANI XƏSTƏLƏRDƏ İŞEMİK MƏNŞƏLİ MİTRAL QAPAQ ÇATIŞMAZLIĞININ YARANMASININ XÜSUSİYYƏTLƏRİ

L.R.Stestyuk^{1,2}, İ.M.Kliş², İ.O.Stetsyuk^{1,3}, B.M.Todurov^{1,3},
M.B.Todurov³, O.V.Zelençuk^{1,3}, S.M.Sudakeviç^{1,3}

¹Ukrayna Səhiyyə Nazirliyinin Ürək İnstitutu, Kiyev;

²Horbaçevski ad. Ternopol Milli Tibb Universiteti, Ternopol;

³Şupik ad. Ukrayna Milli Səhiyyə Universiteti, Kiyev, Ukrayna

Xülasə. ST seqmentinin yuxarı istiqamətdə yerdəyişməsi olan və olmayan miokard infarktının (MI) bilavasitə başlanğıc dövründə mitral requrgitasiyanın (MR) yayılmasını və ağırlıq dərəcəsini öyrənmək məqsədilə tədqiqat aparılmışdır.

Tədqiqatda kliniko-anamnestik metodlardan, obyektiv müayinə üsullarından isə laborator müayinə, elektrokardiografiya, exokardiografiya və koronarografiyadan istifadə edilmişdir.

Tədqiqat göstərmişdir ki, xəstənin kişi cinsinə mənsubluğu (66%), yaşının 67-dən çox olması, koronarografiyada çoxlu damar zədələnmələrinin olması (56%), revaskulyarizasiyaya qədər 31 saatdan çox vaxt keçməsi, sol mədəciyin atım fraksiyasının 40%-dən aşağı olması mitral requrgitasiyanın inkişafı üçün prediktor hesab edilə bilər. Orta səviyyəli MR-lə assosiasiya edən faktorlara yaş (66 ± 12 il), xəstənin kişi cinsinə mənsubluğu (62,5%, 16 nəfərdən 10-u), sol mədəciyin son diastolik ölçü indeksi (74 ± 13 ml/m²-dən az) və sol qulağın dilatasiyası (sol mədəciyin həcm indeksi – $52\pm 14,8$ ml/m²) aid edilə bilər.

Müəlliflərin fikrincə, miokard infarktından sonra mitral requrgitasiyanın baş verməsi sol mədəciyin lokal və ümumi remodelləşməsi ilə əlaqədar olur. Bu proses miokard infarktının qabaqcadan məlum olan risk amillərindən asılı olmadan xəstəliyin nəticələrinə mənfi təsir göstərə bilər. Mitral requrgitasiya çox vaxt klinik əlamətlərsiz keçdiyinə görə miokard infarktı olan xəstələrdə vaxtaşırı exokardiografik müayinəyə ehtiyac vardır. Müayinənin aparılması mitral requrgitasiya dərəcəsinin miqdarca qiymətləndirilməsinə yönəldilməlidir.

Açar sözlər: mitral requrgitasiya, miokard infarktı, exokardiografiya, koronoa angiografiya

Ключевые слова: митральная регургитация, инфаркт миокарда, эхокардиография, коронарная ангиография.

Key words: mitral regurgitation, myocardial infarction, echocardiography, coronary angiography.

FEATURES OF OCCURRENCE ISCHEMIC MITRAL REGURGITATION IN PATIENTS WITH ACUTE MYOCARDIAL INFARCTION

L.R.Stetsyuk^{1,2}, I.M.Klishch², I.O.Stetsyuk^{1,3}, B.M.Todurov^{1,3},
M.B.Todurov³, O.V.Zelenchuk^{1,3}, S.M.Sudakevych^{1,3}

¹Heart Institute of the Ministry of Health of Ukraine, Kyiv, Ukraine

²Horbachevsky Ternopil National Medical University, Ternopil, Ukraine

³Shupyk National Healthcare University of Ukraine, Kyiv, Ukraine

Summary. A study was conducted, the purpose of which was to evaluate the prevalence and severity of MR immediately following ST-elevation (STEMI) and non-ST-elevation myocardial infarction (NSTEMI) in contemporary clinical practice.

The research methods were clinical and anamnestic examination, objective examination, electrocardiography, laboratory diagnostics, echocardiography and coronary angiography.

It was found that the predictors of the development of mitral regurgitation against the background of acute myocardial infarction are male gender (66%), the age of patients older than 67 years, multivessel

damage according to coronary angiography (56%), time to revascularization is more than 31 hours, the ejection fraction of the left ventricle less than 40%. Factors associated with \geq moderate MR were age (66 ± 12), male gender (10 of 16 [62,5%], low LVEF ($39,94 \pm 7,02$); long time-to-revascularization ($31 \pm 4,7$ h); and dilatation of the LV (LVEDVi: 74 ± 13 ml/m²), and left atrium (LAVi: $52 \pm 14,8$ ml/m²).

Mitral regurgitation after myocardial infarction is the result of multifactorial processes involving local and global left ventricular remodeling. Consistent evidence underscores its adverse impact on outcomes, independently of previously known indicators of risk after myocardial infarction. As mitral regurgitation is often clinically silent, it should be systematically evaluated by echocardiography. The evaluation should include precise quantification of the degree of mitral regurgitation to best appraise the ensuing risk.

According to the Center of Medical Statistics, 40 000 cases of acute myocardial infarction (AMI) are diagnosed in Ukraine every year [1]. Clinically, myocardial infarction (MI) is diagnosed with an increase in cardiac biomarkers and the presence of signs of acute ischemia, which are confirmed by the patient's symptoms, electrocardiographic changes, and imaging results [2].

In recent years, the inhospital mortality of MI has decreased sharply due to the development of reperfusion centers and is 3% in 2020. [3,4,5]. However, pre-hospital mortality, which reaches 19,5%, remains a big problem [6].

Prognostically, infarction of the anterior wall of the left ventricle (LV) is more unfavorable, as it is associated with an increase in the frequency of acute heart failure, ventricular fibrillation, and death [7-10]. Some studies say that mortality within 30 days during the development of acute heart failure is 11% [11].

Ischemic mitral regurgitation (IMR) is a frequent complication of MI. It can occur following AMI due to reduced myocardial contraction at the site of papillary muscle insertion or papillary muscle displacement, resulting in leaflet tethering.

The severity of IMR may vary dynamically as a function of left ventricular loading conditions, heart rhythm, conduction system disease, and myocardial ischemia. Ischemic mitral regurgitation is a type of secondary mitral regurgitation that occurs after MI. Several studies have shown high risks of illness and death from cardiovascular disease among patients with symptomatic heart failure, reduced left ventricular systolic function, and moderate or greater degrees of IMR [12-16].

This study aims to evaluate the prevalence and severity of MR immediately following ST-elevation (STEMI) and non-ST-elevation myocardial infarction (NSTEMI) in contemporary

clinical practice. We also studied risk factors and predictors of outcome. All included patients underwent transthoracic echocardiography before discharge, with the aim of quantifying MR by the multiparametric method where possible.

Methods. The Kyiv Heart Institute is a major cardiac center in Ukraine. Between March 3, 2021 and November 16, 2022, records of patients admitted to Kyiv Heart Institute with type I acute myocardial infarction and treated by percutaneous coronary intervention were retrospectively examined. Patients transferred in from other centers were included. All included patients had transthoracic echocardiography (TTE) before discharge. Baseline demographic data and presenting features were recorded, including heart failure, time between symptom-onset and PCI and initial high-sensitivity troponin T (taken on admission. The maximum increase in troponin (peak) was also recorded (upper limit of detectable range > 26 ng/ml). Diagnoses of STEMI and NSTEMI were made by the admitting consultant cardiologist, according to standard international guideline definitions [17-23].

Transthoracic echocardiography was performed using Epiq 7 (Philips). Proximal flow convergence was assessed in the apical 4-chamber view, allowing for measurement of the proximal isovolumetric surface area (PISA) with reduced aliasing velocity and increased penetration depth. Effective regurgitant orifice area (EROA) was derived from a continuous wave Doppler profile of the MR jet in the apical 4-chamber view. Vena contracta (VC) width was assessed in the parasternal long axis view. MR was categorized as mild, moderate, or severe according to established criteria [24]. Left atrial (LA) and LV dimensions were indexed according to the Mosteller calculation of body surface area. LV ejection fraction (LVEF) was calculated by the Simpson's biplane method. LA volume was calculated using the biplane method from images acquired in the apical 4 and apical two chamber views at end-systole. LA dilatation was defined as

an indexed left atrial volume (LAVi) > 34 ml/m² [25].

Results. During this research 61 patients were diagnosed with AMI in 2021 and 2022. All 61 consecutive patients treated by PCI with recorded inpatient TTE were included. Median time from symptom onset to PCI for was 38,5 hours and 20 hours for patients with ischemic mitral regurgitation and without mitral regurgitation respectively (Figure 1). Baseline and demographic data are given in Table 1.

Mitral regurgitation was observed in 25 of 61 patients (41%), graded as mild n = 9 (36%), moderate n = 9 (36%) and severe n = 7 (28%).

Patients with MR were more commonly men (14 of 25 [66%] vs 30 of 36 [83%]; p <0,0146), older (67 ± 10 years vs 65 ± 11

years; p <0,001) and more likely to have a past history of hypertension (25 of 25 [100%] vs 35 of 36 [97%]; p = 0,015*) and previous MI (9 of 25 [36%] vs 8 of 36 [22%]; p = 0,044*). Patients with and without mitral regurgitation have the similar LVEF (37 ± 2% vs 40 ± 3%; p <0,001*). But patients with MR more often had kidney disease (12 of 25 [48%] vs 12 of 36 [33%]; p =0,048*).

On angiography, in patients with mitral regurgitation, the number of patients with a three-vessel lesion prevailed (14 of 25 [56%]). Hemodynamically significant stenoses that were treated prevailed in lesions left anterior descending artery (13 of 25 [52%] p < 0,001*) and right coronary artery (13 of 25 [52%] p= 0,018*).

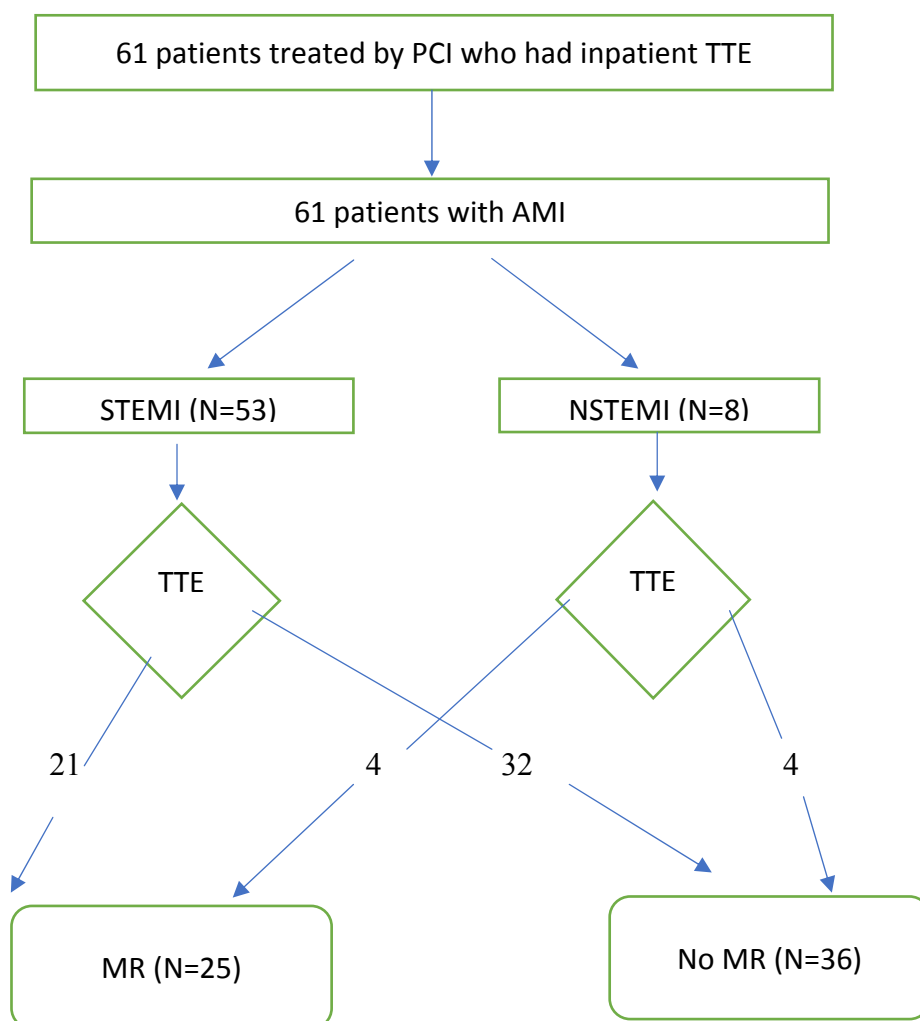


Figure 1. Consort diagram demonstrating the number of patients included in the study and their respective outcomes.

Table 1. Baseline and angiographic characteristics of the population

Variable	Mitral regurgitation		P value
	Yes (N = 25)	No (N = 36)	
Age (years)	67 ± 10	65 ± 11	<0,001*
Women	11 (44%)	6 (17%)	<0,046*
Smoker	17 (68%)	20 (56%)	<0,001*
Kidney disease	12 (48%)	12 (33%)	0,048*
Diabetes mellitus	9 (36%)	10 (28%)	0.854
Family history of CAD	16 (64%)	13 (36%)	<0,001*
Hypertension	25 (100%)	35 (97%)	0,015*
Previous MI	9 (36%)	8 (22%)	0,044*
Previous PCI	3 (12%)	1 (3%)	0,56
Presentation			
Mean LVEF (% § SD)	37 ± 2	40 ± 3	<0,001*
Initial troponin (ng/L)	3,05 ± 2,37	5,59 ± 7,84	0,046
Peak troponin (ng/L)	14,76 ± 11,52	17,32 ± 9,18	<0,001*
NSTEMI	4 (16%)	4 (11%)	0.895
Symptom onset to PCI time (h)	20	19,5	0,032*
STEMI	21 (84%)	32 (89%)	0.843
Symptom onset to PCI time (h)	38,5	20,2	0,32*
Severe disease by vessel			
Left main	1 (4%)	7 (19%)	0.46
Left anterior descending	1 (4%)	1 (3%)	< 0.001*
Left circumflex	1 (4%)	1 (3%)	< 0.001*
Right coronary	2 (8%)	1 (3%)	0.018*
Two vessel disease	7 (28%)	11 (31%)	0.001*
Three vessel disease	14 (56%)	16 (45%)	0.567
Treated coronary artery			
Bypass graft	1 (4%)	7 (19%)	0.75
Left main	1 (4%)	1 (3%)	0.45
Left anterior descending	13 (52%)	29 (81%)	0.006*
Left circumflex	7 (28%)	16 (45%)	0.003*
Right coronary	13 (52%)	13 (36%)	0.65
Intervention			
Drug eluting stent	61	55	0.254
Bare metal stent	1 (4%)	2	0.654
Ballon	1 (4%)	1 (3%)	0.345
Complication	1 (4%)	2 (6%)	0.015*

CAD = coronary artery disease; MI = myocardial infarction; CABG = coronary artery bypass grafting; PCI = percutaneous coronary intervention; LVEF = left ventricular ejection fraction; NSTEMI = non-st elevation myocardial Infarction; STEMI = ST-elevation Myocardial Infarction;

* Denotes significant P values <0.05.

Moderate or severe MR was mostly graded using the multiparametric approach. Factors associated with \geq moderate MR were age (66 ± 12), male gender (10 of 16 [62,5%], low LVEF ($39,94 \pm 7,02$); long time-to-revascularization ($31 \pm 4,7$ h); and dilatation of the LV (LVEDVi: 74 ± 13 ml/m²), and left

atrium (LAVi: $52 \pm 14,8$ ml/m²). Lesions of the left anterior descending artery and the right coronary artery were the same (9 of 16 [56%] vs 9 of 16 [56%]). Mitral insufficiency prevailed in patients with STEMI (15 of 16 [94%] vs 1 of 16 [6%]) (Table 2).

Table 2. Characteristics of patients with versus \geq moderate mitral regurgitation

Parameter	Moderate and severe MR (N = 16)
Age (years)	66 \pm 12
Women	6 (37,5 %)
STEMI	15 (93,75%)
NSTEMI	1 (6,25%)
Initial troponin	3,28 \pm 2,71
Peak troponin	18,7 \pm 9,77
LVEF (%)	39,94 \pm 7,02
LVEDVi (ml/m2)	74 \pm 13
LAVi (ml/m2)	52 \pm 14,8
Symptom onset to PCI time STEMI patients (h)	31 \pm 4,7
Treated coronary artery (15 Drug eluting stents)	
Left main	0
Left anterior descending	9
Left circumflex	7
Right coronary	9

Values expressed as mean \pm standard deviation (age, LVEF, LVEDVi, LVESVi, LAVi), percentage within the population (male sex, STEMI, NSTEMI), or median with interquartile range (peak troponin).

LVEF = left ventricular ejection fraction; LVEDVi = indexed left ventricular end-diastolic volume; LAVi = indexed left atrial volume; STEMI = ST-elevation myocardial infarction; NSTEMI = non-ST elevation myocardial infarction.

** denotes statistical significance ($P < 0.05$)

Conclusion

According to the analysis, it can be concluded that the predictors of the development of mitral regurgitation against the background of acute myocardial infarction are male gender, the age of patients older than 67 years, multivessel damage according to coronary angiography, time to revascularization is more than 31 hours, the ejection fraction of the left ventricle less than 40%.

Mitral regurgitation after myocardial infarction is the result of multifactorial

processes involving local and global left ventricular remodeling. Consistent evidence underscores its adverse impact on outcomes, independently of previously known indicators of risk after myocardial infarction. As mitral regurgitation is often clinically silent, it should be systematically evaluated by echocardiography. The evaluation should include precise quantification of the degree of mitral regurgitation to best appraise the ensuing risk.

LITERATURE

1. Gandzjuk V.A. Analysis of incidence of ischemic heart disease in Ukraine // Ukrainian cardiology journal. 2014. № 3. P. 45-52.
2. Thygesen K., Alpert J.S., Jaffe A.S., Chaitman B.R., Bax J.J., Morrow D.A., White H.D. Executive Group on behalf of the Joint European Society of Cardiology (ESC) / American College of Cardiology (ACC)/American Heart Association (AHA) / World Heart Federation (WHF) Task Force for the Universal Definition of Myocardial Infarction (2018) // Circulation. 2018 Nov 13; 138 (20): e618-y651 DOI: 10.1016/j.heart.2018.08.004
3. WHO Global Health Workforce Statistics [online database]. Health Workforce. Geneva: World Heart Organization. 7. P. 42-43. who.int/hrh/statistics/hwfstats/en/

4. Dyuba D.O., Zhurovska Yu. M., Loskutov O. The issue of anesthetic support in interventional cardiology// *Medicine of urgent conditions*. 2017. №. 1(80). P. 125-128. DOI:10.22141/2224-0586.1.80.2017.94464
5. Ivanyuk N.B., Zharinov O.Y., Mikhalev K.O., Yepanchintseva O.A., Todurov B.M. Clinical characteristics and quality of life of patients with ischemic cardiomyopathy selected for revascularization interventions// *Ukrainian Journal of Cardiology*. 2016. №. 1. P. 21-28.
6. *Global Health Estimates 2015: Deaths by cause, age, sex, by country and by region, 2000–2015*. Geneva: World Health Organization, 2016 (http://www.who.int/healthinfo/global_burden_disease/estimates/en/index1.html, accessed 22 March 2017).
7. Shabbir M., Kayani A.M., Qureshi O., Mughal M.M. Predictors of fatal outcome in acute myocardial infarction // *J Ayub Med Coll Abbottabad*. 2008 Jul-Sep;20(3):14-6. DOI: <http://dx.doi.org/10.18203/2349-3933.ijam20174285>
8. Tusun E., Uluganyan M., Ugur M., Karaca G., Osman F., Koroglu B., Murat A., Ekmekci A., Uyarel H., Sahin O., Eren M., Bolca O. ST-segment elevation of right precordial lead (V4 R) is associated with multivessel disease and increased in-hospital mortality in acute anterior myocardial infarction patients // *Ann Noninvasive Electrocardiol*. 2015 Jul; 20(4): 362-7. DOI: [10.1111/anec.12199](https://doi.org/10.1111/anec.12199)
9. Marushchak M., Krynytska I., Lepyavko A. Association of serum uric acid with albuminuria in type 2 diabetic patients with comorbid obesity and/or essential arterial hypertension. *Ukrainian Journal of Nephrology and Dialysis*. 2022; 1(73): 58-69. doi: [https://doi.org/10.31450/ukrjnd.1\(73\).2022.07](https://doi.org/10.31450/ukrjnd.1(73).2022.07)
10. Kolesnyk, M., Stepanova, N., Kozliuk, N. Specialized medical care for chronic kidney disease patients during the war in Ukraine // *Ukrainian Journal of Nephrology and Dialysis*, 2022, (2), pp. 3–5
11. Leopoldo Pagliani, Nicolosi Elisa, Rivaben Dante Eduardo, Dal Corso Lorenza, Di Naro Agnese, Francesco Antonini-Canterin, Role of New Technologies in Supporting the Treatment of Complex Patients, *Heart Failure Clinics*, 10.1016/j.hfc.2021.01.009, 17, 2, (279-287), (2021). DOI: <https://doi.org/10.1016/j.hfc.2021.01.009>
12. Lamas G.A., Mitchell G.F., Flaker G.C. et al. Clinical significance of mitral regurgitation after acute myocardial infarction // *Circulation* 1997;96:827-33.
13. Grigioni F., Enriquez-Sarano M., Zehr K.J., Bailey K.R., Tajik A.J. Ischemic mitral regurgitation: long-term outcome and prognostic implications with quantitative Doppler assessment // *Circulation* 2001;103: 1759-64
14. Amigoni M., Meris A., Thune J.J. et al. Mitral regurgitation in myocardial infarction complicated by heart failure, left ventricular dysfunction, or both: prognostic significance and relation to ventricular size and function // *Eur Heart J* 2007;28:326-33.
15. Demikhova, N., Chernatska, O., Mazur, T. et al. Markers of cardiovascular complications in patients with type 2 diabetes mellitus and arterial hypertension // *Bangladesh Journal of Medical Science*, 2018, 17(2), pp. 319–322.
16. Yarmolenko, O., Bumeister, V., Polak, S. et al. The effect of the experimental chronic hyperglycemia on the kidney and myocardium // *Ukrainian Journal of Nephrology and Dialysis*. 2021; 3(71): 3–10. [https://doi.org/10.31450/ukrjnd.3\(71\).2021.01](https://doi.org/10.31450/ukrjnd.3(71).2021.01)
17. Roffi M., Patrono C., Collet J.P., Mueller C., Valgimigli M. et al. 2015 ESC Guidelines for the management of acute coronary syndromes in patients presenting without persistent st-segment elevation: task force for the management of acute coronary syndromes in patients presenting without persistent ST-segment elevation // *Eur Heart J* 2016;37:267–315.
18. Ibanez B., James S., Agewall S., Antunes M.J., Bucciarelli-Ducci C. et al. 2017 ESC Guidelines for the management of acute myocardial infarction in patients presenting with ST-segment elevation // *Eur Heart J* 2018;39:119-177.
19. Todurov M., Todurov B., Zelenchuk O. et al. A clinical case of alcohol septal ablation and transcatheter aortic valve implantation in an elderly patient with severe aortic stenosis and hypertrophic obstructive cardiomyopathy // *Azerbaijan Medical Journal*. 2023; 2: 157-163. doi: <https://doi.org/10.34921/amj.2023.2.025>
20. Demikhov O., Dehtyarova I., Motrechko V. et al. Management aspects of children's health: dysplastic-dependent pathology of the bronchopulmonary system and ecological heterogeneity of the environment // *Azerbaijan Medical Journal*. 2022; 1: 144–150.
21. Demikhov O.I., Shipko S.P., Sing H.H. et al. Intersectoral component of the healthcare management system: Regional programs and assessment of the effectiveness of prevention of bronchopulmonary dysplasia // *Azerbaijan Medical Journal*. 2020; 2: 88–96. doi: <http://doi.org/10.34921/amj.2020.2.03>
22. Prokopenko O., Toktosunova C., Sharsheeva N. et al. Prospects for the Reorientation of Investment Flows for Sustainable Development under the Influence of the COVID-19 Pandemic // *Problemy Ekorozwoju*, 2021, 16(2), pp. 7-17. <http://doi.org/10.35784/pe.2021.2.01>
23. Loboda A., Demikhova N., Smiianova O., Yasenok V. Improvement of the medical care quality management model based on the internal audit mechanism in the healthcare facility // *Eastern Ukrainian Medical Journal*. 2023; 11(2): 171-177. <https://doi.org/10.21272/eumj.2023>
24. Zoghbi W.A., Adams D., Bonow R.O., Enriquez-Sarano M., Foster E., Grayburn P.A., Hahn R.T., Han Y., Hung J., Lang R.M., Little S.H., Shah D.J., Shernan S., Thavendiranathan P., Thomas J.D., Weissman N.J. Recommendations for noninvasive evaluation of native valvular regurgitation: a report from the American society of echocardiography developed in collaboration with the society for cardiovascular magnetic resonance // *J Am Soc Echocardiogr* 2017;30:303–371.
25. Lancellotti P., Moura L., Pierard L.A., Agricola E., Popescu B.A., Tribouilloy C., Hagendorff A., Monin J.L., Badano L., Zamorano J.L., Sicari R., Vahanian A., Roelandt JRTC. European Association of Echocardiography

ОСОБЕННОСТИ ВОЗНИКНОВЕНИЯ ИШЕМИЧЕСКОЙ МИТРАЛЬНОЙ НЕДОСТАТОЧНОСТИ У БОЛЬНЫХ ОСТРЫМ ИНФАРКТОМ МИОКАРДА

Л.Р.Стецюк^{1,2}, И.М.Клищ², И.О.Стецюк^{1,3}, Б.М.Тодуров^{1,3}, М.Б.Тодуров³,
О.В.Зеленчук^{1,3}, С.М.Судакевич^{1,3}

1.Институт сердца МЗ Украины, Киев, Украина

2.Тернопольский национальный медицинский университет им. Горбачевского, Тернополь, Украина

3.Национальный университет здравоохранения Украины имени Шупика, Киев, Украина

Проведено исследование, целью которого было оценить распространенность и тяжесть митральной регургитации (МР) сразу после инфаркта миокарда с подъемом сегмента ST (ИМпST) и без подъема сегмента ST (ИМбST).

Методами исследования были клиничко-anamnestическое обследование, объективное обследование, лабораторная диагностика, электрокардиография, эхокардиография и коронарография.

Исследование показало, что предикторами развития митральной регургитации на фоне острого инфаркта миокарда являются мужской пол (66%), возраст больных старше 67 лет, многососудистое поражение по данным коронарографии (56%), время длительности до реваскуляризации более 31 часа, фракция выброса левого желудочка менее 40%. Факторами, ассоциированными с \geq умеренной МР, были возраст (66 ± 12), мужской пол (10 из 16 [62,5%]), низкая фракция выброса левого желудочка (ЛЖ) ($39,94 \pm 7,02$); длительное время до реваскуляризации (31 ± 4 , 7 ч); дилатация ЛЖ (индекс КДО 74 ± 13 мл/м²) и левого предсердия (индекс объема левого предсердия: $52 \pm 14,8$ мл/м²).

По мнению авторов митральная регургитация после инфаркта миокарда является результатом многофакторных процессов, включающих локальное и глобальное ремоделирование ЛЖ. Последовательные данные подчеркивают его неблагоприятное влияние на исходы, независимо от ранее известных показателей риска после инфаркта миокарда. Поскольку митральная регургитация часто протекает клинически бессимптомно, ее следует систематически оценивать с помощью эхокардиографии. Оценка должна включать точную количественную оценку степени митральной регургитации, чтобы лучше оценить возникающий риск.

Автор для корреспонденции:

Sehri M.Sudakevych, Department of Cardiac Surgery Endovascular and Extracorporeal Technologies of the P.L.Shupyk National Healthcare University of Ukraine- Kyiv- Ukraine

E-mail: sudakevych@gmail.com

DOI: 10.34921/amj.2023.4.011

**UŞAQLIQ BORULARININ BİRİNCİLİ XƏRÇƏNGİ:
DİAQNOSTİKASI VƏ MÜALİCƏSİNİN NƏTİCƏLƏRİ****D.Q.Sumsov^{1,2}, Q.O. Sumsov², N.İ.Hiryavenko², S.A.Smiyan²,
N.V.Kalaşnik², K.O.Sikora², N.M.Rojkovskaya³, İ.Z.Qladçuk³**¹Sumı Vilayəti Klinik Onkoloji Dispanseri, Sumı;²Sumı Dövlət Universiteti, Sumı;³Odessa Milli Tibb Universiteti, Odessa, Ukrayna

Xülasə. Məqalədə Sumı Vilayətinin Klinik Onkoloji Dispanserinin 1964-2021-ci illər ərzində əldə edilən materialları əsasında uşaqlıq boynunun birincili xərçəng şişi olan 253 xəstənin məlumatları retrospektiv analiz edilmiş xəstəliyin diaqnostika və müalicə üsullarının təkmilləşdirilməsinə dair məlumatlar təqdim edilmişdir. 1964-1995-ci illərdə müalicə alan xəstələr qrupunda olan 163 xəstədən 56,9%-də, 1995-2021-ci illərdə müalicə alan 90 xəstədən isə 67,2%-də sağalma qeydə alınmışdır. 1996-2021-ci illərdə platin preparatları və taksanla müasir protokollar əsasında adyuvant polikimyəvi terapiya alan xəstələrdən 84,2±5,9%-də, o cümlədən xəstəliyin I mərhələsi olan xəstələrdən 92,9±6,9%-də 5-illik yaşama qeydə alınmışdır.

Müəlliflərin fikrincə, xəstəliyin klinik əlamətləri müasir əlavə diaqnostika metodlarından adekvat şəkildə istifadə və dərman müalicəsinin tətbiqi uşaqlıq boruları xərçənginin aşkara çıxarılmasını və müalicənin effektivliyinin artırılmasını təmin edə bilər.

Açar sözlər: uşaqlıq borularının birincili xərçəngi, diaqnostikasi, müalicəsi, proqnozu

Keywords: primary fallopian tubes cancer, diagnosis, treatment, prognosis

Ключевые слова: первичный рак маточных труб, диагностика, лечение, прогноз

**PRIMARY FALLOPIAN TUBE CANCER:
DIAGNOSIS AND TREATMENT RESULTS****D.G.Sumtsov^{1,2}, G.O.Sumtsov², N.I.Hyriavenko², S.A.Smiian²,
N.V.Kalashnyk², K.O.Sikora², N.M.Rozhkovska³, I.Z.Gladchuk³**¹Sumy Regional Clinical Oncological Dispensary, Sumy, Ukraine²Sumy State University, Sumy, Ukraine³Odesa National Medical University, Odesa, Ukraine

A retrospective analysis was conducted on the material of the Sumy Regional Clinical Oncology Dispensary, involving 253 patients with primary fallopian tube cancer. The progression of diagnostic and treatment outcomes for primary fallopian tube cancer was presented over the period from 1964 to 2021. In the group of 163 patients from 1964 to 1995, the five-year survival rate was 56.9%, while among the 90 patients from 1995 to 2021, it increased to 67.2%. In 1996-2021, among patients who underwent adjuvant polychemotherapy according to modern protocols with platinum and taxane drugs, the five-year survival rate reached 84.2±5.9% (32/38) with a confidence interval of 69-94, including patients with stage I – 92.9±6.9% (13/14) with a confidence interval of 66-100.

Detailed assessment of clinical and morphological manifestations, and adequate use of modern complementary diagnostic methods and drugs can improve the recognition and treatment of primary fallopian tube cancer.

Introduction

Primary fallopian tube cancer (PFTC) is a disease that is rare, difficult to diagnose, and has a poor prognosis. After the first reliable

description of this tumor (K. Ortman, 1866), more than one and a half hundred years have passed, but the diagnosis and treatment of this tumor remain far from solved problems.

According to literature data and personal observations, PFTC incidence is 0.062 per 100,000 women per year, or 1.3–1.9% of gynecological cancer and at least 4–6% of cancer of uterine appendages [1,2]. Ongoing epidemiological studies note an increase in the incidence of PFTC. According to American authors, in North America, this rate increased from 0.22 per 1 million women in 1999-2001 to 0.62 per 1 million women in 2011-2012, and according to other authors, from 2001 to 2014, the incidence of PFTC increased up to 4 times [3, 4]. Even in specialized cancer hospitals, reliable preoperative diagnoses in PFTC do not exceed 10-15% [5], and errors during laparotomies and laparoscopies reach 50% [6,7].

Treatment methods for such patients remain insufficiently studied. Even in recent decades, the published survival results cannot be satisfied [8,9]. The study of the causes, diagnostic and treatment features of PFTC is becoming increasingly urgent because of increasing morbidity and the proven role of fallopian tube mucosa pathology in the occurrence of serous ovarian and peritoneal cancers [8,9].

Objectives. Based on the Sumy Regional Clinical Oncology Dispensary material, analyze and present in a historical aspect the progression of the results of diagnosis and treatment of patients with PFTC.

Materials and methods. We have analyzed the diagnostics, treatment and long-term follow-up of 253 patients with PFTC, as well as data from the cancer registry from 1964 to 2021. The patients ranged in age from 34 to 78 years (an average 56.5 years), and most patients (194-76.6%) were diagnosed with postmenopausal age. The right fallopian tube was affected in 106 (41.9%) cases, and the left - in 118 (46.6%) and 29 (11.5%) patients were affected bilaterally. All of them have been operated, and the diagnoses were confirmed histologically. For differential diagnosis and clarification of the primary localization of the lesion, we used the criteria for diagnosing PFTC proposed by C. Hu et al. (1950) and modified by A. Sedlis (1951) and M. Yoonessi (1979) [5,9,10]. If necessary, histological and cytological express diagnostics methods were used during operations [2]. Histologically, according to our studies, serous adenocarcinomas of various degrees of malignancy constituted 82.8% of the neoplasms of the

fallopian tubes, most of them (90.8%) being of moderate and low differentiation, which characterizes PFTC as a very aggressive tumor. Endometrioid adenocarcinomas are the second most frequent (11.4%) and about 6% are carcinosarcomas, mucosal, squamous cell, and other rare malignancies of the fallopian tubes [11]. Immunohistochemical studies were carried out in rare and challenging to interpret morphological forms of PFTC.

These results are consistent with those of other authors. Based on the medical records, the staging is adapted and consistent with the FIGO 2014 recommendations. Statistica 10.0 software (StatSoft Inc., USA) was used to evaluate the results statistically. All our observations were divided into two groups.

The first group – 163 patients were treated in 1964-1995 when radiotherapy was still used after surgeries, and the chemo preparation was mainly thiophosphamide and cyclophosphane derivatives only.

The second group – 90 patients treated in 1996-2021, when after the proven lymphotropic of the tumor, postoperative radiotherapy was abandoned in the background, the surgical phase of treatment was reconsidered, the preference for adjuvant polychemotherapy (PCT), according to FIGO, ESMO, ESGO clinical standards with a new generation of more effective chemo drugs, including platinum drugs and taxanes was begun.

Results

The first group. Of the 163 patients of the first group, 37.4% (61/163) were identified in FIGO stage I 33.1% (54/163) in II, 26.3% (43/163) in III and 3.1% (5/163) in stage IV. In these years, we widely used bicontrast radiographs and exfoliative cytology for the diagnosis of PFTC [11-12] and conducted a histological examination of the surgical material according to the protocols [13]. Preoperative conclusive diagnoses of PFTC were established in 43 (26.4%) patients, and together with presumptive ones (16), they amounted to 36.5%. The second most frequent diagnosis is ovarian cancer or suspected ovarian cancer - 41 (25.2%), and the third was ovarian cysts or hydrosalpinx 19 (11.6%). Ten (6.1%) patients were diagnosed with "acute abdomen" and underwent urgent surgery outside oncological hospitals. The diagnosis of hormone-active ova-

rian tumor was made in 3 (1.8%) patients. Initial PFTC against the background of uterine leiomyomas and ovarian cancer were found in 16 (9.8%) patients as an incidental finding [14]. In the medical records of 15 patients, there were no precise data on the preoperative diagnosis.

Treatment of patients in this group always began with cytoreductive surgery. Total hysterectomy with omental resection was performed in 120 (73.6%) PFTC patients, of which 15 had type II, according to M. Piver (1974), mostly with removal or biopsy of lower lumbar lymph nodes (LLNs). Less radical surgeries, such as subtotal hysterectomy or removal of the uterine appendages, were performed in 43 (26.4%) patients. The greater omentum was extracted in 156 (95.7%) operated patients. Macroscopically optimal cytoreduction was achieved in 102 (62.5%) operated on (R0-58.9%; R1-29.5%; R2-11.5%) [6,15].

After operations, 19 patients with PFTC underwent only telegamotherapy courses for the pelvic area in doses of 3000-3600 rads in points A and B. According to FIGO, nine women with I stage and five patients with II and III stages. This group of patients' average 5-year survival rate is $37\pm 11\%$ (19/7) confidence interval (CI) 16-62.

In 39 patients after surgery, thiophosphamide was injected into the abdominal cavity, followed by intravenous or intramuscular injections, and telegammotherapy was started only after 7-10 days. The group consisted of 18 patients with FIGO stage I, 12 with FIGO stage II, 6 with FIGO stage III, and 3 with FIGO stage IV (12/39) CI 17-48) lived 10 years or more. Only $20\pm 6\%$ (39/8) CI 10-37 patients lived up to three years. Patients with stage IV did not live even three years. In patients in whom the tumor was fixed in the Douglas pocket or due to the spread of the tumor process, subtotal hysterectomy was performed, and the adjuvant chemo-radiation therapy was supplemented with Co-therapy, as presented earlier. These were applications of cobalt-60 in the cervical canal or vaginal fornix in doses of 3500-3900 rads to point A. This treatment was given to 32 patients, of whom 13 were stage I, 7 were stage II, 11 were stage III, and one patient was stage IV. More than 5 years lived $46.9\pm 8.8\%$ (15/32) CI 29-65 patients, including more than 10 years $25.0\pm 7.7\%$ (8/32) CI 12-43.

The three years were overcome by $16\pm 7\%$ (32/5) CI 5-38 patients. One of this group of patients, 35 years old with stage IIIA1, treated with this technique, was routinely followed for 42 years and died of another disease.

Adjuvant PCT alone was given to 50 PFTC patients. Five-year survival was achieved in $52.0\pm 7.1\%$ (26/50) CI 37-66 of those treated, of whom $24.0\pm 6.0\%$ (12/50) CI 13-38 lived 10 years or more. These observations can be divided into two subgroups to compare the efficacy of different chemo medications. These are 15 patients who underwent PCT without platinum drugs (first subgroup) and 35 patients with platinum drugs (second subgroup). It appeared that in the first subgroup, the five-year recovery was $33.3\pm 12.2\%$ (5/15) CI 12-62, and in the second subgroup – $60.0\pm 8.0\%$ (21/35) CI 39-74 or 26.7% better results ($P=0.0005$ (95% CI 0,09 – 1,19).

Often after nonradical surgeries outside oncologic hospitals, patients with histologically proven PFTC were transferred to our oncologic center. To decide the extent of dissemination and advisability of repeated surgery from 1970 to 1978, we used direct lower X-ray contrast lymphography in 23 patients, and in 18 of them, we simultaneously performed endolymphatic infusion of 80 to 160 mg of thiophosphamide. One week later, if indicated, adequate surgery was performed and chemoradiotherapy was continued. Lymphographically, 7 (30.4%) patients had suspected pelvic metastases, and 5 of them also had supposed lower lumbar (para-aortic) nodes. Patients with suspected metastases underwent panhysterectomy according to the second type (M.Piver, 1974), with the removal of lumbar nodes as well. Histologically, lymph nodes metastases were confirmed in 5 of them. According to FIGO classification, there were 10 patients in stage I, 2 in II and 6 in III. One patient with stage IA died before a year from another disease. Of the 17 remaining patients in this group, $70.6\pm 11.0\%$ (12/17) CI 44-80 lived from 5 to 25 years for an average of 102 months (8.5 years). All stage I patients passed the five-year period and lived an average of 11 years. Of the 6 patients with stage III, 4 lived more than 3 years and two, even with lymph nodes metastases, lived 6 years and 9 years 10 months. These patients died of other diseases.

At the same time, during the same years (1970-1978), 59 patients with PFTC were treated in our department, 41 of them without lymph infusion. The comparison group will consist of 38 patients (16 in stage I, 12 in stage II and 10 in stage III, according to FIGO), because two patients died from other diseases during three years and one with stage IV dropped out of observation. From 38 patients, $42\pm 8\%$ (16/38) CI 26-59 lived over 5 years, including $16\pm 6\%$ (6/38) CI 6-32 - more than 10 years. A $16\pm 6\%$ (38/6) DI 6-32 patients lived up to three years. In terms of stages and age, the composition of the groups is relatively homogeneous and it is acceptable to conclude that lymph infusion improved treatment results by 29% ($P\leq 0,05$, $t = 2.03$).

Thus, different treatment methods of the first group of patients gave different results, but the conducted analysis reveals a tendency for improvement. During this period, 163 patients with PFTC were treated and monitored. We excluded 19 observations from the statistical analysis: 12 women died before age three from other diseases, and seven dropped out of follow-up. As a result, 82 ($56.9\pm 4\%$) women from 144 patients with FTC lived for five years or more, among them 46 ($32\pm 4\%$) – more than ten years. 30 ($21\pm 4\%$) patients died after three years. These data are consistent with the results of many authors [2,5,12].

The second group. The second group consisted of 90 cases of PFTC from 1996 to 2021. Of these, 35(38.9%) patients were FIGO stage I, 30(33.3%) stage II, 21(23.3%) stage III, and 4(4.4%) stage IV. Reliable preoperative diagnoses of PFTC were established in 18(20.0%) patients, and together with presumptive (15) they accounted for 36.6%. Sonography (transvaginal Doppler energy scan), CT, MRI, exfoliative cytology, and diagnostic laparoscopy were used as additional diagnostic methods [13-15]. Ovarian cancer and suspected ovarian cancer were overdiagnosed by sonography in 28 (31,1%) and ovarian cysts and hydro-hematosalpinx in 18 (20,0%). Only three (3.3%) PFTC patients had an "acute abdomen clinical symptoms and they were operated urgently outside oncological institutions. The diagnosis of hormone-active ovarian tumor was made in 2(2.2%) cases. In 8 (8.8%) cases, PFTC was an incidental finding during surgery

for leiomyomas, and uterine, and gastric cancer. All patients underwent surgery, the diagnoses were confirmed histologically.

The first step of treatment in this group of patients was cytoreductive surgery. Panhysterectomy was performed in 79 (87.8%) patients, including 15 patients with the second type, according to M. Piver (1974), mainly with removal or biopsy of lumbar lymph nodes. Subtotal hysterectomy was performed in 10 (11.1%) patients and only one patient had removal of adnexa because she had previously undergone hysterectomy for abnormal uterine bleeding. Resection of the greater omentum was performed in all cases. Macroscopically, optimal cytoreduction was achieved in 62 (68.8%) operated on (Ro-75.5%; R1-13.3%; R2-11.1%) [8,16,17]. After surgery, all PFTC patients received one to 6-8 courses of PCT. In addition, in 15 patients with tumor remnants within the pelvis, telegammatherapy was simultaneously applied in doses of 3000-3600 rads.

Seventy-two patients with PFTC were observed after surgery for more than 5 years. We will analyze the results of their treatment in detail, but we will remove 8 cases from observation. These are 4 patients who died during three years from other diseases, a patient who refused PCT and immediately dropped out of follow-up. In addition, 3 patients with initial stages of PFTC detected during operations for uterine cancer and gastric cancer in stages III, as they are observed for underlying diseases.

In summary, of the 64 treated patients, the median 5-year survival rate was $67.2\pm 5.9\%$ (43/64) CI 54-79, with $26.6\pm 5.5\%$ (17/64) CI 16-39 over 10 years. $56\pm 6\%$ (36/64) CI 43-69 patients lived more than 5 years without recurrence or metastases. $11\pm 4\%$ (64/7) DI 4-21 patients survived the three years. Five-year cure rates: stage I 83.3% (96 months), stage II 72.7% (80 months), and stage III 33.3% (36 months). Two stage IV patients died during three years period. On average, including stage IV patients, this group of treated patients lived for 65 months (5 years and 5 months).

The already analyzed 90 cases of PFTC included 58 patients in whom adjuvant PCT was carried out according to modern clinical protocols with platinum drugs and taxanes. We consider it expedient to analyze separately the treatment results of this group of patients (Table).

Table. Results of diagnosis and treatment of patients with PTC in 1996-2021 (adjuvant PCT with platinum and taxans drugs)

Stage/ Number observed	Presurgery diagnosis reliable / conjectural	Diagnosis during the surgery reliable / conjectural	Panhysterectomy/ removal of the lumbar lymph nodes	5 years without relapseabs/ %	Lived 5 years abs/%	Lived 10 years abs/%	Lived 3 years abs/%
I - 14	5/4	5/0	10/4	12/85,7	13/92,9	10/71,4	1/7,1
II- 18	7/5	3/3	12/6	11/61,1	16/88,9	5/27,7	2/11,1
III - 6	1,0	4/1	4/2	2/33,3	3/50,0	0/0	3/50,0
Total: 38	14/9	11/4	26/12	25/65,8	32/84,2	15/39,5	6/15,8

To date, 44 of them are observed after surgery for more than 5 years. As it was mentioned earlier, 6 of them were excluded from the observation. As a result, of the 38 patients in this group, $84.2 \pm 5.9\%$ (32 /38) CI 69-94 ($P \leq 0.05$) lived more than 5 years, including more than 10 years, $39.5 \pm 7.9\%$ (15/38) CI 24-57. We observed without recurrence or metastases for up to 5 years $65.8 \pm 7.7\%$ (25/38) CI 49-80 patients. The five-year survival rate of patients in stage I was $92.9 \pm 6.9\%$ (13/14) CI 66-100, in II $88.9 \pm 7.4\%$ (16/18) CI 65-90, and in stage III $50.0 \pm 20.4\%$ (3/6) CI 12-88.

The two groups of patients treated in different years and with other methods are practically homogeneous in stages and age. Let's compare the results of treatment of the first group of patients with PFTC in 1964-1995 – $56.9 \pm 4.1\%$ (82/144) and the second - in 1996-2021 years $84.2 \pm 5.9\%$ (32/38) who received adjuvant PCT according to modern protocols. We have a significant improvement in survival and a high significance of differences ($p \leq 0.001$, $t = 3.744$).

According to the literature data, besides clinical stages, several other factors influence the survival rate of PFTC patients. These are size of residual tumor, presence of ascites, metastases into omentum and lymph nodes, tumor cells in the abdominal cavity, histological structure and degree of tumor differentiation, and preoperative CA-125 level [7,16,18]. In our surgical practice, we have always used the notion of complete or incomplete cytoreduction during surgery. And we do not quite understand the reports when a significant part of operated patients have tumor foci less than one cm not removed, as in any situation, they can and

should be removed.

In the second group of patients, peritoneal carcinomatosis was observed in 20.8% (15/72) cases. It was associated with ascites in 5 cases. We also included carcinomatosis cases when macroscopically, the tumor extended beyond the fallopian tube. Only two ($13 \pm 9\%$ CI 2-41) patients of this group survived 5 years or more. Out of 13 patients with metastases in the omentum, 18.1% (72/13) lived for more than five years, and only one patient (7.7%) and two patients (15.4%) lived for more than three years. Ascites in PFTC occurred in 13.9% (10/72) of patients and only three of them were not combined with carcinomatosis or omental metastases. Therefore, we consider it inappropriate to separate the effect of ascites on the survival of PFTC patients since ascites must be assumed to be the result of carcinomatosis or metastases to the omentum.

Before surgery, 50 of the second group of patients with various stages of PFTC were screened for the CA-125 oncomarker. Elevated values were noted in 23 (46.0%) of those examined. Only 8 patients had CA-125 levels between 111 and 328 IU. However, two of them survived more than 10 years. Thus, the role of assessing the level of CA-125 before surgery is unclear.

On cytological examination of ascites or abdominal washing during surgery in 93.1% (67/72) of the second group of patients with PFTC tumor cells were found in 47.8% (32/67) of those examined. Among them, $56.3 \pm 8.8\%$ (18/32) CI 38-74 lived for over 5 years. Tumor cells were not found in $52.2 \pm 6.1\%$ (35/67) of cases. Their five-year survival rate was $85.7 \pm 5.9\%$ (30/35) CI 70-95, which is significantly higher than in patients with the

presence of tumor cells ($p \leq 0.01$, $t = 2.77$). These results are consistent with the data of other authors [2, 19].

Discussions

To date, the diagnosis and treatment of PFTC remains an unsolved problem. It is well known that the prognosis for any tumor, including PFTC, primarily depends on the detection time and degree of the disease. It is confirmed by the high results of patients' recovery in the initial stages of PFTC, with the help of known and available treatment methods [17,20]. Unfortunately, most publications so far only mention the difficulties of diagnosing PFTC, but often do not analyze the causes of errors or suggest ways to eliminate them. In recent years, a number of studies on the imaging of fallopian tube tumors using sonography and MRI have appeared [20,21].

The PFTC semiotics has been practically developed and the results are presented [2,22]. We have many years of experience in the problems of PFTC diagnosis. In the 1970s and 1980s, we actively used X-ray contrast diagnostic methods and exfoliative cytology. These are hysterosalpingography and bicontrast hysterosalpingography. Having examined clinical-radio-cytologically 76 patients with PTC in 44 (58±6%) CI 46-69, correct diagnoses were made before surgery, and together with presumptive ones - in 62 (82±4%) CI 71-90 [13].

Radiologic diagnostic methods are becoming a thing of the past, as they are successfully replaced by ultrasound and MRI. Ultrasound data indicate the presence of fluid not only in the fallopian tube but also in the uterine cavity [13].

Exfoliative cytology has not been sufficiently used to diagnose PFTC, even though at least 75% of PFTC patients have pathological discharge from the uterus, and it is likely to detect tumor cells. We examined 95 patients with PFTC by collecting secretions for cytological examination. Various techniques gave significantly positive results before surgery, from 11% to 65%. The least informative was the routine collection of secretions from the vagina and cervical canal, and the most effective was the collection of secretions by aspiration from the uterine cavity (pipel biopsy) [2,15].

Great expectations in the diagnosis of PFTC

are placed on laparoscopy. But, unfortunately, the results are not satisfactory yet. For example, from the available literature and operations performed by non-oncologists in our region, we selected a description of 24 cases of the use of diagnostic laparoscopy in initial forms of PFTC. After summarizing the results, it appeared that 70.8% (17/24) of patients were misdiagnosed with benign cystic masses of the of the adnexa. From 2017 to 2021, we used diagnostic laparoscopy in 12 patients with PFTC. Sonographically, 5 of them were suspected of hydrosol-pinxmalignization. The rest went to surgery with diagnoses of cysts or hydrosalpinxes, and PFTC turned out to be an operational finding. Due to adequate examination of the longitudinal section of the affected fallopian tubes and sub operative histological studies, no errors were made during surgery [13].The treatment of PFTC has undergone an inevitable evolution from purely surgical to combined with various types of radiation and chemoradiotherapy, then chemotherapy, and now adjuvant PCT with modern drugs according to clinical protocols [18].

We tried to summarize years of experience PFTC diagnosis and treatment at our oncological center. Most authors are unanimous that, first of all, treatment results depend on optimal cytoreduction [16,19,20,23]. There are almost no questions about the need for panhysterectomy with resection of the omentum in the case of PFTC. Should the lymph nodes be removed, which ones and in what situations? After all, some authors after lymphadenectomy received an improvement in treatment results, while others did not [6,21,22]. Clinical protocols have no clear coverage of this problem [18]. In our practice, we significantly improved survival in a group of 30 patients of all stages after extended panhysterectomies. Lymph nodes metastases were histologically confirmed in 46.6% (14/30) of them, including 27.3% (3/11) with first stages [24]. These data are consistent with a number of reports [22, 24].

Conclusions

The performed analysis shows that at all stages of the formation of care for patients with PFTC, it was believed that the central and independent prognostic factors are the stage of tumor development at the time of detection, the adequacy of the operation performed and adjuvant therapy. Undoubtedly, the prognosis is

worsened by tumor cells in the abdominal cavity and any tumor remnants larger than 1 cm. Treatment methods are gradually progressing. If in the 80-90 years of the 20th century, according to our data, the five-year survival rate of patients with PTC was 56.9%, then in the late 20th and early 21st centuries, it was 67.2%, including patients with stage I - 83.5% (20/24). The best results were obtained in separate groups of patients. These are lymph infusions of chemotherapy drug thiophosamide to 18 patients in 1970-1978 - a five-year survival rate of 70.6±11.0% 2 (12/17) CI 44-80 on average 102 months or 8.5 years, including 100% with stage I. In recent decades, in a group

of 58 patients who received adjuvant PCT according to clinical protocols with platinum and taxanes, five-year survival rate was 84.2±5.9 % (32/38) CI 69-94, including over 10 years 39.5±7.9% (15/38) CI 24 -57, of which in stage I – 92.9±6.9% (13/14) CI 66-100. Those who lived over 10 years were 39.5±7.9% (15/38) CI 24-57.

It remains the most difficult thing to suspect and detect PFTC on time, to prevent diagnostic errors when choosing the volume of surgery at the surgical stage of treatment and the scope of the operation at the surgical stage of treatment. Practically, with today's medical capabilities, errors can be minimized.

REFERENCES

1. Li C., Li J., Huang Q. et al. Developing and validating a novel nomogram used a competing-risks model for predicting the prognosis of primary fallopian tube carcinoma: a retrospective study based on the SEER database. *Ann Transl Med.* 2021 Mar; 9(5):378. doi: 10.21037/atm-20-5398.
2. Sumtsov G.A., Hyriavenko N.I., Starkiv M.P., Timakova E.A., Sumtsov D.G. Primary fallopian tubes cancer: incidence, problems of diagnosis and treatment. *Azerbaijan Medical Journal (ATJ).* 2019(3):123-9.
3. Trabert B., Coburn S.B., Mariani A. et al. Reported Incidence and Survival of Fallopian Tube Carcinomas: A Population-Based Analysis From the North American Association of Central Cancer Registries. *J Natl Cancer Inst.* 2018 Jul 1;110(7):750-757. doi: 10.1093/jnci/djx263.
4. Liao C.I., Chow S., Chen L.M. et al. Trends in the incidence of serous fallopian tube, ovarian, and peritoneal cancer in the US. *GynecolOncol.* 2018 May;149(2):318-323. doi: 10.1016/j.ygyno.2018.01.030.
5. Sun M., Bao L., Shen H. et al. Unexpected primary fallopian tube carcinoma during gynecological operations: Clinicopathological and prognostic factors analyses of 67 cases. *Taiwan J Obstet Gynecol.* 2019 Sep;58(5):626-632. doi: 10.1016/j.tjog.2019.07.008.
6. Romaniuk A., Gyryavenko N., Lyndin M. et al. A rare case of tuberculous salpingitis. *Interv Med Appl Sci.* 2016 Sep; 8(3):131-134. doi: 10.1556/1646.8.2016.3.2.
7. Gayam S., Babu C., V.V.S. L., Maddali S. Case report of primary serous adenocarcinoma of fallopian tube- a diagnostic dilemma. *Obs Rev: Jobstet Gynecol* 2018;4(4):73-76.doi:10.17511/joog.2018.i04.01.
8. Ma Z., Gao L., Li H. et al. Clinical characteristics of primary Fallopian tube carcinoma: A single-institution retrospective study of 57 cases. *Int J Gynaecol Obstet.* 2021 Jun;153(3):405-411. doi: 10.1002/ijgo.13497.
9. Romaniuk A., Gyryavenko N., Lyndin M. et al. Primary cancer of the fallopian tubes: histological and immunohistochemical features. *Folia Med Cracov.* 2016;56(4):71-80.
10. Eken M., Temizkan O., Kaygusuz E.I. et al. Primary carcinoma of the fallopian tubes: Analysis of sixteen patients. *Turk J Obstet Gynecol.* 2015 Jun;12(2):83-88. doi: 10.4274/tjod.67355.
11. Sumtsov D., Gladchuk I., Sumtsov G. et al. Problems of primary fallopian tube cancer diagnostics during and after surgery. *Reproductive Endocrinology.*2021;59:66–71. doi: 10.18370/2309-4117.2021.59.66-71.
12. Sumtsov D.H., Gladchuk I.Z., Kashtalian N.M., Sumtsov G.O. Practical means of preoperative diagnostics of primary fallopian tube cancer. *WiadLek.* 2021;74(2):282-287.
13. Hyriavenko N., Lyndin M., Sikora K. et al. Serous Adenocarcinoma of Fallopian Tubes: Histological and Immunohistochemical Aspects. *J Pathol Transl Med.* 2019;53: 236–43. doi: 10.4132/jptm.2019.03.21.
14. Hyriavenko N., Lyndin M., Sikora V. Et al. Neuroendocrine Tumor of the Fallopian Tube and Serous Adenocarcinoma of the Ovary: Multicentric Primary Tumors. *Turk Patoloji Derg.* 2023;39(2):161-166. doi: 10.5146/tjpath.2022.01589.
15. Liu L., Xu X., Jia L. et al. Primary fallopian tube carcinoma--a retrospective analysis of 66 cases. *Eur J GynaecolOncol.* 2015;36(2):161-7.
16. Li S., Yu M., Bai W., Shi J., Di W. Long-term follow-up of 46 cases of primary fallopian tube carcinoma: a single institute study. *Ann Palliat Med.* 2021 Aug;10(8):9122-9135. doi: 10.21037/apm-21-2083.
17. Timmins P., Kanbour A., Price F. Predictors for survival in fallopian tube carcinoma. *Priory Medical Journals [Internet].* [cited 2023 May 05]. Available from: <http://www.priory.com/med/fallopian.htm2>.
18. Jewell E., Sonoda Y. Fallopian Tube Cancer Treatment Protocols. *Medscape [Internet].* 2022 [cited 2023 May 05]. Available from: <https://emedicine.medscape.com/article/2056981-overview>

19. Tongsong T., Wanapirak C., Tantipalakov C., Tinnangwattana D. Sonographic Diagnosis of Tubal Cancer with IOTA Simple Rules Plus Pattern Recognition. *Asian Pac J Cancer Prev*. 2017 Nov 26;18(11):3011-3015.
20. Ma X., Huang X., Chen C., Ding Y. A Preliminary Report Requiring Continuation of Research to Confirm Fallopian Tube Adenocarcinoma: A Non-Experimental, Non-Randomized, Cross-Sectional Study. *Med Sci Monit*. 2018 Jul 30;24:5301-5308. doi: 10.12659/MSM.909661.
21. Ludovisi M., De Blasis I., Virgilio B. et al. Imaging in gynecological disease (9): clinical and ultrasound characteristics of tubal cancer. *Ultrasound Obstet Gynecol*. 2014 Mar;43(3):328-35. doi: 10.1002/uog.12570.
22. Koo Y.J., Kwon Y.S., Lim K.T. et al. Para-aortic lymphadenectomy for primary fallopian tube cancer. *Int J Gynaecol Obstet*. 2011 Jan;112(1):18-20. doi: 10.1016/j.ijgo.2010.07.025.
23. Bao L., Ding Y., Cai Q. et al. Primary Fallopian Tube Carcinoma: A Single-Institution Experience of 101 Cases: A Retrospective Study. *Int J Gynecol Cancer*. 2016 Mar;26(3):424-30. doi: 10.1097/IGC.0000000000000648.
24. Sumtsov D., Hyriavenko N., Sikora V., Lyndin M., Sumtsov G. Ways of spread and metastasis of primary fallopian tube cancer: retrospective analysis from 1967 to 2019 // *Azerbaijan Medical Journal (ATJ)*. 2020 (3):70-8. doi: 10.34921/amj.2020.3.00

ПЕРВИЧНЫЙ РАК МАТОЧНЫХ ТРУБ: РЕЗУЛЬТАТЫ ДИАГНОСТИКИ И ЛЕЧЕНИЯ

**Д.Г.Сумцов^{1,2}, Г.О.Сумцов², Н.И.Гирявенко², С.А.Смиян²,
Н.В.Калашник², Е.А.Сикора, Н.Н.Рожковская³, И.З.Гладчук³**

¹*Сумской областной клинический онкологический диспансер, Сумы, Украина*

²*Сумской государственный университет, Сумы, Украина*

³*Одесский национальный медицинский университет, Одесса, Украина*

На материале Сумского областного клинического онкологического диспансера (253 больными первичным раком маточных труб) был проведен ретроспективный сравнительный анализ и представлено прогрессирование результатов диагностики и лечения первичного рака маточных труб за период с 1964 по 2021 год. В группе 163 больных за 1964 по 1995 годы пятилетнее излечение составило 56,9%, а среди 90 больных после 1995 года по 2021 г. – 67,2%. В 1996-2021 годах у больных, у которых адъювантная полихимиотерапия проведена по современным протоколам с препаратами платины и таксанов, пятилетнее излечение достигло 84,2±5,9% (32/38) доверительный интервал 69-94, в том числе у больных с I стадией – 92,9±6,9% (13/14) доверительный интервал 66-100.

Клинические проявления, адекватное использование современных дополнительных методов диагностики и лекарственных препаратов позволяют улучшить распознавание и лечение первичного рака маточных труб

Автор для переписки:

Смиян Светлана Анатольевна, к.мед.н., доц.
Сумский государственный университет, Сумы, Украина
Электронная почта: s.smiyan@med.sumdu.edu.ua

Author for correspondence:

Smiian Svitlana Anatolyivna, PhD, Assoc. Prof., MD.
Sumy State University, Sumy, Ukraine
E-mail: s.smiyan@med.sumdu.edu.ua

DOI: 10.34921/amj.2023.4.012

YENİDOĞULMUŞUN İNTRANATAL TRAVMALARI: NAZOLOJİ STRUKTURU VƏ RİSK FAKTORLARI

Yu.V.Şkatula, İ.M.Nikitina, Yu.A.Tkaçenko, Yu.O.Badion, S.M.Kasyan
Sumı Dövlət Universiteti nəzdində Tədris-Elmi Tibb İnstitutunun
Təxirəsalınmaz tibbi yardım və fəlakətlər təbabəti kafedrası, Sumı, Ukrayna

Xülasə. Məqalədə intranatal travmatik zədələnmələrin nozoloji strukturunun və onların əmələ gəlməsində iştirak edən risk faktorlarının öyrənilməsinə dair tədqiqatın nəticələri təqdim edilmişdir. Bundan ötrü 456 intranatal travma hadisəsinin retrospektiv analizi aparılmışdır.

Əldə edilmiş dəlillər guman etməyə əsas verir ki, onurğanın boyun hissəsinin intranatal zədələnmələri üzrə hipodiagnoz halı vardır. Bu, ənənəvi instrumental diaqnostika metodlarının informativliyinin zəif olması, onurğanın boyun hissəsinin bətdaxili inkişaf dövründə anatomik cəhətdən tam yetkinləşməsi və mamalıq travmaları haqqında hesabatın açıqlanmasının arzu edilən olmaması ilə izah edilə bilər. Müəlliflərin fikrincə, onurğanın boyun şöbəsinin travmalarının diaqnostika üsullarının təkmilləşdirilməsinin perspektivi böyükdür.

Doğuş travmalarının ümumi hədəflərinin qiymətləndirilməsi onların yaranma tezliyinin və ağırlığının azaldılması yönündə prenatal və perinatal yardımın keyfiyyətini yüksəldə bilər. Buna görə doğuş travmalarının profilaktika və müalicə strategiyasının müəyyənləşdirilməsi üçün bu patologiyanın daha geniş miqyasda tədqiqinə ehtiyac vardır.

Açar sözlər: yenidoğulmuş, doğuş travması, nozoloji struktur, risk faktorları

Key words: newborn, birth trauma, prevalence, nosological structure, risk factors

Ключевые слова: новорожденный, натальная травма, распространенность, нозологическая структура, факторы риска

BIRTH TRAUMA OF THE NEWBORN: NOSOLOGICAL STRUCTURE AND RISK FACTORS

Yu.V.Shkatula, I.M.Nikitina, Yu.A.Tkachenko, Yu.O.Badion, S.M.Kasyan
Department of Emergency Medical Care and Disaster Medicine
Academic and Research Medical Institute of Sumy State University,
Sumy, Ukraine

The article presents the results of studying the nosological structure of intrapartum traumatic injuries and risk factors for their occurrence. A retrospective analysis of 456 cases of natal trauma was carried out.

The data obtained suggest that hypodiagnosis of intrapartum injuries of the cervical spine occurs due to insufficient informativeness or inaccessibility of traditional methods of instrumental examination available in the arsenal, anatomical immaturity of the cervical structures, and reluctance to report obstetric trauma. Studies devoted to improving the diagnosis of obstetric trauma of the cervical spine appear promising.

Assessment of common triggers of birth trauma is a key component in providing high quality prenatal and perinatal care to reduce the incidence and severity of birth trauma.

Larger multicentre studies of birth trauma are necessary in the future to identify prevention and treatment strategies.

Perinatal morbidity and mortality is one of the basic demographic indicators, a sensitive indicator of the socio-economic well-being of the country, the health of the population, the level and quality of medical care, and the

effectiveness of obstetric and paediatric services.

Birth traumatism occupies a special place in the structure of perinatal morbidity and mortality. In the ICD 10 revision, birth traumatic

injuries occupy a significant share (headings P10-P15).

A distinction should be made between “birth trauma” and “birth injuries”.

Birth injuries are defined as structural or functional disorders that occur in the newborn's body due to an adverse event that occurred at birth. Birth injuries can occur during labour, before birth or after birth (hypoxic, infectious, toxic, etc.).

Birth trauma is damage to tissues and organs of the child caused by excessive mechanical impact during labour, and a holistic response to these injuries on the part of the organism, accompanied by a violation of compensatory and adaptive mechanisms [1, 2].

Birth trauma can be combined with other perinatal pathologies, including perinatal posthypoxic lesions of the central nervous system, worsening the prognosis and leading to the development of a syndrome of mutual aggravation.

In our study, we focus on the study of the peculiarities of exclusive birth trauma.

Several authors point to the paucity of population-based studies and a number of inconsistencies between published rates of birth trauma and conclude that the level of birth trauma remains unclear. Analysing 3,920,787 hospital deliveries they found that birth trauma occurs in 29 cases of 1000 births [3].

The authors of some scientific publications claim that in recent decades there has been a decrease in the incidence of birth trauma by 1.9-2.6 times, which is explained primarily by an increase in the frequency of abdominal delivery, improved quality of perinatal monitoring and diagnosis [4-6].

At the same time, Ruby Gupta and Erwin Cabacungan, using the Nationwide Inpatient Sample for 2006-2014 (This cross-sectional study of in-hospital births used the Nationwide Inpatient Sample for 2006-2014) and analysing 982,033 cases of birth trauma, concluded that the prevalence rate increased by 23% (from 25.3 to 31.1 per 1,000 hospital births) [7].

Researchers from Ukraine note that the epidemiology of birth trauma is poorly understood, as it depends significantly on diagnostic approaches, examination capabilities, and obstetrician skill, and indicate that, on average, about 2% of children suffer some form of traumatic

injury during labour [8-11].

Information on the nosological characteristics of birth trauma is also quite contradictory. The authors of some scientific publications name the main nosological types of birth trauma as obstetric brachial plexus palsy (70.6%), clavicle fracture (22.5%) and humerus fracture (4.80%) [12-14].

According to other data, 85.5% of all birth traumas are injury to the cervical spine and spinal cord [15].

The risk factors for birth trauma can be conventionally grouped into fetal, pregnancy, maternal, or iatrogenic factors (use of instruments during labour) [16, 17].

Fetal and pregnancy-related factors include: macrosomia (estimated fetal weight greater than 4000 g), macrocephaly, low birth weight and extreme prematurity, congenital fetal anomalies, oligohydramnios and malposition, prolonged or rapid labour.

Maternal risk factors may include: maternal obesity, maternal diabetes, defalotasic disproportion, short maternal stature, primiparity, bad habits.

Iatrogenic factors are the use of vacuum or forceps, difficult extraction and others [18].

During the labour process, the fetus is subjected to a complex of forces, which can be divided into: uterine driving forces directed by the birth canal; forces preventing the fetus from travelling through the birth canal, which are mainly directed at the baby's head and, consequently, at the cervical segment; and forces reducing the resistance of the birth canal, due to which the fetus makes a rotational movement along its longitudinal axis during labour [19].

Three types of birth trauma are distinguished:

1. Traction mechanism of injuries. This injury occurs when a large foetus is pulled by the head with fixed shoulders or when the foetus is pulled by the pelvic end with a fixed head.

2. Flexion-compression mechanism of trauma. These injuries are more likely to occur in rapid and fast labour, especially with a large foetus, when the baby's head encounters a significant resistance of the perineum on its way when performing obstetric protection techniques for the perineum of the woman in labour.

3. Rotational mechanism of trauma. This

type of injury occurs during manual obstetric care or with obstetric forceps during rotational movements of the baby's head [10].

Birth traumas of newborns can have a serious impact on the further physical health and intellectual development of the child [20-23]. All this makes birth traumatism one of the urgent problems of obstetrics and gynaecology, neonatology and paediatrics, paediatric neurology and traumatology.

Despite the exceptional relevance of the problem, a number of issues remain unexplored. Clinical-nosological and clinical-epidemiological characteristics of this pathology need to be studied and systematised. It is necessary to create an effective system of prevention of intrapartum injuries.

Objective of the study: to assess the prevalence, nosological structure and risk factors of natal injuries among newborns in Sumy region, Ukraine.

Material and methods of research. During the analytical literature review, a search for scientific publications on Medline and PubMed servers was performed using the following keywords: "newborn", "natal trauma", "nosological structure", "risk factors". As a result, 116 full-text articles were identified in the databases, of which 18 scientific papers meeting the

inclusion criteria were selected for further analysis.

The study was conducted in compliance with the moral and ethical standards and principles of the Helsinki Declaration, the Council of Europe Convention and relevant laws of Ukraine on the observance of human rights.

The obtained data were processed on a personal computer using the statistical program IBM SPSS Statistics subscription trial for Microsoft Windows 64-bit from 18.09.2023. The nature of distribution of the obtained characteristics was evaluated by the Kolmogorov-Smirnov criterion. Assessment of the statistical significance of quantitative results was carried out taking into account the Student's t-criterion significance value, and qualitative characteristics using chi-square test. The differences were considered statistically significant at $p < 0.05$.

Results and discussion. When analysing the demographic and social characteristics of the total study population, a sharp decrease in the number of births (from 11093 in 2012 to 5484 in 2021) draws attention [24]. One of the main reasons is the decrease in the number of permanent population living in the Sumy region (from 1152.3 thousand in 2012 to 1051.3 in 2021). The results are presented in Figure 1.

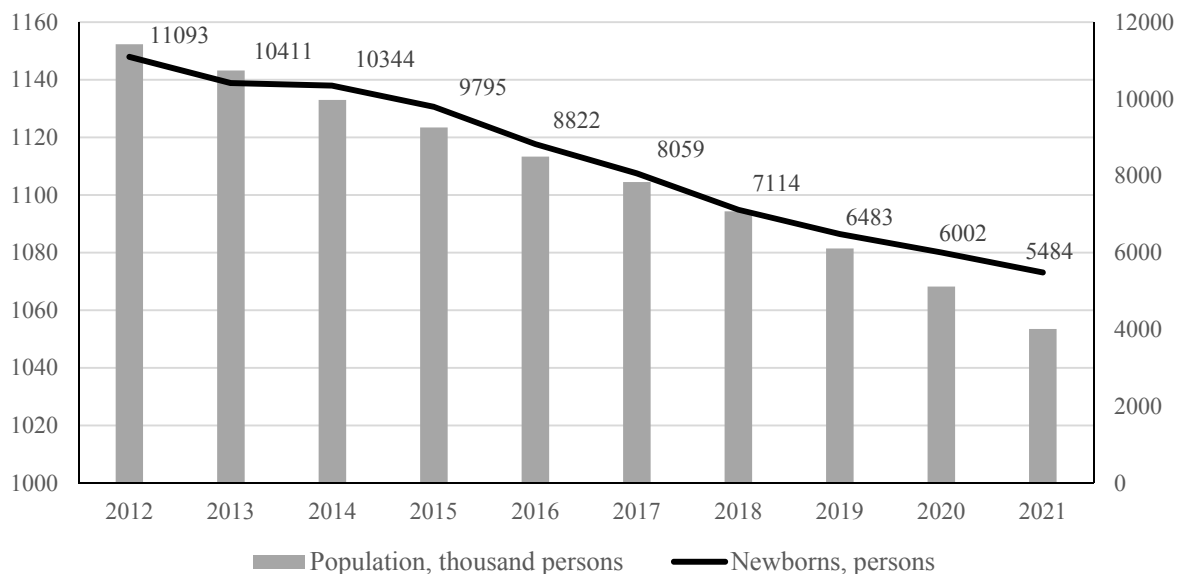


Figure 1. Dynamic ratio of population to the number of newborns in Sumy, Ukraine.

The diagram shows that the number of population decreased by 9.12% and the number of births by 49.43%. The deterioration of the quality of life and the state of reproductive health of the population are not insignificant factors in the decline of the birth rate.

Women giving birth were aged 14 to 40 years, with an average age of (27.8±0.35) years. The mean age of women in the comparison group was (27.3±0.67) years (p≥0.05). Of these, 65.4% were first-time mothers in the main study group and 51.1% in the control group.

Concomitant somatic pathology was found in 87.2% of women in the main group and 86.7% of women in the control group. According to the data obtained, cardiovascular, endocrine and genitourinary diseases were the most frequent in both the main and control groups.

The number of pregnant women with HIV status ranged from (0.38 to 0.90 per 100 pregnancies).

It should be noted that the proportion of children born to women who are not in a registered marriage ranges from 25.4% in 2012 to 24.3% in 2021.

The proportion of out-of-hospital births ranges from 0.01 to 0.11 per 100 births.

The study found that the mean gestational age of the examined newborns with intrapartum trauma was (39.2±0.12) weeks (in the control

group – (38.6±0.21) (p<0.01).

The mean birth weight of babies in the main study group was (3474.7±43.7) g, of whom 3.6% were born with hypotrophy (less than 2,500 g) and 26.6% with macrosomia (more than 4,000 g). The mean weight of control group neonates was (3346.1±57.9) g (p≥0.05), of which 11.1% were born with macrosomia.

Duration of labour in the main and control groups of the research is presented in Table 1.

It was found that 7.24% of women in the main study group had prolonged labour (more than 18 hours or more than 12 hours for repeat births), while no prolonged labour was recorded in women in the control group.

In order to further identify and systematise possible risk factors for intrapartum traumatization of the newborn, we studied the frequency of obstetric care and complications that occurred during delivery. The results are presented in Table 1.

The data show that in the main group, fetal vacuum extraction was performed in 2.85% of cases and medical stimulation of labour (7.24%). The rate of abdominal delivery remains consistently high: 26.53% in the main study group and 20.0% in the control group.

It is noteworthy that 12.72% of women in the main study group had premature amniotic fluid discharge, while in the control group there were only 2% of such cases.

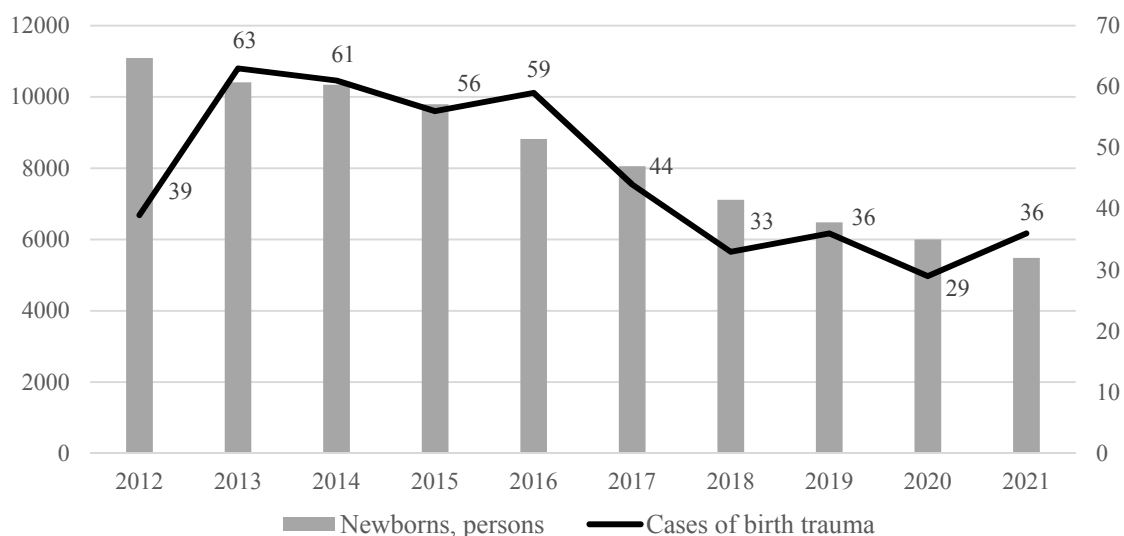


Figure 2. Frequency of birth trauma

Table 1. Duration of labour. Use of obstetric care. Complications during labour

Indication	Women in labour of the main study group (n=456)			Women in labour control group of the study (n=100)		
	n	%	Ri*	n	%	Ri*
Duration of labour						
Rapid (less than 4 hours or less than 3 hours for repeat births)	8	1.75	4	–	–	–
Fast (4-6 hours or 3-5 hours for repeat births)	50	10.97	2	3	3.0	2
Normal (6-18 hours or 5-12 hours for repeat births)	365	80.04	1	97	97.0	1
Prolonged labour (more than 18 hours or more than 12 hours for repeat births)	33	7.24	3	–	–	–
Total	456	100		100	100	
Chi-square test, p <0,001						
Types of obstetric care						
Cesarean section	121	26.53	4	20	20.0	2
Applying the forceps	8	1.75	5	–	–	–
Vacuum extraction	13	2.85	2	1	1.0	3
External rotation of the fetus in the breech position	3	0.66				
Providing manual assistance according to Tsovyanov in case of breech presentation of the fetus	3	0.66				
Medicinal stimulation of labour activity	33	7.24	2	–	–	–
Episiotomy	25	5.48	3	1	1.0	3
Obstetric care was not applied	250	54.82	1	78	78.0	1
Total	456	100		100	100	
Chi-square test, p <0,001						
Complications during childbirth						
Tying the umbilical cord around the fetal neck	99	21.71	2	9	9.0	2
Fetal distress during childbirth	33	7.24	6	5	5.0	3
Fetal shoulder dystocia	42	9.21	4	2	2.0	4
Transverse fetal position	17	3.73	5	–	–	–
Premature amniotic fluid discharge	58	12.72	3	2	2.0	4
Placental abruption with significant bleeding	8	1.75	6	–	–	–
Childbirth without complications	199	43.64	1	82	82.0	1
Total	456	100		100	100	
Chi-square test, p <0,001						
* Rank						

Table 2. Nosological characteristics of intrapartum injuries

ICD-10 code	Disease names	Total for 10 years	%	Rank
P10.2	Intraventricular hemorrhage due to birth injury	1	0.22	7
P10.8	Other intracranial lacerations and hemorrhages due to birth injury	1	0.22	7
P11.3	Birth injury to facial nerve	1	0.22	7
P11.5	Birth injury to spine and spinal cord	1	0.22	7
P12.0	Cephalhematoma due to birth injury	328	71.92	1
P12.2	Epicranial subaponeurotic hemorrhage due to birth injury	2	0.44	6
P12.3	Bruising of scalp due to birth injury	1	0.22	7
P12.9	Birth injury to scalp, unspecified	1	0.22	7
P13.0	Fracture of skull due to birth injury	2	0.44	6
P13.2	Birth injury to femur	2	0.44	6
P13.3	Birth injury to other long bones	7	1.53	5
P13.4	Fracture of clavicle due to birth injury	14	3.07	4
P13.8	Birth injuries to other parts of skeleton	2	0.44	6
P14.0	Erb's paralysis due to birth injury	61	13.38	2
P15.3	Birth injury to eye; traumatic glaucoma due to birth injury	1	0.22	7
P15.8	Other specified birth injuries	30	6.58	3
P15.9	Birth injury, unspecified	1	0.22	7
Total		456	100	

The data presented in the diagram show that the average intrapartum trauma rate is 5.45 and varies from 6.05 per 1000 newborns in 2013 to 4.83 in 2020.

Guided by the International Classification of Diseases (ICD-10), we investigated the nosological characteristics of intrapartum injuries. The results are presented in Table 2.

The table shows that among natal traumatic injuries, cephalohaematoma occupies the first rank (67.63%), followed by Erb's paralysis (12.99%) and other unspecified birth traumas (11.34).

The insignificant share of diagnosed intrapartum spinal cord injuries and craniospinal birth trauma (0.21%) attracts attention, which does not agree with the data of the European Registry.

Conclusion. Data on birth trauma in Ukraine are extremely limited and this study has collected some much necessary epidemiological data. Larger multicentre studies of birth trauma are necessary in the future to identify prevention

and mitigation strategies in the overall interest of maternal and neonatal health.

Birth trauma is a criterion for the quality of inpatient obstetric care. The direct causes of birth trauma are often the inappropriate use of obstetric aids and other traumatic delivery methods. Factors leading to intrapartum trauma include concomitant pathology in labouring women, duration of labour, and gestational age.

The data obtained suggest that hypodiagnosis of intrapartum injuries of the cervical spine is due to insufficient informativeness or inaccessibility of the traditional methods of instrumental examination available in the arsenal, anatomical immaturity of cervical structures, and reluctance to report obstetric trauma. Studies devoted to improving the diagnosis of obstetrical trauma of the cervical spine appear perspective.

Assessment of common triggers of birth trauma is a key component in providing high quality prenatal and perinatal care to reduce the incidence and severity of birth trauma.

REFERENCES

1. Akangire G., Carter B. Birth injuries in neonates // *Pediatr Rev.* – 2016. – Vol. 37. – P. 451–462. doi: 10.1542/pir.2015-0125.
2. Collins K.A., Popek E. Birth injury: birth asphyxia and birth trauma // *Acad Forensic Pathol.* – 2018. – Vol. 8. – P. 788–864. doi: 10.1177/1925362118821468.
3. Sauber-Schatz E., Markovic N., Weiss H. [et al.]. Descriptive Epidemiology of Birth Trauma in the United States in 2003 // *Paediatr Perinat Epidemiol.* – 2010. – Vol. 24. – P. 116–124. doi: 10.1111/j.1365-3016.2009.01077.x.
4. Jeergal N.A., Thobbi A., Katti S.V. A clinical study of neonatal birth injuries in a tertiary care hospital-NICU, Bijapur // *Indian J Child Health.* – 2020. – Vol. 7, №7. – P. 288–290. doi: 10.32677/IJCH.2020.v07.i07.002/
5. Uchenna E., Chidiebere O.D., Nwabueze A.I. Birth injuries in newborn: a prospective study of deliveries in South-East Nigeria // *Afr J Med Health Sci.* – 2021. – Vol. 20, №4. – P. 41–46. doi: 10.5897/AJMHS2021.0149.
6. Martin J.A., Hamilton B.E., Osterman M.J.K., Driscoll A.K. Births: final data for 2019 // *Natl Vital Stat Rep.* – 2021. – Vol. 70. – P. 1–51. doi: 10.15620/cdc:100472.
7. Gupta R., Cabacungan E.T. Neonatal birth trauma: analysis of yearly trends, risk factors, and outcomes // *J Pediatr.* – 2021. – Vol. 238. – P. 174–180. doi: 10.1016/j.jpeds.2021.06.080/
8. Риженко О.В. Пологова та перинатальна травма дітей у практиці дитячого хірурга (клінічні спостереження) // *Хірургія дитячого віку.* – 2019. – №3(62). – С. 53–56. doi: 10.15574/PS.2019.64.53. [Rizhenko O.V. Pologova ta perinatal'na travma ditej u praktici ditjachogo hirurga (klinichni sposterezhenja) // *Hirurgija ditjachogo viku.* – 2019. – №3(62). – С. 53–56. doi: 10.15574/PS.2019.64.53.]
9. Шевцова Т.І. Пологова травма новонароджених дітей // *Український науково-медичний молодіжний журнал.* – 2014. – №4(84). – С. 105–109. [Shevcova T.I. Pologova travma novonarodzhenih ditej // *Ukrains'kij naukovo-medichnij molodizhnij zhurnal.* – 2014. – №4(84). – С. 105–109.]
10. Шкатула Ю.В., Лобода А.М., Ащанулова Г.А. Оцінка факторів ризику виникнення інтранатальної травми у новонароджених // *Ортопедия, травматология и протезирование.* – Харків, 2015.– №3. – С. 95–98. doi: 10.15674/0030-59872015395-98. [Shkatula Ju.V., Loboda A.M., Ashhaulova G.A. Ocinka faktoriv riziku viniknennja intranatal'noї travmi u novonarodzhenih // *Ortopedija, travmatologija i protezirovanie.* – Harkiv, 2015.– №3. – С. 95–98. doi: 10.15674/0030-59872015395-98.]
11. Shkatula Y.V., Badion Y.O., Tkachenko Y.A. et al. Epidemiology of injuries in children resulting from a fall from a height. *Azerbaijan Medical Journal.* 2021; 2: 113–119.
12. Mah E.M., Foumane P., Ngwanou D.H., [et al.]. Birth Injuries in Neonates at a University Teaching Hospital in Cameroon: Epidemiological, Clinical and Therapeutic Aspects // *Open Journal of Pediatrics,* Vol.7, №1. – P. 51–58. doi: 10.4236/ojped.2017.71008.
13. DeFrancesco C.J., Shah D.K., Rogers B.H., Shah A.S. The Epidemiology of Brachial Plexus Birth Palsy in the United States: Declining Incidence and Evolving Risk Factors // *J Pediatr Orthop.* Vol.39, №2. – P. 134–140. doi: 10.1097/BPO.0000000000001089.
14. Freeman M.D., Goodyear S.M., Leith W.M. A multistate population-based analysis of linked maternal and neonatal discharge records to identify risk factors for neonatal brachial plexus injury // *Int J Gynecol Obstet.* – 2017. – Vol. 136. – P. 331–336. doi: 10.1002/ijgo.12059.
15. Chong S. Head Injury during Childbirth // *J Korean Neurosurg Soc.* – 2022. – Vol. 65, №3. – P. 342–347. doi: 10.3340/jkns.2022.0045.
16. Musharraf M., Jinnat M.A. [et al.]. Evaluation of Risk Factors of Birth Injuries in a Tertiary Care Hospital // *KYAMC Journal.* – 2022. – Vol. 13, №3. – P. 129–133.
17. Phuengphaeng A, Sirisomboon R. Incidence and risk factors of major neonatal birth injuries in a tertiary care hospital in Thailand: a retrospective cohort study // *Pac Rim Int J Nurs Res Thail.* – 2022. – Vol. 26, №2. – P. 243–53.
18. Kekki M., Koukkula T., Salonen A. [et al.]. Birth injury in breech delivery: a nationwide population-based cohort study in Finland // *Archives of Gynecology and Obstetrics.* – 2022. – Vol. 308. – P. 1139–1150. doi: 10.1007/s00404-022-06772-1.
19. Wen Q., Muraca G.M., Ting J. [et al.]. Temporal trends in severe maternal and neonatal trauma during childbirth: a population-based observational study // *BMJ Open.* – 2018. – Vol. 8, Issue 3. doi: 10.1136/bmjopen-2017-020578.
20. Barchan G.S., Cherkashyna L.V., Shklyar A.S. et al. Immune disorders in recurrent respiratory infections on the background of undifferentiated connective tissue dysplasia. *Azerbaijan Medical Journal.* 2020; 1: 10-17. doi: <https://doi.org/10.34921/amj.2020.27.15.002>
21. Demikhov O., Dehtyarova I., Motrechko V. et al. Management aspects of children's health: dysplastic-dependent pathology of the bronchopulmonary system and ecological heterogeneity of the environment. *Azerbaijan Medical Journal.* 2022; 1: 144–150.
22. Demikhov O.I., Shipko S.P., Sing H.H. et al. Intersectoral component of the healthcare management system: Regional programs and assessment of the effectiveness of prevention of bronchopulmonary dysplasia. *Azerbaijan Medical Journal.* 2020; 2: 88–96. doi: <http://doi.org/10.34921/amj.2020.2.03>
23. Yarmolenko, O., Bumeister, V., Polak, S. et al. The effect of the experimental chronic hyperglycemia on the

kidney and myocardium. *Ukrainian Journal of Nephrology and Dialysis*. 2021; 3(71): 3–10. [https://doi.org/10.31450/ukrjnd.3\(71\).2021.01](https://doi.org/10.31450/ukrjnd.3(71).2021.01)

24. Main Department of Statistics in Sumy region [Internet]. Retrieved from <http://sumy.ukrstat.gov.ua> [cited 2023 Sept 10].

НАТАЛЬНАЯ ТРАВМА НОВОРОЖДЕННОГО. НОЗОЛОГИЧЕСКАЯ СТРУКТУРА И ФАКТОРЫ РИСКА

Ю.В.Шкатула, И.М.Никитина, Ю.А.Ткаченко, Ю.А.Бадион, С.Н.Касян

Кафедра экстренной медицинской помощи и медицины катастроф Учебно-научного медицинского института Сумского государственного университета, Сумы, Украина

В статье представлены результаты изучения нозологической структуры интранатальных травматических повреждений и факторов риска их возникновения. Проведен ретроспективный анализ 456 случаев натальной травмы.

Полученные данные позволяют предположить, что имеет место гиподиагностика интранатальных повреждений шейного отдела позвоночника, это обусловлено недостаточной информативностью или недоступностью имеющихся в арсенале традиционных методов инструментального исследования, анатомической незрелостью структур шейного отдела, нежеланием озвучить акушерскую травму. Перспективными представляются исследования, посвященные совершенствованию диагностики родовой травмы шейного отдела позвоночника.

Оценка общих триггеров родовой травмы является ключевым компонентом для предоставления высококачественной пренатальной и перинатальной помощи для снижения частоты и тяжести родовой травмы.

Необходимо проведение более масштабных многоцентровых исследований родовой травмы в будущем, чтобы определить стратегии профилактики и лечения.

Автор для корреспонденции:

Шкатула Юрий Васильевич – доктор медицинских наук, профессор, заведующий кафедрой экстренной медицинской помощи и медицины катастроф Учебно-научного медицинского института Сумского государственного университета, Сумы, Украина

E-mail: y.shkatula@med.sumdu.edu.ua

DOI: 10.34921/amj.2023.4.013

LAPAROSKOPIK ADHEZİOLİZ VƏ QARIN BOŞLUĞUNDA BİTİŞMƏ PROSESLƏRİNİN PROFİLAKTİKASI

İ.Ə.Yusubov

Ə.Əliyev adına Azərbaycan Dövlət Həkimləri Təkmilləşdirmə İnstitutunun Ümumi və plastik cərrahiyyə kafedrası, Bakı, Azərbaycan

Xülasə. Məqalədə əməliyyatdansonrakı erkən dövrdə bitişmə mənşəli bağırsağ keçməzliyinin laparoskopik üsulla diaqnostikasının mümkünlük dərəcəsini aydınlaşdırmaq və adheziolizisin optimallaşdırılması məqsədilə aparılmış tədqiqat işi haqqında məlumat verilmişdir.

Əməliyyatdansonrakı erkən dövrdə mədə-bağırsağ traktının yuxarı şöbələrində bağırsağ keçməzliyi klnikası olan 70 xəstə müayinə və müalicə almışdır. Əsas qrupa 46, kontrol qrupa isə 24 xəstə daxil edilmişdir. Əsas qrupda laparoskopik əməliyyat, kontrol qrupa daxil olan oxşar kateqoriyalı xəstələrdə isə açıq üsul – laparotomiya həyata keçirilmişdir.

Tədqiqat göstərmişdir ki, yuxarı-orta və aşağı-orta kəşik üzrə laparotomiyalar bağırsağ keçməzliyinə daha çox səbəb olur. Nazik bağırsağ ilgəklərinin hərəkətli vissero-parietal bitişmələrinin əməliyyatönlü ultrasəs diaqnostikasının həssaslığı 94,6%, laparoskopik diaqnostikasının həssaslığı isə 99,2% təşkil edir. Tədqiq olunan qrupların göstəricilərinin statistik təhlili zamanı aşkar edilmişdir ki, azinvaziv texnologiyadan istifadə edərək intraoperasion ($p=0,009$) və əməliyyatdansonrakı ağırlaşmaların inkişaf tezliyi [10,9% və 54,1%; ($p=0,006$)], letallıq səviyyəsi [0 və 4 (16,6%); $p=0,021$] və stasionarda qalma müddəti [(5,8±2,3 və 14,5±3,4); $p=0,045$] azalır.

Açar sözlər: qarın boşluğu, bitişmə prosesləri, laparoskopik adhezioliz

Ключевые слова: брюшная полость, спаечные процессы, лапароскопический адгезиолизис

Key words: abdominal cavity, the adhesive processes, laparoscopic adhesiolysis

Cərrahi müdaxilələrdən sonra qarın boşluğunda bitişmələrin formalaşma və yayılmasını proqnozlaşdırmaq həmişə mümkün olmur. Ənənəvi olaraq kəskin bağırsağ keçməzliyi olan xəstələrdə konservativ müalicə effektiv olmadıqda bitişmələrin ayrılması üçün laparotomiyadan istifadə edilir. Lakin laparotomiyanın ardınca yeni əmələ gələn adheziyalar bağırsağ keçməzliyinə görə xəstələrin üçdəbirinin təkrari hospitalizasiyasına [1], laparotomiyadan sonra yaranan irinləməsinə, ventral yırtıqların törənmə tezliyinin və stasionar şəraitdə müalicə müddətinin artmasına səbəb olur [2]. Endovideocərrahi avadanlıqların və laparoskopiyanın meydana çıxması ilə diaqnostik axtarışları və əməliyyatları daha az travmatik hala salmaq mümkün olmuşdur. Bir çox tədqiqatlar laparoskopik müdaxilələrdən sonra bitişmələrin əmələ gəlməsinin və onun yayılmasının azaldığını təsdiqləmişdir.

Əməliyyatdan sonrakı bağırsağ keçməzliyi zamanı letallıq 16,2-52,5% təşkil edir [1, 3]. Bu

patologiya zamanı əməliyyatın əsas mərhələlərinə qarın boşluğunun təftişi, keçməzliyin səbəbinin aydınlaşdırılması və onun aradan qaldırılması daxildir. Operativ müdaxilənin xarakteri isə fərqlidir: bunlara bitişmələrin kəsilib ayrılması, sıxılma və deformatsiyanın aradan qaldırılması, burulmanın düzəldilməsi, anastomozun rezeksiyası, dolayı anastomozların qoyulması, yad cismin xaric edilməsi aiddir [4, 5]. Əməliyyat göstəriş əsasında nazik bağırsağın intubasiyası, sanasiyası və lazım olan hallarda qarın boşluğunun drenləşdirilməsi ilə sona çatdırılır [2]. Laparotomiya zamanı qarın boşluğu açıldıqda peritonun hava ilə təması və bağırsağın uzunmüddətli eventrasiyası peritonun qurumasına gətirib çıxarır ki, bu da bitişmələrin əmələ gəlməsinin etioloji amillərindən biridir.

Ədəbiyyat mənbələrində bitişmə mənşəli bağırsağ keçməzliyinə laparoskopik yanaşmaya dair məlumatlara az rast gəlinir [4, 6, 7]. Lakin müəyyən taktiki və texniki aspektlərə əməl

edildikdə bu metod kifayət qədər effektiv ola bilər.

Bu səbəbdən apardığımız tədqiqatın əsas məqsədi əməliyyatdansonrakı bitişmə mənsəli bağırsağ keçməzliyinin laparoskopik üsulla diaqnostikası və adheziolizisin optimallaşdırılması olmuşdur.

Tədqiqatın material və metodları. Ə.Əliyev adına ADHTİ-nin cərrahiyyə klinikalarında əməliyyatdansonrakı erkən dövrdə mədə-bağırsağ traktının yuxarı şöbələrində bağırsağ keçməzliyinin klinikası olan 70 xəstə müayinə və müalicə edilmişdir.

Əsas qrupa 46, kontrol qrupa isə 24 xəstə daxil edilmişdir. Əsas qrupda əməliyyatdansonrakı bitişmə mənsəli bağırsağ keçməzliyinə görə 46 laparoskopik əməliyyat icra edilmişdir ki, bunların da 56,5%-də (n=26) cərrahi müdaxilə konservativ müalicənin effektivliyi səbəbindən təcili göstəriş üzrə (6 saata qədər dövr – erkən mərhələ) ağrının ən intensiv dövründə, 43,5%-də (n=20) isə bağırsağ keçməzliyi konservativ olaraq aradan qaldırıldıqdan sonra həyata keçirilmişdir.

Kontrol qrupa daxil olan oxşar kateqoriyalı xəstələrdə əməliyyatdansonrakı bitişmə mənsəli bağırsağ keçməzliyini aradan qaldırmaq üçün açığa çıxan – laparotomiya həyata keçirilmişdir.

Konservativ tədbirlər kompleksinə nazoqastral zondlama, infuzion terapiya, spazmolitiklərin, antixolinesteraz preparatların inyeksiyası, hipertonic və təmizləyici imalələrin aparılması kimi tədbirlər daxil edilmişdir.

Xarakterik ultrasəs və rentgenoloji əlamətlər bizə 39 (65,2%) xəstədə xəstəliyin klinikasının bitişmə mənsəli bağırsağ keçməzliyinə məxsus olduğunu təyin etməyə imkan verib. Yanaşı patologiyalar şəraitində konservativ müalicə və dinamik müşahidənin müddəti 2-3 saatdan artıq olmamışdır.

Xəstəlik başlayandan 6-12 saat sonra klinikaya bitişmə mənsəli bağırsağ keçməzliyinin gecikmiş mərhələsinin klinik, ultrasəs və rentgenoloji əlamətləri, eləcə də orqanizmin həyati vacib funksiyalarının və sistemlərinin dekompensasiyası olan 7

(15,2%) xəstə daxil olmuşdur. Xəstələrdə 4-5 saat ərzində bağırsağın stimulyasiyası ilə yanaşı elektrolit və zülal müvazinətinin, həmçinin hemodinamik pozuntuların korreksiyası aparılmışdır.

Konservativ müalicənin effektivliyi aşağıdakı meyarlarla qiymətləndirilmişdir: ağrı sindromu və intoksikasiya əlamətlərinin (klinik və laborator) repressiyası, bağırsağ möhtəviyyatının hərəkətinin bərpa olunması, qarın həcmində əhəmiyyətli dərəcədə kiçilməsi, nazoqastral zondla durğunluq möhtəviyyatının ifrazının olmaması.

Göstəricilər arasındakı fərqi müəyyən etmək üçün qeyri-parametrik üsuldən – Uilkokson (Mann-Uitni) meyarından istifadə edilmişdir.

Tədqiqatın nəticələri və onların müzakirəsi. Apardığımız təhlillər əsasında aşkar olmuşdur ki, yuxarı-orta və aşağı-orta kəskin üzrə icra edilən laparotomiyalardan sonrakı dövrdə bağırsağ keçməzliyinə daha çox rast gəlinir.

Bütün xəstələrdə qarın boşluğunun icmal rentgenoloji müayinəsi həyata keçirilmişdir ki, bunların da 21-də Kloyber kasaları, 18-də nazik bağırsağın qazla dolması, 13-də köndələn zolaqlıq, 9-da büküşlərin hamarlaşması, 5-də nazik bağırsağ qövsələri aşkar edilmişdir. Bitişmə mənsəli kəskin bağırsağ keçməzliyinin mərhələsindən asılı olaraq rentgenoloji simptomların tezliyi 1-ci cədvəldə göstərilmişdir.

Əməliyyatdan müayinələrdə 44 (95,7%) xəstədə boşluqlu orqanların vissero-parietal bitişmələri və qarının ön divarındakı “akustik pəncərə” aşkar edilmiş və onların ultrasəsle verifikasiyasına xüsusi diqqət ayırmışıq. Ultrasəs müayinəsi zamanı bitişmə mənsəli kəskin bağırsağ keçməzliyinin xarakterik əlamətləri – 40 xəstədə (86,9%) mayenin mənfəzdaxili depolanma sindromu, 36 xəstədə (78,3%) antiperistaltika, 11 xəstədə (23,9%) isə nazik bağırsağ divarının 6 mm-dən çox qalınlaşması müşahidə edilmişdir (cədvəl 2).

Cədvəl 1. Bitişmə mənsəli kəskin bağırsağ keçməzliyinin müxtəlif mərhələlərində rentgenoloji simptomların tezliyi

Simptomlar	Erkən mərhələdə (n=39)	Gecikmiş mərhələdə (n=7)
Kloyber kasaları	14 (35,9%)	7 (100%)
Nazik bağırsaqların qazla dolması	13 (33,3%)	5 (71,4%)
Nazik bağırsaqlarda köndələn zolaqlıq	10 (25,6%)	3 (42,9%)
Nazik bağırsağ büküşlərinin hamarlaşması	5 (12,8%)	4 (57,1%)
Nazik bağırsağ qövsələri	1 (2,6%)	4 (57,1%)

Cədvəl 2. Bitişmə mənşəli kəskin bağırsaq keçməzliyinin ultrasəs semiotikası

Ultrasəs əlamətləri	Erkən mərhələ (n=39)	Gecikmiş mərhələ (n=7)	Cəmi
Mayenin mənfəzdaxili depolanma sindromu	33 (84,6%)	7 (100%)	40 (86,9%)
Antiperistaltika	30 (76,9%)	6 (85,7%)	36 (78,3%)
Nazik bağırsağ divarının qalınlaşması	5 (12,8%)	6 (85,7%)	11 (23,9%)
Peristaltikanın olmaması	3 (7,7%)	2 (28,6%)	5 (10,9%)
Qarın boşluğunda sərbəst maye	1 (2,6%)	4 (57,2%)	5 (10,9%)

Əməliyyatdansonrakı dövrdə ambulator şəraitdə müalicə almış 7 xəstənin bitişmə mənşəli kəskin bağırsaq keçməzliyinin gecikmiş mərhələsində klinikaya daxil olmasının əsas səbəbi, onların uzaq rayonlarda yaşaması ilə əlaqədar olmuşdur. Müayinə zamanı əldə edilən bitişmə mənşəli bağırsaq keçməzliyinin klinik, rentgenoloji və ultrasəs əlamətlərinə əsaslanaraq xəstələrin müalicəsi üçün optimal taktikanı müəyyənləşdirmişik. Konservativ müalicənin uğurlu olacağına ümid etməyə imkan verən əlverişli proqnostik əlamətlərə aşağıdakıları daxil etmişik:

– qarında yüngül şişkinlik (n=33), birdəfəlik qusma (n=29), aydın nəzərə çarpan intoksikasiya əlamətlərinin olması (n=43);

– qarın boşluğunun icmal rentgenogramında hiperpnevmatoz və dilatasiyanın aydın nəzərə çarpmaması (n=28), büküşlərin hamarlaşması (n=37), nazik bağırsağ qövsləri (n=41);

– USM zamanı peristaltikanın (n=41), horizontal müstəvidə parietal peritona münasibətdə nazik bağırsağ ilgəyinin pərdəşəkilli vissero-parietal bitişmələrinin 1 sm və daha böyük radiusda hərəkətliliyinin olması (n=37), nazik bağırsağ ilgəyinin divarının qalınlaşmasının ultrasəs əlamətlərinin olmaması (n=35).

Konservativ müalicənin effektivliyi cərrahi müdaxiləyə göstəriş olmuşdur.

Əməliyyatın birinci mərhələsi – pnevmoperitoneumun yaradılması və qarın boşluğuna birinci troakarın daxil edilməsi, sonra isə diaqnostika mərhələsində bağırsaq keçməzliyinin növü müəyyən edilmişdir:

– bitişmə mənşəli kəskin stranqulyasion bağırsaq keçməzliyi, bir qayda olaraq, möhkəm vissero-visseral bitişmə atmaları arasında nazik bağırsağ müsariqəsinin boğulması ilə əlaqədar olmuşdur;

– bitişmə mənşəli bağırsaq keçməzliyinin səbəbi nazik bağırsağın möhkəm atmaşəkilli və intim vissero-parietal bitişmələri olmuşdur.

İkinci mərhələdə patologiyanın laparoskopik korreksiya imkanları, mini-laparotomiya ilə birgə aparılmasının və ya laparotomiyaya göstərişin vacibliyini müəyyənləşdirmişik. Bu mərhələdə ağırlaşmalar olmamışdır. Laparoskopun nəzarəti altında qarın ön divarının vissero-parietal bitişmələrindən azad zonalarında işçi alətlər daxil etmək və vissero-parietal bitişmələrin təftişini aparmaq üçün bir neçə nöqtədə 1-dən 4-dək laparoportlar yerləşdirmişik ki, bu da boşluqlu orqanların və böyük piyliyin parietal peritonla bitişmələri zamanı xüsusilə aktualdır.

Üçüncü mərhələdə radikallıq və əməliyyatın ən az travmatikliyi prinsipinə əməl edilməklə adheziolizis icra edilmişdir.

İlk növbədə bağırsaq keçməzliyi törədən bitişmələr aradan qaldırılmışdır. Adekvat dekompressiya məqsədilə bağırsağı “qoşalülə” şəklində deformasiyaya uğradan, ciblər və arakəsmələr əmələ gətirən bitişmələr, eləcə də istənilən lokalizasiyalı atmalar kəsilmişdir. Bağırsağ möhtəviyyatının hərəkətinə maneə yaratmayan vissero-visseral, həmçinin diafraqmaaltı sahənin vissero-parietal bitişmələrinin adheziolizisinə ehtiyac olmamışdır.

Dördüncü mərhələdə isə lazım olan hallarda və imkan olduqda bitişmələrin residivinin profilaktikası həyata keçirilmişdir.

Müasir dövrdə bitişmələrin əmələ gəlməsinin profilaktikası, əsasən, üç istiqamətdə aparılır: peritonun zədələnmə səthini azaltmaq; əməliyyat zonasında iltihabı prosesi azaltmaq; mezotel üzərinə yerləşdirilən qoruyucu təbəqələr vasitəsilə zədələnmiş seroz səthləri məhdudlaşdırmaq.

Bitişmə xəstəliyinin operativ müalicəsi zamanı azinvaziv texnologiyadan istifadə edilməsi cərrahi aqressiyanı minimum səviyyəyə endirməyə imkan verir. Operativ müdaxilə sahəsinin radikal kiçildilməsi yeni parieto-visseral bitişmələrin əmələgəlmə riskini, mədə-bağırsaq traktı ilə möhtəviyyatın hərəkətinin bərpa müddətini əhəmiyyətli dərəcədə azaldır və bununla da tənəffüsün funksiyasını, xəstələrin ümumi reabilitasiyasını yaxşılaşdırır.

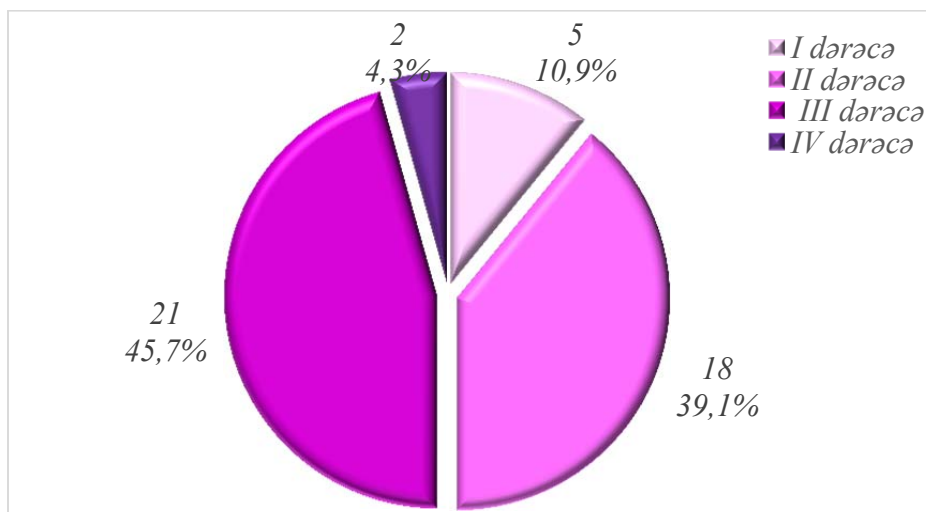
Əməliyyat zonasında iltihabı reaksiyanın zəiflədilməsinin məlum üsulları ilə yanaşı, sintetik sorulan tikiş materiallarından ("Polysorb", "Biosin", "Dexon" – Tyco Healthcare) və enzimoterapiyadan ("Flogenzim" – Mucos Pharma) istifadə etmişik. Sorulan sapların iltihab əleyhinə təsirinin əsasını onun bioinertliyi və liflərinin qlükol və süd turşusuna qədər parçalanması təşkil edir ki, bu məhsullar da toxumalardan sorularaq orqanizmdə metabolizasiyaya uğrayır.

Tərkibi təbii fermentlər kompleksindən ibarət olan "Flogenzim" qanın özlülüyünü azaldır, trombositlərin aqreqasiyasını zəiflədir, mikrosirkulyasiyanı yaxşılaşdırır. Fermentlər patoloji proses zonasında toplanaraq ödem əleyhinə, fibrinolitik, ikincili analgetik, iltihab əleyhinə, antiaqreqant təsir göstərir, başqa sözlə bitişmələrin əmələ gəlməsinin patogenetik həlqələrinə kompleks təsir göstərir.

Müasir dövrdə periton üzərində qoruyucu təbəqə yaratmaq üçün istifadə edilən bitişmə əleyhinə daha effektiv təsir göstərən baryer

vasitəsi "İnterceed (TC-7)" hesab edilir. Onun əsası regenerasiya olunan oksigenlənmiş sellülozdan ibarət steril bioloji deqradasiyaya uğrayan tordur və implantasiyadan sonra bakteriyaların inkişafına səbəb olmur. 8 saat keçdikdən sonra tor jeleşəkili olur və zədələnmiş toxuma üzərində qoruyucu təbəqə əmələ gətirir, 24 saatdan sonra isə "İnterseed" artıq identifikasiya oluna bilmir. Preparatın tam hidrolizi və absorpsiyası 28 gündən sonra baş verir. Bu səbəbdən biz də periton üzərində qoruyucu təbəqə yaratmaq üçün "İnterceed" torundan istifadə etmişik.

Bütün xəstələrdə birinci mərhələ ağırlaşmasız keçmişdir. I və II dərəcəli bitişmə prosesi təsdiqlənmiş müvafiq olaraq 5 (10,9%) və 18 (39,1%) xəstədə qarın boşluğuna operativ giriş və bağırsaq keçməzliyinə səbəb olan orqanlararası bitişmələrin ayrılması texniki çətinlik törətməmişdir. 21 xəstədə (45,7%) III dərəcəli bitişmə prosesinin olması əməliyyatın bütün mərhələlərinin yerinə yetirilməsini əhəmiyyətli dərəcədə çətinləşdirmişdir. Presizion əməliyyat texnikası hesabına intraoperasion ağırlaşmaların inkişafından qaçmaq mümkün olmuşdur. Xəstələrdən 2 nəfərdə (4,3%) IV dərəcəli bitişmə prosesi bağırsaq möhtəviyyatının hərəkətinə mane olmayan çoxsaylı atmalar, lövhəşəkili piylik və bağırsaq bitişmələri, eləcə də vissero-visseral bitişmələr aşkar edilmişdir (şəkil). Bu xəstələrdə adheziolizis məqsədilə minilaparotomik və laparoskopik üsullardan müştərək istifadə etmişik.



Şəkil. Laparoskopik üsulla əməliyyat keçirilmiş (əsas qrup) xəstələrdə aşkar edilən bitişmə prosesinin dərəcələri

Nazik bağırsağın lövhəşəkili və yastı formada olan vissero-parietal hərəkətli bitişmələri 35 xəstədə aşkar edilmişdir. Bu növ bitişmənin xüsusi əməliyyatını ultrasəs diaqnostikasının həssaslığı 94,6%, laparoskopik diaqnostikasının həssaslığı isə 99,2% təşkil etmişdir. Azinvaziv texnika hərəkətli orqanlararası bitişmələr üçün daha münasib olmuş və 31 (67,4%) xəstədə əməliyyatın uğurla başa çatmasına imkan vermişdir.

Xəstələrimizdən 11 nəfərdə (23,9%) nazik bağırsağın əməliyyatdansonrakı çapıq toxuma ilə bitişmələri çox sıx və möhkəm olduğundan laparoskopik üsulla adheziolizis mümkün olmamışdır. Bu bitişmələr, əsasən, göbək nahiyəsində (n=9) lokalizasiya etmişdir. Hərəkətli bitişmələri laparoskopik olaraq kəsdikdən sonra bizə nazik bağırsağın ilgəyinə fiksə olunmuş hissə üzərində mini-laparotomiya həyata keçirmək və adheziolizis aparmaq lazım gəlmişdir. Seroz qişası qopmuş hissələr və yaralar atravmatik sorulan tikiş materialı ilə ("Polysorb", "Biosin", "Dexon") tikilmişdir.

Azinvaziv adheziolizisin orta davametmə müddəti $48,2 \pm 5,3$ dəqiqə təşkil etmişdir. Azinvaziv əməliyyatın nəzərdə tutulmuş planı (adheziolizisin uğurla başa çatması) xəstələrdən 91,3%-də yerinə yetirilmişdir (n=42), 8,7%-də (n=4) isə bağırsağın perforasiyası və qanaxma ilə əlaqədar olaraq laparotomiyaya keçmək lazım gəlmişdir. Letal nəticə müşahidə edilmişdir.

Xəstələrdən 15,2%-də (n=7) qarın boşluğunun sanasiyasına, bağırsağın vəziyyətinin dinamik qiymətləndirilməsinə və bitişmələrin əmələ

gəlməsinin profilaktikasına yönəlmiş dinamik relaparoskopiyaya həyata keçirilmişdir. Kontrol qrupda laparotomik əməliyyatın müddəti $65 \pm 8,5$ dəqiqə təşkil etmişdir. Stasionar müalicənin müddəti orta hesabla $14,5 \pm 3,4$ gün olmuşdur. Yara ağırlaşmalarına 24 xəstədən 5-də (20,8%) rast gəlinmişdir. Dörd xəstə (16,6%) ölmüşdür.

Bitişmə mənşəli kəskin bağırsağ keçməzliyi zamanı azinvaziv və laparotomik cərrahi müdaxilələrin müqayisəli qiymətləndirilməsi 2-ci cədvəldə göstərilmişdir. Tədqiq edilən qrupların göstəricilərinin statistik təhlili zamanı aşkar olmuşdur ki, azinvaziv texnologiyadan istifadə edərək intraoperasion ($p=0,009$) və əməliyyatdansonrakı ($p=0,006$) ağırlaşmaların inkişaf tezliyi, letallıq səviyyəsi ($p=0,021$) və stasionarda qalma müddəti ($p=0,045$) azalır (cədvəl 3).

Əsas qrupda adheziolizdən sonra xəstələrin stasionarda qalma müddəti $5,8 \pm 2,3$ gün təşkil etmişdir. Vissero-parietal bitişmələrin ayrılmasından sonra periton üzərində yaranan defektlər bitişmə prosesinin residivində müstəsna rol oynayır. Bəzi hallarda bağırsağın mənfəzini açmamaq üçün nazik bağırsağın ilgəyini qarın ön divarından bitişmiş periton hissəsi ilə birgə ayırmaq lazım gəlir. Buna görə də, xəstələrdən 14 nəfərdə vissero-parietal bitişmələrin formalaşmasının profilaktikası məqsədilə parietal periton üzərinə biodegradasiya olunan sintetik "İnterceed" torunun laparoskopik aplikasiyası həyata keçirilmişdir.

Cədvəl 3. Bitişmə mənşəli kəskin bağırsağ keçməzliyi zamanı cərrahi müdaxilələrin müqayisəli qiymətləndirilməsi

Göstərici	Tədqiqat qrupları		Fərqi statistik dürüslüyü
	Əsas qrup (n=46)	Kontrol qrupu (n=24)	P_{χ^2} / P_U
Laparotomiyaya konversiyanın vacibliyi	4 (8,7%)	22 (91,7%)	$<0,001^*$
İntraoperasion ağırlaşmalar	4 (8,7%)	8 (33,3%)	0,009 *
Əməliyyatdansonrakı ağırlaşmalar	1 (2,2%)	5 (20,8%)	0,006 *
Letal nəticələr	0	4 (16,6%)	0,021 *
Əməliyyatın müddəti (M±m), dəq	$48,2 \pm 5,3$	$65 \pm 8,5$	0,051
Stasionarda qalma müddəti (M±m), gün	$5,8 \pm 2,3$	$14,5 \pm 3,4$	0,045 *

Qeyd: * – "0" hipotezi inkar edilir

“Interceed” torunun aplikasiyası aparılmış 14 xəstədə əməliyyatdan 4-5 gün sonra qarın ön divarının ultrasəs müayinəsində preparatın yerləşdirildiyi zonada parietal peritonun və peritonönu birləşdirici toxumanın 4-6 mm-ə qədər infiltratlaşdığını aşkar etmişik ki, bu da çox güman ki, adheziolizis zamanı toxumaların zədələnməsi ilə əlaqədardır.

Əməliyyat olunmuş xəstələrdə əməliyyat-dansonrakı dövr ağırlaşmasız keçmişdir. Bütün xəstələrə bitişmə əleyhinə fizioterapevtik tədbirlər kompleksi təyin edilmiş, 6 xəstədə isə həm də “Flogenzim”in müalicəvi dozalarından istifadə edilməklə bitişmələrin dərman profilaktikası həyata keçirilmişdir. Əməliyyatdan sonra 6 aydan 4 ilədk dövrdə “Interceed” aplikasiyası olunmuş 34 (73,9%) xəstədə kontrol müayinələr aparılmışdır. Vissero-parietal bitişmələrin residivinin ultrasəs əlamətləri aşkar olunmamış, təkrar stasionara qəbul və cərrahi müdaxilələr aparılmamışdır. “Interceed” istifadə olunmuş yalnız 1 (4,2%) xəstədə bağırsağ fistulu meydana çıxmışdır ki, buna görə də laparotomiya icra olunmuşdur. Kontrol qrupda 2 (8,4%) xəstə (müvafiq olaraq 4 ay və 1,5 il sonra) motor-evakuator pozğunluğa görə təkrar

hospitalizasiya olunmuş, lakin müayinələr zamanı bağırsağ keçməzliyi əlamətləri aşkar edilməmişdir. Xəstələr qısamüddətli konservativ müalicə və pəhriz korreksiyası kursundan sonra evə yazılmışdır.

Nəticələrdən çıxarış

1. Nazik bağırsağ ilgəklərinin adheziyasının əməliyyatönu laparoskopik üsulla aparılan diaqnostikanın həssaslığı 99,2% təşkil edir;

2. Laparoskopik adheziolizis və bitişmə prosesinin baryer profilaktikası bağırsağ keçməzliyi konservativ tədbirlərlə aradan qaldırılmış I-II dərəcəli adheziya olan xəstələrdə daha effektivdir;

3. Laparoskopik adheziolizis zamanı texniki çətinliklər meydana çıxan hallarda bitişmələri mini-laparotomik kəsikdən keçməklə ayırmaq daha əlverişlidir. Bu mümkün olmadıqda, laparotomiyaya konversiya məqsədəuyğundur;

4. Adheziolizisdən sonra bitişmə prosesinin baryer profilaktikası məqsədilə “Interceed (TC-7)” və sistem enzimoterapiya aparılması məqsədəuyğundur.

ƏDƏBİYYAT

1. Jin Hyung Park, Dong Jin Kim, Jung Hyun Park. Does Laparoscopic Adhesiolysis Reduce the Risk of Small Bowel Obstruction Related Readmissions and Reoperations Compared to Open Adhesiolysis? // Journal of Minimally Invasive Surgery 2020; 23(2): 86-92
<https://doi.org/10.7602/jmis.2020.23.2.86>
2. Pepijn Krielen, Salomone Di Saverio, Richard P G Ten Broek, Roberto Cirocchi. Laparoscopic Versus Open Approach for Adhesive Small Bowel Obstruction, a Systematic Review and Meta-analysis of Short Term Outcomes // Journal of Trauma and Acute Care Surgery: June 2020 – Volume 88 – Issue 6 – p 866-874
<https://doi.org/10.1097/TA.0000000000002684>
3. Sallinen, V., Wikström, H., Victorzon, M. et al. Laparoscopic versus open adhesiolysis for small bowel obstruction – a multicenter, prospective, randomized, controlled trial // BMC Surg 14, 77 (2014).
<https://doi.org/10.1186/1471-2482-14-77>
4. Kelly K.N., Iannuzzi J.C. Laparotomy for small-bowel obstruction: first choice or last resort for adhesiolysis? A laparoscopic approach for small-bowel obstruction reduces 30-day complications // Surg Endosc. 2014; 28: 65-73
<https://doi.org/10.1007/s00464-013-3162-6>
5. Сушков О.И., Шахматов Д.Г., Москалев А.И., Шунин Е.М. Выбор объема адгезиолизиса при реконструктивно-восстановительных операциях у больных с одностольными колостомами (обзор литературы) // Колопроктология. 2022; т. 21, № 3, с. 111-118. <https://doi.org/10.33878/2073-7556-2022-21-3-111-118> [Sushkov O.I., Shahmatov D.G., Moskalev A.I., Shunin E.M. Vybora ob#ema adgeziolizisa pri rekonstruktivno-vosstanovitel'nyh operacijah u bol'nyh s odnostvol'nymi kolostomami (obzor literature) // Koloproktologiya. 2022; t. 21, № 3, s. 111-118. <https://doi.org/10.33878/2073-7556-2022-21-3-111-118>]
6. Назаренко А.А., Акимов В.П. Лапароскопический адгезиолизис и барьерная профилактика спаечного процесса брюшной полости // Хирургия. Журнал им. Н.И.Пирогова. 2016;(8):83-85. <https://doi.org/10.17116/hirurgia2016883-85> [Nazarenko A.A., Akimov V.P. Laparoskopicheskiy adgeziolizis i bar'ernaja profilaktika spaechnogo processa brjushnoj polosti // Hirurgija. Zhurnal im. N.I.Pirogova. 2016;(8):83-85. <https://doi.org/10.17116/hirurgia2016883-85>]
7. Broek RP, Stommel MWJ, Strik C, van Laarhoven CJ, Keus F, van Goor H. Benefits and harms of adhesion barriers for abdominal surgery: a systematic review and meta-analysis. // Lancet. 2014;383(9911):48-59.
[https://doi.org/10.1016/S0140-6736\(13\)61687-6](https://doi.org/10.1016/S0140-6736(13)61687-6)

ЛАПАРОСКОПИЧЕСКИЙ АДГЕЗИОЛИЗ И БАРЬЕРНАЯ ПРОФИЛАКТИКА СПАЕЧНЫХ ПРОЦЕССОВ В БРЮШНОЙ ПОЛОСТИ

И.А.Юсубов

*Азербайджанский государственный институт усовершенствования врачей имени А. Алиева
Кафедра общей и пластической хирургии, Баку, Азербайджан*

Резюме. В статье представлена информация о проведенной исследовательской работе по уточнению возможности лапароскопической диагностики кишечной непроходимости спаечного происхождения в раннем послеоперационном периоде и оптимизации адгезиолизиса.

В раннем послеоперационном периоде было обследовано и пролечено 70 пациентов с кишечной непроходимостью верхних отделов желудочно-кишечного тракта. В основную группу вошли 46 пациентов, в контрольную – 24. В основной группе при кишечной непроходимости послеоперационного спаечного происхождения выполнялась лапароскопическая операция, а у аналогичных категорий пациентов, вошедших в контрольную группу, выполнялся открытый метод – лапаротомия.

Исследование показало, что при лапаротомии с верхнесрединными и нижнесрединными разрезами вероятность возникновения кишечной непроходимости выше. Чувствительность предоперационной ультразвуковой диагностики подвижных висцеро-париетальных спаек петель тонкой кишки составляет 94,6%, а чувствительность лапароскопической диагностики – 99,2%. Статистический анализ параметров исследуемых групп показал, что при использовании малоинвазивных технологий снизилась частота интраоперационных ($p=0,009$) и послеоперационных осложнений [10,9% и 54,1%; ($p=0,006$)], летальность [0 и 4 (16,6%); $p=0,021$], продолжительность пребывания в стационаре [(5,8±2,3 и 14,5±3,4); $p=0,045$].

LAPAROSCOPIC ADHESIOLYSIS AND BARRIER PREVENTION OF ADHESIVE PROCESSES IN THE ABDOMINAL CAVITY

I.A.Yusubov

*Azerbaijan State Advanced Training Institute for Doctors, named after A.Aliyev
Department of General and Plastic Surgery, Baku, Azerbaijan*

Summary. The article presents information about research work carried out to clarify the possibility of laparoscopic diagnosis of intestinal obstruction of adhesive origin in the early postoperative period and optimization of adhesiolysis.

In the early postoperative period, 70 patients with intestinal obstruction of the upper gastrointestinal tract were examined and treated. The main group included 46 patients, and the control group included 24. In the main group, laparoscopic surgery was performed for intestinal obstruction of postoperative adhesive origin, and in similar categories of patients included in the control group, an open method - laparotomy - was performed.

The study showed that laparotomy with upper-middle and lower-middle incisions is more likely to cause intestinal obstruction. The sensitivity of preoperative ultrasound diagnostics of mobile viscero-parietal adhesions of small intestine loops is 94.6%, and the sensitivity of laparoscopic diagnostics is 99.2%. Statistical analysis of the parameters of the studied groups revealed that the incidence of intraoperative ($p=0.009$) and postoperative complications [10.9% and 54.1%; ($p=0.006$)], mortality rates [0 and 4 (16.6%); $p=0.021$], and duration of hospital stay [(5.8±2.3 and 14.5±3.4); $p=0.045$] decreased with the use of minimally invasive technology.

Müəlliflə əlaqə üçün:

İlqar Əliəsə oğlu Yusubov, Ə.Əliyev adına Azərbaycan Dövlət Həkimləri Təkmilləşdirmə İnstitutu, Ümumi və plastik cərrahiyyə kafedrası

E-mail: yusibov.ilqar@mail.ru

DOI: 10.34921/amj.2023.4.014

OFTALMOXLAMİDİOZUN KLİNİK-EPİDEMİOLOJİ XÜSUSİYYƏTLƏRİ

G.İ. Ağayeva

Azərbaycan Tibb Universitetinin Epidemiologiya və tibbi biostatistika kafedrası, Bakı, Azərbaycan

Xülasə. Məqalədə gözüün xlamidiya infeksiyası ilə yoluxma yollarını, yoluxmanın yaş qruplarını, yanaşı gedən xəstəlikləri müəyyən etmək məqsədilə aparılmış tədqiqat işi haqqında məlumat verilmişdir. Tədqiqatda müayinə obyektini əsas və kontrol qruplara bölünmüş 125 xəstədən ibarət idi. Əsas qrupa xlamidiya diaqnozu qoyulmuş 95 nəfər, kontrol qrupuna fərqli etiologiyalı xəstəliyin oxşar klinik formaları olan 30 xəstə daxil edilmişdir. Əsas müayinə metodlarına urogenital orqandan və göz yaşı mayesindən götürülən materialın mikroskopiyası, bakterioloji müayinə, vizometriya, təbii işıqlı göz müayinəsi, birbaşa və əks-oftalmoskopiya, göz dibi müayinəsi, İFA, ZPR müayinələri daxildir.

Araşdırmalar nəticəsində məlum olub ki, yenidoğulmuş və 1 yaşadək uşaqlarda 3,14% hallarda xəstəlik anadan uşağa doğuş zamanı keçib. 5,28% hallarda yoluxma ana ilə yaxın təmas nəticəsində, 25,73% hallarda ailənin evdə eyni gigiyena vasitələrindən istifadə etməsi, 65,85% isə cinsi əlaqə nəticəsində baş vermişdir. Xəstəlik əsasən bütün yaş qruplarından olan insanlar arasında yayılır. 70% hallarda oftalmoxlamidiyozlu xəstələrdə sidik-cinsiyyət orqanların iltihab əlamətləri müşahidə edilir. Bundan başqa, 41,5% hallarda oynaqalarda, 28,23% hallarda tənəffüs orqanlarında, 35,56% hallarda mədə-bağırsağ sistemində iltihabi dəyişikliklərlə müşayiət olunur. Xəstələrin təqribən 61,05%-də ikitərəfli oftalmoxlamidiyoz, 38,94%-də birtərəfli oftalmoxlamidiyoz müşahidə edilmişdir.

Açar sözlər: oftalmoxlamidiyoz, uveit, xlamidiya konyunktiviti, *chlamidia trichamona*

Ключевые слова: офтальмохламидиоз, увеит, хламидийный конъюнктивит, *chlamidia trichamona*

Key words: *ophthalmic chlamydiosis, uveitis, chlamydial conjunctivitis, chlamydia trihamona*

Xlamidiya infeksiyasının diaqnostikası sahəsində çoxsaylı tədqiqatlar mövcuddur [1,2]. Ümumiyyətlə son zamanlar bəzi xəstəliklərin yayılması üzrə artımın səbəbi məhz laborator-diaqnostik metodların təkmilləşdirilməsidir. Ölkəmizdə də xlamidiyozun diaqnostikasında müxtəlif metodlardan istifadə edilir [1;2]. Lakin oftalmoxlamidiyozun diaqnostikası sahəsində tədqiqat işləri yoxdur. Təbiidir ki, istifadə edilən müayinə üsulları eyni olacaqdır. Lakin xəstəliyin müxtəlif mərhələlərində ən səmərəli diaqnostik metodların seçilməsi, digər tərəfdən, xəstəliyin müxtəlif mərhələlərində müxtəlif metodların effektivliyinin qiymətləndirilməsi ən aktual məsələlərdən biri hesab edilir [3;4]. Eyni zamanda görmə orqanının infeksiya patologiyasında herpes-simplex viruslarının, sitomeqalovirusların, xlamidiyaların törətdiyi xəstəliklər baş vermə tezliyinə, gedişatın şiddətinə və müalicəsində çətinliklərə görə aparıcı yerlərdən birini tutur. Bu baxımdan, uveit və onun təkrarlanan formalarının vaxtında diaqnozu, etioloji olaraq xlamidiya infeksiyaları ilə əlaqəli infeksiya

prosesin mərhələsini təyin etməyə kömək edə bilər ki, bu da öz növbəsində infeksiyanın kəskinləşməsinin və xəstəliyin təkrarlanmasının qarşısını almaq üçün adekvat immunkorreksiya imkan verir [4;5].

Tədqiqat işinin məqsədi – gözüün xlamidiya infeksiyası ilə yoluxma yollarını, yoluxmanın yaş qruplarını, yanaşı gedən xəstəlikləri müəyyən etməkdir.

Tədqiqatın materialı və metodları. Tədqiqata 125 xəstə cəlb edilmiş və onlar əsas və kontrol olmaqla 2 qrupa bölünmüşdür. Əsas qrup informativ diaqnostik metodlardan istifadə edilərək xoroid, torlu qişa, optik sinir, sklera və buynuz qişasının iltihabi zədələnmələrinin xlamidiya etiologiyası diaqnozu qoyulmuş 95 nəfərdən ibarət olmuşdur. Kontrol qrupuna xəstəliyin fərqli etiologiyalı oxşar formaları olan 30 xəstə daxil edilmişdir.

Xlamidiyoz diaqnozu olan urogenital orqandan və göz yaşı mayesindən götürülən materialdan yaxma hazırlanaraq mikroskopiyaya edilməsi, bakterioloji müayinə, vizometriya, təbii işıqda göz müayinəsi, konyunktiva və buynuz qişanın yarıq lampa biomikroskopiyası, birbaşa və əks oftalmoskopiya, göz dibi müayinəsi nəticəsində qoyulmuşdur. Bu məqalədə

xlamidiyaya şübhə olan xəstələrin müayinəsi üçün alqoritm hazırlamaq məqsədilə test sistemləri vasitəsilə müxtəlif üsulları müqayisə etmişik. Ən yüksək həssaslıq və spesifikliyə malik iki üsuldən istifadə edilmişdir: xlamidiya lipopolisaxaridinə monoklonal anticisimciklərlə birbaşa immuno-fluoressensiya (IFA) Chlamynoscreen (Nearmedic) və ribosomal genlər Litexdən olan test sistemlərindən istifadə edilərək zəncirşəkili polimeraza reaksiyası vasitəsilə müəyyənləşdirilmişdir.

Tədqiqatın nəticələri və onların müzakirəsi. Chlamidia Trichomonatis-in törətdiyi xlamidiazlar əsasən cinsi infeksiya hesab edilir. Əsas yoluxma yolu xlamidiya daşıyıcısı olan bir şəxslə qorunmayan vaginal, anal və ya oral cinsi əlaqədir. Xəstəliyin ən neqativ tərəflərindən biri odur ki, xlamidiya keçirmiş və müalicə almış şəxslər belə, bu infeksiyaya yenidən yoluxa bilər. Xlamidiya doğuş zamanı, eləcə də doğuşdan sonrakı dövrdə də sıx təmas nəticəsində anadan uşağa keçə bilər. Chlamidia-ya yoluxma həm cinsi əlaqə ilə, həm də vaginal maye və ya yoluxmuş sperma ilə çirklənmiş dəri ilə gözlərin və digər selikli qişaların təması zamanı xəstəliyin ötürülməsi mümkündür. Yetkin şəxslər oftalmoxlamidiazla çirklənmiş bəzi əşyalarla – süni kirpiklər, paltarlar, dəsmallar, digər kosmetik vasitələrlə də yoluxa bilərlər.

Xəstəlik tarixlərinin və anamnez nəticələrinin retrospektiv epidemioloji analizi göstərmişdir ki, 3,14% hallarda xəstələnmələr yenidoğulmuşlarda və 1 yaşa qədər olan uşaqlarda anadan uşağa doğuş zamanı keçmişdir. 5,28% hallarda ana ilə sıx təmas nəticəsində, 25,73% hallarda ailə məişət zəminində eyni gigiyenik vasitələrdən istifadə edən zaman və ya 65,85%-i isə cinsi əlaqə zamanı yoluxmuşdur. Cinsi yolla youxanların 3,37%-i homoseksual cinsi əlaqə yolu ilə yoluxanlardır.

Aparılan araşdırmalar nəticəsində məlum olmuşdur ki, anoloji statistik məlumatlardan fərqli olaraq bizim tədqiqata daxil edilən xəstələr arasında kontakt yolu ilə uşaq və yeniyetmələrin yoluxması halı daha çox baş vermişdir. Bu da əhali arasında şəxsi gigiyenik qaydalara riayət olunması sahəsində və sanitariya maarifləndirmə işindəki çatışmazlıqların olduğuna bir işarədir. Buna görə də bu infeksiyanın profilaktikasına aid hərbi şəhərciklərdə və bu şəhərciklərə nəzarət edən poliklinika və ambulatoriyalarda periodik maarifləndirmə işlərinin aparılması əsas məsələlərdən biri hesab edilir.

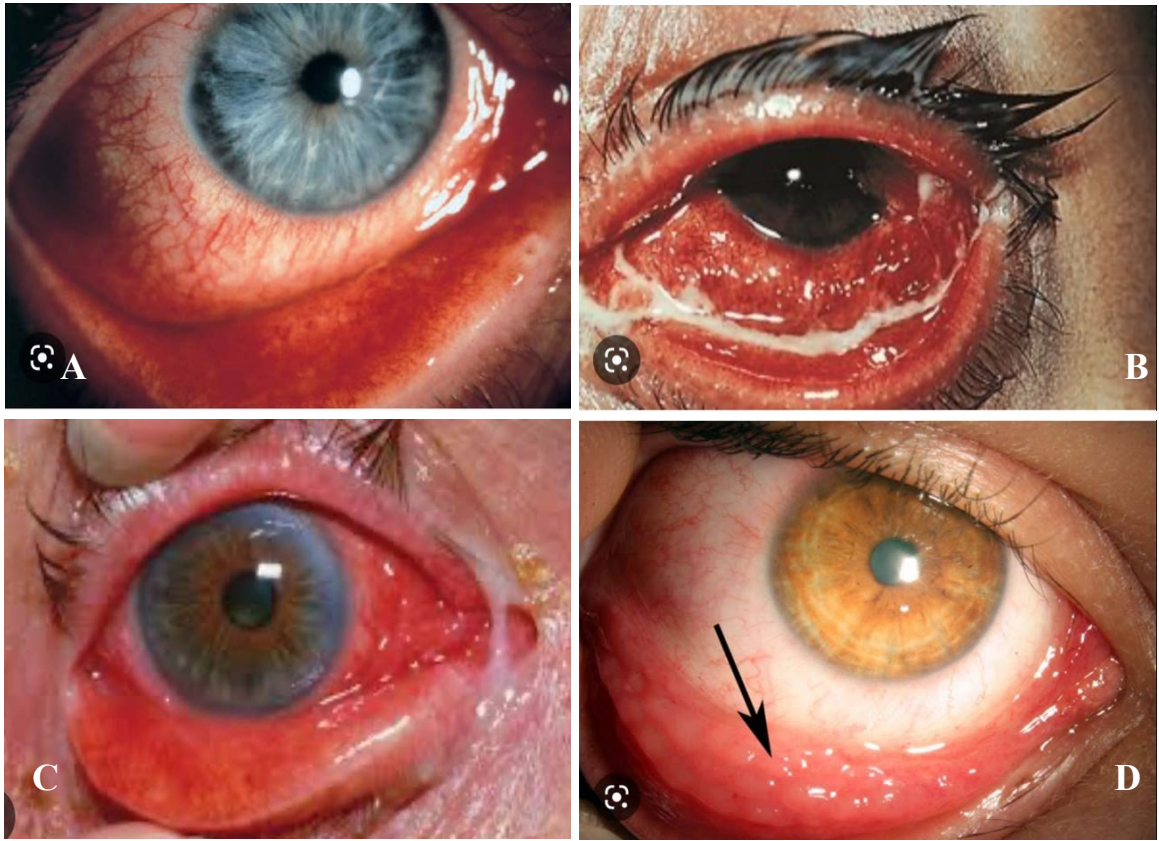
İnfeksiyon konyunktivin etioloji strukturuna müxtəlif mikroorqanizmlər daxildir. Lakin baş verən xəstələnmələrin təqribən 30%-ə qədəri Chlamydia trichomonatis-in payına düşür. Oftalmoxlamidiaz əsasən dəyişkən inkubasiya dövründən sonra çox sürətlə keçməyən iltihabi dəyişikliklərlə özünü göstərir. Əsasən yoluxmadan 3 gün sonra xəstələrdə əlamətlər özünü göstərməyə başlayır ki, bu period 15 günə qədər uzana bilər. Xəstəliyə bütün yaş qruplarından olan insanlar arasında rast gəlinir. 70% hallarda oftalmoxlamidiazlı xəstələrdə sidik-cinsiyyət orqanlarının iltihabi əlamətləri müşahidə edilir. Bundan başqa, 41,5% hallarda oynaqalarda, 28,23% hallarda tənəffüs orqanlarında, 35,56% hallarda mədə-bağırsaq sistemində iltihabi dəyişikliklər müşahidə edilir.

Bizim tədqiqatımızda 95 oftalmoxlamidiaz infeksiyası təsdiqlənmiş xəstə əsas qrupa daxil edilmişdir. Götürülən xəstələrin 48,42%-i (46 nəfər) qadın, 51,57%-i (49 nəfər) kişidir. Ümumiyyətlə, xəstələrin klinik təzahürləri yaşa görə spesifik olaraq müəyyən qədər fərqləndiyi əsas qrupumuzun 23,16%-ni (22 nəfər) 15 yaşa qədər uşaqlar, 36,84%-ni (35 nəfər) qadınlar və 40 %-ni (38 nəfər) kişilər təşkil edir.

Yaşa görə spesifik demoqrafik qruplaşmaya uyğun xəstələrin yaş qrupları üzrə paylanmasını müşahidə etsək görərik ki, xəstələrin 8,42%-i (8 nəfər) 0-4 yaş, 6,31%-i (6 nəfər) 5-9 yaş qrupu, 8,42%-i (8 nəfər) 10-14 yaş, 13,68%-i (13 nəfər) 15-19 yaş, 16,84%-i (16 nəfər) 20-24 yaş, 14,73%-i (14 nəfər) 25-29 yaş, 7,36%-i (7 nəfər) 30-34 yaş, 5,26%-i (5 nəfər) 35-39 yaş, 3,15%-i (3 nəfər) 40-44 yaş, 8,42%-i (8 nəfər) 45-49 yaş, 2,10%-i (2 nəfər) 50-54 yaş, 1,05%-i (1 nəfər) 55-59 yaş, 2,10%-i (2 nəfər) 60-64 yaş, 1,05%-i (1 nəfər) 65-69 yaş, 1,05%-i (1 nəfər) 70-dən böyük yaş qrupundan olan insanların payına düşür.

Xəstələrin təqribən 61,05%-də ikitərəfli oftalmoxlamidiaz, 38,94%-də birtərəfli oftalmoxlamidiaz müşahidə edilmişdir.

Oftalmoxlamidiaz zamanı görmə orqanı müxtəlif dərəcədə zədələnir, bunlardan daha çox rast gəlinən sklerit, episklerit və uveitdir. Bu zədələnmələr mərhələli şəkildə, yaxud da eyni zamanda təzahür edir. Əsas qrupumuzda olan xəstələrdə də bu əlamətlər kompleks mübahidə edilmişdir. Tədqiqata cəlb edilən xəstələrdən 61 nəfərdə uveit, 24 nəfərdə sklerit, 10 nəfərdə episklerit müşahidə edilmişdir (Şəkil).



Şəkil. Oftalmoxlamidiozun formaları: **A.** Uveit; **B.** Uveit – ağırlaşmış forma; **C.** Sklerit; **D.** Episklerit.

Uveit müşahidə olunan xəstələrdə göz ağrısı, gözdə qızartı, görmədə üzən hissəciklərin olması və bulanıq görmə kimi simptomlar müşahidə edilmişdir. Uveit ən çox 30-60 yaş qrupunda olan xəstələrdə müşahidə edilmişdir. Xlamidioz zamanı bəzən uveitli xəstələrdə immun hüceyrələr qeyri-adi dərəcədə kəskin reaksiya verir ki, bu da T-hüceyrələrin aktivləşməsi ilə əlaqəli iltihaba və toxuma degenerasiyasına səbəb olur. Uveitin 70-85%-i ön uveit, 10%-i aralıq uveiti, 3-5%-i isə arxa uveit kimi özünü büruzə vermişdir.

Skleritli xəstələrdə gözün xarici ağ təbəqəsinin iltihabı baş vermişdir ki, bunların da 65%-də diffuz sklerit, 25%-də düyünlü sklerit və 10%-də nekrozlaşan sklerit müşahidə edilmişdir. Müşahidə edilən simptomlardan skleranın və konyunktivanın qızartısı, bəzən bənövşəyi rəngə çevrilməsi, almacıq və ya çənəyə yayıla bilən şiddətli göz ağrısı, fotofobiya, lakrimasiya və görmə kəskinliyinin azalması müşahidə edilmişdir.

Episkleritli xəstələrdə ağrı skleritə nisbətən daha az şiddətli olur. Hiperemiya, gözün qızartısı skleraya qan axınının (hiperemiya) artması nəticəsində baş verir. Konyunktivtdən fərqli

olaraq bu qızartı konyunktivaya keçmir. Episkleritdə gözün konyunktiva ilə göz ağrını (sklera) əmələ gətirən birləşdirici toxuma təbəqəsi arasında yerləşən nazik toxuma təbəqəsi iltihablaşmışdır. Episklerit ən çox xəstəliyin xronik residiv verən formalarında müşahidə edilmişdir.

Episkleritli xəstələrdə gözün ağrısız qızartısı (yüngül ağrı mümkündür, lakin atipik) və gözlərdə sululuq müşahidə edilmişdir. Episkleritin ağrısı adətən yüngül olmuşdur, skleritə nisbətən daha az şiddətli, lakin palpasiya zamanı həssas ola bilər. Bu xəstələrdə ifrazat artımı və görmə qabiliyyətində dəyişiklik müşahidə edilməmişdir. Episkleriti olan xəstələrdə uveitli xəstələrə nisbətən daha az fotofobiya müşahidə edilmişdir. Episkleritli xəstələrin 75%-də yalnız bir gözdə proses izlənmişdir, skleritli xəstələrdə isə 70-80% hallarda hər iki göz zədələnmişdir.

Əsas qrupa daxil edilən xəstələrdən 22 nəfəri 15 yaşına qədər olan uşaqlardan ibarətdir ki, onlarda da klinik təzahürlər müxtəlif şəkildə özünü büruzə vermişdir.

Onlardan 5 nəfərdə sklerit, 3 nəfərdə episklerit, 14 nəfərdə isə uveit aşkar edilmişdir. Uveitli uşaqların 35%-də keratouveit, 35%-ində medial

uveit, 30%-də panuveit müşahidə edilmişdir.

Əsas qrupda xəstələrin yaş və cinsiyyət kateqoriyasına, həmçinin epidemioloji təzahür formalarına görə klinik tədqiqini apardıqdan sonra kontrol qrupunda təhlilini aparmaq araşdırmaların izahını vermək üçün çox vacibdir. Kontrol qrupa 30 xəstə daxil edilsə də, qrupun tərkib hissəsi əsas qrupa uyğun götürülmüşdür. Kontrol qrupa daxil edilmiş xəstələrdə də gözlərin müxtəlif dərəcəli iltihabi degenerativ dəyişiklikləri müşahidə edilmişdir. Bu dəyişikliklər müxtəlif infeksiyon və qeyri-infeksiyon etiologiyalı olsa da, klinik gedişatı əsas qrupa çox oxşayır. Bu xəstələrdən 13 nəfərdə klinik simptomlar kəskin respirator tənəffüs infeksiyaları fonunda, 12 nəfərdə uro-gential infeksiyalar fonunda, 5 nəfərdə isə toksoplazmoz və digər infeksiyon etiologiyalı xəstəliklər fonunda müşahidə edilmişdir. Kontrol qrupa bütün yaş qruplarından olan insanlar daxil edilmişdir. Bu xəstələrin 43,33%-i (13 nəfər) qadınlardan, 56,66%-i (17 nəfər) isə kişilərdən ibarət olmuşdur. Kontrol

qrupun 23,33%-ni (7 nəfər) 15 yaşa qədər uşaqlar, 36,67%-ni (11 nəfər) qadınlar və 40 %-ni (12 nəfər) kişilər təşkil edir. Yaşa görə spesifik qrupları araşdırdıqda gördük ki, xəstələrin 3,34%-i (1 nəfər) 0-4 yaş, 6,67%-i (2 nəfər) 5-9 yaş qrupu, 10%-i (3 nəfər) 10-14 yaş, 13,34%-i (4 nəfər) 15-19 yaş, 20%-i (6 nəfər) 20-24 yaş, 16,67%-i (5 nəfər) 25-29 yaş, 6,67%-i (2 nəfər) 30-34 yaş, 3,34%-i (1 nəfər) 35-39 yaş, 3,34%-i (1 nəfər) 40-44 yaş, 3,34%-i (1 nəfər) 45-49 yaş, 3,34%-i (1 nəfər) 50-54 yaş, 3,34%-i (1 nəfər) 55-59 yaş, 3,34%-i (1 nəfər) 60-64 yaş, 3,34%-i (1 nəfər) 65-69 yaş qrupundan olan insanların payına düşür.

İnfeksiyon konyunktiviti olan xəstələrdə 60% hallarda sidik-cinsiyyət orqanlarında iltihab əlamətləri müşahidə edilir. Bundan başqa 37,5% hallarda oynaqalarda, 65% hallarda tənəffüs orqanlarında, 39,23% hallarda mədəbağırısaq sistemində iltihabi dəyişikliklər müşahidə olunur.

ƏDƏBİYYAT

1. Cəfərova S.R. Hamilə qadınlarda urogenital xlamidioz və ureaplazmozun müalicəsinin prinsipləri // Sağlamlıq, - №4, -2015,- s.68-72 [Jafarova S.R. Hamila gadinlarda urogenital khlamidioz va ureaplazmozun mualijasinin prinsiplari // Saghlamlıg, -№4, -2015,- s.68-72]
2. Kərimov S.Q. ZPR metodu ilə Chlamidia Trachomatis-in aşkarlanma titrinin dinamikasının yaş-cins xüsusiyyətləri // - Sağlamlıq, -№5 -2011. -s.111-114 [Karimov S.G. ZPR metodu ilə Chlamidia Trachomatis-in aşkarlanma titrinin dinamikasının yaş-cins xüsusiyyətləri // - Saghlamlıg, -№5 -2011. -s.111-114]
3. Palmer L. A common plasmid of Chlamydia trachomatis // L Palmer, S. Falkow / -Plasmid. -1986; -16: -p.52– 62.
4. Papp J.R. Recommendations for the laboratory-based detection of Chlamydia trachomatis and Neisseria gonorrhoeae—2014. // J.R.Papp, J.Schachter, C.A.Gaydos [et al] / MMWR Recomm. Rep. -2014, -63, -p.1–19.
5. Pearce D.M. Shenton D.P., Holden J., [et al] Evaluation of a novel electrochemical detection method for Chlamydia trachomatis: Application for point-of-care diagnostics // IEEE Trans. Biomed. Eng. -2011, -58, -p.755–758. [CrossRef] [PubMed]

КЛИНИКО-ЭПИДЕМИОЛОГИЧЕСКОЕ ИССЛЕДОВАНИЕ ОФТАЛЬМОХЛАМИДИОЗА

Г.И.Агаева

*Кафедра эпидемиологии и медицинской биostatистики
Азербайджанского медицинского университета, Баку*

Резюме. В статье представлены результаты исследования, проведенного с целью определить пути заражения офтальмохламидиозом, возрастные группы заражения, сопутствующие заболевания. В ходе исследования объектом обследования стали 125 пациентов, разделенных на основную и контрольную группы. В основную группу вошли 95 больных с диагнозом хламидиоз, в контрольную группу вошли 30 больных со сходными клиническими формами заболевания различной этиологии. К основным методам исследования включается микроскопия материала, взятого из урогенитального органа и слезной жидкости, бактериологическое исследование, визометрия, исследование глаз в естественном свете, прямая и обратная офтальмоскопия, исследование глазного дна, ИФА, ЗПР-исследования.

В результате исследований установлено, что в 3,14% случаев у новорожденных и детей до 1 года заболевание передавалось от матери к ребенку во время родов. В 5,28% случаев заражение

произошло в результате тесного контакта с матерью, в 25,73% случаев в результате использования в семье общими средствами гигиены в доме, а в 65,85% - в результате полового акта. Заболевание преимущественно проявляется среди людей всех возрастных групп. В 70% случаев у больных офтальмохламидиозом наблюдаются симптомы воспаления мочеполовых органов. Кроме этого наблюдаются воспалительные изменения суставов в 41,5%, органов дыхания – 28,23%, желудочно-кишечного тракта – 35,56% случаев. Примерно у 61,05% больных был двусторонний офтальмохламидиоз, у 38,94% - односторонний офтальмохламидиоз.

CLINICAL-EPIDEMIOLOGICAL STUDY OF OPHTHALMOCHLAMYDIOSIS

G.I.Agayeva

Department of Epidemiology and Medical Biostatistics, Azerbaijan Medical University, Baku, Azerbaijan

Summary. The article presents the results of a study aimed at determining the ways of infection with ophthalmic chlamydia, age groups affected, and accompanying diseases. The study included 125 patients divided into main and control groups. The main group consisted of 95 patients diagnosed with chlamydia, while the control group included 30 patients with similar clinical forms of diseases of different etiologies. The main research methods included microscopy of material taken from the urogenital organs and tear fluid, bacteriological examination, visometry, examination of the eyes in natural light, direct and indirect ophthalmoscopy, examination of the fundus of the eye, ELISA, and PCR studies.

The research revealed that in 3.14% of cases, infection was transmitted from mother to child during childbirth in newborns and children under 1 year old. In 5.28% of cases, infection occurred as a result of close contact with the mother, in 25.73% of cases through the use of shared hygiene items in the family, and in 65.85% through sexual intercourse. The disease predominantly manifests itself among individuals of all age groups. In 70% of cases, patients with ophthalmic chlamydia exhibit symptoms of inflammation of the urogenital organs. In addition, inflammatory changes in the joints are observed in 41.5%, respiratory organs in 28.23%, and the gastrointestinal tract in 35.56% of cases. Approximately 61.05% of patients had bilateral ophthalmic chlamydia, while 38.94% had unilateral ophthalmic chlamydia.

Müəlliflə əlaqə üçün:

Ağayeva Günel İntiqam qızı, Azərbaycan Tibb Universitetinin Epidemiyologiya və Tibbi biostatistika kafedrası, Bakı, Azərbaycan

E-mail: department_epidemiology@amu.edu.az

DOI: 10.34921/amj.2023.4.015

ÖZBƏKİSTANDA ÖLÜDOĞULMA HADİSƏLƏRİNİN SİSTEMLƏŞDİRİLMƏSİNDƏ XBT-10 TƏSNİFATININ TƏTBİQİ

A.A.Klimaşkin, Y.Q.Rəsul-zadə, T.N.Nurullayev, D.S.Zaynobiddinova

*Daşkənd Pediatrik Tibb Universitetinin Mamalıq və ginekologiya,
Uşaq ginekologiyası kafedraları, Daşkənd, Özbəkistan*

Xülasə. Məqalədə Özbəkistanda ölüdoğulma halları strukturunun analizi şərh edilmiş və bu sahəyə XBT-10 təsnifatının tətbiqi imkanları müzakirə edilmişdir.

2018-2022-ci il illər ərzində baş vermiş ölüdoğulma hadisələri retrospektiv kohort tədqiqatı aparılmışdır. Bundan ötrü Özbəkistanın müxtəlif bölgələrində yerləşən 24 tibb müəssisəsinin materiallarının perinatal ölüm üzrə ÜST təsnifatı nəzərə alınmaqla auditi aparılmışdır. Analizi aparılmış 285 hadisədən 256-sı (89,8%) antenatal, 10,2%-i intranatal ölümlə əlaqədar olmuşdur.

Ölüdoğulma hadisələrinin XBT-10 üzrə təsnifatına əsasən təhlili göstərmişdir ki, 285 ölüdoğulma hadisəsindən 69-u (24,2%) A3 – “Bətdaxili hipoksiya” ilə əlaqədar olmuşdur. Digər ölüdoğulma hadisələri isə səbəblər üzrə aşağıdakı kimi bölünmüşdür: A6 kateqoriyası “Dölnün antenatal dövrdə aydınlaşdırılmamış səbəbdən ölümü – 65/285 (25,4%); A2 kateqoriyası “İnfeksiyon xəstəliklər” – 43/285 (15,1%); “Dölnün inkişafı ilə əlaqədar olan pozulmalar” (A5+I6) bütün ölüdoğulma hallarının 14%-ni (40/285) təşkil etmişdir. Ananın vəziyyətinin analizi zamanı aydın olmuşdur ki, 285 bətdaxili ölüm halından 75-i (26,3%) M-5 “Ana tərəfdən ağırlaşma olmayan” kateqoriyasına, 71-i (24,9%) isə M4 “Anada tibbi və cərrahi ağırlaşmalar”la əlaqəli kateqoriyaya daxil idi. Bu kateqoriyalar üzrə bətdaxili ölümlər hamiləliyin müddətindən asılı olmadan hər bir hestasiya yaşı dövründə daha yüksək olmuşdur.

Müəlliflər bu fikirdədirlər ki, ÜST-ün perinatal ölümlər üzrə audit aparmaq üçün təkliflərinin və XBT-10 təsnifatının Özbəkistan ərazisində tətbiqi kifayət qədər informativ və effektivdir. Bu təsnifatın və audit üsulumunun tətbiqi perinatal ölüm hallarının azaldılması üçün məqsədyönlü və effektiv tədbirlər görülməsi imkanlarını artırır.

Açar sözlər: perinatal ölümün strukturu, ölüdoğulma, XBT-10, perinatal ölümlərin auditi

Ключевые слова: перинатальная смертность, мертворождения, МКБ-ПС, аудит перинатальной смертности

Key words: perinatal mortality, stillbirths, ICD-PM, perinatal death audit

ПРИМЕНЕНИЕ КЛАССИФИКАЦИИ МКБ-ПС ДЛЯ СИСТЕМАТИЗАЦИИ СЛУЧАЕВ МЕРТВОРОЖДЕНИЙ В УЗБЕКИСТАНЕ

A.A.Климашкин, Ю.Г.Расуль-Заде, Т.Н.Нуруллаев, Д.С.Зайнобиддинова

*Ташкентский Педиатрический Медицинский Институт
Кафедра акушерства и гинекологии, детской гинекологии*

В статье представлены результаты исследования проведенного с целью изучить мертворождений в Узбекистане и оценивать возможности внедрения системы МКБ-ПС в клиническую практику.

В ходе ретроспективного когортного исследования были проанализированы 285 случаев мертворождения, произошедших в 24 родовспомогательных учреждениях Узбекистана в период с 2018 по 2022 год.

Исследование показало, что в структуре мертворождений по МКБ-ПС выделяются следующие основные категории: "A3: Внутритробная гипоксия" (24,2%), "A6: Смерть плода по неуточненной причине в антенатальном периоде" (25,4%), "A2: Инфекционные болезни" (15,1%) и «Расстройства, связанные с ростом плода» (категория A5 + I6) – 14,0%. Среди состояний матерей наиболее распространенными оказались категории "M5: Процессы без осложнений со стороны матери" (26,3%) и "M4: Медицинские и хирургические осложнения у матери" (24,9%).

По мнению авторов, внедрение системы МКБ-ПС в Узбекистане является информативным и эффективным шагом. Это создаст устойчивую основу для сравнительного анализа показателей перинатальной смертности на национальном и международном уровнях, что расширит возможности разработки эффективных мер по снижению перинатальной смертности.

Согласно докладу ООН о достижении целей развития тысячелетия (ЦРТ), представленному в 2015 году, международным сообществам удалось добиться значимых успехов по всем ранее обозначенным направлениям, многие цели были полностью достигнуты. Итоги этого периода свидетельствуют о сокращении материнской смертности (ЦРТ № 5) и смертности детей младше 5 лет (ЦРТ №4) вдвое, и этот прогресс продолжает усиливаться [1].

К большому сожалению, снижение количества мертворождений не было включено в список ЦРТ, и этот показатель не отслеживается ни официальными органами ООН, ни Глобальным бременем болезней. Внимание мирового сообщества к этой проблеме до сих пор остается низким, даже несмотря на данные, свидетельствующие о том, что годовое количество мертворождений в мире может составлять от 2,1 до 3,8 миллионов случаев [2].

Подавляющее число мертворождений, а именно 98% регистрируются в развивающихся странах. Тогда как в развитых странах показатель мертворождений составляет 3-5 на тысячу родов, во многих развивающихся странах этот показатель выше в 5-10 раз [3]. Например, согласно Всемирной Организации Здравоохранения, в Узбекистане в 2015 году показатель мертворождений составлял 12,0 случаев на 1000 родов. Этот показатель вызывает особую озабоченность, учитывая наличие значительного потенциала для его снижения [4].

В настоящее время в Узбекистане не существует универсальной классификации мертворождений. Случаи мертворождений классифицируются на основе клинических данных или результатов патологоанатомических вскрытий, при этом используются методы, которые были широко распространены еще в 70-80 годах прошлого века.

В 2016 году Всемирная организация здравоохранения представила Международную классификацию болезней (МКБ-10), адаптированную для анализа случаев перинаталь-

ной смертности, известную как «МКБ-перинатальная смертность» (МКБ-ПС) [5]. Эксперты надеялись, что эта новая система классификации будет способствовать более точному и универсальному учету случаев мертворождений, а также создаст возможность сравнивать результаты между разными регионами и географическими областями.

Однако до настоящего времени информация о внедрении этой системы в странах с низким и средним уровнем доходов ограничена, несмотря на вероятное разнообразие структуры перинатальной смертности среди различных населенных групп. В связи с этим **целью** нашего исследования стали анализ структуры мертворождений в Узбекистане и оценка возможности внедрения системы МКБ-ПС в клиническую практику.

Материалы и методы исследования. Информация о случаях мертворождения была собрана в течение всего периода пилотного внедрения методологии ВОЗ по аудиту перинатальной смертности (2018-2022 гг.) в 24 учреждениях, расположенных в нескольких регионах Узбекистана.

Отбор кейса осуществлялся специальной командой специалистов, обученных методике проведения аудита перинатальной смертности, в каждом из этих учреждений. В каждом случае заполнялись специальные формы аудита перинатальной смерти, включавшие в себя информацию о возрасте матери, репродуктивном анамнезе, осложнениях беременности, течении родов, гестационном сроке на момент родоразрешения матери, половой принадлежности плода, весе при рождении, способе родоразрешения, а также данные аутопсии. Для анализа также была доступна информация, отраженная в стандартных медицинских записях.

В исследование не включались случаи elective прерывания беременности на ранних сроках, так как они не способствовали выявлению проблем в процессе оказания помощи матерям и новорожденными.

Мертворождением считается рождение плода с гестационным возрастом ≥ 22 недель и массой тела ≥ 500 граммов при отсутствии признаков жизни, таких как дыхание, сердцебиение, пуль-

сация пуповины и произвольные движения мускулатуры.

Система МКБ 10-ПМ использует многоуровневый подход для классификации перинатальной смертности, включая мертворождения. Прежде всего, она разделяет случаи по времени наступления смерти, включая антенатальный, интранатальный и неонатальный периоды. Эта система также позволяет определить причину смерти плода, учитывая состояние матери, поскольку заболевания матери часто тесно связаны с исходами беременности для плода (Таблица 1).

Процесс классификации случаев по соответствующим категориям МКБ-ПС осуществлялся в три этапа. На первом этапе определялся период, в который наступил летальный исход: антенатальный или интранатальный. Затем слу-

чай распределялся по одной из шести категорий причин смерти (A1-A6) для антенатальных случаев или по семи категориям (I1-I7) для интранатальных случаев. Затем основную причину летального исхода кодировали по МКБ-10. Наконец третьим шагом было определение основного материнского состояния или заболевания, напрямую связанного с наступлением летального исхода у плода.

Для обработки и анализа результатов использовались методы дескриптивной статистики, включая вычисление средних, минимальных и максимальных значений, процентных соотношений, моды, медианы и стандартного отклонения, где это было приемлемо. Расчеты проводились с использованием статистического пакета SPSS (IBM® SPSS® Statistics версии 18.0).

Таблица 1. Категории МКБ-ПС, отражающие основные причины перинатальной смерти

Антенатальная смерть (А)	
A1	Врожденные аномалии (пороки развития), деформации и хромосомные нарушения
A2	Инфекционные болезни
A3	Внутриутробная гипоксия
A4	Другие нарушения, возникающие в антенатальном периоде (включая коды для антенатального периода из рубрики «Геморрагические и гематологические нарушения у плода и новорожденного» и т. д.)
A5	Расстройства, связанные с ростом плода
A6	Смерть плода по неуточненной причине
Интранатальная смерть (I)	
I1	Врожденные аномалии (пороки развития), деформации и хромосомные нарушения
I2	Родовая травма
I3	Острое интранатальное осложнение
I4	Инфекционные болезни
I5	Другие нарушения, возникающие в интранатальном периоде (включая коды для интранатального периода из рубрики «Геморрагические и гематологические нарушения у плода и новорожденного»)
I6	Расстройства, связанные с ростом плода
I7	Смерть плода по неуточненной причине
Патологические состояния матери (M)	
M1	Осложнения со стороны плаценты, пуповины и плодных оболочек
M2	Осложнения беременности у матери
M3	Другие осложнения родов и родоразрешения
M4	Медицинские и хирургические осложнения у матери
M5	Без осложнений со стороны матери

Результаты исследования и их обсуждение. Совокупные показатели смертности для учреждений, включенных в анализ, составили: перинатальная смертность – 14,8 случаев на 1000 родов, мертворождения – 8,9 случаев на 1000 родов, ранняя неонатальная смертность – 5,9 случаев на 1000 родов.

Из 285 случаев мертворождений, антенатальная гибель плода была зарегистрирована в 89,8% случаев (n = 256), в то время как интранатальная гибель была зафиксирована в 10,2% случаев (n = 29).

Средний возраст матерей в исследуемой когорте составил 24,1 год (диапазон 17-42 года). 7% женщин были моложе 19 лет, а 10% – старше 35 лет. Большинство случаев произошло среди женщин в возрастной группе от 20 до 29 лет (57,5%; n = 164).

Первородящие составили большинство исследуемой когорты 43,1% (n=123/285), многорожавшие (более 3 родов) 6,3% (n=18/285). Все случаи перинатальной смертности произошли в исходе одноплодной беременности.

Индекс массы тела, превышающий 25 кг/м², отмечен у 52,6% родивших (n=150/285), у 7,3% (n=21/285) выявлена недостаточная масса тела. Большинство женщин были некурящими (95,1%; n = 271/285), и ни одна из них не заявила о потреблении алкоголя во время беременности.

Анализ анамнестических данных показал, что у 22,1% женщин (n=63/285) в их медицинской истории был хотя бы один случай самопроизвольного прерывания беременности, а привычное невынашивание было отмечено у 6,7% женщин (n=19/285). Также у 19 женщин (n=19/285) в анамнезе были случаи мертворождений. У 22,8% женщин (n=65/285) в анамнезе был рубец на матке после проведенного кесарева сечения.

Различного рода хронические заболевания наблюдались у 43,2 % женщин (n=123/285), и в большинстве случаев женщины имели сочетанные виды патологии.

Наиболее распространенными сочетаниями были гипертензивные нарушения, включая хроническую гипертензию (n=28/285), умеренную преэклампсию (n=45/285) и тяжелую преэклампсию/эклампсию (n=15/285). Затем по частоте следовали заболевания почек, которые составили 20% (n=57/285).

Среди акушерских осложнений наиболее часто встречаемыми были преждевременный разрыв плодных оболочек (11,2%; n=32/285) и инфекционные осложнения (9,8%; n=28/285). Внутритрубная гибель плода в третьем триместре беременности преимущественно была связана с синдромом ограничения роста плода (28,4%; n=81/285).

Важное место в структуре осложнений беременности занимали патологические состояния, связанные с кровотечениями, хотя их доля в процентном отношении была не так велика. Так, предлежание плаценты встречалось в 4,5% случаев (n=13/285), а случаи отслойки плаценты составили 6,3% (n=18/285). У двух женщин было выявлено предлежание сосудов пуповины.

Случаи мертворождений чаще регистрировались на недоношенных сроках гестации (71,9%; n=205/285), в то время как на долю смертей при своевременных и запоздалых родах пришлось 28,1% (n=80/285). Соотношение антенатальных и интранатальных потерь в когорте составило 1:9.

Средняя масса родившихся плодов составила 2514 граммов. стандартное отклонение – 991 грамм, при этом минимальное и максимальное значения веса при рождении соответствовали 505 и 4092 г., а медианное значение – 2654 граммам.

В исследуемой когорте из 285 случаев мертворождений у 260 (91,2%) плодов были отмечены признаки мацерации, у оставшихся 25 (8,7%) плодов этих признаков не было, однако к категории интранатальных смертей отнесены 29 случаев.

Сердцебиение плода при поступлении в медицинское учреждение было зарегистрировано в 127 из 285 случаев (44,5%). В 53 из 285 случаев (18,6%) не удалось определить наличие или отсутствие сердцебиения плода при анализе имеющейся медицинской документации.

Аутопсия была проведена в 263 из 285 случаев (92,3%), и в 35 случаях (13,3%) были выявлены значительные морфологические изменения. В 14 из 285 случаев (4,9%) инфекционные осложнения были рассмотрены как основная причина гибели плода. Патологоанатомическое исследование плаценты было проведено у 225 из 285 участниц когорты (78,9%), и в 176 случаях из 225

(78,2%) были выявлены изменения в этом органе. В 24 случаях из 225 (10,7%) были обнаружены аномалии пуповины в виде истинных узлов, обвития шеи пуповиной, тромбозы пупочных вен или воспаления.

Среди всех случаев мертворождений в исследуемой когорте наибольший удельный вес имела категория «А3: Внутриутробная гипоксия» (24,2%; n=69/285), за которой следовала категория «А6: Смерть плода по неуточненной причине в антенатальном периоде» (25,4%; n=65/285), а третье по частоте заняла категория «А2: Инфекционные болезни» (15,1%; n=43/285) (Таблица 2).

Примечательно, что при суммировании случаев в схожих категориях А6 и I7 доля смертей по неуточненной причине вышла на первое место и составила 27,7% (n=79/285), а случаи, связанные с гипоксическими состояниями (категория А3) в сочетании с острыми интранатальными состояниями (категория I3), переместились на второе место, составив 26,3% (n=75/285).

Важное место в структуре мертворождений заняли расстройства, связанные с ростом плода (Категория А5 + I6), где было учтено 40 случаев (14,0%).

При проведении анализа по гестационным срокам было обнаружено, что наибольшую частоту встречаемости имели случаи, отнесенные к категории гипоксических состояний (А3+I3), произошедших на сроках гестации 32-36+6 недель, а также на доношенных сроках 37-41+6 недель – 10,8% (31/285) и 6,3% (n=18/285) соответственно. В то же

время, если оценить распространенность категорий мертворождений на всех недоношенных сроках (от 22 до 36 нед+6 дней), то категории А3+I3 уступают по частоте категориям смертей плодов по неуточненной причине А6+I7 (18,6%, n=53/285 в сравнении с n=21,4%, n=61/285). Следующими по частоте встречаемости категориями причин мертворождений на недоношенных сроках гестации явились расстройства, связанные с ростом плода (А5+I6): 10,9%, n=31/285.

При рассмотрении причин мертворождения по категориям веса при рождении, среди мертворождений с массой тела при рождении <2500 г наиболее частыми причинами были «А6: Смерть плода по неуточненной причине» (12,3%; n=35/285), «А3: Внутриутробная гипоксия» (10,5%; n=30/285), а также «А5: Расстройства, связанные с ростом плода» (7,7%; n=21/285). Первые две категории, а также «А2: Инфекционные болезни», обусловили наибольшую долю мертворождений и у плодов с массой более 2500 гр. (Таблица 3).

Анализ структуры состояний матери в когорте показал, что чаще всего встречались причины, отнесенные к категориям «М5: Без осложнений со стороны матери» (26,3%; n=75/285) и «М4: Медицинские и хирургические осложнения у матери» (24,9%; n=71/285). Эти же категории состояний матери лидировали в группах независимо от сроков гестации (Таблица 4).

Таблица 2. Распределение причин мертворождений по МКБ-ПС в зависимости от сроков гестации

Категория МКБ-ПС	<28 нед.	28-31+6 нед.	32-36+6 нед.	37-41+6 нед.	>42 нед.	Всего
A1+I1	4(1,4%)	3(1,1%)	1(0,4%)	1(0,4%)	0	9(3,2%)
A2+I4	4(1,4%)	11(3,9%)	12(4,2%)	11(3,9%)	5(1,8%)	43(15,1%)
A3+I3	0	22(7,7%)	31(10,9%)	18(6,3%)	4(1,4%)	75(26,3%)
A4+I5	8(2,8%)	8(2,8%)	9(3,2%)	11(3,9%)	0	36(12,6%)
A5+I6	8(2,8%)	13(4,6%)	10(3,5%)	5(1,8%)	4(1,4%)	40(14,0%)
A6	12(4,2%)	19(6,7%)	22(7,7%)	6(2,1%)	6(2,1%)	65(22,8%)
I7	0	0	8(2,8%)	6(2,1%)	0	14(4,9%)
I2	0	0	0	2(0,7%)	1(0,4%)	3(1,1%)

* данные в таблице представлены в виде n (%)

Таблица 3. Распределение причин мертворождений по МКБ-ПС в зависимости от массы тела при рождении

Категория МКБ-ПС	500-999	1000-1499	1500-2499	2500 и более	Всего
A1	5(1,8%)	4(1,4%)	0	0	9(3,2%)
A2	6(2,1%)	2(0,7%)	11(3,9%)	24(8,4%)	43(15,1%)
A3	0	2(0,7%)	28(9,8%)	39(13,7%)	69(24,2%)
A4	2(0,7%)	5(1,8%)	14(4,9%)	15(5,3%)	36(12,6%)
A5	6(2,1%)	5(1,8%)	10(3,5%)	13(4,6%)	34(11,9%)
A6	11(3,9%)	9(3,2%)	15(5,3%)	30(10,5%)	65(22,8%)
I2	0	0	0	3(1,1%)	3(1,1%)
I3	0	0	2(0,7%)	4(1,4%)	6(2,1%)
I6	0	0	4(1,4%)	2(0,7%)	6(2,1%)
I7	0	0	2(0,7%)	12(4,2%)	14(4,9%)

* Данные в таблице представлены в виде n (%)

Таблица 4. Распределение причин мертворождений по МКБ-ПС в зависимости от периода наступления смерти и состояния матери

Категория МКБ-ПС	M1	M2	M3	M4	M5	Всего (%)
Аntenатальная смерть (А)						
A1	0	0	1(0,4%%)	3(1,1%%)	5(1,8%)	9(3,2%)
A2	9(3,2%)	19(6,7%)	0	15(5,3%)	0	43(15,1%)
A3	12(4,2%)	15(5,3%)	9(3,2%)	12(4,2%)	21(7,4%)	69(24,2%)
A4	11(3,9%)	9(3,2%)	10(3,5%)	6(2,1%)	0	36(12,6%)
A5	2(0,7%%)	9(3,2%)	5(1,8%)	11(3,9%)	7(2,5%)	34(11,9%)
A6:	8(2,8%)	10(3,5%)	0	19(6,7%)	28(9,8%)	65(22,8%)
Интранатальная смерть (I)						
I1:	0	2(0,7%%)	0	0	1(0,4%%)	3(1,1%%)
I2:	2(0,7%%)	0	0	1(0,4%%)	3(1,1%%)	6(2,1%)
I5:	1(0,4%%)	2(0,7%%)	0	3(1,1%%)		6(2,1%)
I6:	0	0	1(0,4%%)	1(0,4%%)	12(42%)	14(49%)
I7:	3(1,1%%)	4(1,4%)	1(0,4%)	5(1,8%)	16(5,6%)	29(10,2%)
Всего (%)	45(15,8%)	66(23,2%)	26(9,1%)	71(24,9%)	77(27,0%)	285(100%)

* Данные в таблице представлены в виде n (%)

Основной целью использования какой-либо из систем классификации в медицине является, в первую очередь, выяснение значимости и масштаба проблемы для дальнейшего планирования шагов и вмешательств по ее профилактике, а также корректировке [6]. Тот факт, что до сих пор в мире не принята универсальная система классификации мертворождений, говорит о том, что существующие неотъемлемые проблемы в выявлении и установлении причин мертворождений, затруднения в выявлении всех взаимосвязей между фактической причиной, сопутствующими сос-

тояниями и факторами риска, являются трудноразрешимой задачей.

На точное выяснение причин мертворождений в значительной степени могут повлиять отсутствие возможностей по полному сбору необходимой информации, ненадлежащее ведение медицинской документации, ограниченные возможности или отсутствие условий для проведения необходимых исследований, к примеру, таких как аутопсия, генетические, микробиологические исследования, и исследования плаценты [7].

В нашем исследовании анализ случаев мертворождений и их классификация в соответствии с МКБ-ПС не всегда были простыми и однозначными. Это привело к появлению довольно значительного числа случаев, где причина смерти не была точно установлена. Помимо того, что зачастую медицинская документация не велась на должном уровне, в записях можно было обнаружить противоречащие доказательства каких-либо клинических событий.

Вместе с тем, в идеале система классификации мертворождений должна быть проста, воспроизводима, легка в применении на практике, а также должна с высокой точностью определять наиболее вероятную причину летального исхода.

Системный подход к анализу перинатальной смертности, описанный в системе

МКБ-ПС, широко принят и успешно используется в более чем 100 странах по всему миру. Результаты нашего исследования подтвердили, что внедрение методологии Всемирной организации здравоохранения (ВОЗ) по аудиту перинатальной смертности и системы классификации МКБ-ПС в условиях Узбекистана является информативным и эффективным решением. Применение МКБ-ПС в медицинских учреждениях по всей стране создаст устойчивую основу для сравнительного анализа показателей перинатальной смертности не только на национальном, но и на международном уровне. Это, в свою очередь, расширит возможности для разработки целенаправленных и эффективных мер по снижению уровня перинатальной смертности.

ЛИТЕРАТУРА

1. Ali M. M., Bellizzi S., Boerma T. Measuring stillbirth and perinatal mortality rates through household surveys: a population-based analysis using an integrated approach to data quality assessment and adjustment with 157 surveys from 53 countries // *Lancet Glob Health*. – 2023. – Jun. – Т. 11, № 6. – С. e854-e861.
2. Atkins B., Kindinger L., Mahindra M. P. et al. Stillbirth: prevention and supportive bereavement care // *BMJ Med*. – 2023. – Т. 2, № 1. – С. e000262.
3. Boerma T., Campbell O. M. R., Amouzou A. et al. Maternal mortality, stillbirths, and neonatal mortality: a transition model based on analyses of 151 countries // *Lancet Glob Health*. – 2023. – Jul. – Т. 11, № 7. – С. e1024-e1031.
4. The National health Workforce Accounts database, World Health Organization, Geneva (<https://www.who.int/activities/improving-health-workforce-data-and-evidence>).
5. Allanson E.R., Tunçalp Ö., Gardosi J. et al. Giving a voice to millions: developing the WHO application of ICD-10 to deaths during the perinatal period: ICD-PM // *Bjog*. – 2016. – Nov. – Т. 123, № 12. – С. 1896-1899.
6. Kinney M.V., George A.S., Rhoda N.R. et al. From Pre-Implementation to Institutionalization: Lessons From Sustaining a Perinatal Audit Program in South Africa // *Glob Health Sci Pract*. – 2023. – Apr 28. – Т. 11, № 2.
7. Patterson J.K., Aziz A., Bauserman M.S., McClure E.M. et al. Challenges in classification and assignment of causes of stillbirths in low- and lower middle-income countries // *Semin Perinatol*. – 2019. – Aug. – Т. 43, № 5. – С. 308-314.

APPLICATION OF THE ICD-PM CLASSIFICATION TO SYSTEMATIZE CASES OF STILLBIRTHS IN UZBEKISTAN

A.A.Klimashkin, Y.G.Rasoul-Zadeh, T.N.Nurullaev, D.S.Zaynobiddinova

Tashkent Pediatric Medical Institute

Department of obstetrics and gynecology, pediatric gynecology, Tashkent, Uzbekistan

The article presents the results of a study conducted to investigate stillbirths in Uzbekistan and assess the possibilities of implementing the ICD-PM system in clinical practice. A retrospective cohort study analyzed 285 cases of stillbirth that occurred in 24 maternity institutions in Uzbekistan from 2018 to 2022.

The study revealed that in the structure of stillbirths according to the ICD-PM, the following main categories were identified: "A3: Intrauterine hypoxia" (24.2%), "A6: Fetal death due to unspecified cause in the antenatal period" (25.4%), "A2: Infectious diseases" (15.1%), and "Disorders related to fetal growth" (category A5 + I6) – 14.0%. Among maternal conditions, the most common categories were "M5: Processes without complications on the part of the mother" (26.3%) and "M4: Medical and surgical complications in the mother" (24.9%).

The results of the study confirm that implementing the ICD- PM system in Uzbekistan is an informative and effective measure. It will create a sustainable basis for comparative analysis of perinatal mortality rates at national and international levels, thus broadening the potential for devising effective strategies to reduce perinatal mortality.

Автор для корреспонденции:

Климашкин Алексей Александрович, доктор философии по медицинским наукам (PhD),
Кафедра акушерства и гинекологии, детской гинекологии Ташкентского Педиатрического
Медицинского Института

E-mail: aleks.klimashkin@mail.ru

ORCID ID

<https://orcid.org/0000-0002-1412-4173>

DOI: 10.34921/amj.2023.4.016

COVID-19-un PROFİLAKTİKASI ÜÇÜN AZD1222 VƏ RAD26-S KOMBİNASİYASININ TƏTBİQİ

A.B.Həsənov, N.M.Quliyeva, G.Ə.İsmaylova, Z.Q.Quliyev,
S.Ə.İsmaylova, L.H.Qalimova, R.F.Məmmədov, A.M.Cabbarova
"Bakı Sağlamlıq Mərkəzi", Bakı, Azərbaycan

Xülasə. Orqanizmin immun reaksiyasını öyrənmək və peyvəndlərin birgə istifadəsinin təhlükəsizliyini müəyyən etmək məqsədi daşıyan tədqiqata protokola uyğun olaraq AZD1222 (replikasiya etməyən ChAdOx1 vektoru əsasında) və rAd26-S (rekombinant adenovirus 26-cı tip peyvəndi Gam-COVID-Vac komponenti), Sputnik V (AstraZeneca tərəfindən təsdiq edilmiş tədqiqat protokoluna uyğun olaraq, Rusiya Səhiyyə Nazirliyinin N.F.Qamaleyeva adına Epidemiologiya və Mikrobiologiya Milli Tədqiqat Mərkəzi, Böyük Britaniyada qeydiyyatdan keçmiş Britaniya-İsveç əczaçılıq şirkəti tərəfindən istehsal edilmişdir) vasitəsilə yaşı 18-dən yuxarı olan 100 nəfər vaksinasiya edilmişdir. İmmun reaksiya peyvənddən əvvəl və peyvənddən 15, 29, 57 və 180 gün sonra qan nümunələrindəki anticisimciklərin səviyyəsi, S-protein və RBD (reseptor birləşdirici sahə), həmçinin neytrallaşdırıcı SARS-CoV-2 virusuna qarşı anticisimciklərin səviyyəsi ilə qiymətləndirilib. Tədqiqatın nəticələri göstərmişdir ki, AZD1222 və rAd26-S vaksinlərinin birgə istifadəsi heteroloji ilkin buster immunizasiya kimi güclü immun reaksiyaya səbəb olub, həmçinin optimal tolerantlığa və idarə olunan təhlükəsizlik profilinə malikdir.

Ключевые слова: COVID-19, вакцинация, профилактика

Açar sözlər: COVID-19, vaksinasiya, profilaktika

Key words: COVID-19, vaccination, prevention

ПРИМЕНЕНИЕ КОМБИНАЦИИ AZD1222 И rAD26-S ДЛЯ ПРОФИЛАКТИКИ COVID-19

A.B.Гасанов, Н.М.Гулиева, Г.А.Исмаилова, З.Г.Гулиев,
С.А.Исмаилова, Л.Г.Галимова, Р.Ф.Мамедов, А.М.Джаббаров
«Бакинский Центр Здравоохранения», Баку, Азербайджан

Резюме. В исследование, целью которого было изучение иммунного ответа организма и оценка безопасности применения комбинации вакцин, было включено 100 субъектов старше 18 лет, которые получили вакцины AZD1222 (на основе нереплицирующегося вектора ChAdOx1) и rAd26-S (компонент рекомбинантного аденовируса 26 типа вакцины Gam-COVID-Vac, Спутник V: Производство AstraZeneca – британо-шведская фармацевтическая компания, зарегистрированная в Великобритании, Национальный исследовательский центр эпидемиологии и микробиологии имени Н.Ф.Гамалеи Минздрава России) в соответствии с утвержденным протоколом исследования. Иммунный ответ оценивали по уровню антител в образцах крови до вакцинации и 15, 29, 57 и 180 дней после вакцинации, по уровню антител к S-белку и RBD (рецептор связывающий домен), а также нейтрализующих антител к вирусу SARS-CoV-2.

Результаты исследования показали, что применение комбинации компонентов вакцин AZD1222 и rAd26-S в качестве гетерологичной первичной прайм-бустерной иммунизации индуцировало сильный иммунный ответ в отношении антигенов белков SARS-CoV-2 и характеризовалось благоприятным и управляемым профилем безопасности.

Вспышка коронавирусной инфекции, вызванной новым зоонозным вирусом SARS-CoV-2, началась в середине декабря 2019 года с обнаружения пневмонии неизвестного

происхождения среди местного населения в городе Ухань в Центральной части Китая. Всемирная организация здравоохранения (ВОЗ) 11 февраля 2020 г. присвоила офи-

циальное название инфекции - COVID-19 ("Coronavirus disease 2019"), а 11 марта 2020 г. объявила о пандемии коронавируса. Первый случай COVID-19 в Азербайджане был зарегистрирован 28 февраля 2020 года [1]. Риск заражения COVID-19, тяжелого течения болезни или смертельного исхода угрожает любому человеку независимо от возраста [2]. С целью борьбы с пандемией COVID-19 Организация Объединенных Наций (ООН) привлекла специализированные учреждения и научные круги к разработке новейших технологий для борьбы с коронавирусной инфекцией [3]. Распоряжением Кабинета министров от 16 января 2021 года в соответствии со «Стратегией вакцинации от COVID-19 в Азербайджанской Республике на 2021-2022 годы» с 18 января 2021 года был начат процесс вакцинации населения [1].

В последние годы в Азербайджане, также как и в других странах ближнего зарубежья были проведены многочисленные исследования по изучению различных аспектов диагностики, лечения и профилактики COVID-19 [4-7].

Вакцины AstraZeneca (AZD1222) и ФГБУ «НИЦЭМ им. Н. Ф. Гамалеи» Минздрава России (Гам-КОВИД-Вак) были разработаны для профилактики заболевания COVID-19. AZD1222 основана на дефектном по репликации аденовирусе шимпанзе, в то время как Гам-КОВИД-Вак в качестве вектора использует человеческий аденовирус. Стоит помнить, что аденовирусные вакцины требуют повторной иммунизации через небольшой промежуток времени для формирования стойкого иммунного ответа и, в следствии этого, возникает вероятность продукции антител в ответ на сам аденовирус. Немаловажным фактом является то, что аденовирусы распространены в популяции человека во всем мире, а значит повышается риск формирования антител к тому или иному вектору, что в свою очередь приводит к риску частичной нейтрализации введенной вакцины [8]. Избежать формирования антительного ответа при повторной иммунизации может гетерологичная бустерная вакцина.

Бустер (повторная вакцинация) необходим для повышения иммуногенности и

создания более стойкого и длительного ответа при возможном инфицировании [9]. Новые данные свидетельствуют о том, что первичную иммунизацию бустерной вакциной можно проводить с использованием разных типов вакцин, содержащих одни и те же антигены [10]. Во многих случаях гетерологичная прайм-буст иммунизация считается более эффективным подходом к усилению иммуногенности вакцин, чем гомологичная [11]. Гетерологичная первичная вакцинация представляет собой новый способ иммунизации, который может обеспечить формирование стойкого иммунного ответа при низком риске развития хорошо контролируемых нежелательных явлений.

С целью облегчения интерпретации исследований иммунного статуса, в том числе связанного с вакцинацией, летом 2021 года ВОЗ утвердила международный стандарт измерения иммуноглобулина к возбудителю инфекции SARS-CoV-2 – First WHO International Standard for anti-SARS-CoV-2 immunoglobulin (human), с единицей измерения BAU – «binding antibody units» («единицы связывающих антител») [12].

В феврале 2021 г. Министерством Здравоохранения Азербайджанской Республики было одобрено проведение первого в стране клинического исследования по оценке безопасности и иммуногенности применения комбинации вакцин AZD1222 и rAd26-S для профилактики коронавирусной инфекции у лиц старше 18 лет на базе Публичного юридического лица «Бакинского Центра Здоровья» (выписка из протокола №01 заседания Этической Комиссии при Министерстве Здравоохранения от 05.02.2021 г.).

Материалы и методы исследования.

Данное исследование представляло собой открытое нерандомизированное несравнительное клиническое исследование II фазы с участием 100 добровольцев старше 18 лет, которые согласно протоколу получили 2 дозы вакцин с четырёхнедельным интервалом: одна внутримышечная инъекция вакцины AZD1222 (вакцина на основе нереплицирующегося вектора ChAdOx, 5×10^{10} вирусных частиц (номинальное количество) и одна внутримышечная инъекция rAd26-S (компонент рекомбинантного аденовируса 26 типа вакцины Gam-COVID-Vac, $[1,0 \pm 0,5] \times 10^{11}$ вирусных частиц). Целью исследования являлась оценка безопасности и иммуногенности комби-

нации вакцин AZD1222 и гAd26-S, вводимых по схеме гетерологической прайм-буст.

После введения первой дозы вакцины AZD1222 участники должны были находиться в исследовании на протяжении 6 месяцев (170-190 дней), в течение которых они посещали медицинское учреждение (не менее 8 визитов за весь период исследования) и предоставляли сведения о своем здоровье врачу по телефону (2 плановых телефонных контакта). Иммунный ответ оценивали по уровню антител в образцах крови до вакцинации и 15, 29, 57 и 180 дней после вакцинации, по уровню антител к S-белку и RBD (рецептор связывающий домен), а также нейтрализующих антител к вирусу SARS-CoV-2. Первичной конечной точкой исследования являлся уровень сероконверсии (4-х кратный прирост относительно исходных значений) антител к S-белку SARS-CoV-2 к 29 дню после введения второй дозы.

Дополнительными поисковыми целями исследования были оценка частоты случаев инфицирования SARS-CoV-2 после введения первой дозы вакцины, оценка частоты асимптомных случаев SARS-CoV-2 инфекции, основанная на доле участников с сероконверсией к N-белку, а также оценка анти-векторного иммунного ответа (антитела к вектору ChAdOx1 в составе AZD1222 и AD26 в составе гAd26-S). Безопасность применения новой комбинации вакцин оценивалась на основании данных реактогенности (активно выявляемые, заранее определенные протоколом, локальные и системные реакции в течение 7 дней после каждой вакцинации на основании данных дневников участников и результатов очных визитов), данных по активно не выявляемым нежелательным явлениям (НЯ) в течение 29 дней после каждой вакцинации, данных по нежелательным явлениям особого интереса (НЯОИ) и серьезным нежелательным явлениям (СНЯ) до завершения исследования (день 180). Тяжесть активно выявляемых НЯ оценивалась согласно модифицированной сокращенной шкале оценки токсичности, разработанной по материалам руководства FDA (Управление по контролю за качеством пищевых продуктов и лекарственных препаратов) США (FDA, 2007). Процедуры оценки безопасности включали в себя: результаты физикального осмотра, оценку витальных функций и результатов лабораторных исследований (клинический, биохимический анализ крови, общий анализ мочи). Клиническое исследование проводилось в соответствии с директивой Международного совета по гармонизации (ICH) и руководством по надлежащей клинической практике (GCP). Период проведения исследования: с 5 марта

2021 г. по 18 марта 2022 г. Спонсором исследования являлась компания АО «Р-Фарм», Россия.

Результаты исследования и их обсуждение. *Популяция:* Большинство включенных в исследование участников являлись мужчинами (62,0%) (62 пациентов), женщины составили 38,0% (38 пациентов). Медиана возраста – 39 лет (диапазон 18-64). Все участники относились к европеоидной расе и имели стабильное, с медицинской точки зрения, состояние на момент включения в исследование.

Все 100 участников исследования получили обе дозы вакцин AZD1222 и гAdS-26, при этом по данным скрининга большинство вакцинированных субъектов (72,0%) (72 пациентов) были серонегативными в отношении SARS-CoV-2 до вакцинации, 28,0% (28 пациентов) – оказались серопозитивными. В связи с этим результаты исследования иммуногенности представлены с учетом обобщения по исходному серостатусу участников. Геометрические средние концентрации (Geometric Mean Concentration, GMC) антител против антигенов S и RBD в день 1 составляли 5,07 BAU/mL (95%ДИ: 4,93; 5,22) и 8,33 BAU/mL (95%ДИ: 7,69; 9,02) соответственно для серонегативных субъектов, и значительно более высокие значения – до 152,29 BAU/mL (95%ДИ: 81,55; 284,38) и 121,27 BAU/mL (95%ДИ: 63,60; 231,25) соответственно для серопозитивных. Геометрический средний титр (GMT) нейтрализующих антител к SARS-CoV-2 на исходном уровне (день 1) составил 5,00 (95%ДИ: 5,00; 5,00) и 11,04 (95%ДИ: 7,56; 16,11) у серонегативных и серопозитивных участников соответственно.

Через четыре недели после первичной иммунизации вакциной AZD1222 (день 29) как у серонегативных, так и у серопозитивных лиц наблюдалось существенное увеличение содержания антител IgG к S- и RBD-антигенам, нейтрализующих антител по сравнению с исходным уровнем. Серопозитивные субъекты имели значительно более высокие значения GMC для S и RBD – 2831,80 BAU/mL (95%ДИ: 1850,64; 4333,14) и 1976,20 BAU/mL (95%ДИ: 1239,87; 3149,82) – по сравнению с серонегативной подгруппой – 229,69 BAU/mL (95%ДИ:

173,93; 303,32) и 81,89 ВАУ/мл (95%ДИ: 58,20; 115,23) соответственно. Однако в группе серопозитивных участников показатели сероконверсии были ниже в сравнении с серонегативными добровольцами (78,6% против 100% для антигена S; 75% против 78,9% для антигена RBD соответственно) (см. Табл.1). Аналогичные тенденции наблюдались для показателя кратности повышения геометрических средних (GMFR) против S-антигена (18,59 против 45,28 у серопозитивных и серонегативных субъектов), но не для RBD (16,30 против 9,82 соответственно). Для серопозитивных участников GMT нейтрализующих антител к вирусу SARS-CoV-2 стремительно повысился после первичной вакцинации и к 29 дню составил 256,09 единицы измерения (95%ДИ: 157,59; 416,15) с уровнем сероконверсии 92,9%, в группе серонегативных добровольцев повышение титра было менее значимым – 9,07 единицы измерения (95%ДИ: 7,39; 11,13), при этом уровень сероконверсии составил 23,9%.

Через 4 недели (в день 57) после введения вакцины rAd26-S уровень антител к S и RBD антигенам в группе серонегативных участников продолжал увеличиваться и составил 692,54 ВАУ/мл (95%ДИ: 561,06; 854,82) и 1067,65 ВАУ/мл (95%ДИ: 856,71; 1330,53) соответственно. В то время как для серопозитивных участников не было выявлено столь же значимого нарастания уровня антител – 2487,99 ВАУ/мл (95%ДИ: 1913,14; 3235,57) и 2659,69 ВАУ/мл (95%ДИ: 2148,33; 3292,77) против S и RBD антигенов соответственно. Показатели сероконверсии против S антигена на день 57 составили 100,0% и 81,5%, кратность при-

роста геометрических средних (GMFR) в группе серонегативных и серопозитивных участников – 138,51 единицы измерения и 15,76 единицы измерения соответственно (см. Табл. 1).

В отношении RBD антигена уровень сероконверсии составил 100,0% и 85,2% в группе серонегативных и серопозитивных участников соответственно. Показатель GMFR был значительно выше в группе серонегативных участников в сравнении с серопозитивными – 126,05 единицы измерения и 21,19 единицы измерения соответственно. В группе серопозитивных участников на день 57 после введения вакцины rAd26-S, а также на момент окончания исследования (день 180) титры нейтрализующих антител оставались на высоком уровне – 253,98 (95%ДИ день 57: 166,31; 387,88 и 95%ДИ день 180: 168,40; 383,06). Изменения уровня нейтрализующих антител в группе серонегативных участников были менее значимыми, однако, GMT продолжал увеличиваться после второй вакцинации и составил 22,87 (95%ДИ: 18,06; 28,96) и 33,11(95%ДИ: 20,68; 53,02) в день 57 и 180 соответственно.

Геометрическая средняя концентрация (GMC) анти-S-антител снизилась с 2487,99 ВАУ/мл (95%ДИ: 1913,14; 3235,57) в день 57 до 1857,75 ВАУ/мл (95%ДИ: 1365,86; 2526,77) в день 180 у серопозитивных участников и с 692,54 ВАУ/мл (95%ДИ: 561,06; 854,82) в день 57 до 410,40 ВАУ/мл (95%ДИ: 259,91; 648,04) в день 180 у серонегативных участников. В то же время не наблюдалось снижения уровня антител к RBD: GMC в день 57-2659,69 ВАУ/мл

Таблица 1. Уровень сероконверсии антител к S-белку вируса SARS-CoV-2 после вакцинации

Визит	Статистические параметры	Серонегативные субъекты (N=72) min-max	Серопозитивные субъекты (N=28) min-max	Общее число субъектов (N=100) min-max
День 29	N1	71	28	99
	сероконверсия, (%)	71 (100%)	22 (78,6)	93 (93,9)
	95% ДИ	(94,9; 100,0)	(59,0; 91,7)	(87,3; 97,7)
День 57	N1	62	27	89
	сероконверсия, (%)	62 (100,0)	22 (81,5)	84 (94,4)
	95% ДИ	(94,2; 100,0)	(61,9; 93,7)	(87,4; 98,2)

N1 - количество субъектов, у которых были достоверные измерения как на исходном уровне, так и на соответствующем визите; ДИ – доверительный интервал.

(95%ДИ: 2148,33; 3292,77), в день 180-2830,76 ВАU/mL (95%ДИ: 2316,68; 3458,91) у серопозитивных субъектов; 1067,65 (95%ДИ: 856,71; 1330,53) и 1025,89 (95%ДИ: 769,14; 1368,37) у серонегативных субъектов соответственно. На 180-й день уровень сероконверсии составил от 75,0% против 96,4% для антигена S и 83,3% против 100% для антигена RBD у серопозитивных и серонегативных участников соответственно.

Таким образом, после прайм-бустерной иммунизации и у серонегативных, и у серопозитивных участников наблюдалось существенное повышение уровней антител к S, RBD антигенам, нейтрализующих антител к вирусу, однако группы имели отличия в характере изменения перечисленных параметров во времени.

В ходе исследования было зарегистрировано 5 случаев COVID-19 – все в группе серонегативных участников. Все зарегистрированные случаи заболевания сопровождались клиническими симптомами инфекции. Практически все (4 из 5) случаи COVID-19 развились через 3-4 месяца после повторной вакцинации и характеризовались среднетяжелым течением заболевания с последующим выздоровлением.

Результаты оценки безопасности. О развитии местных и системных активно выявляемых НЯ в течение 7 дней после вакцинации, сообщили 66,0% и 70,0% участников соответственно (см. Табл. 2). Частота местных и системных НЯ была выше после вакцинации AZD1222 (61,0% и 65,0% соответственно), чем после вакцинации rAd26-S (26,3% и 34,3% соответственно). Боль в месте инъекции (табл. 2) была наиболее частой сообщаемой местной реакцией (58,0% – после введения AZD1222 и 25,3% – после введения rAd26-S). Миалгия, головная боль и утомляемость были наиболее частыми системными реакциями, о которых сообщили 36,0%, 40,0% и 36,0% участников соответственно после вакцинации AZD1222 и 19,2%, 18,2%, 18,2% субъектов после вакцинации rAd26-S (табл. 4). Большинство

реактогенных явлений были легкой или умеренной степени тяжести. У одного субъекта возникла боль в месте инъекции тяжелой степени после вакцинации AZD1222. Большинство событий было зарегистрировано в 1-й и 2-й день после вакцинации.

Минимум об одном НЯ, возникшем в течение 29 дней после любой вакцинации сообщили 50,0% субъектов (см. Табл. 2). У 43,0% субъектов хотя бы одно НЯ было расценено как связанное с исследуемой вакциной. Подобно НЯ реактогенности, НЯ связанные с вакциной, чаще возникали после вакцинации AZD1222 (37,0%), чем после вакцинации rAd26-S (17,0%). Утомляемость была наиболее частым НЯ после любой вакцинации и репортирована у 25,0% участников после вакцинации AZD1222 и 13,0% после вакцинации rAd26-S. Большинство НЯ были легкой или умеренной степени тяжести. Тяжелые НЯ, связанные с вакциной, были зарегистрированы у 4-х (4,0%) субъектов после вакцинации AZD1222 и у 2-х (2,0%) субъектов после вакцинации rAd26-S, и включали утомляемость у 2-х субъектов (2,0%) и тромбоцитопению (НЯОИ) у 2-х субъектов (2,0%) после вакцинации AZD1222, а также утомляемость у 2-х субъектов (2,0%) и гипергидроз у 1-го субъекта (1,0%) после вакцинации rAd26-S. Случаев смерти, других СНЯ или НЯ, приведших к прекращению исследования, не наблюдалось. У 3-х участников (3,0%) наблюдалась вакциноассоциированная тромбоцитопения в течение первых 4 недель после вакцинации AZD1222, расцененная как связанное с вакцинацией НЯОИ. Следует отметить, что более высокая частота НЯ при вакцинации AZD1222 по сравнению с rAd26-S, отмеченная в этом исследовании, согласуется с результатами исследований гомологичной схемы с двумя дозами вакцины AZD1222, где частота НЯ после основной дозы была выше, чем после ревакцинации и, таким образом, является ожидаемой [13].

Таблица 2. Общее резюме по нежелательным явлениям, наблюдаемым в ходе исследования

	После первой дозы (N=100) n (%) / E	После второй дозы (N=100) n (%) / E	После любой дозы (N=100) n (%) / E
Любое активно не выявляемое НЯ в ходе исследования	46 (46,0)/87	24 (24,0)/48	52 (52,0)/135
Любое активно не выявляемое НЯ в ходе исследования, связанное с исследуемым препаратом	37 (37,0)/47	17 (17,0)/26	43 (43,0)/73
Любое активно не выявляемое НЯ в течение 29 дней после вакцинации	46 (46,0)/85	21 (21,0)/43	50 (50,0)/128
Любое активно не выявляемое НЯ, связанное с исследуемым препаратом, в течение 29 дней после вакцинации	37 (37,0)/47	17 (17,0)/26	43 (43,0)/73
Любое СНЯ в ходе исследования	0/0	0/0	0/0
Любое активно не выявляемое НЯОИ в ходе исследования	3 (3,0)/3	0/0	3 (3,0)/3
Любое активно не выявляемое НЯОИ в ходе исследования, связанное с исследуемым препаратом	3 (3,0)/3	0/0	3 (3,0)/3
Активно выявляемые НЯ			
	После первой дозы (N=100) n (%) / E	После второй дозы (N=100) n (%) / E	После любой дозы (N=100) n (%) / E
Любое активно выявляемое НЯ в течение 7 дней после вакцинации	76 (76,0)	40 (40,4)	80 (80,0)
Степень тяжести ≥ 3	8 (8,0)	6 (6,1)	13 (13,0)
Любое активно выявляемое местное НЯ в течение 7 дней после вакцинации	61 (61,0)	26 (26,3)	66 (66,0)
Степень тяжести ≥ 3	1 (1,0)	0	1 (1,0)
Любое активно выявляемое системное НЯ в течение 7 дней после вакцинации	65 (65,0)	34 (34,3)	70 (70,0)
Степень тяжести ≥ 3	7 (7,0)	6 (6,1)	12 (12,0)

Примечание:

N: количество участников в популяции получивших хотя бы одну дозу вакцины и получивших дозу соответствующей вакцины

n: количество участников с по крайней мере одним НЯ в соответствующей категории. Проценты рассчитаны как $(100 \times n/N)$.

Для активно выявляемых НЯ проценты рассчитаны на основании участников, для которых оценены активно выявляемые НЯ после дозы соответствующей вакцины.

E: Количество активно не выявляемых НЯ, репортированных в специфичных категориях.

Таблица 3. Активно выявляемые местные нежелательные явления

	После первой дозы (N=100)	После второй дозы (N=100)	После любой дозы (N=100)
<i>Любое активно выявляемое местное НЯ в течение 7 дней после вакцинации</i>	61 (61,0)	26 (26,3)	66 (66,0)
<i>Легкой степени*</i>	50 (50,0)	19 (19,2)	49 (49,0)
<i>Умеренной степени</i>	10 (10,0)	7 (7,1)	16 (16,0)
<i>Тяжелой степени</i>	1 (1,0)	0	1 (1,0)
Боль в месте инъекции	58 (58,0)	25 (25,3)	64 (64,0)
Легкой степени	48 (48,0)	19 (19,2)	49 (49,0)
Умеренной степени	9 (9,0)	6 (6,1)	14 (14,0)
Тяжелой степени	1 (1,0)	0	1 (1,0)
Болезненность в месте инъекции	16 (1,0)	11 (11,1)	18 (18,0)
Легкой степени	11 (11,0)	10 (10,1)	12 (12,0)
Умеренной степени	5 (5,0)	1 (1,0)	6 (6,0)
Уплотнение/припухлость в месте инъекции	4 (4,0)	2 (2,0)	6 (6,0)
Легкой степени	4 (4,0)	2 (2,0)	6 (6,0)
Эритема/покраснение в месте инъекции	1 (1,0)	0	1 (1,0)
Умеренной степени	1 (1,0)	0	1 (1,0)

* Оценка тяжести активно выявляемых НЯ проводилась согласно модифицированной шкале оценки тяжести из руководства FDA США для здоровых добровольцев, включенных в клинические исследования профилактических вакцин (FDA, 2007).

Таблица 4. Активно выявляемые системные нежелательные явления

	После первой дозы (N=100)	После второй дозы (N=100)	После любой дозы (N=100)
<i>1</i>	<i>2</i>	<i>3</i>	<i>4</i>
<i>Любое активно выявляемое системное НЯ в течение 7 дней после вакцинации</i>	65 (65,0)	34 (34,3)	70 (70,0)
<i>Легкой степени*</i>	36 (36,0)	17 (17,2)	30 (30,0)
<i>Умеренной степени</i>	22 (22,0)	11 (11,1)	28 (28,0)
<i>Тяжелой степени</i>	7 (7,0)	6 (6,1)	12 (12,0)
Миалгия	36 (36,0)	19 (19,2)	46 (46,0)
Легкой степени	25 (25,0)	13 (13,1)	29 (29,0)
Умеренной степени	11 (11,0)	5 (5,1)	16 (16,0)
Тяжелой степени	0	1 (1,0)	1 (1,0)
Головная боль	40 (40,0)	18 (18,2)	46 (46,0)
Легкой степени	27 (27,0)	15 (15,2)	30 (30,0)
Умеренной степени	11 (11,0)	3 (3,0)	14 (14,0)
Тяжелой степени	2 (2,0)	0	2 (2,0)
Утомляемость	36 (36,0)	18 (18,2)	45 (45,0)
Легкой степени	23 (23,0)	11 (11,1)	27 (27,0)
Умеренной степени	11 (11,0)	6 (6,1)	15 (15,0)
Тяжелой степени	2 (2,0)	1 (1,0)	3 (3,0)
Озноб	28 (28,0)	13 (13,1)	33 (33,0)
Легкой степени	21 (21,0)	11 (11,1)	25 (25,0)
Умеренной степени	7 (7,0)	2 (2,0)	8 (8,0)

	После первой дозы (N=100)	После второй дозы (N=100)	После любой дозы (N=100)
1	2	3	4
Лихорадка (> 100°F [> 37.8 °C])	22 (22,0)	14 (14,1)	28 (28,0)
Легкой степени	12 (12,0)	8 (8,1)	12 (12,0)
Умеренной степени	6 (6,0)	3 (3,0)	9 (9,0)
Тяжелой степени	4 (4,0)	3 (3,0)	7 (7,0)
Недомогание	12 (12,0)	7 (7,1)	12 (12,0)
Легкой степени	6 (6,0)	6 (6,1)	6 (6,0)
Умеренной степени	3 (3,0)	0	3 (3,0)
Тяжелой степени	3 (3,0)	1 (1,0)	3 (3,0)
Повышение температуры тела	14 (14,0)	5 (5,1)	18 (18,0)
Легкой степени	14 (14,0)	5 (5,1)	18 (18,0)
Тошнота	9 (9,0)	5 (5,1)	13 (13,0)
Легкой степени	6 (6,0)	3 (3,0)	8 (8,0)
Умеренной степени	3 (3,0)	1 (1,0)	4 (4,0)
Тяжелой степени	0	1 (1,0)	1 (1,0)

* Оценка тяжести активно выявляемых НЯ проводилась согласно модифицированной шкале оценки тяжести из руководства FDA США для здоровых добровольцев, включенных в клинические исследования профилактических вакцин (FDA, 2007).

По результатам физикального осмотра, оценки витальных параметров и лабораторных показателей после вакцинации AZD1222 и rAd26-S не было выявлено никаких явных тенденций или клинически значимых находок.

Поствакцинальные НЯ были основной причиной сопутствующей терапии во время исследования. Наиболее часто назначались препараты группы «Анальгетики и жаропонижающие» (32,0%) и «НПВС» (25,0%). Среди них наиболее часто назначались парацетамол (20,0%) и нимесил (19,0%).

Таким образом, комбинация вакцин AZD1222 и rAd26-S, применяемая в режиме прайм-бустера, показала свою потенциальную эффективность для индукции

иммунного ответа против COVID-19 у здоровых добровольцев независимо от исходного серостатуса. Комбинация вакцин хорошо переносилась и наблюдаемый профиль безопасности соответствовал ранее описанному для обоих компонентов, их совместное применение не привело к появлению каких-либо сигналов безопасности.

Заключение. Результаты исследования показали, что применение комбинации вакцин AZD1222 и rAd26-S в качестве гетерологичной первичной прайм-бустерной иммунизации индуцировало сильный иммунный ответ в отношении антигенов белков SARS-CoV-2 и характеризовалось благоприятным и управляемым профилем безопасности.

ЛИТЕРАТУРА

1. Bayramov, Ş.Q., & Bayramova, N. Azərbaycanca COVID-2019 epidemiyasının nəzəri modelləşdirilməsi. *Azerbaijan Medical Journal*, (1), 2023, 129–133. <https://doi.org/10.34921/amj.2023.1.021>
2. World Health Organization. (2022). WHO COVID-19: case definitions: updated in Public health surveillance for COVID-19, 22 July 2022. In WHO COVID-19: case definitions: updated in Public health surveillance for COVID-19, 22 July 2022.
3. Qian, Xu, et al. "Fighting against the common enemy of COVID-19: a practice of building a community with a shared future for mankind." *Infectious Diseases of Poverty* 9.02 (2020): 8-13.
4. Isayev J.P., Ibrahimova G.Kh. Gastrointestinal disorders ith SARS-CoV-2 infections // *Azerbaijan Medical Journal*, 2021, № 4, p. 41-49

5. Sultanova M.I. Chest X-ray in COVID-19 pneumonia: radiological appearances and clinical correlation // Azerbaijan Medical Journal, 2021, № 2, p. 64-74
6. Huseynova I.E. Clinical and laboratory characteristics of SARS-CoV-2 infection in children // Azerbaijan Medical Journal, 2023, № 2, p. 61-67
7. Sovhira S.N., Filenko B.N., Boyko M.V. COVID-19-related aspects of morphological and pathophysiological changes in the kidneys // Azerbaijan Medical Journal, 2022, № 1, p. 125-130
8. Mennechet FJD, et al, Edouard Tuailon & Eric J. Kremer (2019) A review of 65 years of human adenovirus seroprevalence, Expert Review of Vaccines, 2019; 18(6): 597-613 DOI:10.1080/14760584.2019.1588113
9. Stovba L.F., Krotkov V.T., Paveli'ev D.I., Mel'nikov S.A., Lebedev V.N., Borisevich S.V. Analysis and Prospects of Using Recombinant Vaccinia Virus MVA Strain as a Vector in the Development of the Vaccines against Human and Simian Immunodeficiency Virus Diseases. Problems of Particularly Dangerous Infections. 2019;(2):37-44. (In Russ.) <https://doi.org/10.21055/0370-1069-2019-2-37-44>
10. Sapkota B, Saud B, Shrestha R, Al-Fahad D, Sah R, Shrestha S, Rodriguez-Morales AJ. Heterologous prime-boost strategies for COVID-19 vaccines // J Travel Med. 2022 May 31;29(3):taab191. doi: 10.1093/jtm/taab191. PMID: 34918097; PMCID: PMC8754745.
11. Kimia Kardani, Azam Bolhassani, Sepideh Shahbazi, Prime-boost vaccine strategy against viral infections: Mechanisms and benefits 2016 Jan 20;34(4):413-423. doi: 10.1016/j.vaccine.2015.11.062. Epub 2015 Dec 13
12. Baydamirova A. Therapeutic effect of doxophylline in patients with post-covid respiratory syndrome. Azerbaijan Medical Journal, 2023, (1), 36–41. <https://doi.org/10.34921/amj.2023.1.005>
13. Falsey A.R., Sobieszczyk M.E., Hirsch I. et al. Phase 3 Safety and Efficacy of AZD1222 (ChAdOx1 nCoV-19) Covid-19 Vaccine // N Engl J Med // 2021, 385(25):2348-2360. doi: 10.1056/NEJMoa2105290.

USE OF THE COMBINATION OF AZD1222 AND RAD26-S FOR THE PREVENTION OF COVID-19

**A.B.Hasanov, N.M.Guliyeva, G.A.İsmayilova, Z.G.Guliyev, S.A.İsmayilova,
L.H.Galimova, R.F.Mammadov, A.M.Jabbarova**
"Baku Health Center", Baku, Azerbaijan

Summary. The study, which aimed to study the body's immune response and evaluate the safety of the vaccine combination, included 100 subjects over 18 years of age who received AZD1222 (based on the non-replicating vector ChAdOx1) and rAd26-S (a component of the recombinant adenovirus type 26 Gam-COVID vaccine) - Vac, Sputnik V: Manufacturing - AstraZeneca is a British-Swedish pharmaceutical company registered in the UK, National Research Center for Epidemiology and Microbiology named after N.F.Gamaleya of the Russian Ministry of Health) in accordance with the approved research protocol. The immune response was assessed by the level of antibodies in blood samples before vaccination and 15, 29, 57 and 180 days after vaccination, by the level of antibodies to the S-protein and RBD (receptor binding domain), as well as neutralizing antibodies to the SARS-CoV-2 virus. The results of the study showed that the use of a combination of vaccine components AZD1222 and rAd26-S as a heterologous prime-booster immunization induced a strong immune response against SARS-CoV-2 protein antigens and was characterized by a favorable and manageable safety profile.

Адрес для корреспонденции:

Гулиева Нурана Мамед кызы - «Бакинский Центр Здоровья», Баку, Азербайджан

E-mail: nurana.guliyeva@bakisaglamliq.az

DOI: 10.34921/amj.2023.4.017

“ZİĞ” GƏMİ TƏMİRİ VƏ TİKİNTİSİ ZAVODUNUN İŞÇİLƏRİNDƏ PEŞƏDƏN ASILI GÖZ XƏSTƏLİKLƏRİNİN YAYILMASI

M.H.Qurbanova

Ə.Əliyev adına Azərbaycan Dövlət Həkimləri Təkmilləşdirmə İnstitutunun
Səhiyyənin təşkili və menecmenti kafedrası, Bakı, Azərbaycan
Azərbaycan Tibb Universitetinin Oftalmologiya kafedrası, Bakı, Azərbaycan

Məqalədə “Zığ” Gəmi Təmiri və Tikintisi zavodunda işçilərdə peşədən asılı göz xəstəliklərinin yayılma səviyyəsini öyrənmək məqsədilə aparılmış tədqiqat işi haqqında məlumat verilmişdir. Adı çəkilən zavodun 971 nəfər işçisinin kompleks oftalmoloji müayinəsinin nəticələri araşdırılmışdır. Bütün işçilər müayinəyə cəlb edilmişdir, şikayət və anamnez öyrənilmiş, göz almasının biomikroskopiyası, korreksiya və korreksiyasız görmə itiliyi, refraksiya, rəng və binokulyar görmə, tonometriya, oftalmoskopiya və digər zəruri metodlar tətbiq edilmişdir. Klinik göstərişlər olanda diaqnozu dəqiqləşdirmək üçün əlavə metodlardan istifadə edilmişdir. Toplanmış məlumatların statistik işlənməsi üçün keyfiyyət əlamətlərinin statistikasi metodları istifadə olunmuş, xəstəliklərin tezliyi (1000 nəfərə görə), tezliyin orta xətası və 95% etibarlılıq intervalı ($t=1,96$) hesablanmışdır. Peşə qruplarının xəstələnmə səviyyəsinə görə fərqi χ^2 meyarı ilə qiymətləndirilmişdir.

Tədqiqat göstərmişdir ki, “Zığ” Gəmi Təmiri və Tikintisi Zavodunda işçilərin profilaktik müayinəsində aşkar edilmiş göz xəstəliklərinin tezliyi $477,8 \pm 16,0\%$ -dir, onların əksəriyyəti refraksiya və akkomodasiya anomaliyalarının (46,77%), konyunktiva xəstəliklərinin (25,21%) payına düşür. Zavodun ümumi xəstələnmə göstəricisindən aşağı səviyyədə xəstələnmə çilingərlərdə, elektrik qaynaqçılarda, takelajçılarda, tornaçılarda müşahidə edilmişdir, amma onlar bir-birindən və ümumi səviyyədə statistik əhəmiyyətli fərqli olmamışdır ($p > 0,05$). Kontrol qrupu ilə müqayisədə yüksək ($p = 0,05$) xəstələnmə səviyyəsi boruçəkən, elektrik quraşdırıcısı, gövdə təmirçisi, elektrik qaynaqçısı, çilingər rəngsaz peşə qruplarında qeydə alınmışdır.

Açar sözlər: yayılma, tərsanə, göz xəstəliyi, profilaktik müayinələr

Ключевые слова: распространенность, судостроительный завод, глазная болезнь, профилактические осмотры

Key words: prevalence, shipyard, eye diseases, preventive examinations

Əmək şəraitinin fiziki və kimyəvi amillərinin göz xəstəlikləri riskinə təsirinin öyrənilməsi müasir oftalmologiyanın əsas problemlərindən biridir. Hər bir risk amilinin, müxtəlif peşə sahələrində olan əmək rejimi fonunda göz patologiyalarına təsiri diqqət mərkəzindədir. Əmək gigiyenası kompleks qiymətləndirilmiş metallurgiya sənayesində göz xəstəliklərinin tezliyi və xüsusiyyətləri [1], dəmir yolu sistemində lokomotiv maşinistlərində görmə funksiyasının pozulma riski [2], kömür şaxtalarında işləyənlərin görmə funksiyasının səciyyələri [3] barədə son illərin məlumatları sübut edir ki, peşə oftalmopatologiyası aktuallığını itirməmişdir. Elmi-texniki tərəqqinin müasir mərhələsində görmə funksiyasının pozulması ehtimalını çoxaldan risk amilləri ilə üzləşənlərin sayı artır. İlk növbədə quru göz

sindromunun geniş yayılmasında yeni risk amilləri diqqəti cəlb edir [4,5]. Kontakt linzalarının istifadəsini zəruriləşdirən işlər (tibb işçiləri, hüquqşunaslər, biznesmen və inzibati fəaliyyətlə məşğul olanlar) quru göz sindromunun yayılması üçün şərait yaradır. Civə intoksikasiyası fonunda göz səthində dəyişikliklər aşkar edilmişdir [6]. Işıq makulopatiyası peşə fəaliyyəti ilə sıx bağlı olan və yayılma səviyyəsi çoxalan patologiyalardan hesab edilir [7]. Sarı ləkənin degenerasiyası kimi ağır patologiyanın peşə ilə bağlı olmasına dair icmal məqaləsində göstərilir ki, günəş şuaları əsas risk amilidir [8]. Bir sıra müşahidələrdə qlaukoma riskinin peşədən asılılığı sübut edilmişdir [9]. Zərərli peşələrin olduğu sahələrdən biri də gəmiqayırma və gəmi təmiri müəssisələridir [10]. Bu müəssisələrdə işçilərin xəstələnmə

ehtimalının yüksək olması sübut edilmişdir [11-12]. Azərbaycanda bu tip müəssisələrdən biri “Zığ” Gəmi Təmiri və Tikintisi Zavodudur. Burada işçilərin peşə fəaliyyəti ilə bağlı görmə orqanının patologiyaları barədə elmi araşdırma aparılmamışdır.

Tədqiqatın məqsədi – “Zığ” Gəmi Təmiri və Tikintisi Zavodunda işçilərdə peşədən asılı göz xəstəliklərinin yayılmasını qiymətləndirməkdən ibarət olmuşdur.

Tədqiqatın material və metodları. “Zığ” Gəmi Təmiri və Tikintisi Zavodunun (ZGTTZ) 971 nəfər işçisinin kompleks oftalmoloji müayinəsinin nəticələri araşdırılmışdır. İşçilərin aşağıdakı peşə qrupları ayırd edilmişdir: boruçəkənlər, çilingərlər, elektrik qaynaqçıları, elektrik quraşdırıcıları, gövdə təmirçiləri, rəngsazlar, takelajçılar, tornaçılar və digər işçilər (kontrol qrupu). Kontrol qrupuna zərərli amillərin təsiri olmadığı peşələrdə çalışan işçilər daxil edilmişdir. Ayırd edilmiş peşələr üzrə müvafiq olaraq 50, 171, 105, 63, 180, 118, 51, 15 və 218 nəfərdən ibarət bütün işçilər müayinəyə cəlb edilmişdir. Müayinə zamanı şikayət və anamnez öyrənilmiş, göz almasının biomikroskopiyası, korreksiya və korreksiyasız görmə itiliyi, refraksiya, rəng və binokulyar görmə, tonometriya, oftalmoskopiya və digər zəruri metodlar tətbiq edilmişdir. Klinik göstəricilər olanda diaqnozu dəqiqləşdirmək üçün əlavə metodlardan istifadə edilmişdir.

Aşkar edilmiş xəstəliklər XBT-10 rubrikalarına müvafiq qruplaşdırılmışdır: H00 - H05. Göz qapağı, göz yaşı yolları və göz yuvası xəstəlikləri (22 işçi); H10 - H13. Konyunktiva xəstəlikləri (117); H16-H18. Buynuz qısa xəstəlikləri (18); H15. Sklera xəstəlikləri (4); H25 - H28. Büllurun xəstəlikləri (5); H30 - H31. Damarlı və tor qısa xəstəlikləri (10); H43. Şüşəvari cismin xəstəlikləri (2); H46. Görmə sinirinin xəstəlikləri (2); H40-H42. Qlaukoma və qlaukomaya şübhə (3); H52. Refraksiya və akkomodasiya anomaliyaları (217); H53. Görmə

pozulmaları (2); digər xəstəliklər (41); göz travmalarının nəticələri (21).

Toplanmış məlumatların statistik işlənməsi üçün keyfiyyət əlamətlərinin statistikasi metodlarından istifadə edilmiş, xəstəliklərin tezliyi (1000 nəfərə görə), tezliyin orta xətası və 95% etibarlılıq intervalı ($t=1,96$) hesablanmışdır [13]. Peşə qruplarının xəstələnmə səviyyəsinə görə fərqi χ^2 meyarı ilə qiymətləndirilmişdir. Statistik əhəmiyyətin kritik ölçüsü $p=0,05$, qoşa müqayisədə $\chi^2=3,8$ götürülmüşdür. Göz xəstəliklərinin peşədən asılı riskini səciyyələndirmək üçün 4 sahəli cədvəl tərtib edilərək aşağıdakı qaydada meyarlar hesablanmışdır [14].

Peşə sahəsi	Göz xəstəlikləri	
	vardır	yoxdur
Zərərli amillərin olduğu peşələrdə çalışan işçilərdə	a	b
Zərərli amillərin olmadığı peşələrdə çalışan işçilərdə	c	d

$$\text{Nisbi risk (RR)}=a/(a+b) : c/(c+d);$$

$$\text{Mütləq risk (EER)}=a/a+b;$$

$$\text{Nisbi riskin standart xətası}$$

$$(S)=\sqrt{(1 - a/(a + b))^2/a + (1 - c/(c + d))^2/d}$$

$$\text{Nisbi riskin 95\% etibarlılıq intervalı (CI)} \\ =RR\pm 1,96 \cdot S$$

$$\text{Nisbi riskin azalması (RRR)}=1-RR;$$

$$\text{Nisbi riskin fərqi}$$

$$(RD)=a/(a + b) - c/(c + d)$$

$$\text{Həssaslıq (Se)}=a/(a + c) ;$$

$$\text{Spesifiklik (Sp)}=d/(b + d)$$

Tədqiqatın nəticələri. “Zığ” Gəmi Təmiri və Tikintisi Zavodunda əsas peşə qruplarında aşkar edilmiş xəstəliklərinin tezliyi 1-ci cədvəldə verilmişdir.

Cədvəl 1. “Zığ” Gəmi Təmiri və Tikintisi Zavodunun işçilərinin profilaktik müayinəsində aşkar edilmiş göz xəstəliklərinin tezliyi (1000 nəfərə)

Peşə qrupları	Müayinə olunanların sayı	Xəstəliklərin sayı	1000 nəfərə görə (p±m)	95% etibarlılıq intervalı
Boruçəkənlər	50	32	640,0±67,8	504,2- 775,7
Çilingərlər	171	73	426,9±37,8	351,2 – 502,5
Elektrik qaynaqçıları	105	49	466,6±48,6	369,3 – 564,0
Elektrik quraşdırıcıları	63	40	634,9±60,6	513,6 – 756,2
Gövdə təmirçiləri	180	118	655,5±35,4	584,7 – 726,4
Rəngsazlar	118	63	533,9±45,9	442,1 – 625,7
Takelajçılar	51	19	372,5±67,7	237,1 – 507,9
Tornaçılar	15	4	266,7±114,1	38,3 – 495,0
Digər (kontrol qrupu)	218	66	302,7±31,1	240,5 – 365,0
Cəmi zavod üzrə	971	464	477,8±16,0	445,8 – 509,9

Cədvəl 2. “Zığ” Gəmi Təmiri və Tikintisi Zavodunun işçilərində göz xəstəliklərinin peşədən asılı riski

Peşə qrupları	RR	EER	S	RRR	RD	Cİ aşağı	Cİ yuxarı	Se	Sp
Boru çəkənlər	2,11	0,64	0,12	1,11	0,33	1,86	2,36	0,33	0,89
Çilingərlər	1,41	0,42	0,11	0,41	0,12	1,18	1,63	0,52	0,61
Elektrik qaynaqçıları	1,54	0,46	0,12	0,54	0,16	1,29	1,79	0,42	0,73
Elektrik quraşdırıcıları	2,10	0,63	0,11	1,09	0,33	1,86	2,33	0,37	0,87
Gövdə təmirçiləri	2,16	0,65	0,08	1,16	0,35	1,99	2,34	0,64	0,71
Rəngsazlar	1,76	0,53	0,11	0,76	0,23	1,54	1,98	0,49	0,73
Takelajçılar	1,23	0,37	0,19	0,23	0,07	0,84	1,62	0,22	0,83
Tornaçılar	0,88	0,26	0,43	0,11	0,04	0,01	1,74	0,05	0,93
Digər (nəzarət qrupu)	1,0	0,30	0,12	0	0	0,75	1,25	0,5	0,5
Zığ GTT zavodu üzrə	1,58	0,48	0,07	0,58	0,17	1,43	1,73	0,88	0,23

RR - nisbi risk; EER - mütləq risk; S - Nisbi riskin orta xətası; RRR - nisbi riskin azalması və ya çoxalması; RD - risklərin fərqi; Cİ - 95% etibarlılıq intervalı; Se - səssaslıq; Sp - spesifiklik

Göründüyü kimi, zavod üzrə ümumi göstəricidən ($477,8 \pm 16,0\%$) statistik dürüst aşağı olan xəstəliklərin tezliyi yalnız digər (kontrol) qrupda qeydə alınmışdır ($302,7 \pm 31,1\%$; $p=0,05$). Zavodun ümumi xəstələnmə göstəricisindən kiçik göstərici çilingərlərdə ($426,9 \pm 37,8\%$), elektrik qaynaqçıları arasında ($466,6 \pm 48,6\%$), tekalajçılarda ($372,5 \pm 67,7\%$), tornaçılarda ($266,7 \pm 114,1\%$) müşahidə edilmişdir, amma onlar arasında bir-birindən və ümumi səviyyədə statistik əhəmiyyətli fərqli olmamışdır ($p>0,05$).

Kontrol qrupu ilə müqayisədə statistik əhəmiyyətli yüksək ($p=0,05$) xəstələnmə səviyyəsi boru çəkən ($640,0 \pm 67,8\%$), elektrik quraşdırıcısı ($634,9 \pm 60,6\%$), gövdə təmirçisi ($655,5 \pm 35,4\%$), elektrik qaynaqçısı ($466,6 \pm 48,6\%$), çilingər ($426,9 \pm 37,8\%$), rəngsaz ($533,9 \pm 45,9\%$) peşə qruplarında qeydə alınmışdır.

Beləliklə, ZGTTZ-da əsas peşə qruplarında çalışan işçilər zərərli amillərlə təmasda olduqları üçün, onlarda kontrol qrupu (zərərli amili olmayan) ilə müqayisədə göz xəstəlikləri nisbətən çox aşkar olunmuşdur. Xəstələnmənin peşə ilə bağlı riskini səciyyələndirən göstəricilər 2-ci cədvəldə əks olunmuşdur.

Göründüyü kimi, nisbi riskin səviyyəsi əsas peşə qruplarında $0,88 \pm 0,43$ (95% etibarlılıq intervalı $0,01-1,74$) – $2,16 \pm 0,08$

(95% etibarlılıq intervalı $1,99-2,34$) intervalında olmuş və bir-birindən statistik əhəmiyyətli ($p=0,01$) fərqlənmişdir. Mütləq riskin səviyyəsinə, nisbi riskin çoxalmasına, risklərin fərqinə görə boru çəkənlər (müvafiq olaraq $0,64$; $1,11$ və $0,33$), elektrik quraşdırıcıları ($0,63$; $1,09$ və $0,33$) və gövdə təmirçiləri ($0,65$; $1,16$ və $0,35$) bir-birinə yaxın olmuşdur və onların göstəriciləri digər qruplarla müqayisədə yüksəkdir. Bu meyarlara görə nisbətən aşağı səviyyə çilingərlərdə (müvafiq olaraq $0,42$; $0,41$ və $0,12$), elektrik qaynaqçıları arasında ($0,46$; $0,54$ və $0,16$) qeydə alınmışdır.

Peşədən asılı göz xəstəliklərinin nisbi riskinin həssaslığı $0,05-0,64$, spesifikliyi isə $0,5-0,93$ intervalında olmuşdur. Göstəricinin spesifikliyinin yüksək olması peşə amilinin göz xəstəliklərinin proqnozlaşdırılması üçün etibarlı meyar olmasını sübut edir.

ZGTTZ-da işçilərin profilaktik müayinə-sində aşkar olunmuş göz xəstəliklərinin nozoloji strukturu 3-cü cədvəldə verilmişdir. Göründüyü kimi, xəstəliklərin əksəriyyəti ($46,77\%$) refraksiya və akkomodasiya anomaliyalarının payına düşür. Xəstələnmə hadisələri arasında ikinci yeri konyunktiva xəstəlikləri tutur ($25,21\%$). Digər rubrikalar üzrə göz xəstəliklərinin xüsusi çəkisi az olmuş, $0,43-8,34\%$ intervalında tərəddüd etmişdir.

Cədvəl 3. “Zığ” Gəmi Təmiri və Tikintisi Zavodunun işçilərində profilaktik müayinələrdə aşkar edilmiş göz xəstəliklərinin nozoloji tərkibi

XBT -10 üzrə kodları	Xəstəliklərin rubrikaları	%
H00 – H05	Göz qapağının, göz yaşı yollarının və göz yuvasının xəstəlikləri	4,74
H10 - H13	Konyuktivanın xəstəlikləri	25,21
H16-H18	Buynuz qişasının xəstəlikləri	3,88
H15	Skleranın xəstəlikləri	1,08
H25 - H28	Büllurun xəstəlikləri	0,86
H30 - H31	Damarlı və tor qişanın xəstəlikləri	2,15
H43	Şüşəvari cismin xəstəlikləri	0,43
H46	Görmə sinirinin xəstəlikləri	0,43
H40-H42	Qlaukoma və qlaukomaya şübhə	0,64
H52	Refraksiya və akkomodasiya anomaliyaları	46,77
H53	Görmə pozğunluqları	0,43
	Digər xəstəliklər	8,34
	Göz travmalarının nəticələri	4,52
	Cəmi	100,0

Müzakirə. Ədəbiyyatda bilavasitə gəmi təmiri zavodlarında işçilərin göz xəstəlikləri barədə məlumat məhduddur [10-12]. Astraxan gəmi tikintisi və təmiri müəssisələrində profilaktik müayinələrdə aşkar edilmiş göz xəstəliklərinin tezliyi 2015-2017-ci illərdə 368 – 625,5% intervalında olmuşdur. Bizim müşahidəmizdə alınmış göstəricinin səviyyəsi 477,8±16,0% (95% etibarlılıq intervalı 445,8-509,9%) təşkil etmişdir. Göstəricilərin bir-birinə yaxınlığı aydın görünür. Diqqəti cəlb edən odur ki, Astraxanda aparılan tədqiqatda göz xəstəliklərinin peşədən asılılığı öyrənilməmişdir.

Metallurgiya sənayesində və daşkömür şaxtalarında işləyənlər arasında peşədən asılı olan göz xəstəliklərinin aşkarlanması haqqında ədəbiyyatda məlumatlar vardır [1,3]. Hər iki tədqiqatda aşkar edilmiş göz xəstəliklərinin tezliyi çox yüksək olmuşdur. Göstərilir ki, konyunktiva xəstəliklərinin tezliyi 581,7%-dir. Bu göstərici bizim aldığımız nəticələrlə müqayisədə (120,5 %) 4 dəfədən çox yüksəkdir.

Tədqiqatımızın ən önəmli aspekti – göz xəstəlikləri riskinin peşədən asılılığının səciyələndirilməsidir. Bu aspektdə ədəbiyyatda müqayisə üçün yararlı məlumat yoxdur.

Aldığımız nəticələrdən görünür ki, kontrol qurupu ilə müqayisədə (zərərli amillə təmasda olmayan ZGTTZ işçiləri) göz xəstəliklərinin riski əsas qruplarda 0,88-2,16 dəfə yüksəkdir.

Göz xəstəliklərinin mütləq riski kontrol qrupunda 0,3, əsas peşə qruplarında 0,26-0,65 intervalında olmuşdur. Alınmış nəticələrdən diqqəti daha çox cəlb edən ilk dəfə göz xəstəliklərinin nisbi riskinin kompleks (riskin səviyyəsi, 95% etibarlılıq intervalı, risklərin fərqi və çoxalma səviyyəsi, riskin həssaslığı və spesifikliyi) səciyələrinin verilməsidir. Bu səciyələr profilaktik tədbirlərin planlaşdırılmasında seçimin əsas meyarı ola bilərlər.

Beləliklə, ZGTTZ-da peşə fəaliyyəti göz xəstəliklərinin riskinə əhəmiyyətli təsir edir, risk gövdə təmirçilərində, boru çəkənlərdə, elektrik quraşdırıcılarında daha yüksəkdir.

Nəticələrdən çıxarış

1. “Zığ” Gəmi Təmiri və Tikintisi Zavodunda işçilərin profilaktik müayinəsində aşkar edilmiş göz xəstəliklərinin tezliyi 477,8±16,0%-dir, onların əksəriyyəti refraksiya və akkomodasiya anomaliyalarının (46,77%), konyunktiva xəstəliklərinin (25,21%) payına düşür.

2. Göz xəstəliklərinin tezliyi əsas peşə qruplarında yüksəkdir (gövdə təmirçilərində 655,5±35,4%, boru çəkənlərdə 640,0±67,8%, elektrik quraşdırıcılarında 634,9±60,6%).

3. Göz xəstəliklərinin peşədən asılı nisbi riski 0,88-2,16 intervalında dəyişir, riskin həssaslığı nisbətən aşağı (0,05-0,64), spesifikliyi isə çox yüksəkdir (0,61-0,93).

ƏDƏBİYYAT

1. Онищенко А.Л., Колбаско А.В., Мельниченко М.А. и др. Патология органа зрения у металлургов // Офтальмология, - 2018. Т.15, № 4, - с.492-497. [Onishhenko A.L., Kolbasko A.V., Mel'nichenko M.A. i dr. Patologija organa zrenija u Metallurgov, Oftal'mologija, 2018. T.15, No 4, pp.492-497 (In Russian)]
2. Гусейнова В.Г., Рзаева А.Д., Агаева К.Ф. Распространённость глазных болезней среди локомотивных машинистов в зависимости от исходного состояния органа зрения на этапе профотбора // Актуальные проблемы транспортной медицины, - 2021. 1(63), - с.47-54. [Gusejnova V.G., Rzaeva A.D., Agaeva K.F. Rasprostranjonnost' glaznyh boleznej sredi lokomotivnyh mashinistov v zavisimosti ot ishodnogo sostojanija organa zrenija na jetape profotbora. Aktual'nye problemy transportnoj mediciny, - 2021. 1(63), - pp.47-54. (In Russian)]
3. Аксененко А.В., Громакина Е.В. Офтальмопатология у шахтёров // Современные проблемы науки и образования, - 2019. 3. <http://science-education.ru/ru/article/view/id/28833>. [Aksenenko A.V., Gromakina E.V. Oftal'mopatologija u shahtjorov. Sovremennye problemy nauki i obrazovanija, - 2019. 3. <http://science-education.ru/ru/article/view/id/28833> (In Russian)]
4. Bazeer S., Jansonius, H. Snuijder [et al.] The relationship between occupation and dry eye // Ocul surf., - 2019. 17(3), - p. 484 – 490.
5. Canadas P., Lantigua Y., Enriquez-de-Salamanca A. Ocular surface pathology inn patients suffering from mercury intoxication // Diagnostics, - 2021. 11, - 1326 p.
6. Islamzade Z.F. Treatment of patients with cataracts in combination with dry eye syndrome // Azerbaijan Medical Journal, 2021, №1, з. 32-36
7. Martin-Moro G., Verdejo H., Gallardo Z. Maculopatía fótica: revisión de la literatura (II) photic maculopathy: a review of the literature (II) // Archivos de la sociadade3d Espanola de Oftalmologic, - 2018. V.93, issue 11, - p. 542 – 550.
8. Modenese A., Gobba F. Macular degeneration and occupational risk factors: a systematic review // International Archives of Ocupational and Environ mental health, - 2019. 92, - p.1 – 11.
9. Vennam S., Georgoulas S., Khawaja A. et al. Heavy metal toxicity and the a etiology of glaucoma // Eye, - 2020. 34, - p. 129 – 137.
10. Сорокин Г.А., Суслов В.А. Оценка вредности условий труда на судо вирфни по показателям риска здоровью судостроителей // Судостроение, - 2017. №4, - с. 57 - 59. [Sorokin G.A., Suslov V.A. Ocenka vrednosti uslovij truda na sudo virfni po pokazateljam riska zdorov'ju sudostroitelej, *Sudostroenie*, 2017. No 4, pp. 57 - 59. (In Russian)]
11. Шаповалова М.А., Мамедов И.Г. Заболеваемость работников судостроительных и судоремонтных производств // Бюлетень Национального научно-исследовательского института общественного здоровья имени И.А.Семашко, - 2018. №2, - с. 87 – 92. [Shapovalova M.A., Mamedov I.G. Zabolevaemost' rabotnikov sudostroitel'nyh i sudoremontnyh proizvodstv, *Bjuleten' Nacional'nogo nauchno-issledovatel'skogo instituta obshhestvennogo zdorov'ja imeni I.A.Semashko*, 2018. No 2, pp. 87 – 92. (In Russian)]
12. Мамедов И.Г., Шаповалова М.А. Управление детерминантами заболеваемости работников судостроительных и судоремонтных предприятий // Здравоохранение Российской Федерации, - 2018. 62(6), - с.316-322. [Mamedov I.G., Shapovalova M.A. Upravlenie determinantami zaboлеваemosti rabotnikov sudostroitel'nyh i sudoremontnyh predpriyatij, *Zdravoohranenie Rossijskoj Federacii*, 2018. 62(6), pp.316-322 (In Russian)]
13. Стентон Г. Медико-биологическая статистика. Москва: Изд. Практика, -1998. - 459 с. [Stenton G. Mediko-biologicheskaja statistika. Moskow: Izd. Praktika, 1998. 459 p. (In Russian)]
14. Макарова И.В. Статистический анализ медико-биологических данных и использованием пакетов статистических программ Statistica, SPSS, NCSS, SYSTAT // СПб: -2012. – 178 с. [Makarova I.V. Statisticheskij analiz mediko-biologicheskikh dannyh i ispol'zovaniem paketov statisticheskikh programm Statistica, SPSS, NCSS, SYSTAT . Saint-Petersburg: -2012. – 178 p. (In Russian)]

РАСПРОСТРАНЕННОСТЬ ГЛАЗНЫХ БОЛЕЗНЕЙ СРЕДИ РАБОТНИКОВ СУДОРЕМОНТНО-СТРОИТЕЛЬНОГО ЗАВОДА «ЗЫХ» В ЗАВИСИМОСТИ ОТ ПРОФЕССИИ

М.Г.Курбанова

*Кафедра Организации и менеджмента здравоохранения Азербайджанского Государственного
Института Усовершенствования Врачей Имени А. Алиева, Баку, Азербайджан
Кафедра Офтальмологии Азербайджанского Медицинского Университета, Баку, Азербайджан*

Резюме. В статье представлены сведения о научном исследовании, проведенные с целью изучения распространённости глазных болезней среди различных профессиональных групп, работающих в Судоремонтно-строительном Заводе "Зых". Исследованы материалы комплексного офтальмологи-

ческого обследования 971 работника Судоремонтно-строительного завода «Зых». К обследованию привлечены все сотрудники, изучены их жалобы и анамнез, проведена биомикроскопия глазного яблока, определена острота зрения с коррекцией и без, рефракция, цветовое и бинокулярное зрение, тонометрия, офтальмоскопия и другие необходимые методы исследования. При наличии клинических показаний для уточнения диагноза использовались дополнительные методы исследования. Для статистической обработки собранных данных применены статистические методы качественных характеристик, рассчитывали частоту заболеваний (на 1000 человек), среднюю ошибку частоты и 95% доверительный интервал ($t=1,96$). Различие профессиональных групп по уровню заболеваемости оценивали по критерию χ^2 . Исследование показало, что частота заболеваний глаз, выявленных при профилактическом осмотре работников Судоремонтно-строительного завода «Зых» составляет $477,8 \pm 16,0\%$, в структуре которых преобладают аномалии рефракции и аккомодации (46,77%) и заболевания конъюнктивы (25,21%). У слесарей, электросварщиков, такелажников и токарей отмечался более низкий уровень заболевания в сравнении с общезаводским показателем заболеваемости, хотя статистически значимых различий между ними и от общего уровня не было ($p > 0,05$). По сравнению с контрольной группой статистически значимая ($p = 0,05$) высокая заболеваемость выявлена в профессиональных группах трубопроводчиков, электромонтажников, ремонтников корпуса кораблей, электросварщиков, слесарей и маляров.

PREVALENCE OF EYE DISEASES DEPENDING ON PROFESSIONAL OCCUPATION AMONG EMPLOYEES OF “ZYGH” SHIP REPAIR AND CONSTRUCTION YARD

M.H.Gurbanova

*The Azerbaijan State Advanced Training Institute for Doctors named after A.Aliyev, Department of Organization and management of public health, Baku, Azerbaijan
Azerbaijan Medical University, Department of Ophthalmology, Baku, Azerbaijan*

Summary. The article presents the data of a research conducted to study the prevalence of eye diseases depending on professional occupation among employees of “Zygh” Ship Repair and Construction Yard. The results of complex ophthalmological examinations of 971 employees of “Zygh” Ship Repair and Construction Yard have been analyzed. All employees have been invited for examination, their complaints and medical histories were studied, biomicroscopy of the eyeball, corrected and uncorrected visual acuity, refraction, color and binocular vision, tonometry, ophthalmoscopy and other necessary methods were applied to them. Additional methods were used for clarifying the diagnosis, if there were clinical indications. The method of statistics of qualitative signs was implemented for statistical processing of collected data and as a results of these method there were calculated frequency of cases (per 1000 persons), mean frequency error and confidence interval 95% ($t=1.96$). The differences between professional groups due to the morbidity rate was assessed by the indicator χ^2 . The research has shown that the frequency of eye diseases detected in the preventive examination of employees of “Zygh” Ship Repair and Construction Yard is $477.8 \pm 16.0\%$, refraction and accommodation anomalies (46.77%), conjunctival diseases (25.21%) prevailed among them. The morbidity rate among in fitters, electric welders, riggers, turners was lower than in other employees of the plant. But they were not differ from each-other statistically significantly ($p > 0,05$). In comparison with the control group the statistically significantly higher morbidity rate ($p = 0,05$) was noted among pipeliner, electrical installers, ship hull repairs, electric welders, fitters, painters.

Müəlliflə əlaqə üçün:

Mehri Həsənağa qızı Qurbanova, Azərbaycan Tibb Universitetinin Oftalmologiya kafedrası

E-mail: meri_ophtalmolog@yahoo.com

DOI: 10.34921/amj.2023.4.018

**AĞ SIÇOVULLARIN NAZİK BAĞIRSAQLARINDA OLAN PEYER DÜYÜNLƏRİ İLƏ
BÖYÜK PİYLIYIN SÜDLÜ LƏKƏLƏRİNİN OXŞARLIQ VƏ FƏRQLƏRİ****Yu.P.Kostilenko, V.H.Hrin, O.S.Maksimenko, V.P.Bilaş, N.L.Svintsiska,
Ya.O.Brovarnyk, D.S.Stupak***Poltava Dövlət Tibb Universitetinin İnsan anatomiyası kafedrası, Poltava, Ukrayna*

Xülasə. Məqalədə şərh edilən tədqiqat işinin məqsədi ağ siçovullarda nazik bağırsaqların Peyer düyünləri ilə böyük piyliyin südlü (ağ) ləkələrinin strukturunu tədqiq və müqayisə etmək məqsədilə aparılmış tədqiqat işi haqqında məlumat verilmişdir. Bundan ötrü eksperimental şəraitdə 20 baş erkək ağ siçovul üzərində tədqiqat aparılmışdır (siçovulların kütləsi 278,08 qramdan 346,47 qrama qədər olmuşdur). Tədqiqat materiallarını Peyer düyünləri vizuallaşdırılmış nazik bağısaq preparatları və böyük piyliyin total preparatları təşkil etmişdir. Preparatlar 10%-li formalin məhlulunda fiksasiya edilmiş və hematoksilin-eozinlə boyadılmışdır. Peyer düyünləri və böyük piyliyin südlü ləkələri ölçü baxımından bir-birinə uyğun deyil. Südlü ləkələr böyük piyliyin damar-piy qövsü üzrə yerləşmiş limfa düyünlərinin strukturuna uyğun gələn müəyyən miqdarda diskret formada yerləşmiş törəmələrdir. Peyer düyünləri südlü ləkələrdən fərqli olaraq topalar şəklində yerləşirlər. Bu baxımdan südlü ləkələr nazik bağırsağın yalnız limfoid vəziləri ilə müqayisə edilə bilər. Onların oxşar cəhətləri yalnız strukturundan və limfoid komponentinin hüceyrəvi tərkibi ilə əlaqədardır, fərqlər isə limfoid elementlərinin sıx morfofunksional əlaqədə olduğu toxuma strukturlarından asılıdır.

Açar sözlər: böyük piylik, südlü ləkə, Peyer düyünləri, mədə, onikibarmaq bağırsaq, seroz qişa

Ключевые слова: большой сальник, молочные пятна, Пейеровы бляшки, желудок, двенадцатиперстная кишка, слизистая оболочка

Key words: greater omentum, milky spots, Peyer's patches, stomach, duodenum, tissue, membrane mucosa

**SIMILARITIES AND DIFFERENCES BETWEEN PEYER'S PATCHES OF THE SMALL
INTESTINE AND MILKY SPOTS OF THE GREATER OMENTUM OF WHITE RATS****Yu.P.Kostylenko, V.H.Hryn, O.S.Maksymenko, V.P.Bilash,
N.L.Svintsytska, Ya.O.Brovarnyk, D.S.Stupak***Department of Human Anatomy, Poltava State Medical University, Ukraine*

The article presents the results of a study aimed at comparing the basic structural organization of Peyer's patches in the small intestine with milky spots in the greater omentum of white rats. The experiment involved 20 white male rats of reproductive age, weighing between 278.08 and 346.47 grams. The materials included preparations of the small intestine with visualized Peyer's patches and preparations of the greater omentum fixed in a 10% solution of neutral formalin. Additionally, total preparations of the greater omentum were stained with hematoxylin-eosin. Peyer's patches in the small intestine of white rats appear as raised whitish nodules of various shapes and sizes, forming a collection of structurally similar lymphoid nodules. These are integrated into a single morphofunctional community through separate modular associations of the blood microcirculatory channel. Milky spots in the greater omentum can only be visualized through total staining with basophilic dyes. It has been established that these spots are located on both sides along the vascular-fatty arcades, appearing as small lymphoid nodules of various shapes and sizes.

Milky spots in the greater omentum and Peyer's patches in the small intestine of white male rats do not belong to commensurate formations. Milky spots represent a discrete form of dispersal along the vascular-fatty arcades of the greater omentum, comprising a certain number of unified lymphoid nodules in structure. In contrast, Peyer's patches are a consolidated collection of similar formations.

Peyer's patches (aggregated lymphoid nodules) and milky spots of serous membranes belong to the peripheral part of the immune system, where, according to existing concepts, antigen-dependent specialization and proliferation of immunocompetent cells occur as a result of antigenic activation of committed lymphocytes by resident (fixed) macrophages [1-4].

It has been established that Peyer's patches are a structured association of lymphoid tissue with the epithelium covering the digestive tract, along with the tonsils and solitary nodules of the small intestine. All of these are considered outposts at the boundary with the external environment, being concentrated in those sections where mucous membranes are continuously exposed to antigens due to attempts by pathogenic microorganisms to penetrate the body's internal environment. At this point, not only do they initiate immune reactions, but they also transfer them from a local level to a systemic one (the phenomenon of "mucosal immune solidarity") [5]. Notably, Peyer's patches, as dense aggregates of lymphoid nodules, are located in the distal part of the small intestine and appendix, which directly correlates with the gradient of quantitative increase in the microbiota in the gastrointestinal tract [6].

A completely different location is occupied by the so-called milky spots, which in the abdominal cavity are predominantly found in the greater omentum. They are described in the publications as whitish nodules that are usually located near blood vessels, being associated with them and islets of white adipose tissue [1, 7].

Their cellular composition is mainly represented by various types of lymphocytic elements, among which macrophages are found in large quantities. These cellular groupings are located in the compartments of loose fibrous connective tissue of the serous membrane directly beneath the mesothelium. A notable feature of milky spots is that in the areas where they come into contact with the mesothelium, the latter undergoes "disintegration" in some places, forming tiny openings called "stigmata," which serve as migration pathways for macrophages into the peritoneal fluid [8-9].

To date, the findings of numerous

experimental studies have established that milky spots have the ability to specifically respond to the entering of various foreign particles and microorganisms into the abdominal cavity, undergoing transformation in their shape, size and cellular composition [10-13]. Apparently, these lymphoid formations are designed for immune surveillance over the antigenic composition of the peritoneal fluid, which is commonly known as a filtrate of blood plasma.

Notably, publications report that the above-mentioned formations are homologous in terms of localization and architecture in both human and laboratory animal. This provides a basis for extrapolating the findings of experimental studies to the clinical field.

However, despite the significant interest of researchers in Peyer's patches and milky spots, attempts to conduct a comparative morphological analysis between them have not yet been undertaken. Filling this gap would provide the opportunity to significantly expand our understanding of the principles of structural organization of organs in the peripheral part of the immune system [14].

Purpose. The study aims to investigate and compare the fundamental principles of the structural organization of Peyer's patches in the small intestine with milky spots in the greater omentum of white rats.

Material and Methods. The experiment involved 20 mature male white rats, weighing 278.08 to 346.47 grams. The specimens used were preparations of the small intestine with visualized Peyer's patches and preparations of the greater omentum, fixed in 10% neutral buffered formalin, as well as total preparations of the greater omentum stained with hematoxylin-eosin. Prior to vivisection, all animals were kept in standard conditions at the experimental-biological clinic (vivarium) of Poltava State Medical University, in compliance with the rules for the care of experimental animals established by the Directive of the European Parliament and Council (2010/63/EU), the Order of the Ministry of Education and Science, Youth and Sports of Ukraine as of March 1, 2012, No. 249 "On Approval of the Procedure for Conducting Experiments by Research Institutions on Animals" and "General Ethical Principles of Experiments on Animals" adopted by the Fifth National Congress on Bioethics (Kyiv, 2013), (Minutes No. 198 as of October 21, 2021, from the meeting of the Biomedical Ethics Commission of Poltava State Medical University) [15-16]. After vivisection, which was carried out by

ether anesthesia overdose [17] in accordance with all norms and requirements for conducting acute experiments on animals, all animals underwent sequential laparotomy, providing a complete overview of the internal organs in their natural relationships. Prior further manipulations, initially, all contents of the abdominal cavity were subjected to gentle washing with warm 0.9% physiological saline (NaCl), and then irrigated with 10% neutral buffered formalin from a syringe. Subsequently, the segments of the small intestine with Peyer's patches and total preparations of the greater omentum were extracted, and some omenta were stained with hematoxylin-eosin. Some preparations of the small intestine with Peyer's patches underwent epoxy resin plastination, and for the study of the angioarchitecture of the lymphoid nodules, injection of the blood vessels of the abdominal organs was performed with 5% solution of gelatin, colored with filtered India ink, using a method validated in our practice, while maintaining the solution temperature within 37-40°C [18].

Morphological analysis of the findings of the study was carried out using the traditional anatomical and histological methods for obtaining serial paraffin slices of 4 µm thick (Microm HM 325), which were stained with hematoxylin-eosin.

The method of plastination of tissue complexes in epoxy resin was also used, followed by the manufacture of polished slices, which were stained with 1% methylene blue solution. The specimens were studied and documented using the Konus light microscope equipped with the Sigeta DCM-900 9.0MP digital microphotographic attachment with the Biorex 3 software adapted for these studies (serial number 5604). Morphometric characteristics of the tissue structures of the corresponding specimens were obtained using a system for visual analysis of histological specimens, as well the Sigeta X 1 mm/100 Div.x0.01 mm object micrometer, the scale of which (equal to 1 mm, where the smallest division corresponds to 10 µm) was applied on the corresponding micro image obtained at an equivalent magnification.

Results and Discussion.

1. Key features of the structural organization of Peyer's patches in the small intestine of white rats.

In contrast to humans, the abovementioned formations in white rats are visually accessible to the naked eye from the outer surface of the small intestine, appearing as whitish evaginations of various shapes and sizes (Figure 1B).

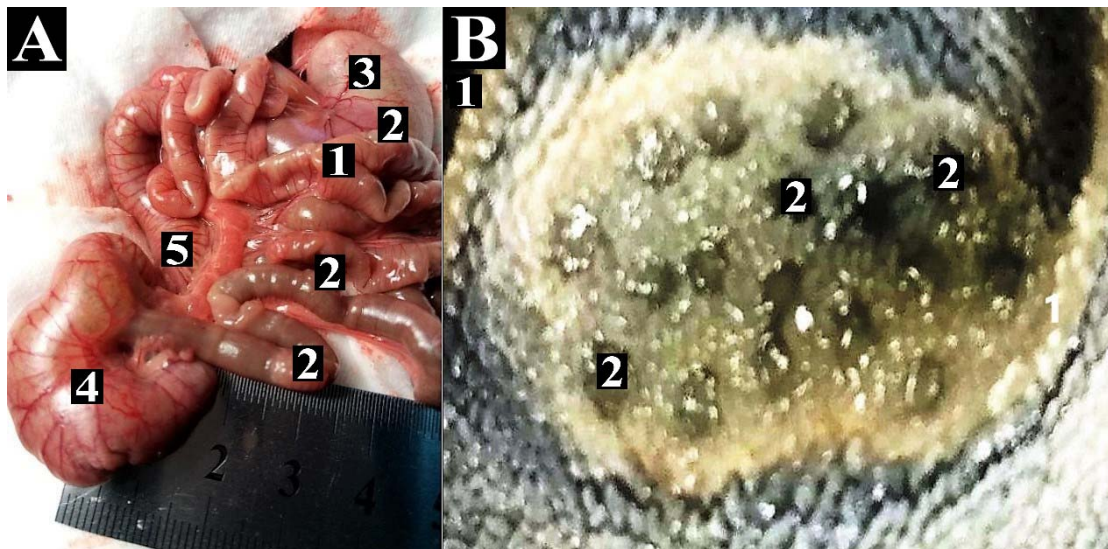


Fig. 1. The outer surface of the loops of the small intestine (A) and the relief of the mucous membrane in the distal part of the small intestine at the site of Peyer's patches localization (B). B - macrophoto. 9^x magnification.

A: 1 – small intestine; 2 – Peyer's patches; 3 – stomach; 4 – cecum; 5 – colon;

B: 1 – folds of the mucous membrane bordering a Peyer's patch; 2 – solitary lymphoid nodules included in its composition.




Fig. 2. Angioarchitecture of a Peyer's patch in the small intestine of a white rat. Epoxy resin plastination of the small intestine wall with injected blood vessels. Ocular lens 10^x magnification. Objective lens 4^x magnification. MBS-9.
1 – segmental arterial and venous vessels; 2 – nutritive blood vessels; 3 – perinodal microvessels; 4 – intranodal microvessels; 5 – solitary lymphoid nodules.

Verification of these structures as Peyer's patches is reinforced by the examination their mucous membrane in the ileal section of the small intestine (Figure 1B). Specifics regarding their quantity distribution, as well as the variations in their shapes and sizes, are omitted, as our main interest lies in the overarching principle of the structural organization of a Peyer's patch (averaged in terms of shape and size).

Our investigations visually confirm that a Peyer's patch is a specific aggregate of structurally similar but varied in shape and size lymphoid nodules, which are integrated into a unified morphofunctional entity through solitary modular associations of the microcirculatory blood flow (Figure 2).

This implies that a Peyer's patch can be viewed as a structure consisting of a specific number of uniform modular (structural-functional) units known as lymphoid nodules. Despite their small size (within the range of 0.5-0.8 mm), they embody a structured compact consolidation of lymphoid tissue with

epithelial structures of the mucous membrane of the small intestine. This consolidation is not limited to the presence of epithelial covering on the apical surface of the lymphoid nodule, known in the literature as follicle-associated epithelium [2]. We have found that intestinal villi, located in the Peyer's patch around each lymphoid nodule, as well as intestinal crypts (Lieberkühn's glands), play a role in this. Some of these crypts open their orifices on the surface of the follicle-associated epithelium, while others are located between the intestinal villi that surround the lymphoid nodules (Figure 3).

In our studies, we have noted a significant polymorphism of lymphoid nodules, which depends on the constantly changing factors of the antigenic state of the contents of the small intestine. However, even considering this morphofunctional variability, the characterization of lymphoid nodules, provided above, would be incomplete without examining their lymphoid component itself.

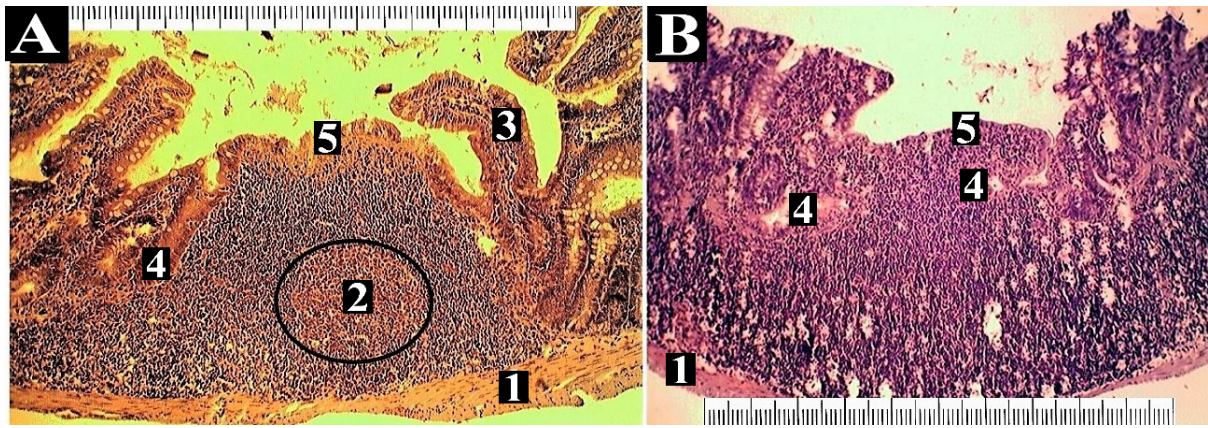


Fig. 3. Lymphoid nodules of Peyer's patches in the small intestine. Paraffin sections; H&E stain; ocular lens 10 \times magnification; objective lens 10 \times magnification. The smallest division of the scale is 10 μ m: 1 – muscular layer; 2 – germinal center; 3 – intestinal villi; 4 – intra-nodal crypts; 5 - apical (luminal) surface of the lymphoid nodules.

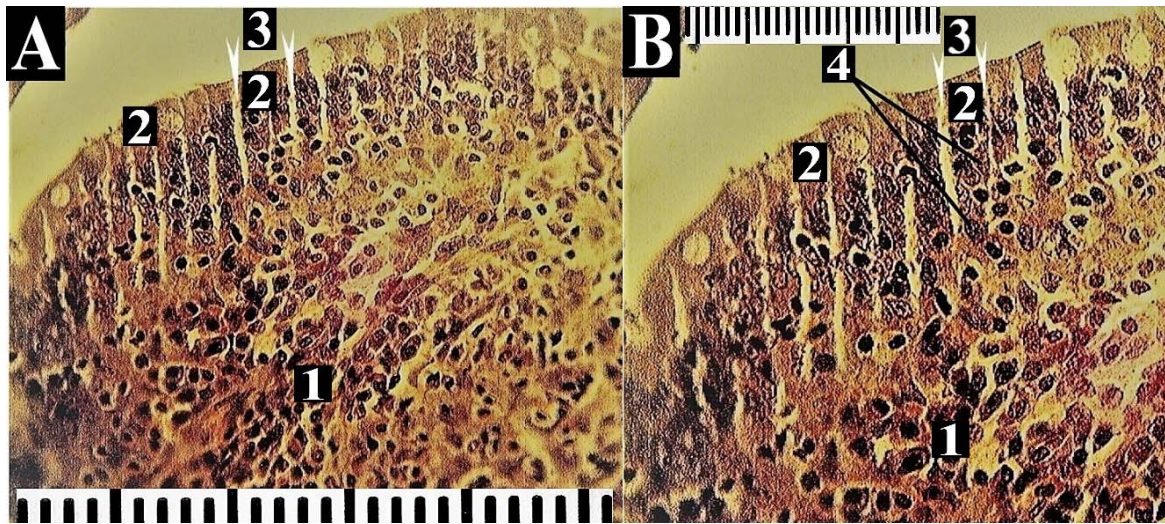


Fig. 4. Apical part of the lymphoid nodule in a Peyer's patch of the small intestine. Paraffin section; H&E stain. Ocular lens 10 \times magnification. A – objective lens 40 \times magnification (one division of the scale is 10 μ m), B – objective lens 100 \times magnification: 1 – lymphoid elements; 2 – lymphoepithelial columns; 3 – intercellular spaces; 4 – dendritic cells.

We have found that it is characterized by a focal accumulation of all types of immune-competent cells, which are spatially organized in the form of convoluted cords, separated by clearly defined interstitial spaces (Figure 4).

Additionally, it should be noted that the replenishment of these structures with committed T- and B-lymphocytes, as well as monocytes, occurs through the blood vessels located in the vicinity of the lymphoid nodules. We omit the details related to the initial steps of the immunization process of these lymphoepithelial structures of the small intestine mucosa, as the general characteristics provided above are sufficient for the morphological comparison with the milky

spots of the white rat's greater omentum.

2. Key features of the structural organization of milky spots of the greater omentum of white rats

The findings of our studies show that the greater omentum is characterized by vascular-fatty arcades, which we have identified, and intermediate serous structures that conjoin them. However, upon visual examination of native total preparations of the greater omentum, no other loci are discernible that even remotely resemble the milky spots. It is only through total staining of these preparations with basophilic dyes that we gain the ability to visualize them on both sides along the course of the vascular-fatty arcades in the

form of small lymphoid nodules of various shapes and sizes (Figure 5). Importantly, all of them, distributed concentrically along the pathway of the blood vessels of the vascular-fatty arcades, are connected to them by microvessels of pre-capillary and post-capillary types. It is noteworthy that some of these nodules are located within the adipose tissue, while others are located outside its boundaries. Publication report that it is precisely the latter form that is typically attributed to milky spots [19]. On average, their sizes do not exceed 0.8 mm, which, as

mentioned above, coincides with the size of the lymphoid nodules of Peyer's patches.

The resemblance between them also extends to their cytoarchitecture, with the exception that milky spots are associated with a small number of adipocytes (Figure 6).

Furthermore, while the lymphoid nodules of Peyer's patches are closely integrated with the epithelial structures of the mucous membrane of the small intestine, the lymphoid tissue of milky spots is in morphofunctional relationship with the mesothelium of the greater omentum.

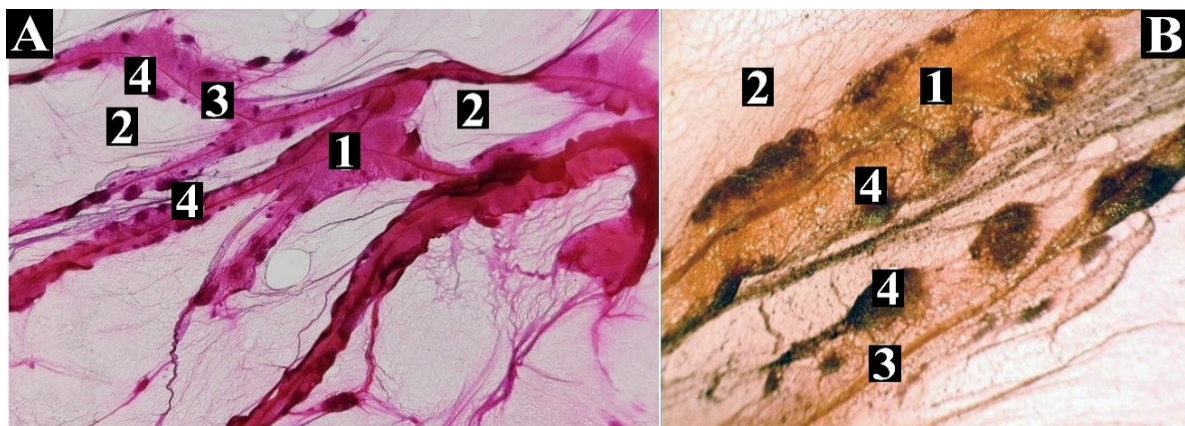


Fig. 5. Overall view of the internal structure of the vascular-fatty arcades in the greater omentum of white rats. Total preparation; H&E stain. A – macrophoto; 3[×] magnification; B – ocular lens 10[×] magnification; objective lens 2[×] magnification. MBS-9: 1 – vascular-fatty arcades; 2 – intermediate serous structures; 3 – axial blood vessels; 4 – milky spots.

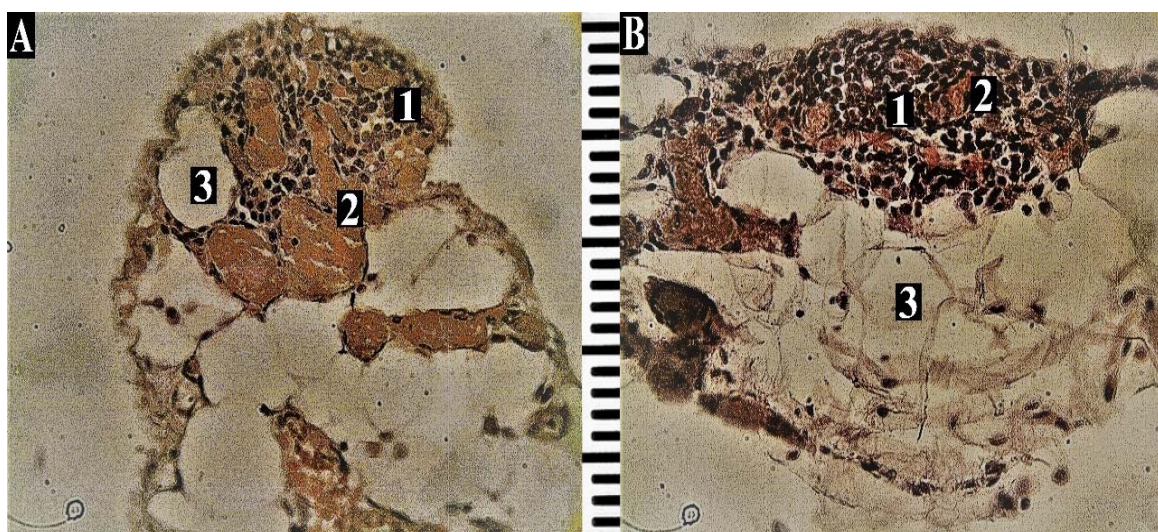


Fig. 6. Milky spots in the greater omentum of white rats. Paraffin sections; H&E stain; ocular lens 10[×] magnification; objective lens 40[×] magnification. The smallest division of the metric scale is 10 μ m. 1 – concentration of lymphoid elements in adipose lobules; 2 – venous microvessels; 3 – adipocytes.

Conclusions:

1. Milky spots of the greater omentum and Peyer's patches in the small intestine of male white rats do not belong to equivalent structures. Milky spots represent a discrete form of distribution along the pathway of the vascular-fatty arcades of the greater omentum, consisting of a specific number of structurally unified lymphoid nodules. In contrast, Peyer's patches are a consolidated (concentrated) aggregation of similar structures.

2. From this perspective, it is more appropriate to compare milky spots with solitary lymphoid nodules of the small intestine. The similarity between them lies solely in the structure and cellular composition of their lymphoid component, while the difference depends on the tissue structures with which lymphoid elements have a close morphofunctional relationship.

3. Considering Peyer's patches as a concentrated aggregation of structurally unified

lymphoid nodules allows us to extend this understanding and apply it to other peripheral organs of the immune system. The analysis of the publications reveals that all of them also represent one form or another of consolidation of lymphoid nodules as the most minimal accumulations of genetically predetermined immunocompetent cells in a specific location within the body, associated with various bordering tissue structures.

4. At this point, in lymph nodes they are associated with lymphatic vessels, in tonsils with the epithelium of secondary crypts, in the spleen with microvessels, and solitary and grouped lymphoid nodules are associated with intestinal epithelium. In contrast, milky spots are functionally linked to the mesothelium of serous membranes. However, unlike lymphoid nodules in other secondary immune organs, milky spots also have a morphogenetic relationship with adipose tissue, the functional essence of which remains unknown.

REFERENCES

1. Havrlentová L., Faistová H., Mazur M., Humeňanská A., Polák Š. Omentum majus and milky spots as an important part of the immune system. *Rozhledy v chirurgii: mesicnik Ceskoslovenske chirurgicke spolecnosti*. 2017;96(9):383-6.
2. Hryn V., Kostylenko Y., Korchan N., Lavrenko D. Structural form of the follicle-associated epithelium of peyers' patches of the albino rats' small intestine. *Georgian medical news*. 2019(294):118-23.
3. Liu J., Geng X., Li Y. Milky spots: omental functional units and hotbeds for peritoneal cancer metastasis. *Tumor Biology*. 2016;37(5):5715-26 DOI: 10.1007/s13277-016-4887-3.
4. Meza-Perez S, Randall TD. Immunological Functions of the Omentum. *Trends in immunology*. 2017;38(7):526-36 DOI: 10.1016/j.it.2017.03.002.
5. Hryn V. Internal structure of the lymphoid nodules of the peyer's patches of small intestine in albino rats. *Georgian medical news*. 2019(296):122-6.
6. Usami K., Niimi K., Matsuo A., Suyama Y., Sakai Y., Sato S. et al. The gut microbiota induces Peyer's-patch-dependent secretion of maternal IgA into milk. *Cell Rep*. 2021;36(10):109655 DOI: 10.1016/j.celrep.2021.109655.
7. Maksymenko O., Hryn V., Kostylenko Y. General plan of the structure and principles of morphometric analysis of the greater omentum of white rats. *APMM*. 2022;22(1):105-10. Ukrainian. DOI: 10.31718/2077-1096.22.1.105.
8. Maksymenko O.S., Hryn V.H. The Greater Omentum of White Rats: Structural and Functional Characteristics and its Role in Peritonitis. *JMBS* 2023, 8(1): 22–29. 2023 DOI: <https://doi.org/10.26693/jmbs08.01.022>.
9. Wang A.W., Prieto J.M., Cauvi D.M., Bickler S.W., De Maio A. The Greater Omentum - A Vibrant and Enigmatic Immunologic Organ Involved in Injury and Infection Resolution. *Shock*. 2020;53(4):384-90 DOI: 10.1097/shk.0000000000001428.
10. Di Paolo N., Sacchi G., Garosi G., Sansoni E., Bargagli L., Ponzo P. et al. Omental milky spots and peritoneal dialysis - review and personal experience. *Peritoneal dialysis international : journal of the International Society for Peritoneal Dialysis*. 2005;25(1):48-57.
11. Ksyonz I., Kostylenko Y., Liakhovskyi V., Konoplytskyi V., Maksimovskyi V. Molochni plyamy velykoho cheptsya. *APMM: Visnyk problem biolohiyi i medytsyny*. 2023;23(2(82)):135-40 DOI: 10.31718/2077-1096.23.2.2.135.
12. Hryn V., Kostylenko Y., Maksymenko O. The greater omentum and similar serous formations of testis in male white rats. *Folia Morphologica*. 2022;0(0) DOI: 10.5603/FM.a2022.0095.
13. Hryn V., Kostylenko Y., Maksymenko O. General Morphological Characteristics of the Results of Experimental Modeling of Aseptic Peritonitis. *Annals of Anatomy – Anatomischer Anzeiger*. 2023;250:152160 DOI: <https://doi.org/10.1016/j.aanat.2023.152160>.

14. Savchenko L., Mykytiuk M., Cinato M., Tronchere H., Kunduzova O., Kaidashev I. IL-26 in the induced sputum is associated with the level of systemic inflammation, lung functions and body weight in COPD patients. *International journal of chronic obstructive pulmonary disease*. 2018;13:2569-75 DOI: 10.2147/copd.s164833.
15. Nakaz Ministerstva osvity i nauky, molodi ta sportu Ukrainy № 249 vid 01.03.2012 r. [Order of the Ministry of Education and Science, Youth and Sports of Ukraine No. 249 dated 01.03.2012]. *Ofitsiynny visnyk Ukrainy*. 06.04.2012;24:82.
16. Directive 2010/63/EU of the European Parliament and of the Council of 22 September 2010 on the protection of animals used for scientific purposes. *Official Journal of the European Union*. . 2010:276:0033:0079.
17. Flecknell P. Chapter 1 - Basic Principles of Anaesthesia. In: Flecknell P, editor. *Laboratory Animal Anaesthesia* (Fourth Edition). Boston: Academic Press; 2016. p. 1-75.
18. Hryn V., Kostylenko Y., Lichman D. Pat. 125707 Ukrayina, MPK G01N 1/30 (2006.01). Sposib anhoarkhitektoniky peyurovykh blyashok bilykh shchuriv. *Zayavnyk ta patentovlasnyk Ukrayins'ka medychna stomatolohichna akademiya* – № a 2020 02808; zayavl 12052020; opubl 18052022, Byul № 20. 2022.
19. Hryn V., Kostylenko Y., Maksymenko O., Tykhonova O., Tarasenko Y., Korchan N. Microscopic structure and the process of formation of milky spots of the greater omentum of white rats. *World of Medicine and Biology*. 2023;3(85):200-205 DOI: 10.26724/2079-8334-2023-3-85-200-205.

СХОДСТВО И РАЗЛИЧИЕ МЕЖДУ ПЕЙЕРОВЫМИ БЛЯШКАМИ ТОНКОЙ КИШКИ И МЛЕЧНЫМИ ПЯТНАМИ БОЛЬШОГО САЛЬНИКА БЕЛЫХ КРЫС

**Ю.П.Костиленко, В.Г.Гринь, А.С.Максименко, В.П.Билаш, Н.Л.Свиницкая,
Я.О.Броварник, Д.С.Ступак**

*Полтавский государственный медицинский университет, Украина
Кафедра анатомии человека*

Резюме. Представлены результаты исследования, проведенного с целью изучить и сравнить основные принципы структурной организации пейеровых бляшек тонкой кишки с млечными пятнами большого сальника белых крыс. Для этого в эксперименте задействовано 20 белых крыс-самцов репродуктивного возраста, массой от 278,08 до 346,47 грамм. Материалом служили препараты тонкой кишки с визуализированными пейеровыми бляшками и препараты большого сальника, фиксированные в 10% растворе нейтрального формалина, а также тотальные препараты большого сальника, окрашенные гематоксилин-эозином. Исследование осуществлено с помощью традиционных гистологических методов получения серийных парафиновых срезов, толщиной 4 мкм (Microm HM 325), которые окрашивали гематоксилин-эозином. Изучение и документирование осуществлено с помощью МБС-9, а также в световом микроскопе «Konus», оснащенного цифровой микрофото-насадкой Sigeta DCM-900 9.0MP с адаптированной для данных исследований программой Biorex 3 (серийный номер 5604).

Пейеровы бляшки тонкой кишки у белых крыс представлены в виде приподнятых бугорков белесоватого цвета различной формы и размеров и являют собой определенную совокупность однотипных по строению, лимфоидных узелков, которые интегрированы в единую морфофункциональную общность посредством отдельных модульных ассоциаций кровеносного микроциркуляторного русла. Млечные пятна большого сальника можно визуализировать только путем тотальной окраски этих препаратов базофильными красителями, установлено что они располагаются с двух сторон по ходу сосудисто-жировых аркад в виде мелких лимфоидных узелков различной формы и величины. Таким образом, млечные пятна большого сальника и пейеровы бляшки тонкой кишки белых крыс-самцов не относятся к соразмерным образованиям, так как первые представляют собой дискретную форму рассредоточения по ходу сосудисто-жировых аркад большого сальника определенного количества унифицированных по структуре лимфоидных узелков, тогда как пейеровы бляшки являются консолидированной совокупностью подобных образований.

Author for correspondence:

Oleksandr Maksymenko, Department of human anatomy, Poltava State Medical University

E-mail: dr.aleksmaksymenko@gmail.com

DOI: 10.34921/amj.2023.4.019

ALIN CİBLƏRİ ARAKƏSMƏSİNİN SELİKLİ QIŞASINDA OLAN VƏZİLƏRİN İMMUNOHİSTOKİMYƏVİ XARAKTERİSTİKASI

O.M.Pronina, S.M.Bilaş, M.M.Koptev, A.V.Piroq-Zakaznikova, B.S.Kononov,
Ya.O.Olinichenko, S.V.Donçenko, V.V.Oleksienko, O.V.Mamay
Poltava Dövlət Tibb Universiteti, Poltava şəhəri, Ukrayna

Xülasə. Məqalədə alın payı cibləri arakəsmələrinin selikli qışasında olan vəzilərin immunohistokimyəvi xarakteristikasını öyrənmək məqsədilə aparılmış tədqiqat işi haqqında məlumat verilmişdir.

Tədqiqat 30 yaşla 87 yaş arasında vəfat etmiş 52 şəxsin meyitindən əldə edilmiş preparatlar üzərində aparılmışdır. Bu məqsədlə 52 nəfərin alın payı ciblərinin selikli qışasından hazırlanmış 120 preparatdan istifadə edilmişdir. Bu materiallardan yarımmazik preparatlar hazırlanaraq, bilavasitə immunohistokimyəvi analiz üçün lazım gələn metodla işlənmişdir.

Tədqiqat göstərmişdir ki, alın arakəsməsi ciblərinin selikli qışasında olan vəzilərin stromasında lokalizasiya edən CD-3-müsbət hüceyrələr yerli qoruyucu baryer funksiyasına malikdir. Bundan əlavə, preparatlarda çoxlu sayda periasinar yerləşmiş T-limfositlər müşahidə edilir. Arakəsmənin periasinar birləşdirici toxumasında CD-20⁺ hüceyrələrin sayı olduqca azdır.

Axacaqətrafi stromada B-limfositlər əhəmiyyətli dərəcədə çoxdur. Alın payı arakəsməsinin ciblərinin selikli qışasında olan vəzilərin periasinar stromasında plazmosit hüceyrələrin sayı da əhəmiyyətli dərəcədə çoxdur. Bu hüceyrələr bazal membranlarda zəncirşəkilli topalar təşkil edir və topaların hər birində 10-12 hüceyrə olur. Axacaqətrafi birləşdirici toxumada CD-138⁺ hüceyrələr periasinar sahədəkinə nisbətən azdır.

Açar sözlər: alın payı ciblərinin arakəsməsi, selikli qışa, immunhistokimyəvi analiz

Ключевые слова: перегородка лобной пазухи, слизистая оболочка, иммуногистохимический анализ

Key words: the frontal sinus septum, mucosa, immunohistochemical analysis

IMMUNOHISTOCHEMICAL CHARACTERIZATION OF MUCOSAL GLANDS OF THE HUMAN FRONTAL SINUS SEPTUM MUCOSA IN NORMAL STATE

O.M.Pronina, S.M.Bilash, M.M.Koptev, A.V.Pirog-Zakaznikova, B.S.Kononov,
Ya.O.Olinichenko, S.V.Donchenko, V.V.Oleksiienko, O.V.Mamai
Poltava State Medical University, Poltava, Ukraine

The immunohistochemical characteristics of the glands of the mucous membrane of the septum of the human frontal sinus were studied in normal conditions.

The study was conducted on 120 preparations of the glands of the mucous membrane of the septum of the frontal sinus in 52 corpses of people of both sexes aged from 30 to 87 years who died from causes not related to the pathology of the paranasal sinuses. Our study used such methods as collecting material from corpses and the subsequent method of preparing the material for histochemical studies, serial semi-thin sections, and immunohistochemical analysis.

According to an immunohistochemical study, it was established that in the stroma of the septal glands, there are CD 3-positive cells, which are elements of the local protective barrier, as well as a large number of periacinar T-lymphocytes. The number of CD 20-positive cells is negligible in the periacinar connective tissue of the septum. The number of B lymphocytes in the periductal stroma was significant. Many plasma cells were identified in the periacinar stroma of both protein and mucous glands of the mucous membrane of the human frontal sinus. The cells formed chains of 10-12 cells along the basement membrane. The number of CD 138-positive cells in the periductal connective tissue was lower compared to the periacinar tissue.

Among the most common chronic human diseases, chronic diseases of the upper respiratory tract occupy a significant place [1-3]. It should be noted that chronic inflammatory processes, such as inflammation of the paranasal sinuses, nasal mucosa, and pharynx, are among the most common chronic diseases of the upper respiratory tract. They occupy a large share in quantitative values, both in absolute numbers and in their share in the structure of ORL-pathology in the face of an increasing trend of such pathologies against the backdrop of several years of the Covid-19 pandemic [4-5], the Russian-Ukrainian war [6], as well as multiple exo- and endogenous factors [7-8], including the state of the nervous system under stress and other psychopathologies [9-10].

Scientific studies of the frontal sinus still occupy a significant part in the work of anatomists, histologists, topographic-anatomists and other specialists and, naturally, otorhinolaryngologists, as specialists who directly deal with the pathologies of this sinus [11-13]. The frontal sinus has close contact with other paranasal sinuses, the orbit, the anterior cranial fossa, and in the case of purulent-inflammatory processes in this sinus, there is a high probability of pus spreading to adjacent areas, which complicates some surgical procedures. Studies of this sinus from different points have recently occupied a significant share in scientific articles.

From our point of view, little attention is paid to studies of the immunohistochemical characteristics of the glands of the mucous membrane of the frontal sinus and the septum, which is a significant drawback.

Immunohistochemical studies make it possible to analyze the state of the local immune system of the mucous membranes and the glandular apparatus itself. In our opinion, such studies will allow us to understand better and

analyze the causes of inflammatory processes in the frontal sinus, their diagnosis, and treatment. In the literature, more attention should be paid to the functional relationships between the state of the glandular apparatus of the mucous membrane of the septum of the human frontal sinus and the local immune system. Therefore, the relevance and feasibility of our research, in our opinion, are beyond doubt.

The purpose of our work is to study the immunohistochemical features of the glands of the mucous membrane of the septum of the human frontal sinus in normal conditions.

Research materials. *The object of the study* was the glands of the mucous membrane of the septum of the human frontal sinus.

The subject of the study was the immunohistochemical characteristics of the glands of the normal mucous membrane of the septum of the frontal sinus of the human nose.

The materials for the study were taken in the conditions of the Poltava Regional Pathological Bureau of the Health Department of the Poltava Regional Military Administration, as well as in the conditions of the forensic morgue of the Forensic Medical Examination Bureau of the Health Department of the Poltava Regional Military Administration. A total of 120 examples were taken. The glands of the mucous membrane of the septum of the frontal sinus were studied in 52 corpses of people of both sexes aged 30 to 87 years who died from causes unrelated to the pathology of the paranasal sinuses. The distribution of observation objects is presented in *table 1*.

Research methods. Our study was carried out using the technique of collecting material from corpses, followed by preparing the material for histochemical studies, serial semi-thin sections, and immunohistochemical analysis. The latter method is based on the specific interaction of poly- or monoclonal antibodies with tissue antigens of the glands of the mucous membrane of the septum of the human frontal sinus, which manifests itself due to a certain mark at the light-optical level.

Table 1. Distribution of the studied material by age groups and gender

Groups	Age	Number of objects		
		men	women	total
Early adulthood	20-40 years	5	5	10
Middle adulthood	40-60 years	12	5	17
Late adulthood	60 years and older	13	12	25
Total		30	22	52

In the conditions of our study, we were able to reduce the immunohistochemical study (IHC) to two stages using polymeric dextran molecules with secondary antibodies immunogenic to the primary ones and multiple peroxidase molecules. This IHC technique has significantly increased specificity and sensitivity by eliminating the biotin molecule from the system, possibly leading to falsely positive IHC results.

Our study used 4-6 µm thick sections mounted on SuperFrostPlus adhesive slides, which we deparaffinized. Because the material was fixed in formalin, which can reduce the immunogenicity of antigenic determinants, we carried out heat induction of epitope retrieval (HIER), thanks to which the antigenic properties of the tissues were restored. For this purpose, we used a citrate buffer with pH=6.0 heated in an autoclave to 121°C for 8 minutes under the symmetrical arrangement of glasses in the cuvette.

For our study, as primary antibodies, we used monoclonal antibodies to CD138, CD68 - a marker of macrophages, histiocytes (clone KP1, Dako), CD 20 - pan-B marker (clone L26, LabVision), CD3 - pan-T- marker (clone SP7, LabVision), as well as Ki-67 - a proliferation marker (clone SP6, LabVision). For each marker used, we conducted a control study to exclude false positive or false negative results. We used incubation of sections with primary antibodies in humid chambers at a temperature of (23-25)°C. The titer was individually selected for each antibody, where a special antibody diluent solution (Dako) was used as a solvent.

The next stage of IHC consisted of visualization, for which the new generation UltraVisionLP (LabVision) system was chosen. Secondary antibodies enriched with chromium peroxidase molecules were applied to the sections and incubated in humidified chambers for 30 minutes with a mandatory post-incubation washing step of 10 minutes using a Tris-buffered solution. Identification of the reaction itself was carried out under the control of a microscope with the application of a chromogen (DAB (LabVision)), with manifestations in the form of dark brown staining of specific cellular structures, depending on the marker itself.

Differentiation of tissue structures was carried out by additional staining of sections with Mayer's hematoxylin for 1 to 3 minutes, followed by dehydration and imprisonment in balm.

Microscopy of the structures was carried out with an "OlympusBX 41" light optical microscope, which was combined with an "Olympus C 3040-A DUP" camera using ×10, ×20, ×40, ×100 lenses.

Research results and discussion

When studying paraffin sections of the mucous membrane of the nasal sinus septum, a large concentration of T-lymphocytes was determined in the terminal sections of the serous glands, localized in the periacinar connective tissue (*fig. 1*).

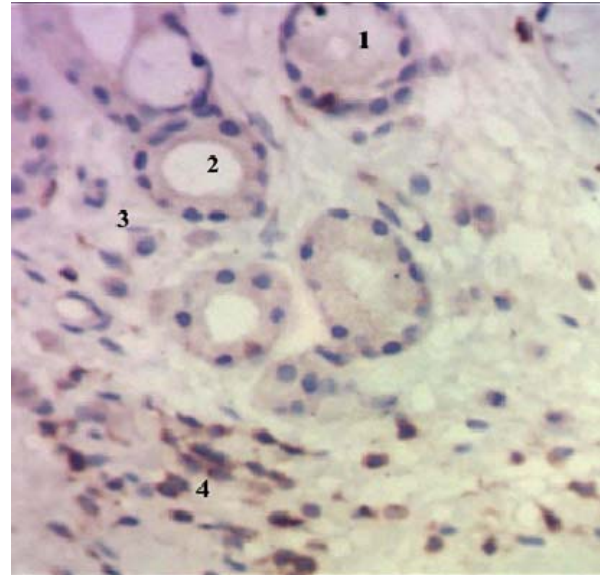


Figure 1. Reaction of monoclonal antibodies to CD 3 on intraepithelial and periacinar T-lymphocytes in the connective tissue of the serous glands of the mucous membrane of the septum of the human frontal sinus. Microphotography. Magnification: obh. 100, okh. 10: 1 – final section; 2 – excretory duct; 3 – periductal connective tissue; 4 – CD 3-positive cells.

Also, in this area, intraepithelial CD 3-positive cells were detected in the secretory epithelium of the terminal sections of the serous glands. They were detected close to the basement membrane between adjacent epithelial cells.

In the submucosa near the terminal mucosa of the septum of the human frontal sinus, CD 3-positive cells were not visualized (*fig. 2*).

Periductal single T-lymphocytes were detected, localized at a considerable distance from the basement membrane of the excretory ducts.

When conducting an immunohistochemical study in the stroma of the serous glands of the mucous membrane of the septum of the human frontal sinus, no B-lymphocytes were detected around the terminal sections.

Single CD 20-positive cells were localized perivascularly in the loose connective tissue between groups of acinar units, quite rarely - periductally (*fig. 3*).

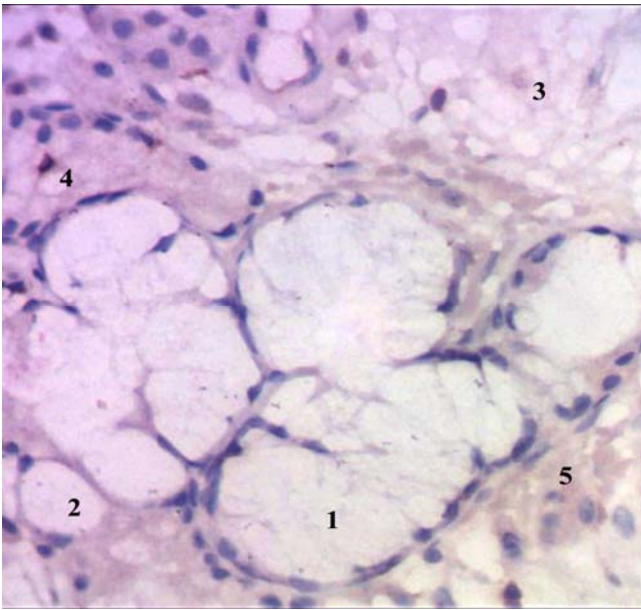


Figure 2. Reaction of monoclonal antibodies to CD 3 in the terminal sections and periacinar connective tissue of the mucous glands of the mucous membrane of the septum of the human frontal sinus. Microphotography. Magnification: obh. 100, okh. 10: 1 – mucous terminal section; 2 – venule; 3 – connective tissue of the mucous membrane; 4 – macrophage; 5 – collagen fibers.

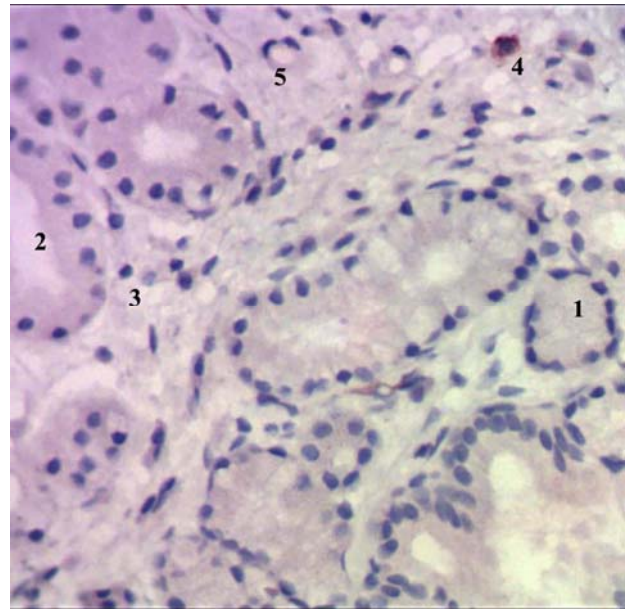


Figure 3. Reaction of monoclonal antibodies to CD 20 on B-lymphocytes in the connective tissue of the stroma of the serous glands of the mucous membrane of the septum of the human frontal sinus. Microphotography. Magnification: obh. 100, okh. 10: 1 - final section; 2 - excretory duct; 3 - periductal connective tissue; 4 - CD 20-positive cell; 5 - periductal CD 20-positive cell

Periacinar CD 20-positive cells in the mucous glands of the mucous membrane of the septum of the human frontal sinus were detected quite rarely (*fig. 4*).

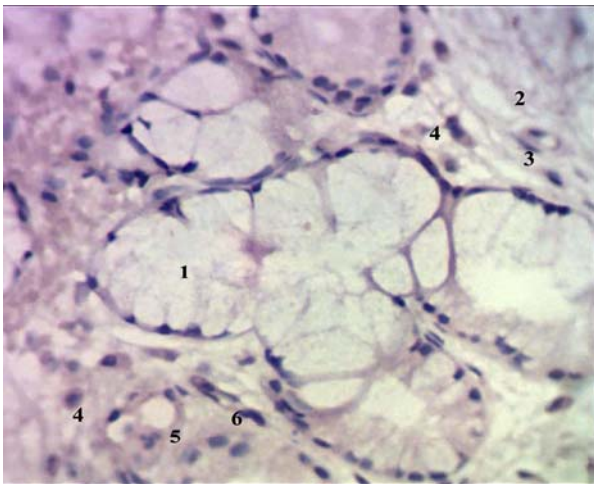


Figure 4. Reaction of monoclonal antibodies to CD 20 in the periacinar connective tissue of the mucous glands of the mucous membrane of the septum of the human frontal sinus. Microphotography. Magnification: obh. 100, okh. 10: 1 - mucous terminal section; 2 - collagen fibers; 3 - fibroblast body; 4 - CD 20-positive cells; 5 - venule; 6 - capillary.

In the connective tissue that surrounded the excretory ducts of the mucous glands of the mucous membrane of the septum of the human frontal sinus, B lymphocytes were not detected.

The number of CD 68-positive cells in the mucous membrane of the septum of the human frontal sinus was almost undetectable, both periacinar and periductal. The established phenomenon (a small number of antigen-presenting cells) indicates a slight antigenic load on the mucous membrane in this area.

A study of preparations of the human frontal sinus septum showed that the number of plasma cells around the terminal sections of the serous glands was significant in the mucous membrane. The marking intensity corresponded to 3 - “strong” when using a semi-quantitative assessment method.

CD 138-positive cells were localized predominantly in the connective tissue (“nodal interstitial compartments”) at the points of contact of the 3-4 terminal sections (*fig. 5*).

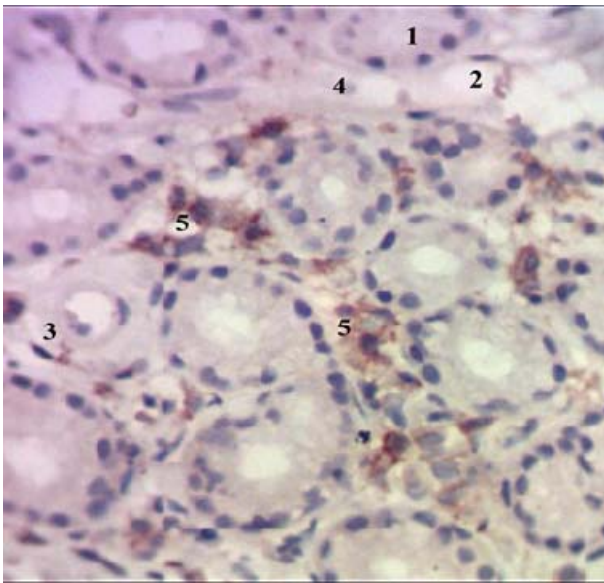


Figure 5. Reaction of monoclonal antibodies to CD 138 in the periacinar connective tissue of the serous glands of the mucous membrane of the septum of the human frontal sinus. Microphotography. Magnification: obh. 100, okh. 10: 1 - protein final section; 2 - venule; 3 - arteriole; 4 - periacinar connective tissue; 5 - CD 138-positive cells.

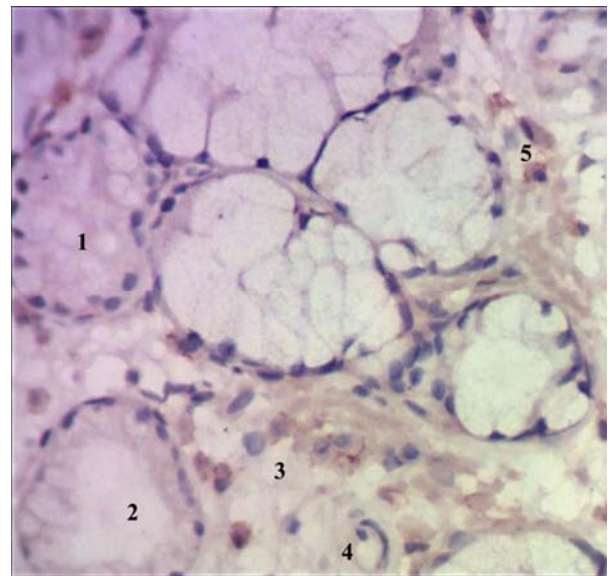


Figure. 6. Reaction of monoclonal antibodies to CD 138 on periacinar and periductal plasmacytes in the connective tissue of the mucous glands of the mucous membrane of the septum of the human frontal sinus. Microphotography. Magnification: obh. 100, okh. 10: 1 - final section; 2 - excretory duct; 3 - periductal connective tissue; 4 - venule; 5 - CD 138-positive cells.

CD 138-positive cells in the connective tissue of the mucous membrane of the septum of the human frontal sinus were single-around the terminal sections of the mucous glands.

The number of plasma cells in the periductal connective tissue stroma was significantly higher than in the periacinar stroma (*fig. 6*).

CD 138-positive cells were located in the stroma at a short distance from the basement membrane of the excretory ducts and formed groups of 2-3 cells.

In the mucous membrane of the septum of the human frontal sinus, Ki-67-positive cells were not detected in the secretory epithelium of the terminal sections of the serous glands.

As part of the epithelium of the excretory ducts, Ki-67-positive nuclei were found in the basal layer of pseudostratified epithelial cells.

In the periductal stroma of the glands, Ki-67-positive cells were detected, which were diffusely located between collagen fibers and fibroblast bodies (*fig. 7*).

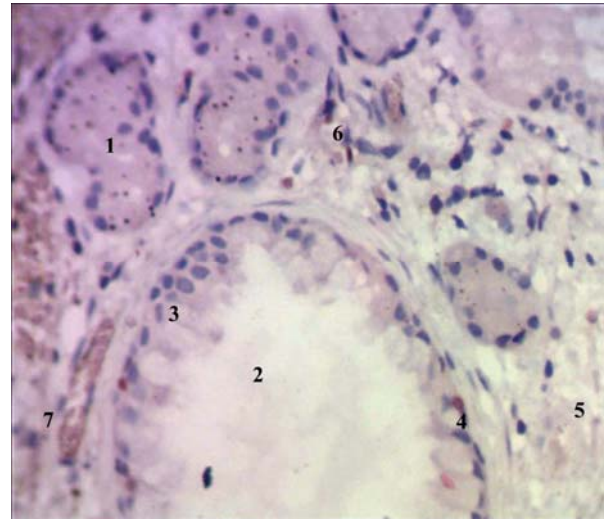


Figure. 7. Reaction of monoclonal antibodies to Ki-67 in the mucous membrane of the septum of the human frontal sinus. Microphotography. Magnification: obh. 100, okh. 10: 1 - final section; 2 - excretory duct; 3 - pseudostratified epithelium of the excretory duct of the serous gland; 4 - Ki-67-positive nuclei in the basal layer of the epithelium of the excretory duct of the serous gland; 5 - periductal connective tissue; 6 - Ki-67-positive cells; 7 - vein.

Conclusions. According to an immunohistochemical study, it was established that in the stroma of the septal glands, there are CD 3-positive cells, which are elements of the local protective barrier, as well as a large number of periacinar T-lymphocytes. The number of CD 20-positive cells is negligible in the periacinar connective tissue of the septum. The number of B lymphocytes in the periductal stroma was significant. Many plasma cells were identified in the periacinar

stroma of both protein and mucous glands of the mucous membrane of the human frontal sinus. The cells formed chains of 10-12 cells along the basement membrane.

The number of CD 138-positive cells in the periductal connective tissue was lower compared to the periacinar tissue. Thus, the data obtained in our study can become an essential element in analysing the causes of inflammatory processes in the frontal sinus, their diagnosis, and their treatment.

REFERENCES

1. Bousquet J, Pfaar O, Agache I, Bedbrook A, Akdis CA, Canonica GW, et al. ARIA-EAACI care pathways for allergen immunotherapy in respiratory allergy // *Clin Transl Allergy* 2021;11. <https://doi.org/10.1002/ctt2.12014>.
2. Savchenko L, Mykytiuk M, Cinato M, Tronchere H, Kunduzova O, Kaidashev I. IL-26 in the induced sputum is associated with the level of systemic inflammation, lung functions and body weight in COPD patients // *Int J Chron Obstruct Pulmon Dis* 2018;Volume 13:2569–75. <https://doi.org/10.2147/COPD.S164833>.
3. Sousa-Pinto B, Sá-Sousa A, Vieira RJ, Amaral R, Klimek L, Czarlewski W, et al. Behavioural patterns in allergic rhinitis medication in Europe: A study using MASK-air ® real world data // *Allergy* 2022;77:2699–711. <https://doi.org/10.1111/all.15275>.
4. Kaidashev I, Shlykova O, Izmailova O, Torubara O, Yushchenko Y, Tyshkovska T, et al. Host gene variability and SARS-CoV-2 infection: A review article. *Heliyon* 2021;7:e07863. <https://doi.org/10.1016/j.heliyon.2021.e07863>.
5. Boiko DI, Skrypnikov AM, Shkodina AD, Hasan MM, Ashraf GM, Rahman MH. Circadian rhythm disorder and anxiety as mental health complications in post-COVID-19 // *Environ Sci Pollut Res* 2022;29:28062–9. <https://doi.org/10.1007/s11356-021-18384-4>.
6. Haque U, Naeem A, Wang S, Espinoza J, Holovanova I, Gutor T, et al. The human toll and humanitarian crisis of the Russia-Ukraine war: the first 162 days // *BMJ Glob Heal* 2022;7:e009550. <https://doi.org/10.1136/bmjgh-2022-009550>.
7. Oliinichenko YO, Bilash SM, Pronina OM, Koptev MM, Oliinichenko MO, Bezeha O V., et al. The influence of the food additives complex on the remodeling processes of the small intestine structural components as an important medico-social problem of the public health current condition in Ukraine // *Bull Probl Biol Med* 2021;3:65. <https://doi.org/10.29254/2077-4214-2021-3-161-65-70>.
8. Harapko T V., Mateshuk-Vatseba LR. ELECTRONIC-MICROSCOPIC CHANGES OF THE SPLEEN UNDER THE ACTION OF SODIUM GLUTAMATE AND THEIR CORRECTION BY ORLISTAT. *Bull Probl Biol Med* 2020;3:217. <https://doi.org/10.29254/2077-4214-2020-3-157-217-221>.
9. Zhyvotovska L V., Skrypnikov AM, Sokil AA, Boiko DI. Affective disorders in long-term consequences of post-traumatic stress // *Bull Probl Biol Med* 2019;1:32. <https://doi.org/10.29254/2077-4214-2019-1-1-148-32-36>.
10. Shkodina A, Tarianyk K, Boiko D. Influence of sleep disturbances on cognitive decline in patients with parkinson's disease // *Ukr Sci Med Youth J* 2020;117:58–67. [https://doi.org/10.32345/USMYJ.3\(117\).2020.58-67](https://doi.org/10.32345/USMYJ.3(117).2020.58-67).
11. Koptev MM, Vynnyk NI, Kokovska O V, Pronina OM, Bilash SM. The use of immunohistochemical methods in the study of morphofunctional features of the human paranasal sinuses: literature review // *Wiad Lek* 2018;71:768–71.
12. Pronina OM, Koptev MM, Vynnyk NI, Proskurnya SA, Filenko BM. Current view on the structure and function of the frontal sinus: literature review // *Wiad Lek* 2018;71:1215–8.
13. Shkodina AD, Hrinko RM, Starchenko II. Modern conception as to the functional morphology of the olfactory system and its changes under the influence of some exogenous pollutants // *Med Ecol Probl* 2019;23:37–40. <https://doi.org/10.31718/mep.2019.23.3-4.09>.

ИММУНОГИСТОХИМИЧЕСКАЯ ХАРАКТЕРИСТИКА ЖЕЛЕЗ СЛИЗИСТОЙ ОБОЛОЧКИ ПЕРЕГОРОДКИ ЛОБНОЙ ПАЗУХИ ЧЕЛОВЕКА В НОРМЕ

Е.Н.Пронина, С.М.Билаш, М.Н.Коптев, А.В.Пирог-Заказникова, Б.С.Кононов,
Я.О.Олійниченко, С.В.Донченко, В.В.Олексієнко, О.В.Мамай

Полтавський державний медичний університет, г. Полтава, Україна

Резюме. Изучены иммуногистохимические характеристики желез слизистой оболочки перегородки лобной пазухи человека в норме.

Исследование проведено на 120 препаратах желез слизистой оболочки перегородки лобной пазухи у 52 трупов людей обоих полов в возрасте от 30 до 87 лет, которые умерли от причин, не связанных с патологией придаточных пазух носа. В нашем исследовании использовались такие методы как забора материала у трупов с последующим методом подготовки материала к гистохимическим исследованиям, методику серийных полутонких срезов и непосредственно самого иммуногистохимического анализа.

По данным иммуногистохимического исследования установлено, что в строме желез перегородки имеются CD 3-позитивные клетки, которые являются элементами местного защитного барьера, так же, как и большое количество периацинарных Т-лимфоцитов. Количество CD 20-положительных клеток незначительно в периацинарной соединительной ткани перегородки. Значительным было количество В-лимфоцитов в перипротоковой строме. Выявлено большое количество плазмочитов в периацинарной строме как белковых, так и слизистых желез слизистой оболочки лобной пазухи человека. Клетки формировали цепочки по 10-12 клеток вдоль базальной мембраны. Количество CD 138-положительных клеток в околопротоковой соединительной ткани было меньше, по сравнению с периацинарной.

Autor for correspondence:

Pronina Olena Mykolayivna, Poltava State Medical University, Department of anatomy with clinical anatomy and operative surgery

E-mail: vpbm@pdmu.edu.ua

DOI: 10.34921/amj.2023.4.020

METOTREKSATIN TOKSİK TƏSİRLƏRİNİN TƏDQIQI

T.V.Ryabenko, V.İ.Hula, O.V.Korenkov, A.A.Ponırko, T.P.Teslık,
S.M.Dmitruk, V.Yu.İlyasenko, Y.S.Dudçenko
Sumı Dövlət Universitetinin Morfologiya kafedrası, Sumı, Ukrayna

Məqalədə müxtəlif xəstəliklərin müalicəsində tətbiq edilən metotreksatın toksik təsirinə dair ədəbiyyat məlumatları təhlil edilmiş, onların inkişafının qarşısını almağın elmi üsullarının analizi aparılmışdır.

Ədəbiyyat məlumatlarına görə metotreksatın toksik təsirləri qaraciyərin, böyrəklərin, ağciyərlərin, həzm sisteminin və dərinin zədələnmələri ilə təzahür edir; bu preparat aydın ifadəli embriotoksik və teratogen təsir effektinə malikdir. Qan göstəricilərinin monitorinqi və preparatın dozasının düzgün təyin edilməsi onun toksik təsirlərini minimuma endirməyə və əsas xəstəliyin müalicəsində uğur qazanmağa imkan verə bilər.

Açar sözlər: metotreksat, toksiklik, yanaşı təsirlər

Key words: methotrexate, toxicity, side effects

Ключевые слова: метотрексат, токсичность, побочные эффекты

EVALUATION OF METHOTREXATE TOXICITY

T.V.Riabenko, V.I.Hula, O.V.Korenkov, A.A.Ponyrko, T.P.Teslyk,
S.M.Dmytruk, V.Yu.Illiashenko, Y.S.Dudchenko
Department of Morphology, Sumy State University, Sumy, Ukraine

The article analyzes literary sources on the study of the toxic effects of methotrexate in the treatment of various diseases and examines scientific data on methods of preventing their development.

According to the literary information, the main toxic effects of methotrexate manifest as damage to the liver, kidneys, bone marrow, lungs, digestive system, and skin. Methotrexate exhibits pronounced embryotoxic and teratogenic effects. Monitoring of blood test parameters and selection of an optimal dose will minimize methotrexate toxic effects and help in achieving success in the treatment.

INTRODUCTION

Methotrexate (MT) is widely used in medicine for the treatment of a large number of diseases, including cancer, rheumatoid arthritis, ankylosing spondylitis, systemic lupus erythematosus, psoriasis, sarcoidosis, Crohn's disease, dermatomyositis, Wegener's granulomatosis, vasculitis, ectopic pregnancy and after organ transplantation [1,2,3]. The medication has cytotoxic, anti-inflammatory, and immunosuppressive effects [4].

MT belongs to antitumor chemotherapeutic agents, a group of antimetabolites. It is prescribed for the treatment of malignancies such as acute lymphoblastic leukemia, osteosarcoma, breast cancer, and non-Hodgkin's lymphoma [5]. According to the literary scientific sources, the mechanism of action of MT is due

to the inhibition of the dihydrofolate reductase enzyme that, in turn, reduces the use of folates during purine and pyrimidine synthesis and disrupts DNA/RNA synthesis and cellular replication. The main effect of MT is aimed at the S-phase of cell mitosis; thus the agent is most effective with actively proliferating tissues, such as malignant cells, bone marrow, fetal cells, mucous membranes of the oral cavity and intestines, skin epithelium, and bladder cells. Because the proliferation of malignant cells is more intensive than that of most normal cells, MT can slow down malignant cell proliferation without causing irreversible damage to normal tissue [6]. In addition, the cytotoxic effect of the medication has been shown to occur when extremely high doses are prescribed ($>1000 \text{ mg/m}^2$) [7].

Strazzulla L.C. reported that much smaller doses of MT reduce inflammation in tissues and joints due to the accumulation of folate-dependent enzymes in cells. This process causes the release of adenosine, which has a pronounced anti-inflammatory effect. Adenosine is a purine nucleoside produced extracellularly and intracellularly in response to stimuli such as inflammation and hypoxia. It interacts with receptors that play a key role in the osteoblast, osteoclast, and chondrocyte function and differentiation [8]. Due to this, MT is a first-line drug in the treatment of rheumatoid arthritis and is widely prescribed in ankylosing spondylitis [9].

Bedoui Y. et al. showed in their study that MT affects the synthesis of polyamines (spermine and spermidine) as a result of inhibiting the regeneration of methionine from homocysteine, which leads to further disruption of cell DNA methylation. MT also has an immunosuppressive effect, which is due to its ability to suppress the division of lymphocytes. Low doses of MT cause a decrease in the cytokines synthesized by alveolar macrophages and a delay in fibroblast proliferation [10].

According to the recommendations of rheumatologists, MT is prescribed as tablets or injections once a week. Patients take the necessary dose at once or divide it into 2 doses, administered within a 24-hour. Since the medication has a cumulative effect, its action is manifested after 1.5-2 months of administration. Dalix E. et al. discovered that a gradual dose increase during treatment prevents severe adverse reactions [11].

Study Objectives. The study aims to analyze the literary sources on methotrexate toxicity, methods of preventing their development, and recommendations for their treatment.

Materials and Methods. We performed an extended search and analysis of modern literary sources in the Web of Science, PubMed, and Scopus databases regarding MT toxic effects and methods of their prevention.

Results and Discussion. The main toxic effects of MT are damage to the liver, kidneys, bone marrow, lungs, and digestive system.

According to these literature sources, high blood levels of methotrexate are usually well tolerated for a short period. However, drug toxicity can occur after continuous exposure to high or low doses of methotrexate [12].

The main toxic effects of methotrexate are inhibition of bone marrow function, followed by bone marrow aging, and myelosuppression. Pountos I. and Giannoudis P.V. reported that decreased production of blood cells in the bone marrow could cause the development of infection, high temperature, lymphadenopathy, and bleeding [13]. According to Mori S. et al., myelosuppression usually occurs with long-term use of low doses of methotrexate (after one or two months). Hematological side effects of MT in patients manifested as leukopenia, neutropenia, thrombocytopenia, and anemia. No concomitant folic acid supplementation, simultaneous administration of several medication groups, and impaired kidney function contributed to the development of myelosuppression [14].

Mesenchymal stem cells are known to differentiate into osteoblasts, chondroblasts, and adipocytes. Bone marrow aging and myelosuppression with MT administration disrupt bone remodeling processes. Malakhov V.A. et al. have stated in the scientific works that the pro-inflammatory cytokines TNF- α , IL-1 β , and IL-6 play a key role in osteoblastogenesis and osteoclastogenesis regulation. They can induce bone resorption, which activates osteoclastogenesis and causes bone loss [15]. This is confirmed by the research of Robin F. et al. suggesting that chemotherapy with methotrexate disrupts the process of bone remodeling and causes a decrease in the bone tissue mineral density due to a decreased number of osteoblasts, osteocytes, and chondrocytes in the growth plate and an increased number of osteoclasts. The mentioned changes determine the development of osteoporosis and are a prerequisite for bone fractures in the future [16].

A significant side effect of methotrexate therapy is liver toxicity. According to the results of research by Abe K. et al., the mechanism of MT hepatotoxicity is related to impaired purine synthesis, increased content of adenosine, and an imbalance in the content of cytokines. These changes are accompanied by oxidative imbalance in the liver and can lead to the development of liver steatosis, fibrosis, and cirrhosis during maintenance therapy with methotrexate, or hepatocellular carcinoma accompanied by fibrosis/cirrhosis [17]. These conclusions are confirmed by the scientific

works of Ezhilarasan D., suggesting that leukopenia and an increased level of transaminases (AlAT and AsAT) are the first signs of the toxic effect of MT. A moderate increase in ALT and AST levels occurred in 30% of patients receiving MT. The author demonstrated that dose reduction led to normalizing blood parameters without treatment withholding [18]. It should be noted that MT can't be prescribed to patients with a total bilirubin level $> 85 \mu\text{mol/l}$, as well as to patients with hepatitis B or C, or HIV. During the treatment with MT, it is necessary to measure transaminase levels every 6-8 weeks [19,20].

Treatment with methotrexate can have a toxic effect on the respiratory system. According to the scientific works of Fragoulis G.E. et al., this effect can manifest through methotrexate-induced interstitial lesions of the lungs, such as pneumonitis, interstitial pneumonia, pulmonary vasculitis, etc. [21]. This is confirmed by the study of Spagnolo P. et al., who reported dry cough, shortness of breath, and fever in inpatients. However, the researchers observed no X-ray changes in the lungs in the first weeks of the disease [22].

MT therapy requires careful monitoring of excretory system indicators, as the drug is metabolized in the liver and excreted by the kidneys within 48 hours. A study by Awad H. et al. revealed that the nephrotoxic effect of MT was associated with damage to the renal tubule epithelium, which led to impaired reabsorption [23]. This is consistent with the experimental study of Balowria K.S. et al., who found that methotrexate could cause postrenal toxic kidney damage in rats due to the precipitation of pharmaceutical substance crystals and the formation of urinary stones in the lumen of the distal tubules, which created mechanical obstacles to urine flow. Deposition of crystals in the parenchyma of the kidneys caused damage to the vascular network with consequent impairment of renal blood flow. This further promoted fibrosis and the development of an atrophic kidney [24]. Arakawa Y. reported that 2–12% of patients treated with MT might develop acute kidney injury leading to a delayed elimination of the drug and increased blood level of methotrexate. Therefore, methotrexate must be contraindicated in patients with kidney disorders [25].

The analysis of literature data reveals that MT can also cause a toxic effect on the gastrointestinal tract, such as inflammation of oral mucosa (ulcerative stomatitis, mucositis, gingivitis), nausea, diarrhea, and enteritis. However, Wang W. et al. investigated that these side effects were usually reversible and disappeared about two weeks after reducing the dose or increasing the interval between doses and adding folic acid supplements (calcium folinate, folic acid). However, it should be remembered that MT administration can lead to such dangerous complications as gastrointestinal bleeding and intestinal perforation, which can have fatal consequences [26].

An important factor in prescribing MT therapy is to inform patients of reproductive age about the necessity of birth control since the drug has a pronounced embryotoxic and teratogenic effect. According to the scientific research by Verberne E.A. et al., MT treatment might cause malformations of the facial skeleton, cardiovascular system, and limbs, such as microcephaly, craniosynostosis, tetralogy of Fallot, pulmonary valve atresia, limb reduction defects, and syndactyly [27]. Gutierrez J.C. and Hwang K. reported in their study that MT had not to be prescribed to men or women within three months before a planned pregnancy and to women during pregnancy and breastfeeding [28]. The scientists suggested that breastfeeding had to be contraindicated during MT therapy, as the substance could penetrate breast milk and cause child's intoxication. According to the recommendations of Hannonde M. et al., pregnancy should be planned no earlier than 6 months after the end of MT therapy [29].

Apart from that, Solomon D.H. et al. recommend informing patients that the long-term use of MT can possibly lead to the development of malignant diseases, in particular, hematological non-Hodgkin's lymphoma [30], the mechanism of which is poorly understood today.

According to the latest literary data, scientists report the toxic effect of MT on the central nervous system (neurotoxicity). Research results of Mateos M.K. and co-authors testified that 3-7% of children treated for acute lymphoblastic leukemia with high doses of MT experienced this type of complication, which was clinically manifested by convulsions,

stroke-like symptoms, speech disorders, and encephalopathy. The authors noted that such patients later had an increased risk of developing epilepsy [31]. Chen Y.C. et al. conducted a study on rats, which were administered MT, and reported the development of cognitive impairment caused by myelin loss through a direct effect on the myelination process or through epigenetic regulation of neurotrophin associated with myelination. Also, the neurotoxicity of MT was most often manifested as spatial memory impairment due to the effect of the chemotherapeutic agent on the hippocampus [32]. However, additional doses of folic acid (leucovorin) given in 24–36 hours after MT administration, according to the study by Cohen I.J., helped to reduce the neurotoxicity of the drug without violating the therapeutic outcome [33].

Methotrexate therapy can also cause the development of skin lesions. This is evidenced by the research by Zuber M. et al., who found that MT therapy in patients with rheumatoid arthritis, ankylosing spondylitis, and psoriasis was often accompanied by toxic epidermal necrolysis, maculopapular rash, vasculitis, ulcerative psoriatic plaques, erythema multiforme, Stevens-Johnson syndrome, and photosensitive dermatitis. Immediate withdrawal of methotrexate plus folic acid supplementation and topical anti-inflammatory steroids were effective in treating methotrexate-related skin manifestations [34].

According to Friedman B. and Cronstein B., minor toxic effects, such as stomatitis, nausea, diarrhea, myalgia, alopecia, occur in 20–30% of patients. It was established that they resolved after dose reduction. Also, folic acid supplementation at a dose of 5 mg once a week or 1 mg a day in 48 hours after MT administration

prevented these complications. The main toxic effects of MT in the form of liver, kidney, lung, and bone marrow disorders are less common, but may be life-threatening [35].

According to the recommendations of rheumatology experts, in particular Valerio V. and co-authors, severe kidney disease with a glomerular filtration rate of less than 30 mL/min, liver disease, leukocytopenia with less than $3.0 \times 10^9/L$, thrombocytopenia with less than $50 \times 10^9/L$, inadequate contraception, pregnancy, history of drug or alcohol abuse, acute or chronic infection, and lung disease are contraindications for MT treatment [36].

Conclusions:

A detailed analysis of current scientific data on the effect of MT as a part of complex chemotherapy on the organs and systems of the body revealed that the agent could cause damage to the liver, kidneys, bone marrow, lungs, skin, and digestive and nervous systems. Methotrexate has a pronounced embryotoxic and teratogenic effect.

MT treatment requires constant monitoring to reduce the risk of side effects. Before starting treatment, it is recommended to perform a chest X-ray examination, complete blood count, and blood chemistry, including creatinine, transaminase, bilirubin, and alkaline phosphatase levels, as well as serological tests for hepatitis B/C, HIV. Regular blood tests are obligatory during the treatment with MT. Measuring AST, ALT, and white cell count in the blood every 4 weeks is advisable.

Thus, MT has a toxic effect on all cells of the body, but monitoring of blood test parameters and selection of an optimal dose will minimize methotrexate toxicity and help in achieving success in the treatment.

REFERENCES

1. Herfarth H.H., Kappelman M.D., Long M.D., Isaacs K.L.. Use of methotrexate in the treatment of inflammatory bowel diseases // *Inflammatory bowel diseases*. 2016; 22(1): 224-233. <https://doi.org/10.1097/MIB.0000000000000589>
2. Naveed A.K., Anjum M.U., Hassan A.N. Methotrexate versus expectant management in ectopic pregnancy: a meta-analysis // *Arch Gynecol Obstet*. 2022;305:547–553. <https://doi.org/10.1007/s00404-021-06236-y>
3. Fang C., Zhang Q., Wang N., Jing X., Xu Z.. Effectiveness and tolerability of methotrexate in pulmonary sarcoidosis: a single center real-world study. *Sarcoidosis, Vasculitis, and Diffuse Lung Diseases*. 2019;36(3):217. <https://doi.org/10.36141%2Fsvdld.v36i3.8449>
4. Grösch S., Bocci G., Di Paolo A., Danesi R.. Cytotoxic Drugs. In: Parnham, M., Nijkamp, F., Rossi, A. (eds) *Nijkamp and Parnham's Principles of Immunopharmacology* // Springer, Cham. 2019: :613-627. https://doi.org/10.1007/978-3-030-10811-3_30

5. Levêque D., Becker G., Toussaint E., Fornecker L.M., Paillard C.. Clinical pharmacokinetics of methotrexate in oncology // *International journal of Pharmacokinetics*. 2017;2(2):137-147. <https://doi.org/10.4155/ipk-2016-0022>
6. Maksimovic V., Pavlovic-Popovic Z., Vukmirovic S., Cvejic J., Mooranian A., Al-Salami H., Golocorbin-Kon S.. Molecular mechanism of action and pharmacokinetic properties of methotrexate // *Molecular biology reports*. 2020;47:4699-4708. <https://doi.org/10.1007/s11033-020-05481-9>
7. Sakura T., Hayakawa F., Sugiura I., Murayama T., Imai K., Usui N., Naoe T. High-dose methotrexate therapy significantly improved survival of adult acute lymphoblastic leukemia: a phase III study by JALSG // *Leukemia*.2018;32:626–632. <https://doi.org/10.1038/leu.2017.283>
8. Strazzulla L.C., Cronstein B.N. Regulation of bone and cartilage by adenosine signaling. Purinergic signalling. 2016;12:583–593. <https://doi.org/10.1007/s11302-016-9527-2>
9. Leonardo N., Lester S., Graham M., Barrett C., Whittle S., Rowett D., Hill C.L.. Selection and perception of methotrexate treatment information in people with rheumatoid arthritis // *International Journal of Rheumatic Diseases*. 2020;23(6):805-812. <https://doi.org/10.1111/1756-185X.13833>
10. Bedoui Y., Guillot X., Sélambarom J., Guiraud P., Giry C., Jaffar-Bandjee M. C., Gasque P. Methotrexate an old drug with new tricks // *International journal of molecular sciences*. 2019;20(20):5023. <https://doi.org/10.3390/ijms20205023>
11. Dalix E., Maalouf M., Peyroche S., Vanden-Bossche A., Arthaud C.A., Hodin S., Marotte H. Similar effect of co-administration of methotrexate and folic acid for the treatment of arthritis compared to separate administration // *Rheumatology*.2023;62(4):1706-1710 <https://doi.org/10.1093/rheumatology/keac579>
12. Hamed K.M., Dighriri I.M., Baomar A.F., Alharthy B.T., Alenazi F.E., Alali G.H., Rahaf H.. Overview of Methotrexate Toxicity: A Comprehensive Literature Review // *Cureus*. 2022;14(9):e29518. DOI 10.7759/cureus.29518
13. Pountos I., Giannoudis P.V.. Effect of methotrexate on bone and wound healing // *Expert Opinion on Drug Safety*. 2017;16(5):535-545. <https://doi.org/10.1080/14740338.2017.1310839>
14. Mori S., Hidaka M., Kawakita T., Hidaka T., Tsuda H., Yoshitama T., Ueki Y.. Factors associated with myelosuppression related to low-dose methotrexate therapy for inflammatory rheumatic diseases // *PLoS One*. 2016;11(4):e0154744. <https://doi.org/10.1371/journal.pone.0154744>
15. Malakhov V.A., Tyagniryadko A.K., Isaeva Y.A.. Osteoporosis and sarcopenia: common etiopathogenetic factors, prevention and non-drug treatment // *Eastern Ukrainian Medical Journal*.2020;8(4):466-474. [https://doi.org/10.21272/eumj.2020;8\(4\):466-474](https://doi.org/10.21272/eumj.2020;8(4):466-474)
16. Robin F., Cadiou S., Albert J.D., Bart G., Coiffier G., Guggenbuhl P. Methotrexate osteopathy: five cases and systematic literature review // *Osteoporosis International*. 2020;32(2):225-232. DOI: 10.1007/s00198-020-05664-x.
17. Abe K., Maeda-Minami A., Ishizu T., Iwata S., Kobayashi E., Shimoi T., Mano Y.. Risk factors for hepatic toxicity of high-dose methotrexate in patients with osteosarcoma // *Anticancer research*. 2022;42(2):1043-1050. <https://doi.org/10.21873/anticancer.15565>
18. Ezhilarasan D. Hepatotoxic potentials of methotrexate: Understanding the possible toxicological molecular mechanisms // *Toxicology*. 2021;458:152840. <https://doi.org/10.1016/j.tox.2021.152840>
19. Pınar N.O., Kaplan M., Özgür T., Özcan O. Ameliorating effects of tempol on methotrexate-induced liver injury in rats // *Biomedicine Pharmacotherapy*. 2018;102:758–764. <https://doi.org/10.1016/j.biopha.2018.03.147>
20. Campbell J.M., Bateman E., Stephenson M.D., Bowen J.M., Keefe D.M., Peters M.D.J. Methotrexate-induced toxicity pharmacogenetics: an umbrella review of systematic reviews and meta-analyses. // *Cancer Chemotherapy and Pharmacology*. 2016;78(1):27–39. <https://doi.org/10.1007/s00280-016-3043-5>
21. Fragoulis G.E., Nikiphorou E., Larsen J., Korsten P., Conway R.. Methotrexate-associated pneumonitis and rheumatoid arthritis-interstitial lung disease: current concepts for the diagnosis and treatment // *Frontiers in medicine*. 2019;6:238. <https://doi.org/10.3389/fmed.2019.00238>
22. Spagnolo P., Bonniaud P., Rossi G., Sverzellati N., Cottin V.. Drug-induced interstitial lung disease//*European Respiratory Journal*. 2022;60(4):2102776. DOI:10.1183/13993003.02776-2021
23. Awad H., Ali U.F.. Management of methotrexate toxicity // *Journal of advanced Biomedical and Pharmaceutical Sciences*. 2021;4(1):32-36.
24. Balowria K. S., Syed M., Tousia S., Faruqi N.. Histopathological effects of methotrexate on rat kidney—an experimental study on Wistar albino rats. *Academia Anatomica International*. 2019;5(1):104-107. DOI: [dx.doi.org/10.21276/aanat.2019.5.1.25](https://doi.org/10.21276/aanat.2019.5.1.25)
25. Arakawa Y., Arakawa A., Vural S., Mahajan R., Prinz J.C.. Renal clearance and intracellular half-life essentially determine methotrexate toxicity: a case series // *JAAD case reports*. 2019;5(1):98-100. <https://doi.org/10.1016/j.jcdr.2018.10.022>
26. Wang W., Zhou H., Liu L.. Side effects of methotrexate therapy for rheumatoid arthritis: A systematic review // *European journal of medicinal chemistry*.2018;158:502-516. <https://doi.org/10.1016/j.ejmech.2018.09.027>
27. Verberne E.A., de Haan E., van Tintelen J.P., Lindhout D., van Haelst M.M.. Fetal methotrexate syndrome: a systematic review of case reports // *Reproductive Toxicology*. 2019;87:125-139. <https://doi.org/10.1016/j.reprotox.2019.05.066>
28. Gutierrez J.C., Hwang K.. The toxicity of methotrexate in male fertility and paternal teratogenicity // *Expert Opinion on Drug Metabolism Toxicology*.2017;13(1):51-58. <https://doi.org/10.1080/17425255.2017.1230198>
29. Hannoodee M, Mittal M. Methotrexate. In: *StatPearls* // StatPearls Publishing. 2022. PMID: 32310574

30. Solomon D.H., Glynn R.J., Karlson E.W., Lu F., Corrigan C., Colls J., Ridker P.M.. Adverse effects of low-dose methotrexate: a randomized trial // *Annals of internal medicine.*2020; 172(6);369-380.<https://doi.org/10.7326/M19-3369>
31. Mateos M.K., Marshall G.M., Barbaro P.M., Quinn M.C., George C., Mayoh C., Trahair T.N.. Methotrexate-related central neurotoxicity: clinical characteristics, risk factors and genome-wide association study in children treated for acute lymphoblastic leukemia // *Haematologica.* 2022; 107(3): 635. <https://doi.org/10.3324%2Fhaematol.2020.268565>
32. Chen Y.C., Sheen J.M., Wang S.C., Hsu M.H., Hsiao C.C., Chang K.A., Huang L.T. Methotrexate Neurotoxicity Is Related to Epigenetic Modification of the Myelination Process // *International Journal of Molecular Sciences.*2021; 22(13):6718.<https://doi.org/10.3390/ijms22136718>
33. Cohen I.J. Neurotoxicity after high-dose methotrexate (MTX) is adequately explained by insufficient folinic acid rescue // *Cancer Chemother Pharmacol.* 2017;79;1057–1065. <https://doi.org/10.1007/s00280-017-3304-y>
34. Zuber M., Chhabra M., Venkataraman R., Kumar S., Rashid M. Methotrexate related cutaneous adverse drug reactions: a systematic literature review // *Journal of Basic and Clinical Physiology and Pharmacology.*2021;33(5):549-565. <https://doi.org/10.1515/jbcpp-2021-0165>
35. Friedman B., Cronstein B. Methotrexate mechanism in treatment of rheumatoid arthritis // *Joint Bone Spine.* 2019;86(3):301-307. <https://doi.org/10.1016/j.jbspin.2018.07.004>
36. Valerio V., Kwok M., Loewen H., Winkler J., Mody G.M., Scuccimarri R., Colmegna I. Systematic review of recommendations on the use of methotrexate in rheumatoid arthritis // *Clin Rheumatol.*2021;40:1259–1271.<https://doi.org/10.1007/s10067-020-05363-2>

ИССЛЕДОВАНИЕ ТОКСИЧЕСКИХ ЭФФЕКТОВ МЕТОТРЕКСАТА

**Т.В.Рябенко, В.И.Гула, А.В.Кореньков, А.А.Понырко, Т.П.Теслык,
С.Н.Дмитрук, В.Ю.Ильяшенко, Е.С.Дудченко**

Кафедра морфологии Сумского государственного университета, Сумы, Украина

В статье представлены литературные сведения с целью проанализировать научные исследования по изучению токсических эффектов метотрексата при лечении различных заболеваний, провести анализ научных данных методов предупреждения их развития.

Анализ литературных источников показал, что основные токсические эффекты метотрексата проявляются повреждением печени, почек, костного мозга, легких, пищеварительной системы и кожи. Метотрексат оказывает выраженное эмбриотоксическое и тератогенное действие. По мнению авторов мониторинг лабораторных показателей крови и правильно подобранная доза препарата может минимизировать его токсические эффекты и добиться успеха при лечении основного заболевания.

Author for correspondence:

Tetiana Riabenko – Assistant of the Department of Morphology, Sumy State University, Sumy, Ukraine

ORCID: 0000-0003-2740-389X

E-mail: t.riabenko@med.sumdu.edu.ua

DOI: 10.34921/amj.2023.4.021

ÜST DODAQ VƏ DAMAĞIN ANADANGƏLMƏ İKİTƏRƏFLİ YARIĞI OLAN UŞAQLARDA VƏ NORMAL HALDA XIŞ SÜMÜYÜNÜN MORFOMETRİK GÖSTƏRİCİLƏRİ

L.N.Yakovenko¹, N.V.Kiselyova¹, S.O.Rebenkov²¹A.A.Boqomolets adına Milli Tibb Universitetinin Uşaq cərrahi stomatologiyası və üz-çənə cərrahiyyəsi kafedrası, Kiyev, Ukrayna²"OXMATDİT" İxtisaslaşdırılmış Milli Uşaq Xəstəxanasının Radiologiya Mərkəzi, Kiyev, Ukrayna

Xülasə. Məqalədə dodaq və damağın ikitərəfli bitişməməsi (DDİB) və çənəarası sümüyün (Premaxilla) protruziyası olan uşaqlarda xış və çənəarası sümüyün morfometrik parametrlərində yaşla əlaqəli dəyişikliklərin müəyyən edilməsinə yönəlmiş tədqiqatın nəticələri təqdim edilir.

Kontrol qrupuna yaşı 6 günlükdən 14- ilə qədər olan 115 uşaq və 1 döl, əsas qrupa (DDİB qrupu) yaşı 6 günlükdən 8 yaşa qədər olan 20 uşaq daxil olmuşdur; retrospektiv olaraq kompüter-tomografiya görüntüləri təhlil edilmişdir; xış sümüyünün uzunluğu, qalınlığı, optik sıxlığı və çənəarası sümüyün ölçüləri müəyyənləşdirilmişdir.

Kontrol qrupunda 1 yaşa qədər olan uşaqlarda xış sümüyünün morfometrik ölçüləri belə olmuşdur: uzunluğu – $19,6 \pm 1,8$ mm, qalınlığı – $1,63 \pm 0,25$ mm, sıxlığı – 383 ± 98 mq/sm³; DDİB olan uşaqlarda xış sümüyünün uzunluğu və qalınlığı kontrol qrupundakına nisbətən 1,6 dəfə, sıxlığı isə 2,4 dəfə artıq olmuşdur ($p < 0,001$). Kontrol qrupuna daxil edilmiş yaşı 2-dən artıq olan uşaqlarda xış sümüyünün uzunluğu $28,0 \pm 5,5$ mm, qalınlığı $1,62 \pm 0,35$ mm, orta hissədə maksimum sıxlığı – 742 ± 120 mq/sm³ olmuşdur. Eyni yaş qrupundan olan DDİB-li uşaqlarda isə xış sümüyü kontrol qrupundakına nisbətən orta hesabla 1,2 dəfə uzun, 2,3 dəfə qalın ($p < 0,001$), kaudal nahiyədə maksimum sıxlıq isə 1168 ± 187 mq/sm³ ($p < 0,05$) olmuşdur.

Açar sözlər: çənəarası sümüyün protruziyası, xış sümüyünün optik sıxlığı, xış sümüyünün uzunluğu, üst çənə kompleksi, dodaq və damağın anadangəlmə bitişməməsi

Ключевые слова: протрузия межчелюстной кости, оптическая плотность сошника, длина сошника, верхнечелюстной комплекс, врожденное несращение губы и неба

Key words: premaxillary protrusion, optical vomer density, vomer length, maxillary complex, congenital cleft lip and palate

MORPHOMETRIC INDICES OF THE VOMER ARE WITHIN THE NORMAL RANGE AND IN CHILDREN WITH CONGENITAL BILATERAL CLEFT LIP AND PALATE – A COMPARATIVE STUDY

L.N.Iakovenko¹, N.V.Kiselyova¹, S.O.Rebenkov²¹Surgical Dentistry and Maxillofacial Surgery of Childhood Department, Bogomolets National Medical University, Kyiv, Ukraine²Radiology Center of the National Children's Specialized Hospital "OKHMATDYT", Kyiv, Ukraine

The article presents the results of a study the aim was determination of the age-related changes in the morphometric indices of the vomer and the premaxilla in children with bilateral cleft lip and palate (BCLP) and premaxillary protrusion.

A retrospective analysis of computed tomography scans included the control group -115 children from six days up to 14 years of age and an foetus, the group with BCLP - 20 children from six days to eight years of age. The dimensions comprised the length, thickness and the optical density of the vomer and the premaxilla process.

The morphometric data of the vomer in the control group up to the age of 1 year showed: length- 19.6 ± 1.8 mm, thickness - 1.63 ± 0.25 mm, density - 383 ± 98 mg/cm³. The length and thickness vomer in children

with BCLP were exceeds the length measured in those without BCLP by 1.6 times, density by 2.4 times ($p<0.001$). The vomer data in children aged 2 years and older in the control group were established: length $-28.0\pm 5.5\text{mm}$, thickness $-1.62\pm 0.35\text{mm}$, maximum density in the middle part $742\pm 120\text{ mg/cm}^3$. Children over 2 years old with BCLP possess a vomer that is 1.2 times longer and 2.3 times thicker on average in comparison with children without BCLP ($p<0.001$), maximum density in the caudal part $1168\pm 187\text{ mg/cm}^3$ ($p<0.05$).

In Ukraine, 450–500 children are born with cleft lip and cleft palate annually, 20.8% of whom exhibit bilateral pathology [1]. Among them, 30%–35% of children with premaxilla protrusion require correction of the maxillary median fragment position prior to labial and palatine repair surgery. The impairment of the integrity of the alveolar ridge and the orbicularis oris muscle create conditions for unrestricted growth of the nasal septum along with the premaxilla. Furthermore, the enlarged atonic tongue characteristic of individuals with bilateral cleft lip and palate (BCLP) brings extra pressure onto vomer, facilitating overgrowth within the premaxillary–vomerine junction of the nasal septum [2, 3]. As a result, the growth of the nasal septum begins to exceed the tissue growth of the middle facial area, becoming a particular speed regulator of the middle zone tissues and the anterior cranial section in the sagittal plane [4, 5, 6]. This contributes to protrusion of the premaxilla in children with BCLP that commonly shifts in three planes and complicates the treatment of such patients [7, 8].

The aim of the study was determination of the age-related changes in the morphometric indices of the length, thickness and density of the vomer and the premaxilla in children with BCLP and premaxillary protrusion.

Materials and Methods. Patient selection. This case-control study includes a retrospective analysis of 127 computed tomography (CT) scans of the cephalic osseous structures and 8 diagnosis models of the maxilla from the database of the Clinical Department of Surgical Dentistry and Children's Maxillofacial Surgery obtained from January 2017 to June 2020 was performed. CT was performed using a Toshiba® Asteion Super 4 (1 mm native scans). The images were reconstructed applying the osseous reconstruction filter of the middle stiffness series FC30, FC68 and analyzed on the adjacent areas of

working stations using “HOROS” and “Radiant” software. Twenty children from 6 days to 8 years of age with BCLP and premaxillary protrusion (CT -12 and 8 diagnosis models of the maxilla) were included in the experimental group. The inclusion criteria were: all patients after 1 years old underwent staged labial and palatine repair surgery, according to age; all patients did not receive premaxillary osteotomy, gingivoperiosteoplasty or alveolar bone grafting, and all the alveolar clefts left open. The control group included 115 children from 6 days up to 14 years of age and an 11-week-old foetus in whom CT investigations were performed. The main criterion to be included in the control group was having a non-deformed middle zone of the facial bones. The study was approved by the local University Research Ethics Committee with approval number 0117U002263 of June 06, 2022 as a standard protocol. All procedures performed in the study were conducted in accordance with the ethics standards given in 1964 Declaration of Helsinki, as revised in 2013. CT examinations were according to standard protocol.

Measurement protocol. The dimensions comprised the length of the vomer starting from the basis of the premaxilla to the posterior edge of the hard palate in the control group and from the premaxillary basis to the projection of the vomer junction with the posterior edge of the horizontal plate of the palatine bones in cases of protrusion of the premaxilla in children with BCLP (Figure 1). The vomer thickness was measured behind the premaxillary–vomerine articulation. The average optical density of the vomer was measured in Hounsfield units (HU) in three regions: HU1, just behind the premaxillary–vomerine articulation; HU2, the middle area of the vomer; and HU3, the area of the caudal edge of the vomer (Figure 2). Additionally, optical density of the premaxillary process was gauged in children with premaxillary protrusion.

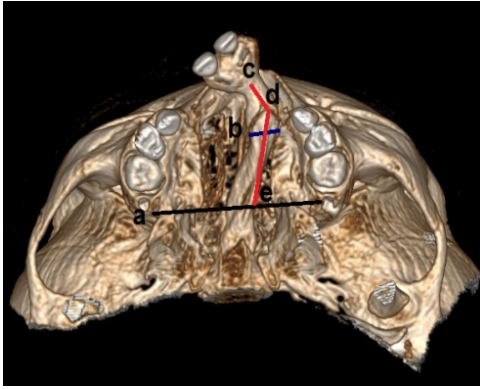


Figure 1: The measurement of the vomer morphometric indices in children with BCLP: a) the line projection of the vomer junction with the posterior edge of the horizontal plates of the palatine bones, b) the measurement of the vomer thickness, c- d) the measurement of the premaxillary process length, d-e) the measurement of the vomer length

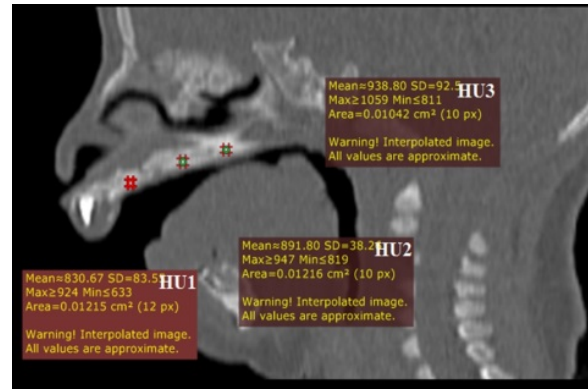


Figure 2: Definition of the average optical vomer density in Hounsfield units (HU).

Statistical analysis. To compare the indices of optical density, Kruskal–Wallis’s and Friedman’s criteria were applied; for post hoc comparison, Dunn’s criteria were used. The Conover’s criterion was used to compare variances between populations. The findings were considered to be statistically significant if $p < 0.001$, $p < 0.05$. To compare the indices of the length and thickness of the vomer, Wilcoxon’s criterion was used, and the results were considered to be statistically significant if $p < 0.001$. Spearman correlation test was conducted to investigate correlations. Statistical data processing was performed through IBM SPSS Statistics 29.0.1.0(171).

Results and discussion. The morphometric data of the vomer obtained for all investigated children in the control group made it possible to sort them into age groups in 6-month intervals up to the age of 1 year and 1 year intervals from 1 to 14 years of age that are marked by significant changes in the data indices.

Measurement of vomer length in the control group showed that its most intensive growth occurs up to the age of 1 year. The vomer grew an average 24% longer during this period, with the highest intensity during the first 6 months, during which the length increased by 15%. Furthermore, the annual growth gain is 4 mm up to the age of 4 years. Subsequent growth swings were observed at 5

and 7 years old, with increases of 13% and 20%, respectively. By the age of 8 years, the length increases by only 8%; subsequently, up to 14 years old, the growth is insignificant. Growth of thickness of the vomer are the most apparent by the age of 2 years, at which they vary by an average of 13%, and up to 8 years of age, the variation in the thickness is not statistically significant.

In analysing the indices of optical density of the normal vomer (HU1, HU2 and HU3), statistically significant differences ($p < 0.001$) were found for various age groups (Figure 3). Using a paired comparison, it was established that the average value of the index for children from 1 to 6 months of age was lower ($p < 0.05$ by Dunn's criterion) than in children from 2 to 14 years old. From birth to 6 months old, the vomer density along its total length increased by 6%, and up to 1 year old, it increased by 19%. No statistically significant differences in density at HU1, HU2 or HU3 were observed for children in groups up to 1 year old. The density leap occurs from the age of 1 to 2 years, increasing by 56% during this period, while the vomer density peaks at the age of 3 years. During the following 3 years, some stabilisation is seen, with a decreased density in the middle and caudal areas of the vomer over the age of 8 years.

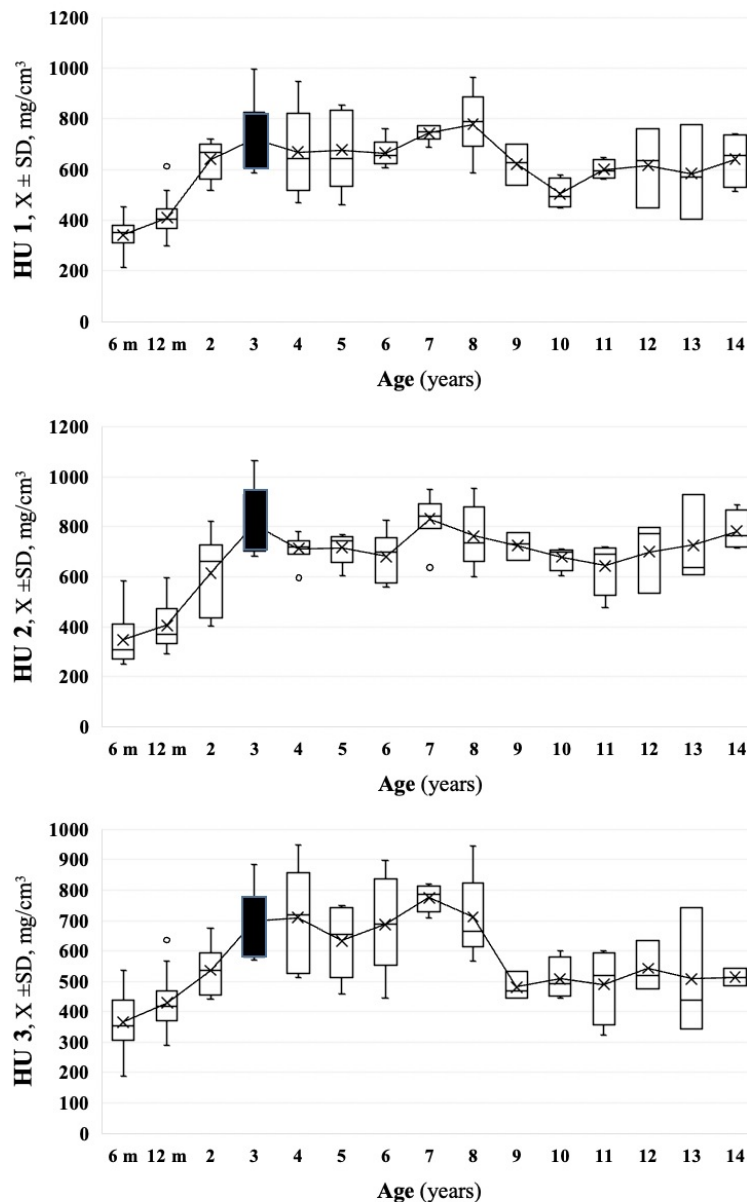


Figure 3: The indices of optical vomer density in three regions in the control group for various age groups. *Note:* Kruskal–Wallis’s were applied; for post hoc comparison, Dunn’s criteria were used (95% CI).

A statistically significant value of the index in the same points HU1, HU2, HU3 was observed between the groups of children aged 1 years old and from 2 to 14 years old ($p < 0.05$ by Dunn's criterion) while making a doubled comparison. No statistically significant differences in HU1, HU2 or HU3 index values were detected in any of the age groups of children from 2 to 14 years old. Notably, in children without BCLP, the vomer density doubles from 6 months to 3 years old; the rise density process slows down within the period of 3 to 8 years old, and from 8 to 14 years old,

it becomes stabilised. No statistically significant differences in density were identified among various measurement points up to the age of 1 year. However, differences were established in children aged 2 years and older ($p = 0.004$, parabolic trend detected); moreover, the difference in the value of density indices at the middle point ($HU2 = 742 \pm 120 \text{ mg/cm}^3$) is statistically more significant ($p < 0.05$) than at HU1 and HU3 (Table 1). Therefore, the density to be highest in the middle part of the vomer in control group over the age of 1 year.

Table 1. The difference in the value of vomer density indices in children in the control group

Age	The control group ($\bar{X} \pm SD, \text{mg/cm}^3$)			Significance level, p*
	HU_1	HU_2	HU_3	
Foetus (n=1)	223	269	344	–
≤ 1 year (n=50)	381±69	383±98	404±87	0.06
≥ 2 years (n=64)	704±124	742±120	683±133	0.004

* The Friedman test was conducted when comparing indicators, Conover test was used for pairwise comparisons (95% CI).

A positive correlation between the density and length of the vomer, particularly in its caudal area (0.888, $p < 0.01$), was established based on morphometric indices of the vomer in children in the control group. The sequence of vomer growth and density increase was determined: up to the age of 1 year, an intensive elongation of the vomer is accompanied by a slow elevation of the density. After its growth stabilisation from 1 to 4 years old, the density enhancement is marked, with the maximum value at the age of 3 years. Subsequently, the vomer growth becomes activated from 4 to 7 years old; however, density indices become stabilised, with the increase in density subsequently decelerating.

After processing the morphometric data of the vomer of 20 patients with BCLP based on CT findings (n=12) and diagnosis models of

the maxilla (n=8), it was established that the median fragment of the upper jaw comprises the premaxillary body and its palatine process. The most active growth resulting in lengthening of the vomer occurs prenatally. A 1-month-old infant with BCLP has a vomer and premaxillary process with a total length that exceeds the length measured in those without BCLP by 1.6 times, as evidenced by their protrusion position. The growth of the vomer itself from birth to 1 year is slow, increasing in length by a total of 18%, with some preference within the period from 3 to 8 months. Moreover, the palatine process of the premaxilla progresses more actively and becomes 33% longer during this time period. Its stabilisation is marked during the period from 1 to 4 years old; however, it starts growing again from 4 to 8 years of age (Figure 4).

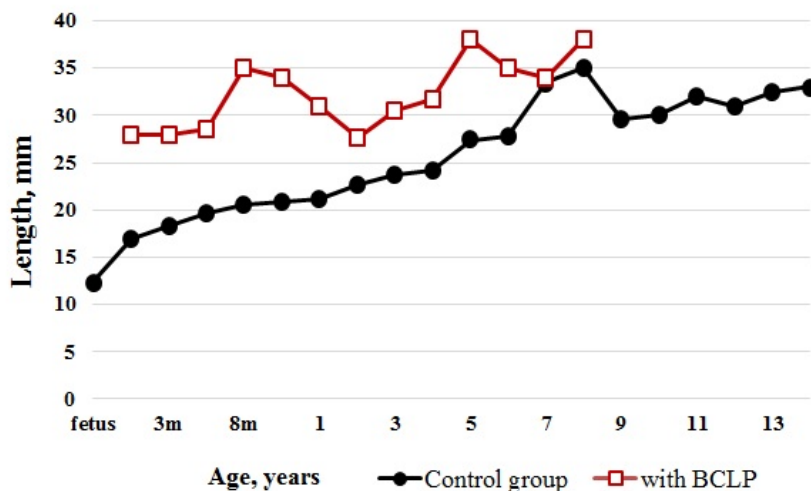


Figure 4: The indices of vomer length in children in the control group and with BCLP for various age groups. Note: Wilcoxon's criterion was used when comparing indicators, the level of significance was set at $p < 0.001$.

Table 2. Vomer morphometric indices in children in the control group and with BCLP

Age	The control group (n=115)	BCLP (n=20)	Signifi-cance level, p*
	Vomer length ($\bar{X} \pm SD$, mm)		
foetus	12.4	–	–
≤ 1 year	19.6±1.8	30.9±3.5	<0.001
≥ 2 years	28.0±5.5	33.8±4.3	0.004
	Vomer thickness ($\bar{X} \pm SD$, mm)		
foetus	1.5	–	–
≤ 1 year	1.63±0.25	2.68±0.27	<0.001
≥ 2 years	1.62±0.35	3.79±0.74	<0.001

*Wilcoxon's criterion was used when comparing indicators.

The vomer thickness at birth in children with BCLP is 78% greater than in children without BCLP, and the vomer thickens by 20% up to the age of 1 year in children with BCLP. Children over 2 years old with BCLP possess a vomer that is 2.3 times thicker on average in comparison with children without BCLP ($p < 0.001$). Vomer length and width in various age groups were found to be statistically significantly greater in children with BCLP than in children without BCLP ($p = 0.004$ and $p < 0.001$, respectively) (Table 2).

Upon analysis of the optical density of the vomer in children with BCLP, it was determined that it remarkably exceeded the values measured in children without BCLP (Figure 5) in each of the age groups: by 2.4

times up to the age of 1 year and by 1.3–1.7 times at 2 years and older ($p \leq 0.001$). The density of the premaxillary process corresponded to the density at HU1. A statistically significant value of vomer optical density was established at different points of measurement ($p < 0.001$, linear trend was revealed) in children 2 years and older (Table 3). Augmentation of the index value from HU1 ($952 \pm 120 \text{ mg/cm}^3$) to HU3 ($1168 \pm 187 \text{ mg/cm}^3$) ($p < 0.05$, for all pairs of comparison points) was noted, indicating a density increase in the proximal–distal direction with maximal values of density in the caudal part of the vomer. A correlation between vomer growth and vomer density has not been established in children with BCLP.

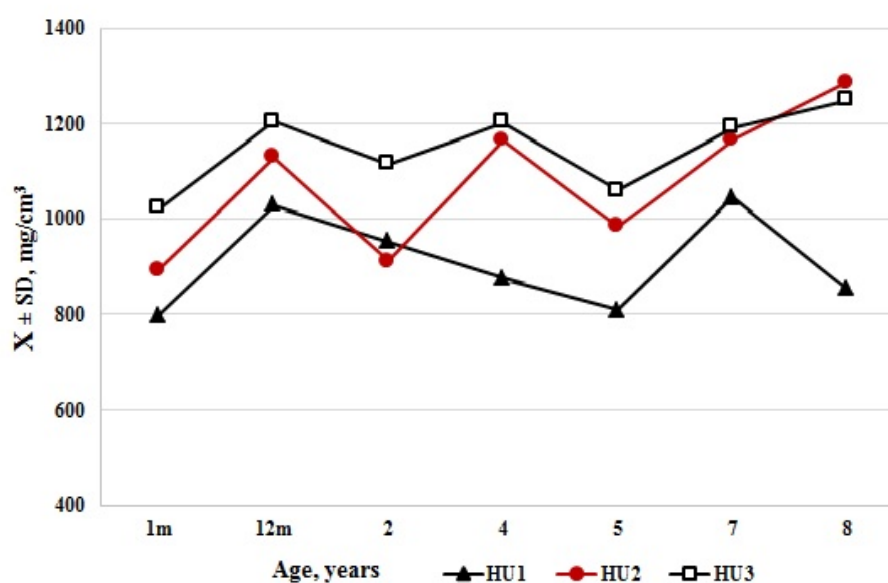


Figure 5: The indices of optical vomer density in three regions in children with BCLP.

Note: Kruskal–Wallis's were applied; for post hoc comparison, Dunn's criteria were used (95% CI).

Table 3. The difference in the value of vomer density indices in children with BCLP

Age	BCLP ($\bar{X} \pm SD$, mg/cm ³)			Significance level, p*
	HU_1	HU_2	HU_3	
≤1 year (n=1)	800	895	1023	–
1 year (n=1)	1031	1130	1205	–
≥ 2 years (n=10)	952±120	1152±253	1168±187	<0.001

* The Friedman test was conducted when comparing indicators, Conover test was used for pairwise comparisons (95% CI).

The premaxilla builds up a vertical osseous column which contacts the base of the skull that is composed of the premaxilla (crista nasalis) and the vomer dorso-cranially. The premaxilla has been compared to a cornerstone in the Roman arch whose removal will result in alveolar arch collapse [9].

Experimentally induced growth decrease of the maxillary bone (of domestic *Sus scrofa*) leads to the normal growth of the nasal septum as well as compensatory elongation of the premaxilla, demonstrating the developmental interrelation between the nasal septum and the premaxilla as one of the growth components of the middle facial zone [10]. The growth speed of the nasal septal is the highest during in the newborn and the cartilaginous part exhibits maximal acceleration by the age of 2 years. Later growth of general septum occurs due to the development of a perpendicular plate via prolongating ossification of the septal cartilage in the septo-ethmoid junction [4]. The morphometric findings of the vomer that we obtained have shown that in children without BCLP, its most active period of growth occurs by the age of 1 year; subsequent growth swings take place at 5 and 7 years old [11], but by the age of 14, growth activity diminishes. The increase in the width of the vomer occurs up to the age of 2 years, but the width continues to increase up to the age of 8 (although this change is not statistically significant). The sequence of vomer growth and density increase was determined which is probably characteristic of all skull structures [12].

On-time closure of sutures in the embryonic and postpartum period along with the progression of the entire maxillary complex, comprising correlation of all growth zones among themselves and the muscular complex, facilitate the harmonious growth of the middle facial zone [9, 13]. Children with BCLP are

observed to have a deviation of the total maxillary complex in the germinal period that creates natural conditions for unrestricted growth of the median fragment in the sagittal plane [14].

In studying growth interconnection of the nasal septum with premaxillary protrusion in children with BCLP, we point out the notion of the osseous–cartilaginous complex of the median fragment of the maxilla, which is represented by the premaxilla with the palatine process as well as the vomer that comprises both a bony constituent of the nasal septum with the perpendicular lamina of ethmoid and a four-angled cartilage. The continuity disturbance of the alveolar crest and the palatine processes of the maxilla, along with muscular imbalance (labial–buccal–pharyngeal ring), lead to a failure to restrain the growth of the osseous–cartilaginous complex in individuals with BCLP. An enlarged atonic tongue, which is often observed in individuals with BCLP, exerts extra pressure onto the premaxilla, contributing to overgrowth in the area of the premaxillary–vomerine junction of the nasal septum [15]. In such conditions, the growth of the nasal septum in combination with the premaxilla and the vomer begins to exceed the growth of the tissues of the middle facial zone antenatally. By comparing histological sections vomers from fetuses 8 to 21 weeks of gestation in children without and with cleft lip and palate (CLP), Kimes *et al.* detected that in individuals with CLP, the growth tendencies of the vomer are compatible with those of the nasal septum [3]. In these individuals, vomer growth was more accelerated than in those without CLP. The speed of volume growth along the total length of the vomer is also more rapid in individuals with CLP [3]. This corresponds to our indices of the vomer at birth in individuals with BCLP. Perhaps the increased thickness and density of

the vomer are induced by extra pressure from the enlarged tongue on the vomer. In children with BCLP, the tongue is more massive in its posterior third than in children without BCLP, in whom thickening is closer to the anterior third of the tongue. The majority of the pressure of the tongue at rest and during sucking is laid on the vomer, which reaches a density 2.4 times greater in children with BCLP than in children without BCLP at birth. Most of the pressure is exerted onto the posterior part of the vomer, which is evident in its density increase in the proximal–distal direction. The functional activity of the premaxillary–vomerine junction also promotes the growth of the vomer as well as the premaxillary process [5]. According to our data, the growth speed of the premaxillary process exceeds the actively of the vomer in 1.8 times in children with BCLP by the age of 1 year. In Trevizan's *et al.* investigations of children's crania, 52.42% of children from 0 to 3 years of age and 20% from 3 to 6 years of age were revealed to have 100% opening of the premaxillary–maxillary suture. Premaxillary–maxillary suture closure is estimated to occur at a rate of 3.72% per year from birth up to the age of 12 years [16, 17]. Consequently, the more time spent on the osseous suture closure, the longer the growth potential. The growth within the premaxillary–maxillary suture area is also promoted by the morphological difference in

the palatine suture and the incisal canal, where the vomer forms a junction with the premaxilla process. Where the nasal epithelium penetrates into the incisal canal, there is an abundance of vessels on the lateral walls, as well as paramedian pearls that do not allow it to be closed [18]. A strip of lucidity within the junction area of the premaxilla with the vomer is apparent on CT scans of children with BCLP.

At birth, the length, thickness and density of the premaxilla and the vomer in children with BCLP significantly surpasses the values of these morphometric indices in children without BCLP; thus, the sequence of growth and density becomes impaired in children with BCLP. These parameters will affect the indication and terms as well as the techniques for orthodontic and surgical stages of treatment of children with BCLP and premaxillary protrusion.

Conclusions. The sequence of vomer growth and density increase was determined in children in the control group, any correlations has been established in children with BCLP.

The protrusion of the median osseous–cartilaginous complex of the maxilla becomes enlarged due to growth of the premaxillary process in children with BCLP. Initially, the density of the vomer is 2.4 times higher in children with BCLP, and it becomes enlarged in the proximal–distal direction in all age groups.

REFERENCES

1. <http://medstat.gov.ua/ukr/main.html>
2. Vargervik K. Growth characteristics of the premaxilla and orthodontic treatment principles in bilateral cleft lip and palate // *Cleft Palate J.* 1983;20(4):289–302.
3. Kimes KR, Mooney MP, Siegel MI, Todhunter JS. Growth rate of the vomer in normal and cleft lip and palate human fetal specimens // *Cleft Palate Craniofac J.* 1992;29(1):38-42. doi: 10.1597/1545-1569_1992_029_0038_grotvi_2.3.co_2
4. Verwoerd CDA, Verwoerd-Verhoe HL. Rhinosurgery in children: developmental and surgical aspects of the growing nose // *GMS Curr Top Otorhinolaryngol Head Neck Surg.* 2010;9:Doc05. doi: 10.3205/cto000069
5. Hall BK, Precious DS. Cleft lip, nose, and palate: the nasal septum as the pacemaker for midfacial growth // *Oral Surg Oral Med Oral Pathol Oral Radiol.* 2013;115(4):442-7. doi: 10.1016/j.oooo.2012.05.005
6. Baddam P, Bayona-Rodriguez F, Campbell SM, El-Hakim H, Graf D. Properties of the Nasal Cartilage, from Development to Adulthood: A Scoping Review. *Cartilage.* 2022 Jan-Mar;13(1):19476035221087696. doi: 10.1177/19476035221087696.
7. Schmidt G, Heiland M, Matuschek C. Presurgical Alignment of Bilateral Cleft Segments With 3D Simulation Under Special Consideration of the Vomer: A Technical Note // *Cleft Palate Craniofac J.* 2021 Jul;58(7):925-927. doi: 10.1177/1055665620965433.
8. Hattori Y, Pai BC, Saito T, Chou PY, Lu TC, Chang CS, Chen YR, Lo LJ. Long-term treatment outcome of patients with complete bilateral cleft lip and palate: a retrospective cohort study // *Int J Surg.* 2023 Jun 1;109(6):1656-1667. doi: 10.1097/JS9.0000000000000406.
9. Barteczko K, Jacob M. A re-evaluation of the premaxillary bone in humans // *Anat Embryol (Berl).* 2004;207(6):417-37. doi: 10.1007/s00429-003-0366-x.
10. Holton NE, Franciscus RG, Marshall SD, Southard TE, Nieves MA. Nasal septal and premaxillary developmental

- integration: implications for facial reduction in Homo // *Anat Rec (Hoboken)*. 2011;294(1):68-78. doi: 10.1002/ar.21288
11. Talishinskiy R. Features of the structure and surgical correction of the nasal septum of 11-year-old children // *Azerbaijan Medical Journal*. 2023 (2): 103–109. doi: 10.34921/amj.2023.2.016.
 12. Delye H, Clijmans T, Mommaerts MY, Sloten JV, Goffin J. Creating a normative database of age-specific 3D geometrical data, bone density, and bone thickness of the developing skull: a pilot study // *J Neurosurg Pediatr* 2015;16:687–702. doi: 10.3171/2015.4.PEDS1493.
 13. Zhu L, Ruan WH, Han WQ, Gu WZ. Anatomical and immunohistochemical analyses of the fusion of the premaxillary-maxillary suture in human fetuses // *J Orofac Orthop*. 2022. doi: 10.1007/s00056-022-00410-w.
 14. Jiang C, Zheng Y, Yin N, Song T. Characteristics of the development of the maxillae and vomer in patients with bilateral cleft lip and palate // *J Craniofac Surg*. 2018;29(6):1526-1530. doi: 10.1097/SCS.0000000000004469.
 15. Kimes KR, Mooney MP, Siegel MI, Todhunter JS. Size and growth rate of the tongue in normal and cleft lip and palate human fetal specimens // *Cleft Palate Craniofac J*. 1991;28(2):212-6. doi: 10.1597/1545-1569_1991_028_0212_sagrot_2.3.co_2.
 16. Trevizan M, Filho PN, Franzolin SO, Consolaro A. Premaxilla: up to which age it remains separated from the maxilla by a suture, how often it occurs in children and adults, and possible clinical and therapeutic implications: Study of 1,138 human skulls // *Dental Press J Orthod*. 2018;23(6):16-29. doi: 10.1590/2177-6709.23.6.016-029.oin.
 17. Trevizan M, Consolaro A. Premaxilla: an independent bone that can base therapeutics for middle third growth // *Dental Press J Orthod*. 2017;22(2):21-26. doi: 10.1590/2177-6709.22.2.021-026.oin.
 18. Kim JH, Oka K, Kin ZW, Murakami G, Rodriguez-Vazquez JF, Ahn SW, et al. Fetal development of the incisive canal, especially of the delayed closure due to the nasopalatine duct: a study using serial sections of human fetuses // *Anat Rec*. 2017; 300:1093-1103. doi: 10.1002/ar.23521

МОРФОМЕТРИЧЕСКИЕ ПОКАЗАТЕЛИ СОШНИКА В НОРМЕ И У ДЕТЕЙ С ВРОЖДЁННЫМ ДВУСТОРОННИМ НЕСРАЩЕНИЕМ ВЕРХНЕЙ ГУБЫ И НЁБА - СРАВНИТЕЛЬНОЕ ИССЛЕДОВАНИЕ

Л.Н.Яковенко¹, Н.В.Киселёва¹, С.О.Ребенков²

*¹Кафедра хирургической стоматологии и челюстно-лицевой хирургии детского возраста,
Национальный медицинский университет имени О.О.Богомольца, Киев, Украина;*

*²Радиологический центр Национальной детской специализированной больницы «ОХМАТДИТ» Киев,
Украина*

Резюме. В статье представлены результаты исследования, целью которого было определение возрастных изменений морфометрических показателей сошника и межчелюстной кости у детей с двусторонним несращением губы и неба (ДНГН) и протрузией межчелюстной кости.

Ретроспективный анализ компьютерно-томографических изображений включал в себя контрольную группу – 115 детей в возрасте от 6 дней до 14 лет и плод, группу с ДНГН – 20 детей в возрасте от 6 дней до 8 лет. Измерения включали длину, толщину и оптическую плотность сошника и отростка межчелюстной кости.

Морфометрические данные сошника в контрольной группе в возрасте до 1 года показали: длина – 19,6±1,8 мм, толщина – 1,63±0,25 мм, плотность – 383±98 мг/см³. Длина и толщина сошника у детей с ДНГН превышала длину, измеренную у детей без ДНГН, в 1,6 раза, плотность — в 2,4 раза (p<0,001). Установлены данные сошника у детей в возрасте 2 лет и старше в контрольной группе: длина – 28,0±5,5 мм, толщина – 1,62±0,35 мм, максимальная плотность в средней части – 742±120 мг/см³. У детей старше 2 лет с ДНГН сошник в среднем в 1,2 раза длиннее и в 2,3 раза толще по сравнению с детьми без ДНГН (p<0.001), максимальная плотность в каудальном отделе 1168±187 мг/см³ (p<0.05).

Возрастные изменения морфометрических параметров сошника и межчелюстной кости будут влиять на показания и сроки, а также на методику ортодонтического и хирургического этапов лечения детей с ДНГН и протрузией межчелюстной кости.

Correspondence to:

Natalia Kiselyova, Surgical Dentistry and Maxillofacial Surgery of Childhood Department, Bogomolets National Medical University, Kyiv, Ukraine.

e-mail: kiseleva.nv03@gmail.com

ORCID iD: <https://orcid.org/0000-0002-1587-0215>

DOI: 10.34921/amj.2023.4.022

**STAFİLOKOKK MƏNŞƏLİ PERİTONİT ZAMANI ADENOHİPOFİZİN
ELEKTRON-MİKROSKOPİK MƏNZƏRƏSİ****S.M.Yaqubova, E.Ç.Əkbərov, T.S.Sultanova, M.İ.Mirzəyev, A.Ə.Ələkbərov**
Azərbaycan Tibb Universitetinin Patoloji anatomiya kafedrası, Bakı, Azərbaycan

Məqalədə stafilokokk mənşəli peritonit zamanı adenohipofizin adenositlərində baş verən morfofunksional dəyişikliklərin elektron-mikroskopik xüsusiyyətlərinin öyrənilməsi məqsədilə aparılmış tədqiqat işi haqqında məlumat verilmişdir.

Tədqiqat obyektini kütləsi 180-200 qram olan yetkin erkək ağ siçovulların hipofiz vəzisi olmuşdur. Eksperimental heyvanlar 2 qrupa – kontrol və əsas qruplara ayrılmışdır, kontrol qrupuna 10, əsas qrupa 30 heyvan daxil edilmişdir. Tədqiqatın gedişində elektron-mikroskopik və morfometrik müayinə metodlarından istifadə edilmişdir.

Hipofizin elektron-mikroskopik tədqiqi zamanı tədqiqatın 2-ci günü əksər orqanellərin vakuollaşması və adenositlərin morfometrik göstəricilərinin nisbətən azalması ilə, tədqiqatın sonrakı mərhələləri isə (5-ci və 15-ci günü) hüceyrələrin kəskin destruksiya və nekrozu, ölçülərinin nəzərəcarpacaq dərəcədə azalması ilə xarakterizə edilir. Alınan nəticələr vəzi hüceyrələrinin periton boşluğuna yeridilmiş stafilokokk infeksiyasına – endogen intoksikasiyaya ümumi cavab reaksiyası kimi qiymətləndirilə bilər.

Açar sözlər: stafilokokk infeksiyası, adenohipofiz, xromofob, asidofil və bazofil hüceyrələr

Ключевые слова: стафилококковая инфекция, аденогипофиз, хромофобные, ацидофильные и базофильные клетки

Key words: staphylococcal infection, adenohypophysis, chromophobe, acidophilic and basophilic cells

Stafilokokk mənşəli iltihabi proseslər kəskin ağırlaşmalarla və hətta ölümlə nəticələnə bilən bir sıra patoloji proseslərin əsasını təşkil edir [1, 2]. Stafilokokkların ən geniş yayılmış patogen növlərindən olan Staphylococcus aureus orqanizmdə xüsusilə təhlükəli patoloji proseslərə səbəb olub, intensiv terapiya şübhələrində, xüsusilə, kəskin hipoksiyalı xəstələrdə müşahidə edilir. S.aureus canlı orqanizmin orqan və toxumalarına zədələyici təsir göstərərək, sinir sistemi, qan-damar sistemi, habelə hemostazın vahid tənzimlənmə mexanizmi olan, öz aralarında sıx qarşılıqlı əlaqə yaradan hipotalamo-hipofizar neyrosekretor sistem orqanlarında geniş spektrli mənfi effektlər yaradır. Bu isə S.aureus-un yüksək toksigenliyə və invazivliyə malik olması ilə izah edilir [3]. Orqanizmin S.aureus-a cavab reaksiyası isə mieloid hüceyrələrin mövcudluğundan və funksional aktivliyindən asılı olaraq dəyişir [4].

Məlumdur ki, hipotalamo-hipofizar neyrosekretor sistemin mərkəzi orqanı olan hipofiz vəzisi hazırladığı hormonlarla orqanizmin adaptasiya mexanizmlərinin inkişafında müstəsna

əhəmiyyətə malikdir [5, 6]. Digər tərəfdən infeksiyanın təsiri ilə orqanizmdə baş verən endogen intoksikasiya digər orqanlarla yanaşı, hipofizin də morfofunksional vəziyyətinin kəskin dəyişməsinə səbəb olur [6]. İndiyə qədər hipofizin fəaliyyətinə dair aparılan tədqiqatların miqyası çox geniş olsa da infeksiyon proseslər zamanı adenohipofizin morfofunksional xüsusiyyətlərinin öyrənilməsinə, habelə orqanizmdə baş verən patologiyalarda vəzi toxumasının rolunun qiymətləndirilməsinə həsr olunmuş elmi-tədqiqatların davam etdirilməsinə böyük ehtiyac vardır [6, 7, 8].

Tədqiqatın məqsədi stafilokokk mənşəli peritonit zamanı adenositlərində baş verən morfofunksional dəyişikliklərin elektron-mikroskopik xüsusiyyətlərinin öyrənilməsi olmuşdur.

Tədqiqatın materialı və metodları. Tədqiqatın gedişində kütləsi 180-200 qram olan yetkin erkək ağ siçovulların hipofiz vəzisdən istifadə edilmişdir. Eksperimental heyvanlar 2 qrupa – kontrol və əsas qruplara ayrılmışdır; kontrol qrupuna 10, əsas qrupa 30 heyvan daxil edilmişdir. Heyvanları yoluxdurmaq üçün onların periton boşluğuna fizioloji məhlulda standart üsulla hazırlanmış 1 ml həcmində

1·10⁹ mikrob hüceyrəsi/kq (hər kq-a) konsentrasiyasında həll edilmiş *S.aureus* kulturasının suspenziyası yeridilmişdir. Yarımqruplar üzrə ayrılmış heyvanlardan eksperimentin 2-ci, 5-ci və 15-ci günləri müayinə üçün materiallar götürülmüş, elektron-mikroskopik və morfometrik müayinə metodları ilə tədqiq edilmişdir. Əsas qrupa daxil edilən eksperimental heyvanlardan 1-i təcrübə apararkən buraxılan metodik səhvlər nəticəsində, 2 başı isə yeni yaranmış şəraitə uyğunlaşmadığına görə ölmüş, ölmüş və təcrübədən çıxarılmışdır. Periton boşluğuna 100 mq/kq olmaqla 2-2,5%-li teopental-natrium məhlulu yeridilməklə, heyvanlar eftanaziya edilmişdir. Təcrübə heyvanları cansızlaşdırıldıqdan sonra kəllə boşluğu açılmış, kəllə əsasında türk yəhəri üzərində yerləşmiş hipofiz vəzisi sərt qişa ilə birlikdə yatağından götürülmüş və petri kasacıqlarına qoyulmuşdur.

Vəzi toxuması əvvəlcə makroskopik qiymətləndirilmiş, sonra isə ayrı-ayrı tikələr şəklində fosfat buferində hazırlanmış (pH=7,4) 2%-li qlütaraldehyd və 2%-li paraformaldehid məhlullarında fiksasiya, eyni buferdə hazırlanmış 1%-li osmium turşusu məhlulunda isə postfiksasiya (2 saat), uyğun olaraq 50°, 70°, 80°, 90°-li etil spirti məhlullarında (30 dəqiqə), 96° və 100°-li etil spirtində (1 saat) dehidratasiya edilmiş, Araldit-Epon və spur qətranlarında qəlibləşdirilmişdir. Alınmış bloklardan 1-2 mkm və 70-100 nm qalınlığında ultranazik kəsiklər (LKB-III, Leica EM UC7 ultratomlarında) hazırlanmış, əvvəlcə 2%-li uranil-asetat məhlulu ilə, sonra isə NaOH-ın 0,1N məhlulunda 0,6%-li təmiz qurğuşun-sitratla boyadılmışdır. Ultranazik kəsiklər 80-120 kv gərginlik altında JEM-1400 transmission elektron mikroskopunda (JEOL-Japan) tədqiq edilərək,

elektronogramlar çəkilmişdir [9]. Elektronogramlarda morfometriya apararkən adenohipofizin vahid sahəyə düşən hüceyrələrinin (asidofil, bazofil və xromofobların) sayı və bir-birinə nisbəti, sitoplazmanın diametri və sahəsi, nüvələrin diametri və sahəsi ölçülmüşdür. Statistik analiz variasiya, diskriminant və dispersiya üsullarının tətbiqi ilə MS EXCEL2019 və IBM Statistics SPSS-26 proqramlarında aparılmışdır. Variasiya analizində kəmiyyət göstəricilərinin eninə müqayisəsi üçün qeyri-parametrik U-Mann-Whitney (2 qrup), uzununa müqayisəsi üçün W-Uilkokson (W-Wilcoxon), diskriminant analizdə χ^2 -meyarından (Chi-square Pearson), dispersiya analizində (ANOVA testi) F-Fisher meyarlarından istifadə edilmişdir.

Tədqiqatın nəticələri və onların müzakirəsi. Hipofizin parenximi xromofob və xromofil (asidofil və bazofil) hüceyrələrdən ibarətdir. Ölçüsünə görə ən kiçik hüceyrələr olan xromofoblar trabekulun mərkəzində qruplar halında yerləşir və vəzinin əsas kütləsinin təxminən 62,1%-ni təşkil edir. Mərkəzdən kənarında – periferik paycılarda isə xromofil hüceyrələr – 28,9% asidofil adenositlər, 9,3% bazofil adenositlər yerləşir. Xromofob, asidofil və bazofil adenositlərin bir-birinə nisbəti 62:29:9 təşkil edir (cədvəl 1).

Asidofil adenositlərin somatotroposit və laktotroposit, bazofil adenositlərin isə tirotroposit, qonadotroposit və kortikotroposit növləri ayırd edilir. Asidofil adenositlər, əsasən, somatotrop hüceyrələrlə təmsil olunur, laktotroposit adenositlərə çox az hallarda rast gəlinir.

Cədvəl 1. Normada və infeksiya zamanı adenohipofizin hüceyrələrinin kəmiyyət göstəriciləri (%-lə)

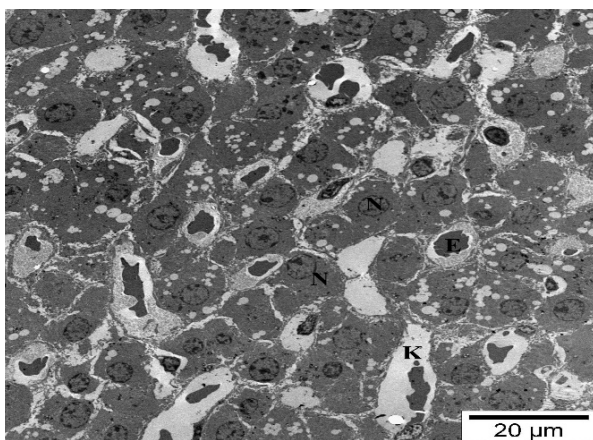
Göstəricilər	Asidofil hüceyrələr				Bazofil hüceyrələr				Xromofob hüceyrələr			
	K	Eksperimentin müddəti (günlərlə)			K	Eksperimentin müddəti (günlərlə)			K	Eksperimentin müddəti (günlərlə)		
		2	5	15		2	5	15		2	5	15
n	10	10	9	8	10	10	9	8	10	10	9	8
M	28,9	26,2	24,0	25,1	9,49	8,21	7,87	8,16	61,6	65,4	69,9	62,8
Me	28,9	26,5	24,1	25,1	9,3	8,38	8,05	8,47	62,1	65,4	69,8	62,9
Q ₁	28,0	25,7	23,7	24,6	8,40	7,36	7,28	7,19	60,6	65,2	69,2	62,6
Q ₃	29,6	26,9	24,5	25,5	10,5	9,01	8,45	8,69	62,8	65,7	70,6	63,2
p		0,000	0,000	0,001		0,034	0,013	0,051		0,000	0,000	0,051
p ₀			0,000	0,015			0,286	0,770			0,000	0,001

Qeyd: n – heyvanların sayı; K – kontrol qrup; M – variasiyanın orta göstəricisi; Me – orta struktur göstəricisi; Q₁ – I kvartil, Q₃ – III kvartil; qrupların göstəriciləri arasında fərqin statistik dürüstlüyü: p – kontrol qrupun göstəriciləri ilə (U-Mann-Whitney meyarı ilə); p₀ – 2-ci günün göstəriciləri ilə (W-Wilcoxon meyarı ilə).

Kontrol qrupa daxil edilən eksperimental heyvanların hipofiz vəzisindən hazırlanmış elektronoqramlarda adenositlər və onları əhatə edən plazmolemma aydın görünür. Sitoplazmanın mərkəzində heteroxromatini kariolemma boyunca toplanmış nüvə, nüvənin mərkəzində isə çox kiçik ölçüyə malik nüvəcikləri aydın nəzərə çarpır. Sitoplazmada az sayda sisternalardan ibarət olan dənəli endoplazmatik şəbəkə və zəif inkişaf etmiş Holci kompleksi, mitoxondrilər və onların kristləri, tək-tək sərbəst ribosom və lizosomlar görünür. Endoplazmatik şəbəkə, əsasən, sitoplazmada bərabər paylanmış qovucuqlar şəklində olması ilə seçilir. Adenositlərə xas olan əsas xüsusiyyət, sitoplazmasında çoxlu sayda yüksək elektron sıxlıqla xarakterizə olunan və bütün sitoplazma boyunca bərabər paylanan sferik formalı iriölçülü sekretor qranulların olmasıdır (şəkil 1).

Eksperimentin 2-ci günü infeksiyanın təsiri ilə xromofobların sayı artmış, asidofil və bazofil adenositlərin sayı isə əksinə azalmışdır və onların bir-birinə nisbəti 65:8:27% olmuşdur (cədvəl 1).

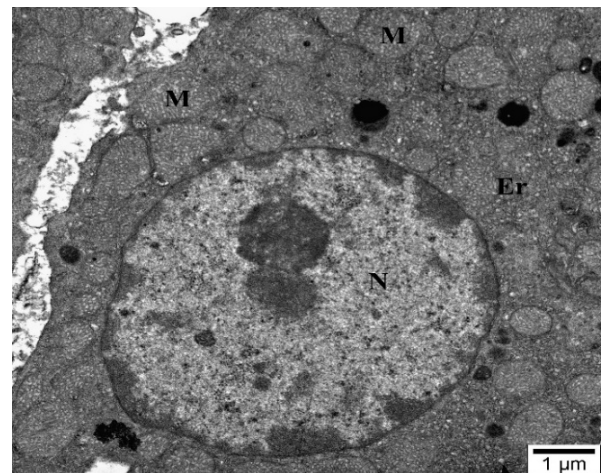
Əsas qrupda aparılan elektron-mikroskopik tədqiqatlar zamanı adenohipofizin histoarxitektikasında iki hüceyrə növü aşkar edilir. Bunlardan biri homogen tərkibli ayrı-ayrı böyük qranullara malik şəffaf sitoplazmalı hüceyrələr, digəri isə coxsaylı vezikullara və kiçik ölçülü sekretor qranullara malik ikiqat membranla əhatə olunmuş hüceyrələrdir. Elektronogramlarda adenositlərin, əsasən də, tirotroposit və



Şəkil 1. Kontrol qrupu: Adenohipofizin normal histotopografiyası: N-nüvə; K-kapilyar; E-eritrosit. TEM. Uranil asetat və təmiz qurğuşun sitratla boyama. Miqyas – 20 mkm.

kortikotropositlərin strukturunda patoloji dəyişikliklər qeyd edilir. Tirotroposit və kortikotropositlərdə plazmolemmaların çoxsaylı invaginasiyaları aydın nəzərə çarpır. Hüceyrələrin əksəriyyətinin sitoplazması şəffaf, nüvələri girdə və ya oval formada olub, nüvə xromatininin marginasiyaya uğramış şəkildə qeyri-bərabər paylanması müşahidə edilir. İnfeksiyanın təsiri ilə sekretor qranulların ölçüsü artır və sayı əhəmiyyətli dərəcədə azalır, vezikulların sayı isə əksinə artır, onlar sitoplazmada səpələnmiş vəziyyətdə görünür. Tirotropositlərdə hidropik damlalar nəzərə çarpır və vakuol distrofiyası əlamətləri qeyd edilir, onların sitoplazmasında membranla əhatə olunmuş çoxsayda xırda və tək-tək iri vakuollar müəyyən edilir, vakuolların böyük əksəriyyəti mərkəzdə lokalizasiya olunur (şəkil 2). Mitoxondrilərin ümumi sayı azalır, onlar şişir, kristlərinin hissəvi destruksiyası baş verir. Sitoplazmada endoplazmatik şəbəkənin sisternaları genişlənir, mikroqovucuq və borucuqlardan ibarət Holci kompleksi də genişlənmiş boşluq şəklində izlənilir. Az sayda lizosom və ribosomlara, bəzən isə lizosomabənzər strukturlara rast gəlinir.

Morfometrik tədqiqatlar göstərir ki, stafilkokkla yoluxdurmadan sonra adenositlər üçün sitoplazma və nüvələrinin ölçülərinin azalma tendensiyası xarakterikdir. Azalma, əsasən, bazofil və asidofil hüceyrələrdə qeyd edilir. Belə ki, hüceyrələrin sitoplazmalarının sahəsi kontrol qrupu ilə müqayisədə təxminən 0,6% azalır, asidofillərdə bu göstərici 50,0 mkm² (p=0,344),



Şəkil 2. Əsas qrup: tədqiqatın 2-ci günü. Adenohipofizin histotopografiyası: M-mitoxondri; N-nüvə; Er-endoplazmatik retikulum. TEM. Uranil asetat və təmiz qurğuşun sitratla boyama. Miqyas – 1 mkm.

bazofillərdə isə 57,4 mkm² (p=0,496) təşkil edir. Nüvələrinin sahəsi də asidofillərdə 9,5% (p=0,001), bazofillərdə 4% (p=0,041) azalır. Hüceyrələrin sitoplazmasında həm də nüvəciklərin ölçüləri statistik olaraq azalır. Xromofobların sitoplazmasının ümumi sahəsinin isə 1% (p=0,406) artması qeyd edilir (cədvəl 2).

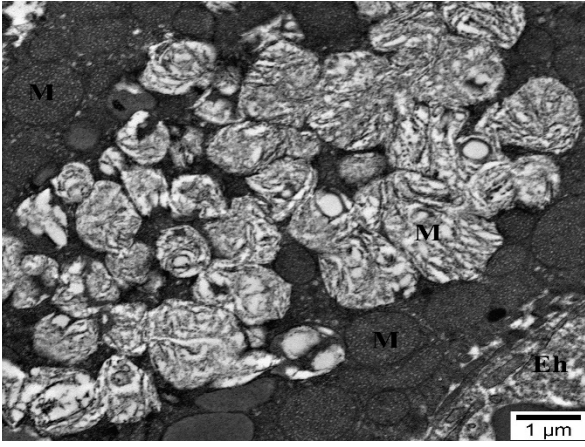
Ekspəriməntin 5-ci günü infeksiya proses modelləşdirilmiş ekspəriməntal heyvanların adənohipofizinin elektron-mikroskopik müayinəsi zamanı vəzinin periferik hissəsinin hüceyrələri zəif nəzərə çarpır, çoxlu sayda asidofil və

bazofillərin vakuolizasiyaya uğraması, boşalmış plazmolemmənin sitoplazmaya doğru çökməsi qeyd edilir. Somatotroposit, triotroposit və kortikotropositlərin əksəriyyətində nüvə və nüvəciyin konturları və strukturu aydın görünür. Mitoxondrilərin membranı ikikonturluluğunu itirir və nüvənin yaxınlığında vakuollar şəklində görünür. Bəzi hüceyrələrdə mitoxondrilərin kristallərinin dağılması, fraqmentasiyaya uğraması, hissələrinin sitoplazmada səpələnməsi, bəzi hüceyrələrdə isə mitoxondrilərin mielin cisimcikləri müşahidə edilir (şəkil 3).

Cədvəl 2. Normada və infeksiya zamanı adənohipofizin hüceyrələrinin sahə göstəriciləri (mkm²)

Gösrəricilər	Asidofil hüceyrələr				Bazofil hüceyrələr				Xromofob hüceyrələr				
	K	Ekspəriməntin müddəti (günlərlə)			K	Ekspəriməntin müddəti (günlərlə)			K	Ekspəriməntin müddəti (günlərlə)			
		2	5	15		2	5	15		2	5	15	
n	10	0	9	18	10	10	9	18	10	10	9	18	
I.	M	72,0	69,6	67,8	65,1	92,3	90,5	89,0	88,8	49,0	52,7	50,7	49,4
	Me	72,3	69,9	68,0	65,5	92,3	90,4	88,8	88,8	49,4	53,0	50,6	49,4
	Q ₁	71,0	68,6	67,0	64,5	91,6	89,7	88,1	87,7	48,1	52,0	49,9	48,7
	Q ₃	73,0	70,3	68,5	66,1	93,3	91,5	90,0	89,5	49,8	53,5	51,6	50,1
	p		0,001	0,000	0,000		0,010	0,001	0,013		0,000	0,013	0,495
	p ₀			0,003	0,001			0,033	0,025			0,003	0,001
II.	M	50,0	49,7	48,5	48,4	57,4	57,0	57,8	57,1	30,5	30,8	30,3	30,1
	Me	50,3	50,0	48,8	48,9	57,7	57,4	58,0	56,9	29,7	30,0	29,7	28,9
	Q ₁	48,8	48,6	47,8	47,2	56,4	56,1	57,0	56,5	28,8	29,3	28,9	28,5
	Q ₃	50,4	50,1	49,0	48,9	59,0	58,3	58,6	58,0	31,6	31,9	31,2	31,5
	p		0,344	0,068	0,406		0,496	0,790	0,894		0,406	0,894	0,435
	p ₀			0,131	0,064			0,374	0,558			0,424	0,222
III.	M	22,0	19,9	19,3	16,8	34,9	33,5	31,2	31,7	18,6	21,9	20,3	19,3
	Me	22,0	19,9	19,5	16,7	35,0	33,6	31,3	31,9	18,6	22,2	21,1	19,8
	Q ₁	21,1	19,0	18,5	16,2	33,7	32,3	30,2	30,5	16,9	20,4	19,3	18,6
	Q ₃	22,9	20,7	20,0	17,3	35,9	34,2	32,0	32,4	19,9	23,0	21,3	20,2
	p		0,001	0,000	0,003		0,041	0,000	0,068		0,003	0,068	0,435
	p ₀			0,230	0,001			0,002	0,008			0,076	0,019

Qeyd: K – kontrol qrup; n – heyvanların sayı; I – hüceyrələrin sahəsi; II – hüceyrələrin sitoplazmasının sahəsi; III – hüceyrələrin nüvələrinin sahəsi; M – variasiyanın orta göstəricisi; Me – orta struktur göstərici; Q₁ – I kvartil, Q₃ – III kvartil; qrupların göstəriciləri arasında fərqin statistik dürüstlüyü: p – kontrol qrupun göstəriciləri ilə (U-Mann-Whitney meyarı ilə); p₀ – 2-ci günün göstəriciləri ilə (W-Wilcoxon meyarı ilə).

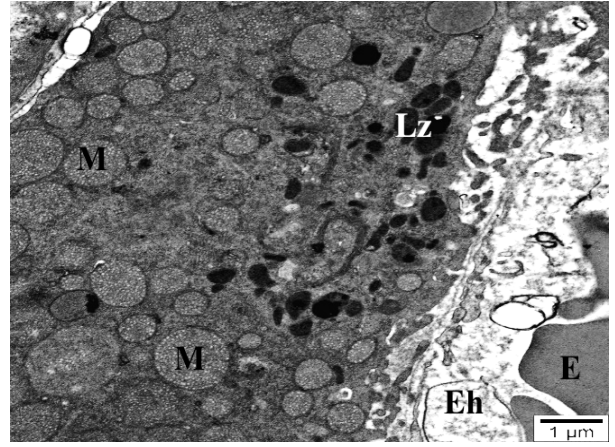


Şəkil 3. Əsas qrup: tədqiqatın 5-ci günü. Adenohipofizin histotopoqrafiyası: M-mitoxondri; Eh-endotel hüceyrəsi. TEM. Uranil asetat və təmiz qurğuşun sitratla boyama. Miqyas – 1 mkm.

Xromofoblarda əhəmiyyətli ultrastruktur dəyişikliklər qeyd edilmir, bəzi mitoxondrilər şişkin, kristləri hamarlaşmış, endoplazmatik şəbəkənin isə yalnız bəzi hissələri genişlənmiş vəziyyətdə görünür. İnfeksiyanın təsiri ilə sinusoid kapillyarların divarları ultrastruktur baxımdan ödemli olub, mənfəzinin kəskin genişlənməsi qeyd edilir.

Tədqiqatın 15-ci günü əsas qrupun heyvanlarının hipofiz vəzisinin strukturunda baş verən morfoloji dəyişikliklər eksperimentin əvvəlki müddətlərinə bənzəyir. Lakin tədqiqatın sonunda bu dəyişikliklər vəzinin müxtəlif səviyyələrində natamam reparativ-regenerasiya prosesləri ilə xarakterizə olunur. İnfeksiyanın təsiri ilə vəzinin əksər hüceyrələrində nüvə ölçülərini qoruyub saxlayır, tək-tək invaginasiya olunmuş kariolemmalara rast gəlinir. Onların bəzilərində xromatinin miqdarının əhəmiyyətli dərəcədə azalması qeyd olunur, bəzilərdə isə xromatin tamamilə nəzərə çarpmır (şəkil 4).

Bəzi adenositlərin, əsasən də, somatotropositlərin sitoplazması vakuolizasiyaya uğrayır. Sekretor qranullarda da ultrastruktur səviyyədə dəyişikliklər müşahidə edilir, onların ölçüləri artır, sayı və elektron sıxlığı isə əksinə, azalır. Sekretor qranulların forması da əhəmiyyətli dərəcədə dəyişir və onların bəziləri uzanmış forma əldə edir, bəzi hüceyrələrdə isə qranulların aqreqasiyası qeyd edilir. Sekretor qranulların sayının azalması fonunda endoplazmatik şəbəkənin sisternaları vakuol kimi boşluqların meydana gəlməsi ilə nəzərə çarpacaq dərəcədə genişlənir. Endoplazmatik



Şəkil 4. Əsas qrup: tədqiqatın 15-ci günü. Adenohipofizin histotopoqrafiyası: M-mitoxondri; Lz-lizosom; Eh-endotel hüceyrəsi; E-eritrosit. TEM. Uranil asetat və təmiz qurğuşun sitratla boyama. Miqyas – 1 mkm.

şəbəkənin sisternalarının əmələ gətirdiyi vakuollar fonunda isə mitoxondrilərin ölçüləri azalır və onların kristləri zəif nəzərə çarpar. Kortikotropositlərin bəzi mitoxondrilərində kristlər demək olar ki, aşkar olunmur – onların vakuolizasiyası qeyd edilir. Sitoplazmada Holci kompleksinin şəffaflaşmış mikroqovucuqları zəif görünür, lizosom və ribosomlar isə nəzərə çarpmır.

Elektronoqramlarda sinusoid kapillyarların divarlarında endotel hüceyrələrin fenestrələrinin kiçilməsi, endotellərəarası məsafənin daralması və nüvələrinin büzülməsi diqqəti cəlb edir. Sinusoid kapillyarların mənfəzində aqreqasiyaya uğramış eritrositlər nəzərə çarpar.

Tədqiqatın bu mərhələsində alınan morfo-metrik göstəriciləri əvvəlki mərhələdəki (5-ci gün) göstəricilərlə müqayisə edərək fərqli nəticələr əldə edilmişdir. Bazofil və xromofob adenositlərin sitoplazmasının sahəsi müvafiq olaraq 1,9% ($p=0,247$) və 2,7% ($p=0,355$) azaldığı halda, asidofillərin sitoplazmasının sahəsi cüzi, 0,2% ($p=0,817$) artmışdır. Lakin infeksiyanın təsiri ilə daha çox zədələnməyə məruz qalan somatotropositlərdə nüvələrin olduğu (sahəsi $16,7 \text{ mkm}^2$ və diametri – $4,62 \text{ mkm}$) qeyd edilir. Eksperimentin 5-ci günü ilə müqayisədə asidofillərin nüvələrinin sahəsi 14,4%, diametri 7,4% azalır ($p=0,001$). Xromofob adenositlərin də nüvələrinin ölçülərinin kəskin azalması infeksiyanın təsirini əks etdirir. Belə ki, xromofobların nüvələrinin sahəsi 5-ci günə müqayisədə 6,2% ($p=0,083$) və diametri 3,3% ($p=0,093$) azalır, müvafiq olaraq $19,8 \text{ mkm}^2$ və $5,02 \text{ mkm}$ təşkil edir (cədvəl 2 və 3).

Cədvəl 3. Normada və infeksiya zamanı adenohipofizin hüceyrələrinin diametr göstəriciləri (mkm)

Göstəricilər	Asidofil hüceyrələr				Bazofil hüceyrələr				Xromofob hüceyrələr				
	K	Eksperimentin müddəti (günlərlə)			K	Eksperimentin müddəti (günlərlə)			K	Eksperimentin müddəti (günlərlə)			
		2	5	15		2	5	15		2	5	15	
n	10	10	9	18	10	10	9	18	10	10	9	18	
I.	M	9,58	9,42	9,30	9,11	10,8	10,7	10,6	10,6	7,90	8,20	8,03	7,93
	Me	9,60	9,44	9,31	9,14	10,8	10,7	10,6	10,6	7,93	8,22	8,03	7,93
	Q ₁	9,51	9,35	9,24	9,07	10,8	10,7	10,6	10,6	7,83	8,14	7,98	7,88
	Q ₃	9,64	9,46	9,35	9,17	10,9	10,8	10,7	10,7	7,97	8,25	8,11	7,99
	p		0,001	0,000	0,001		0,010	0,001	0,001		0,000	0,010	0,589
	p ₀			0,004	0,001			0,036	0,022			0,002	0,001
II.	M	7,82	7,96	7,86	7,85	8,55	8,52	8,58	8,53	6,23	6,26	6,21	6,19
	Me	7,81	7,98	7,88	7,89	8,58	8,56	8,60	8,52	6,16	6,18	6,16	6,07
	Q ₁	7,74	7,87	7,81	7,75	8,48	8,45	8,53	8,48	6,05	6,11	6,07	6,02
	Q ₃	7,92	7,99	7,90	7,90	8,67	8,62	8,64	8,59	6,34	6,37	6,30	6,34
	p		0,058	0,668	0,696		0,496	0,859	0,433		0,427	0,894	0,524
	p ₀			0,129	0,056			0,374	0,591			0,477	0,222
III.	M	5,30	5,03	4,96	4,62	6,67	6,53	6,31	6,35	4,84	5,28	5,09	4,95
	Me	5,29	5,04	4,99	4,62	6,68	6,54	6,32	6,38	4,88	5,32	5,19	5,02
	Q ₁	5,18	4,92	4,86	4,55	6,55	6,41	6,21	6,23	4,63	5,10	4,96	4,87
	Q ₃	5,40	5,14	5,05	4,70	6,77	6,60	6,39	6,42	4,96	5,41	5,21	5,07
	p		0,001	0,000	0,001		0,037	0,000	0,001		0,003	0,060	0,315
	p ₀			0,248	0,001			0,002	0,007			0,075	0,019

Qeyd: K – kontrol qrup; n – heyvanların sayı; I – hüceyrələrin diametri; II – hüceyrələrin sitoplazmasının diametri; III – hüceyrələrin nüvələrinin diametri; M – variasiyanın orta göstəricisi; Me – orta struktur göstərici; Q₁ – I kvartil, Q₃ – III kvartil; qrupların göstəriciləri arasında fərqi statistik dürlütlüyü: p – kontrol qrupun göstəriciləri ilə (U-Mann-Whitney meyarı ilə); p₀ – 2-ci günün göstəriciləri ilə (W-Wilcoxon meyarı ilə).

Yekun. Stafilokokk infeksiyasının təsiri ilə adenohipofizin hüceyrələrində eksperimentin davam etmə müddətindən və periton boşluğunun zədələnmə dərəcəsindən asılı olaraq kəskin patomorfoloji dəyişikliklər baş verir. Tədqiqatın ilk günlərindən etibarən peritonit modeli yaradılmış eksperimental heyvanların vəzi hüceyrələrində morfofunksional disbalansın struktur əsasını progressiv zədələnmə, əksər orqanellərin vakuollaşması və adenositlərin morfometrik göstəricilərinin nisbətən azalması təşkil edir. Tədqiqatın sonrakı mərhələlərində isə infeksiyanın təsiri ilə adenositlərin kəskin destruksiya və nekrozu kimi

morfofunksional dəyişikliklərin daha da dərinləşməsi, distrofik və nekrobiotik proseslərə məruz qalmış hüceyrələrin ölçülərinin nəzərə çarpacaq dərəcədə azalması ilə xarakterizə olunur.

Beləliklə, eksperiment zamanı endogen intoksikasiya nəticəsində adenohipofizdə müşayiət olunan morfoloji (elektron-mikroskopik) mənzərə adenositlərdə inkişaf edən distrofik və nekrobiotik dəyişiklikləri əks etdirir ki, bu da vəzi toxumasının eksperimental peritonitə ümumi cavab reaksiyası kimi qiymətləndirilə bilər.

ƏDƏBİYYAT

1. Heming N., Sivanandamoorthy S., Meng P., Annane D. The Endocrine System in Sepsis. In: Wiersinga W., Seymour C. (eds) Handbook of Sepsis. 2018. Springer, Cham. https://doi.org/10.1007/978-3-319-73506-1_5
2. Hajdamowicz NH, Hull RC, Foster SJ, Condliffe AM. The Impact of Hypoxia on the Host-Pathogen Interaction between Neutrophils and Staphylococcus aureus / N.H.Hajdamowicz, R.C. Hull, S.J. Foster [et al.] // International Journal of Molecular Sciences. – 2019, 20(22), – p. 55-61
3. Hueston C.M., Deak T. The inflamed axis: the interaction between stress, hormones, and the expression of inflammatory-related genes within key structures comprising the hypothalamic-pituitary-adrenal axis // Physiology & behavior. – 2014, 124, – p. 77-91
4. Yaqubova S.M., Əkbərov E.Ç., Mirzəyeva T.N. Stafillokokk infeksiyası və hipofizar-adrenal-tiroid sistemin patomorfoloji xarakteristikası // – Bakı: Təbiət və Elm, –2020. №3, – s. 69-73.
5. Yaqubova, S.M. Hipobarik hipoksiya zamanı hipofizin morfofunksional xüsusiyyətləri // – Bakı: Azerbaijan Medical Journal, – 2019. №3, – c. 87-93.
6. Yaqubova S.M. Uzunmüddətli hipoksiya şəraitində böyrəküstü və qalxanabənzər vəzilərin patomorfoloji xüsusiyyətləri // Azerbaijan Medical Journal, – 2019. №4, – s. 87-93.
7. Yaqubova S.M., Əkbərov E.Ç., Rüstəмова S.M. Stress amilinin endokrin sistemin morfoloqiyasına təsir mexanizmləri // Azerbaijan Medical Journal, – 2021. №1, – s. 129-134.
8. Yagubova S.M., Akbarov E.Ch. Morphological Changes in Endocrine Organs During Hypoxia and Staphylococcal Infection // III Uluslararası Turaz Akademi «Şiddet Ve Medya» mövzusunda Adli Bilimlər, Adli Tip və Patoloji Konqresi toplusu, – Bakı: – 8-12 Eylül, – 2021. – p. 383.
9. Уикли Б.С. Электронная микроскопия для начинающих / Б.С.Уикли, – Москва: Мир, – 1975, – 324 с. [Uikli B.S. Jelektronnaja mikroskopija dlja nachinajushhh / B.S.Uikli, – Moskva: Mir, – 1975, – 324 s.]

ЭЛЕКТРОННО-МИКРОСКОПИЧЕСКАЯ КАРТИНА АДЕНОГИПОФИЗА ПРИ ПЕРИТОНИТЕ СТАФИЛОКОККОВОГО ГЕНЕЗА

С.М.Ягубова, Е.Ч.Акбаров, Т.С.Султанова, М.И.Мирзоев, А.А.Алакбаров

Кафедра патологической анатомии Азербайджанского медицинского университета, Баку, Азербайджан

Резюме. В статье представлены сведения о научно-исследовательской работе, проведенной с целью изучения электронно-микроскопических особенностей морфофункциональных изменений, возникающих в аденоцитах аденогипофиза при перитоните стафилококкового происхождения.

Объектом исследования служил гипофиз взрослых белых крыс-самцов массой 180-200 грамм. Подопытные животные были разделены на 2 – контрольную и основную группы, в контрольную группу вошли 10 животных, в основную – 30. В ходе исследования использовались электронно-микроскопический и морфометрический методы исследования.

При электронно-микроскопическом исследовании гипофиза на 2-е сутки исследования характерна вакуолизация большинства органелл и относительное снижение морфометрических показателей аденоцитов, тогда как на более поздних этапах исследования (5-й и 15-й день) характерны резкое разрушение и некроз клеток и значительное уменьшение их размеров. Полученные результаты можно оценить как общую реакцию железистых клеток на стафилококковую инфекцию, введенную в брюшную полость – эндогенную интоксикацию.

ELECTRON MICROSCOPIC PICTURE OF THE ADENOHYPHYSIS IN PERITONITIS OF STAPHYLOCOCCAL ORIGIN

S.M.Yagubova, E.Ch.Akbarov, T.S.Sultanova, M.I.Mirzaev, A.A.Alakbarov

Department of Pathological Anatomy, Azerbaijan Medical University, Baku, Azerbaijan

Summary. The article presents information about research work carried out to study the electron microscopic features of morphofunctional changes that occur in adenocytes of the adenohypophysis during peritonitis of staphylococcal origin.

The object of the study was the pituitary gland of adult white male rats weighing 180-200 grams. Experimental animals were divided into 2 – control and main groups, 10 animals were included in the control group and 30 animals in the main group. During the study, electron microscopic and morphometric

research methods were used.

An electron microscopic examination of the pituitary gland on the 2nd day of the study is characterized by vacuolization of most organelles and a relative decrease in the morphometric parameters of adenocytes, while at later stages of the study (5th and 15th days), they are characterized by sharp destruction and necrosis of cells and a significant decrease in their sizes. The obtained results can be evaluated as a general reaction of glandular cells to a staphylococcal infection introduced into the abdominal cavity – endogenous intoxication.

Müəlliflə əlaqə üçün:

Yaqubova Samirə Məmməd həsən qızı, Azərbaycan Tibb Universitetinin Patoloji anatomiya kafedrası

E-mail: syagubova.71@gmail.com

DOI: 10.34921/amj.2023.4.023

EKSPERİMENTDƏ KANABİDİOL YAĞININ TƏTBİQİNDƏN SONRA QARACİYƏRİN MİKROSİRKULYATOR HÖVZƏSİNİN ARXİTEKTONİKASI VƏ STRUKTUR MÜTƏŞƏKKİLLİYİ

L.İ.Volos, N.N.Şevçuk

Daniil Halitski ad. Lvov Milli Tibb Universitetinin Patoloji anatomiya və məhkəmə təbabəti kafedrası, Lvov, Ukrayna

Xülasə. Məqalədə kannabidiol (KBD) yağının eksperimental şəraitdə tətbiqindən sonra qaraciyərin mikrosirkulyator hövzəsində baş verən dəyişikliklərin histoloji və immunhistokimyəvi üsullarla qiymətləndirilməsi aparılmış tədqiqat işi haqqında məlumat verilmişdir. Eksperimentlər kütləsi 180-200 q., yaşı 5-7 ay olan 42 erkək siçovul üzərində aparılmışdır.

Tədqiqat göstərmişdir ki, qidasına 10 %-li KBD yağı əlavə edilən eksperimental heyvanların qaraciyərinin mikrosirkulyator sistemində əhəmiyyətli bir dəyişiklik baş vermir. 14 və 28 gün 10 %-li KBD tətbiqindən sonra qaraciyərin struktur müəşəkkilliyi pozulmuş mərkəzi venalarının, qaraciyər üçlüyünün, sinusoidal kapillyarların divarları kontrol qrupun heyvanlarındakından fərqlənir. Qanın realoji xassələrində dəpedezlə əlaqəli mikrohemorragiya tipli eritrostaz, qanın seperasiyası, leykostaz, qansızma şəkilli patoloji dəyişikliklər və nekrozlaşma müşahidə edilmir. 14 və 28 gün KBD almış heyvanlarda qaraciyərin mərkəzi venasının morфомetriyasında müvafiq olaraq 87,7 mkm və 90,89 mkm nəticə alınmışdır; bu, kontrol qrupun göstəricilərindən ($88,73 \pm 1,1$ mkm) statistik baxımdan etibarlı şəkildə fərqlənir ($p > 0,05$).

Beləliklə, tədqiqatın nəticəsi göstərmişdir ki, 10 %-li KBD-nin qəbulu qaraciyərin mikrosirkulyator damar mənfəzinə zədələyici təsir göstərmir.

Açar sözlər: Cannabis sativa, kannabidiol, qaraciyər, mikrosirkulyasiya

Ключевые слова: Cannabis sativa, каннабидиол, печень, микрогемодициркуляторное русло

Key words: Cannabis sativa, cannabidiol, liver, microhemocirculation

АРХИТЕКТОНИКА И СТРУКТУРНАЯ ОРГАНИЗАЦИЯ МИКРОГЕМОДИЦИРКУЛЯТОРНОГО РУСЛА ПЕЧЕНИ ПОСЛЕ ЭКСПЕРИМЕНТАЛЬНОГО ПРИМЕНЕНИЯ МАСЛА КАННАБИДИОЛА

Л.И.Волос, Н.Н.Шевчук

Кафедра патологической анатомии и судебной медицины Львовского национального медицинского университета имени Данила Галицкого, Львов, Украина

В статье представлены результаты исследования, проведенного с целью гистологической и иммуногистохимической оценки микрогемодициркуляторного русла печени после 14 и 28 дней применения 10% масла каннабидиола (CBD Oil 10%) в эксперименте. Эксперименты были проведены на 42 крысах-самцах, в возрасте 5-7 месяцев, массой 180-200 г.

Установлено, что 10 % масло КБД, которое в качестве пищевой добавки получали экспериментальные животные не оказывало отрицательного влияния на микроциркуляторное русло печени. После 14 и 28 дней применения 10 % масла КБД структурная организация микроциркуляторного русла печени не нарушена, состояние сосудистых стенок центральных вен, печеночных триад, синусоидных капилляров не отличается от препаратов контрольной группы, нарушения реологических свойств крови в виде эритростазов с диapedезными микрогеморрагиями, сепарации крови, лейкостазов, патологические изменения в виде кровоизлияний, воспаления и некроза не наблюдается. Результаты морфометрии диаметра центральной вены обеих подгрупп демонстрировали показатели от 87,79 мкм до 90,89 мкм со средним диаметром $88,73 \pm 1,1$ мкм, что не отличалось от контрольной группы ($p > 0,05$).

Таким образом, результаты проведенных исследований демонстрируют, что применение 10% масла КБД не представляет риска повреждения микрогемодициркуляторного русла печени.

Каннабидиол (CBD, КБД) является распространенным непсихотропным фитохимическим компонентом, который присутствует в *Cannabis sativa* (марихуана) [1] который в последнее время является предметом активной дискуссии о применении при достаточно широком спектре заболеваний [1, 2]. В частности, он является основным компонентом EPIDIOLEX®, препарата, показанного для лечения резистентных к лекарствам эпилептических приступов, связанных с синдромами Драве и Леннокса-Гасто [3]. КБД также был предложен для лечения ряда других нервно-психических расстройств, например шизофрении, социальной фобии, посттравматическом стрессе, депрессии, биполярном расстройстве, нарушении сна и болезни Паркинсона, для которых в настоящее время продолжаются клинические испытания [4], а также при хронической боли, злокачественных опухолях, воспалительных и аутоиммунных заболеваниях, и диабетических осложнениях [5, 6].

Помимо предполагаемых благоприятных эффектов, накопление данных доклинических исследований *in vivo* и крупномасштабных клинических испытаний показывает, что КБД может вызывать несколько потенциально негативных последствий для здоровья учитывая неврологическую, сердечно-сосудистую и репродуктивную токсичность [7]. Особую озабоченность вызывает риск гепатотоксичности, вызванной КБД [8]. В относительно недавних клинических испытаниях повышенные ферменты печени наблюдались у 5–20% пациентов, получавших КБД, и несколько пациентов были исключены из-за угрозы фульминантной печеночной недостаточности [9].

Поскольку на сегодняшний день расширение рынка КБД кажется неизбежным, необходимы дополнительные научные исследования. В связи с вышеизложенным **целью** настоящего исследования явилась гистологическая и иммуногистохимическая оценка микрогемоциркуляторного русла печени после 14 и 28 дней экспериментального применения 10% масла каннабидиола.

Материалы и методы исследования. Эксперимент выполнен на 42 половозрелых белых крысах-самцах, массой 180–230 г, в возрасте 5–7 месяцев от начала эксперимента. Все животные

находились в стандартных условиях вивария Львовского национального медицинского университета имени Данила Галицкого. Основная группа составила 36 животных и была разделена на две подгруппы: I подгруппа – 18 животных, которым в течение 14 дней 1 раз в сутки в одинаковый промежуток времени в основной корм добавляли 5 капель (3 мг) 10% масла каннабидиола и II подгруппа – 18 животных, которым каннабидиол добавляли в течение 28 дней. Контрольная группа составила 6 половозрелых белых крыс-самцов. Забор биологического материала производился после эвтаназии с использованием диэтил эфира. Гистологические препараты изготавливались по стандартной методике и окрашивались гематоксилином и эозином. Иммуногистохимические исследования проводили на гистологических срезах из парафиновых блоков, предназначенных для стандартного морфологического исследования. В работе использовались моноклональные антитела к CD68 антигену макрофагов (Клон KP1, DAKO), CD31 антигену эндотелия сосудов (Клон JC70A, Thermo Fisher scientific). Исследования проводились в соответствии с протоколом производителя с необходимыми контролями. Визуализацию ИГХ реакции выполняли с помощью системы детекции DAKO EnVision+System с хромогеном диаминобензидином. При проведении гистологического, иммуногистохимического и морфометрического исследования [10] использовался светооптический микроскоп Leica DM 2500 (Leica Microsystems GmbH, Германия) с цифровой камерой Leica DFC450 C (Германия). Морфометрическое исследование сосудов микроциркуляторного русла осуществлялось с помощью программного обеспечения Aperio ImageScope v12.3.3 (Leica biosystems, Wetzlar, Германия). При морфометрии установлены следующие показатели: диаметры сосудов и толщина стенки, диаметры синусоидов. Средние значения показателей приведены в виде среднего арифметического и ошибки среднего арифметического ($M \pm m$). Оценка достоверной разницы между показателями проводилась при помощи критерия Стьюдента. Если уровень значимости меньше 0,05, делали вывод о наличии достоверных различий между группами.

Эксперименты проведены в соответствии с положениями Европейской конвенции по защите позвоночных животных, используемых для экспериментальных и других научных целей (Страсбург, 1986), Директивы Совета Европы 2010/63/EU, Закона Украины №3447-IV «О защите животных от жестокого обращения».

Результаты исследования. При гистоло-

гическом исследовании препаратов микрогемодиализаторного русла печени центральные вены печеночных долек в обеих экспериментальных подгруппах были круглой или овальной формы. Стенка центральной вены тонкая, выстлана одним слоем эндотелиальных клеток. Уплотненный эндотелий характеризовался наличием также плоских гиперхромных ядер. Цитоплазма эндотелиальных клеток равномерно и интенсивно окрашивалась маркером CD31 и имела четкие, ровные контуры. Использование иммерсии и увеличение изображения в 1000 раз показало прерывистую базальную мембрану и наличие тонкого пространства, которое являлось продолжением пространства Диссе многочисленных синусоидов, впадавших в центральную вену. Результаты проведенных морфометрических исследований диаметра центральной вены обеих подгрупп демонстрировали показатели от 87,79 мкм до 90,89 мкм со средним диаметром $88,73 \pm 1,1$ мкм, что не отличалось от контрольной группы ($p > 0,05$). Центральные вены нескольких соседних долек соединялись с поддольковыми венами, которые проходили в соединительнотканых прослойках отдельно от печеночных триад, не имели соединения с синусоидами и впадали в нижнюю полую вену. Морфологически центральные вены были без особенностей (рис. 1а, б).

Портальные тракты не изменены, образованы печеночной артерией, портальной веной, желчными протоками и лимфатическими сосудами и проходили в соединительнотканых прослойках в вершинах долек. В каждом портальном тракте располагались по одной-две и даже в некоторых трактах больше печеночных артерий, кровоснабжавших желчные протоки. Печеночные артерии портальных трактов овальной или округлой формы, в некоторых из них в просвете имеются эритроцитарные агрегаты. Стенка печеночной артерии незначительно утолщена, ее внутренняя оболочка выстлана сохранным эндотелием. Ядра эндотелиальных клеток плоские, удлиненной формы. Встречается также незначительное набухание эндотелия. Нами произведены замеры внутреннего диаметра печеночной артерии и толщины ее стенки. Определяли

поперечный, продольный и диагональный размеры просвета, а также замеры толщины стенки по периметру в разных местах. Число и диаметр артерий в триаде широко варьировали. Диаметр артерий овальной формы несколько отличался от диаметра артерии круглой формы. Продольный замер диаметра печеночной артерии овальной формы был наибольшим и составил 61,88 мкм, диагональный – 46,20 мкм, поперечный – 37,63 мкм. Средний диаметр печеночных артерий на срезе круглой формы составил $45,7 \pm 3,5$ мкм. Толщина стенки по периметру была неравномерной и составляла в разных местах от 3,87 мкм до 4,78 мкм. В отдельных случаях просвет печеночной артерии в портальных трактах сужен за счет выпячивания эндотелиальных клеток в просвет в виде частокола и наличия единичных лейкоцитов вдоль стенки.

В портальных трактах среди всех компонентов печеночной триады междольковые вены (ветви воротной вены печени) обеих экспериментальных подгрупп характеризовались наибольшим диаметром просвета. Средний диаметр был равен $67,3 \pm 4,5$ мкм. Хотя наблюдались случаи в I экспериментальной подгруппе, когда диаметр терминальных ветвей портальных вен был равен 50 мкм.

Синусоидные капилляры при окраске гематоксилином и эозином выглядели как светлые щелевидные пространства между рядами печеночных балок, имели радиальное направление, сходились к центру долек и впадали в центральную вену (рис. 1с). Выстилка стенки синусоидных капилляров сформирована эндотелиоцитами и клетками Купфера. Эндотелиоциты выстилали основную часть поверхности синусоидных капилляров. ИГХ типирование с помощью маркера CD31 позволило хорошо визуализировать стенку синусоидов. На большом увеличении микроскопа эндотелиоциты синусоидов имели вытянутую форму и овальное гиперхромное ядро, выступавшее в просвет капилляра. Перипортальные синусоиды больше были представлены извилистыми каналами, тогда как центрлобулярные синусоиды были прямыми. В зависимости от топографии в печеночной дольке диаметр просветов синусоидов отли-

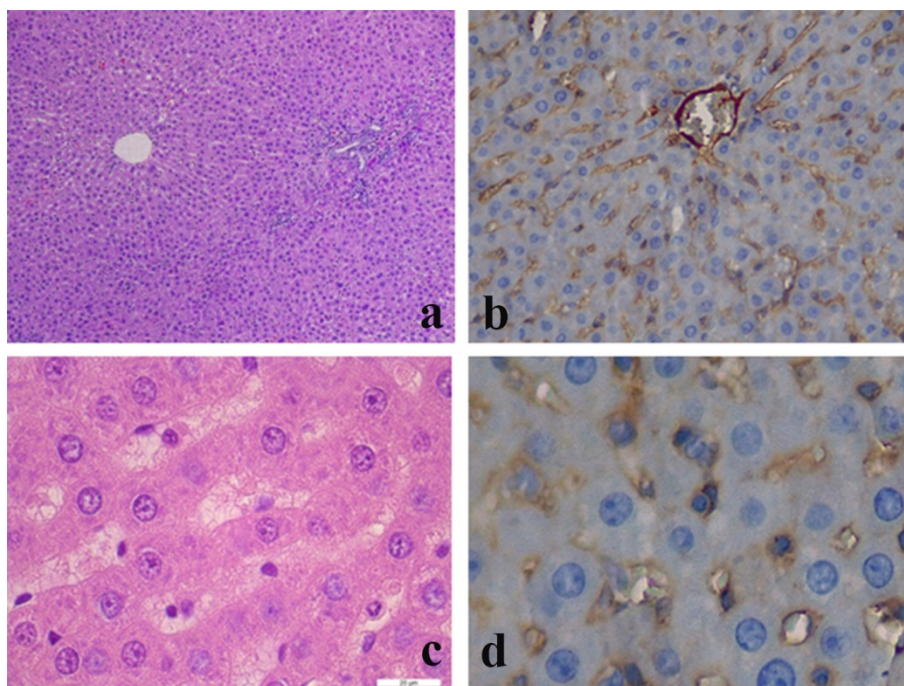


Рис. 1. Структурная организация микрогемодиализаторного русла печени после 14 и 28 дней экспериментального применения 10% масла каннабидиола (cbd oil 10%). a, b – центральные вены долек печени круглой формы, стенка тонкая, выстлана слоем эндотелиальных клеток; синусоиды между рядами печеночных балок. c, d – Клетки Купфера между эндотелиальными клетками синусоидов. Окраска гематоксилином и эозином (a). x400; (c) x1000, иммерсия; ИГХ типирование эндотелиальных клеток при помощи маркера CD31 (b) и клеток Купфера при помощи маркера CD68 (d), x1000, иммерсия.

чались. Средний диаметр перипортальных синусоидов был несколько больше, чем диаметр синусоидных капилляров в центрлобулярной части дольки, и равен $7,5 \pm 1,1$ мкм. В некоторых полях зрения отдельные синусоиды были незначительно расширены, с диаметром от 9,1 мкм до 11 мкм и наличием эритростаза. Диаметр центрлобулярных синусоидов варьировал от 4,5 до 6 мкм.

Клетки Купфера, или звездчатые ретикулоэндотелиоциты, были локализованы на эндотелиоцитах и между ними. При увеличении микроскопа x1000 клетки Купфера больше эндотелиальных клеток, неправильной звездчатой формы, с большим овальным ядром и маленькими ядрышками. ИГХ типирование клеток Купфера с помощью маркера CD68 показало, что популяция клеток Купфера неоднородна. Мы выделяли два типа клеток: большие, локализующиеся, главным образом, в перипортальной зоне, и маленькие, которые располагались, в основном, в центральной зоне дольки (рис. 1d). Купферовские клетки входят в систему мононуклеарных фаго-

цитов, функция которых является важным звеном в поддержании постоянства внутренней среды организма. Проникая своими отростками в пространство Диссе, а также между эндотелиальными клетками, при этом не образуя с ними специфических соединений, звездчатые ретикулоэндотелиоциты размещаются в эндотелиальной выстилке синусоида, как бы пломбируя место разрыва между соседними эндотелиальными клетками.

Проведенное нами исследование показало, что лимфатические капилляры не изменены, тонкие, стенки с ровными контурами, располагаются вокруг артерий и вен портальных трактов. Диаметр лимфатических капилляров варьировал в обеих подгруппах в пределах от $23,4 \pm 3,2$ мкм до $39,7 \pm 4,5$ мкм.

Обсуждение. За последние годы опубликовано существенное количество работ, посвященных влиянию экзогенных факторов на живой организм [11, 12], в том числе экспериментального характера [13, 14]. При этом особое внимание уделяется влиянию наркотической, алкогольной [15] или табач-

ной [16] зависимости на состояние органов и тканей. Одновременно проведено большое количество исследований по выявлению анксиолитических, антипсихотических и нейропротекторных свойств КБД [17], что является продолжением классических работ посвященных нервной системе [18].

Ранее терапевтический потенциал каннабидиола был исследован на крысах, подвергшихся ишемическому/реперфузионному повреждению печени. Ишемия/реперфузия вызвала значительное повышение уровней аланинаминотрансферазы и малонового диальдегида в сыворотке крови, фактора некроза опухоли- α и оксида азота, ассоциированное со значительным снижением уровня восстановленного глутатиона в печени. Каннабидиол значительно положительно влиял на измененные биохимические параметры, опосредованные ишемией/реперфузией, что сочетается с другими работами, посвященными микроциркуляторному руслу [19-21]. Гистопатологическое исследование показало, что каннабидиол уменьшает повреждение печени, вызванное ишемией/реперфузией. Иммуногистохимический анализ показал, что каннабидиол значительно снижает экспрессию индуцибельной синтазы оксида азота, циклооксигеназы-2, ядерного фактора- κ B, лиганда Fas и каспазы-3, а также увеличивает экспрессию белка сурвивина в ишемизированной/реперфузированной ткани печени. Эти результаты подчеркивают, что каннабидиол представляет собой потенциальный терапевтический вариант для защиты печени от гипоксии-реоксигенации [22]. Учитывая многогранность печеночных функций положительный эффект следует

ожидать и в других органах и системах [23], в том числе при иммунодефицитных состояниях [24, 25], неадекватном лечении [26], когнитивных дисфункциях [27].

Одновременно участие многочисленных путей, связанных с метаболизмом липидов и ксенобиотиков, вызывает серьезные опасения по поводу потенциальных взаимодействий с лекарственными средствами, а также безопасности КБД [28]. В нашем исследовании мы продемонстрировали, что 10 % масло КБД, которое в качестве пищевой добавки получали экспериментальные животные I и II подгрупп, не оказывало отрицательного влияния на микроциркуляторное русло печени, а структурная организация микроциркуляторного русла печени не нарушена, состояние сосудистых стенок центральных вен, печеночных триад, синусоидных капилляров не отличается от препаратов контрольной группы.

Таким образом, результаты проведенных нами гистологических, иммуногистохимических и морфометрических исследований демонстрируют, что применение 10 % масла КБД не представляет риска повреждения микрогемоциркуляторного русла печени. Учитывая результаты экспериментальных исследований гепатотоксичности каннабидиола, полученные другими авторами, необходимы дополнительные исследования более длительного экспериментального применения 10 % масла КБД, его влияние на печень с целью оптимального применения доступных продуктов и лекарственных средств для человека.

ЛИТЕРАТУРА

1. Pacher P., Kogan N., Mechoulam R. Beyond THC and endocannabinoids // *Annu. Rev. Pharmacol. Toxicol.* 2020; 60:637-659.
2. Polyvianna Y., Chumachenko D., Chumachenko T. Computer aided system of time series analysis methods for forecasting the epidemics outbreaks // 2019 15th International Conference on the Experience of Designing and Application of CAD Systems, CADSM 2019:1-4. doi: 10.1109/CADSM.2019.8779344
3. Thiele E., Marsh E., French J., et al. Cannabidiol in patients with seizures associated with Lennox-Gastaut syndrome (GWPCARE4): A randomised, double-blind, placebo-controlled phase 3 trial // *Lancet.* 2018; 391:1085-1096. doi: 10.1016/S0140-6736(18)30136-3.
4. Crippa J., Guimaraes F., Campos A., Zuardi A. Translational Investigation of the Therapeutic Potential of Cannabidiol (CBD): Toward a New Age. *Front. Immunol* // 2018; 9:2009. doi: 10.3389/fimmu.2018.02009.
5. Millar S., Stone N., Bellman Z., et al. A systematic review of cannabidiol dosing in clinical populations // *Br. J. Clin. Pharmacol.* 2019; 85:1888-1900. doi: 10.1111/bcp.14038.

6. Pauli C., Conroy M., Vanden Heuvel B., Park S. Cannabidiol drugs clinical trial outcomes and adverse effects // *Front. Pharmacol.* 2020; 11:63. doi: 10.3389/fphar.2020.0006.
7. Jadoon K., Tan G., O'Sullivan S.. A single dose of cannabidiol reduces blood pressure in healthy volunteers in a randomized crossover study // *JCI Insight.* 2017;2 doi: 10.1172/jci.insight.93760.
8. Ewing L., Skinner C., Quick C., et al. Hepatotoxicity of a Cannabidiol-Rich Cannabis Extract in the Mouse Model // *Molecules* 2019;24(9):1694. doi: 10.3390/molecules24091694.
9. Bove M., Lama A., Schiavone S., et al. Social isolation triggers oxidative status and impairs systemic and hepatic insulin sensitivity in normoglycemic rats // *Biomed Pharmacother.* 2022; May;149:112820. doi: 10.1016/j.biopha.2022.112820.
10. Gargin V., Radutny R., Titova G., et al. Application of the computer vision system for evaluation of pathomorphological images // 2020 IEEE 40th International Conference on Electronics and Nanotechnology, ELNANO 2020 - Proceedings; 2020., 469-473. DOI: 10.1109/ELNANO50318.2020.9088898
11. Romaniuk A., Lyndin M., Lyndina Y., et al. Changes in the Hematopoietic System and Blood Under the Influence of Heavy Metal Salts Can Be Reduced with Vitamin E // *Turk Patoloji Derg.* 2018;34(1):73–81. doi: 10.5146/tjpath.2017.01412.
12. Romaniuk A., Sikora V., Lyndina Yu., et al. Effect of heavy metals on the readaptive processes in the urinary bladder // *Bangladesh Journal of Medical Science.* 2019;18(1):100-6. doi: 10.3329/bjms.v18i1.39558
13. Sikora K., Lyndin M., Sikora V., et al. Heavy metals effect on the rat uterus and effectiveness of vitamin E treatment // *JJBS.* 2023;16(3):455-65. doi: 10.54319/jjbs/160309.
14. Romaniuk A., Sikora V., Lyndin M., et al. The features of morphological changes in the urinary bladder under combined effect of heavy metal salts // *Interv Med Appl Sci.* 2017;9(2):105-11. doi: 10.1556/1646.9.2017.2.09.
15. Lytvynenko M., Bondarenko A., Gargin V. The effect of alcohol on ovarian state in HIV-infected women // *Azerbaijan Med J* 2021(1):61-68. doi:10.34921/amj.2021.1.008
16. Nazaryan R., Kryvenko L., Zakut Y., Karnaukh O., Gargin V. Application of estimated oral health indices in adolescents with tobacco addiction // *Pol Merkur Lekarski.* 2020;48(287):327-330.
17. Sholler D., Schoene L., Spindle T. Therapeutic Efficacy of Cannabidiol (CBD): A Review of the Evidence from Clinical Trials and Human Laboratory Studies // *Curr Addict Rep.* 2020 Sep;7(3):405-412. doi: 10.1007/s40429-020-00326-8.
18. Schabadasch A. Intramurale nervengeflechte des darmrohrs // *Z Zellforsch.* 1930;10(2):320-85.
19. Denga O., Pyndus T., Gargin V., Schneider S. Influence of metabolic syndrome on condition of microcirculatory bed of oral cavity // *Georgian Med News.* 2017;(273):99-104.
20. Fesenko D., Glazunov O., Nakonechna O., Nazaryan R., Gargin V. Consequences of microsequences of microcirculatory disturbances of oral mucosa in modeling of rheumatoid arthritis // *Georgian Med News.* 2019;(295):137-140.
21. Lyndin M., Kravtsova O., Sikora K., et. al. Relationship of microvascular density on histological and immunohistochemical features in endometrioid adenocarcinomas of the uterus: experimental study // *Ann Med Surg (Lond).* 2023;85(7):3461-3468. doi: 10.1097/MS9.0000000000000939.
22. Fouad A., Jresat I. Therapeutic potential of cannabidiol against ischemia/reperfusion liver injury in rats // *Eur J Pharmacol.* 2011;670(1):216-23. doi: 10.1016/j.ejphar.2011.08.048.
23. Alekseeva V., Nechyporenko A., Frohme M., et al. Intelligent Decision Support System for Differential Diagnosis of Chronic Odontogenic Rhinosinusitis Based on U-Net Segmentation // *Electronics (Switzerland)*, 202312 (5), doi: 10.3390/electronics12051202
24. Lytvynenko M., Narbutova T., Vasylyev V., Gargin V. Indicators of proliferative activity of endometrium in women with immunodeficiency // *Azerbaijan Medical Journal.* 2021(2):53-60. doi: 10.34921/amj.2021.2.008
25. Shepherd L., Borges Á., Ledergerber B., et al. Infection-related and -unrelated malignancies, HIV and the aging population // *HIV Med.* 2016;17(8):590-600. doi:10.1111/hiv.12359
26. Kon K., Rai M. Antibiotic Resistance: Mechanisms and New Antimicrobial Approaches. *Antibiotic Resistance: Mechanisms and New Antimicrobial Approaches*; 2016. p. 1-413.
27. Schenström A., Rönnerberg S., Bodlund O. Mindfulness-based cognitive attitude training for primary care staff: A pilot study // *Complement Health Pract Rev.* 2006;11(3):144-52.
28. Bove M., Schiavon S., Tucci P., et al. Lifelong exposure to n-3 PUFA deficiency leads to anxiety-like profile in male and female adolescent rats: Impact on spleen-brain axis // *Biomedicine and Pharmacotherapy.* 2023; 168:115780. doi: 10.1016/j.biopha.2023.115780

ARCHITECTONICS AND STRUCTURAL ORGANIZATION OF THE HEPATIC MICROHEMOCIRCULATION BED AFTER EXPERIMENTAL APPLICATION OF CANNABIDIOL OIL

L.I.Volos, M.M.Shevchuk

*Department of Pathological Anatomy and Forensic Medicine,
Danylo Halytsky Lviv National Medical University, Lviv, Ukraine*

Summary. The article presents data about the microhemocirculatory bed of the liver after the experimental use of 10% cannabidiol oil (CBD Oil 10%). The purpose of this work was the histological and immunohistochemical evaluation of the microhemocirculatory bed of the liver after 14 and 28 days of application of 10% cannabidiol oil in the experiment. The experiments were conducted on 42 male rats, aged 5-7 months, with a weight range of 180-200 g.

It was found that 10% CBD oil, which was received as a food additive by experimental animals of subgroups I and II, did not have a negative effect on the microhemocirculatory bed of the liver. After 14 and 28 days of using 10% CBD oil, the structural organization of the microhemocirculatory bed of the liver is not disturbed, the state of the vascular walls of the central veins, hepatic triads, sinusoidal capillaries does not differ from the control group, violations of the rheological properties of blood in the form of erythrostatics with diapedetic microhemorrhages, blood separation, We did not detect leukostasis, we did not diagnose pathological changes in the form of hemorrhages, inflammation and necrosis. The results of morphometry of the diameter of the central vein of both subgroups showed indicators from 87.79 μm to 90.89 μm with an average diameter of $88.73 \pm 1.1 \mu\text{m}$, which did not differ from the control group ($p > 0.05$).

Thus, the results of histological, immunohistochemical and morphometric studies demonstrate that the use of 10% CBD oil does not pose a risk of damage to the microhemocirculatory bed of the liver.

Автор для корреспонденции:

Волос Лилия Ивановна, профессор кафедры патологической анатомии и судебной медицины Львовского национального медицинского университета имени Данила Галицкого, Львов, Украина.

E-mail: liliya.volos@gmail.com

Author for correspondence:

Volos Liliya, Professor of the Department of Pathological Anatomy and Foreign Medicine, Danylo Halytsky Lviv National Medical University, Lviv, Ukraine.

E-mail: liliya.volos@gmail.com

DOI: 10.34921/amj.2023.4.024

CANDLE-yə BƏNZƏR SİNDROM: KLİNİK MÜŞAHİDƏ**N.M.Quliyeva***Azərbaycan Tibb Universitetinin Allerqologiya və immunologiya kafedrası, Bakı, Azərbaycan*

Xülasə. Məqalədə nadir patologiyalardan biri olan CANDLE sindromuna (Chronic Atypical Neutrophilic Dermatitis with Lipodystrophy and Elevated temperature) görə müalicə almış 1 yaş 5 aylıq xəstə qız haqqında məlumat verilir. Xəstə kompleks klinik, immunoloji laborator, instrumental müayinələrdən keçirilmiş, genetik analiz olaraq PSMB4, PSMB8, PSMB9 və PSMA3 genləri araşdırılsa da, bu genlər aşkar olunmayıb, lakin bütün klinik əlamətlərə və xəstəliyin gedişinə əsasən Candle sindromuna bənzədiyinə görə, xəstəyə CANDLE-yə bənzər sindrom diaqnozu qoyulmuşdur.

Məqalədə qeyri-spesifik immun mexanizm vasitəsilə, bəzi hallarda isə spesifik immun tənzimin pozulması nəticəsində yaranan və autosom-recessiv yolla ötürülən CANDLE sindromu haqqında qısa məlumatla yanaşı, müəllifin praktikada müşahidə etdiyi klinik nümunənin şərhini vermişdir. Bu xəstəliyin tədqiqi klinik əlamətlərinin tipik xüsusiyyətlərinə, diaqnostika və müalicəsinin çətinliyinə görə böyük praktik əhəmiyyət kəsb edir.

Açar sözlər: qeyri-spesifik immunitet, CANDLE sindromu, PSMB8 geni

Ключевые слова: неспецифический иммунитет, CANDLE синдром, ген PSMB8

Key words: nonspecific immunity, CANDLE syndrom, PSMB8 gene

CANDLE sindromu (Chronic Atypical Neutrophilic Dermatitis with Lipodystrophy and Elevated temperature) nadir rast gəlinən genetik bir xəstəlik olub, PSMB8 genində baş verən mutasiya hesabına yaranır və autosom-recessiv yolla ötürülən autoiltihabı interferonopatiya şəklində təzahür edir. Bu mutasiya I tip interferonların (IFN) həddindən artıq sintezinə və iltihaba səbəb olur [1].

Aparılan tədqiqatların nəticələrinə görə bu tip xəstələrdə PSMB8 geninin homoziqot və mürəkkəb heteroziqot mutasiyası aşkarlanmışdır. CANDLE sindromunun klinik fenotiplərində proteasomanın digər subvahidlərini kodlayan 8 gendə daha 4 fərqli mutasiya: proteasoma subvahidi – alfa 3-cü tip (PSMB3); proteasoma subvahidi – beta 4-cü tip (PSMB4); proteasoma subvahidi – beta 9-cü tip (PSMB9) və proteasoma yetişmə zülalı(POMP) aşkar edilmişdir [2]. Müxtəlif proteasoma gen mutasiyası transkripsiya, zülal ekspresiyası, proteasoma yığılması və proteaza aktivliyinə fərqli şəkildə təsir edir. Bu nəticələr CANDLE sindromunun autosom-recessiv yolla ötürülən formasının əsasını təşkil edən proteasoma sub-

vahidinin və ya autosom-dominant yolla ötürülən formasında 2 müxtəlif proteasoma subvahidinin genetik heterogenliyinin əhəmiyyətini bir daha sübut etmişdir. Autosom-recessiv yolla ötürülən CANDLE sindromu, PSMB8 və ya PSMB4 genlərinin mutasiyaları və autosom-dominant yolla ötürülən patologiyalar isə POMP geninin mutasiyası hesabına yaranır. PSMB8 genindəki dəyişikliklər protein tullantılarının yığılmasına gətirib çıxarır, bu da hüceyrələrin pozulmasına və iltihabın inkişafına təkan verən bəzi zülalların (interferonların) sintezinin artmasına səbəb olur[3].

Xəstəlik klinik olaraq, doğuşdan sonrakı ilk 2 həftədən 6 aylığa qədər özünü büruzə verir. Uşaqlıq dövründə, təkrarlanan temperatur, purpuraşəkilli eritematoz səpgilər, periferik lipodistrofiya, hepatomegaliya, oynaqların zədələnməsi, artralgiya əlamətləri, əzələ atrofiyası, ağciyər xəstəlikləri, o cümlədən xronik anemiya, konyunktivit, göz qapaqlarının davamlı ödemi, düyünlü episklerit, qulaq və burun xondriti və aseptik meningit həmlələrinin digər əlamətləri müşahidə edilir[4,5,6]. Həm də inkişafın ləngiməsi, bənövşəyi dəri səpgiləri və

xarakterik üz cizgiləri olur. Üzdə görünən xarakterik xüsusiyyətlər: göz qapaqları şişmiş və dodaqları qalınlaşmışdır [7,8]. Aşağıda klinik şəraitdə müşahidə etdiyimiz CANDLE sindromu olan bir xəstənin immun sistemində baş verən dəyişikliklər haqqında oxuculara məlumat veririk.

Klinik müşahidə: Xəstə Ə.M.1 yaş 5 aylığında olan qız uşağı, «CANDLE»yəbənözər sindromun («CANDLE»-like syndrome) klinik əlamətləri ilə xəstəxanaya müraciət etmişdir.

Ailənin 2-ci övladıdır. Birinci uşaq 5 yaşındadır, yaşına uyğun əqli və fiziki inkişafa malikdir. Ananın verdiyi məlumatlara görə, xəstə uşaq vaxtında Kesar kəsiyi əməliyyatı ilə doğulub və doğum evində müvafiq peyvəndlər edilərək, 4-cü gün evə yazılıb. Həyatının 8-ci günündən başlayaraq, temperaturu aralıq 37,7-37,9°C qədər yüksəlməyə başlamış. Hb-118q/l, eritrosit-4,0x10¹²/l, leykosit-6,0x10⁹/l, trombosit-260,0x10⁹/l olmuşdur. Göstəricilər norma daxilində olduğundan bu vəziyyəti körpənin ətraf mühitə uyğunlaşması kimi qiymətləndirilmişdir. Amma 1,5 aydan sonra vəziyyət getdikcə ağırlaşmağa başlamışdır. Müayinələr zamanı körpədə anemiya, eritropeniya, EÇS-14 mm/saat; sidikdə hər görmə sahəsində leykosit; dəyişilmiş eritrosit, nəcisdə selik, həzm olunmamış və neytral yağ, leykosit, göbələk aşkar olunmuşdur. USM müayinəsində sidik kisəsinin genişlənməsi aşkar edilmişdir. Nəcisin kulturasında kandida, qanın kulturasında *staphylococcus epidermis*, sidiyin kulturasında *klebsiella* aşkar edilib. Müalicə almağına baxmayaraq, temperaturu enməmiş, əksinə vəziyyəti daha da pıləşmişdir. K.Fərəcova adına Elmi Tədqiqat Pediatriya İnstitutuna, sonra isə Ə.Qarayev adına 2 №-li xəstəxanaya yerləşdirilib, bətin daxili infeksiya (*HerpesII*, *CMV*), hipoksiya, ensefalopatiya, KRX, kataral otit diaqnozu ilə müalicə almışdır. Müvəqqəti olaraq, bədən temperaturu normaya ensə də, 3-4 gündən sonra yenidən 40°C-yə qalxmışdır [7].

Xəstə müayinə və müalicə üçün İran İslam Respublikasına aparılmış və orada xəstəyə düyünlü eritema diaqnozu qoymaqla, prednizolon təyin edilmişdir. Müalicə fonunda nisbi yaxşılaşma olaraq, Bakıya qayıtmışlar. Bakıda yenidən bədən temperturu 40,3°C-yə qədər yüksəlmiş, düyünlər daha da böyüyərək, açıq bənövşəyi rəngli simmetrik formada əmələ

gəlməyə başlamışdır. Düyünlər irinli hesab etdildiyindən cərraha müraciət ediblər. Cərrah irinin olmadığını qeyd edib. Həmin müddətdən sonra xəstənin bədən temperaturu bir qayda olaraq gündə 4 dəfə 39-40°C-i arasında dəyişmiş. Bu dəfə valideynləri xəstəni Moskva şəhərinə aparıblar və orada xəstəyə yenidəgülmüşlərin toksik eriteması, toksiko-allergik çox formalı ekssudativ eritema diaqnozu qoyulur. Bakıya qayıtdıqdan sonrada müayinələrini davam etdirmişlər və xəstə ATU-nun Tədris Terepevtik klinikasında 3 həftə müalicə alıb. Xəstəyə immunoqlobulinlə müalicə təyin edilib. Lakin bundan sonra da temperaturun 40,3°C-dən yüksəyə qalxması ara verməyib, bədəndə yaranan düyünlər iriləşməyə və açıq bənövşəyi rəngli simmetrik forma almağa başlamışdır.

Bu dəfə valideynləri xəstəni İsrailə müayinəyə aparıblar və orada konsilium təşkil edilib, xəstəyə nadir rast gəlinən CANDLE sindromu diaqnozu qoyulur və Anakinra (Kineret) təyin edirlər. Həmçinin onlara ABŞ-dakı belə xəstələrlə məşğul olan National Institute of Health-ə müraciət etməyi təklif edirlər.

Xəstə Bakıya qayıtdıqdan sonra, bizim klinika müraciət edib. Daxil olarkən əsas klinik şikayətləri mütəmadi olaraq bədən temperaturunun yüksəlməsi (38-39°C olması), pannikulit, lipodistrofiya, oynaqalarda ağrı olması, dərialtı düyünlərin əmələ gəlməsi olmuşdur. Obyektiv müayinədə: xəstə 1,5 yaşlı qız uşağı boyu – 71 sm, çəkisi 8300 qramdır. Üzün və bədənin dərisində qızartılar, dəri altında iriölçülü, əllənən, ağırlı düyünlər var idi. Əsnək hiperemiyalı, ürəkdə sistolik küy eşidilirdi, qarını şişkin idi və hepatosplenomeqaliya müşahidə olunurdu. Bədəninin bəzi hissələrində xüsusilə qolunda lipodistrofiya müşahidə olunur. Psixi və fiziki inkişafdan geri qalırdı. Ətrafdakı insanlarla ünsiyyətə girmirdi. Gəzə bilmirdi, kömək vasitəsilə otururdu. Əllərində və ayaqlarında güclü ağrılar var idi.

Laborator müayinələr zamanı qanın, sidiyin və nəcisin ümumi analizi, biokimyəvi analizlər, qanın laxtalanması, bəzi hormonal sınaqlar, geniş immunoloji müayinə, auto və spesifik əks-cisimlərin təyini aparılmışdır. Alınan nəticələrə görə, leykositlərin sayı, EÇS, ALT, AST, QF, QQT, bilirubin və onun fraksiyaları, ümumi zülal, albumin, Na, K, CL, Ca, Mg, P, sidik turşusu, karbamid, şəkər, kreatinkinaza,

ASO, retikulosit sayı, protrombin indeksi və fibrinogen, hormonlardan TSH, T₃ və T₄-ün sərbəst formaları norma daxilində, autoəksisimlərdən ANA, Anti-dsDNA və Anti-ssDNA, spesifik əks-cisimlərdən *EBV İgG* və *İgM* neqativ, əsnəkdən yaxmada *Streptococc A*-neqativ olmuşdur. Eritrosit, trombosit, xolesterin, LDL, triqliserid, transferrin, eritropoetin, CRZ yüksək, Hb, limfositlərin həm nisbi, həm də mütləq sayı, Fe və onun absorbsiyası, ferritin normadan 2,5-3 dəfə, HDL, kreatinin və vitamin D normadan aşağı olmuşdur. Geniş immunoloji müayinə zamanı IgA, IgE, CD3⁺, CD4⁺ və CD19⁺ azalması, IgG, CD8, CD16/CD56 mütləq göstəricisinin, CD4/CD8 nisbətinin və HLA-DR-in yüksəlməsi müəyyən olunmuşdur.

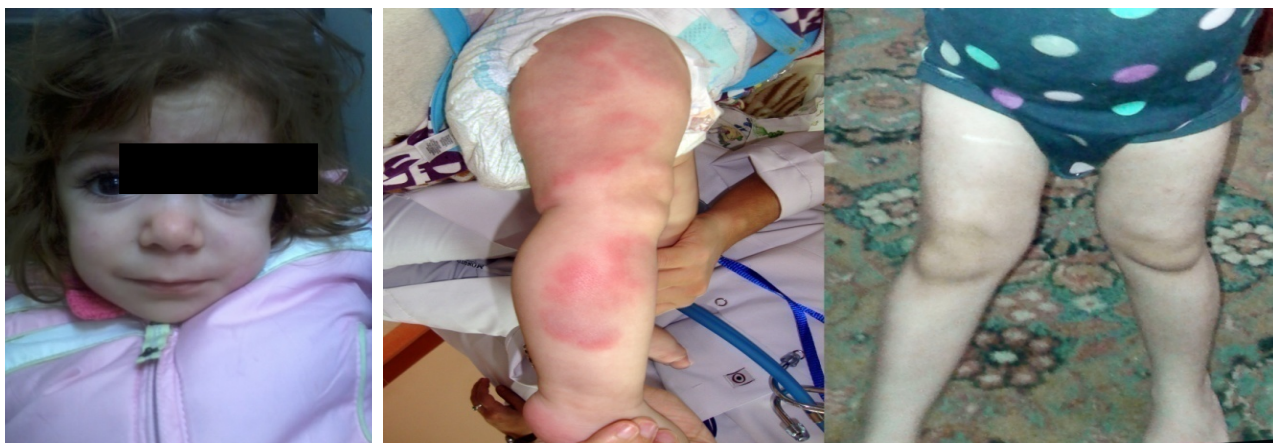Genetik müayinə və müalicə üçün ABŞ-dakı xəstəxanaya müraciət edilmiş, xəstənin qanının DNT fraksiyasını izolə edilərək, CANDLE sindromunun genini təyin etmək üçün ora göndərilmişdir. Əvvəlcə genetik müayinə zamanı PSMB4, PSMB8, PSMB9 və PSMA3 genləri aşkar olunmadığı üçün CANDLE-sindromu inkar edilmişdir. Lakin klinik olaraq, bütün əlamətlər CANDLE sindromuna oxşadığına görə xəstəyə CANDLE-yə bənzər sindrom diaqnozu qoyulmuş və müalicə üçün ABŞ-a dəvət edilmişdir. ABŞ-da xəstəyə autoiltihabi sindroma uyğun müalicə – immun-supressiv preparat olan Metotreksat təyin edilmişdir.

Sonra ABŞ-da National İnstitute of Health və National İnstitute of Arthritis and Musculoskeletal and Skin Diseases xəstəxanasına müraciət edilmiş və xəstəyə uzun müddətli müalicə kursu təyin edilmişdir. Cellcept 145

mq, prednizolon (sxem üzrə), baktrim suspenziya (həftədə 3 dəfə), amlodipin 2,5 mq, ibuprofen 5,5 ml (temperatur olduqda), dəmir preparatı (6 iynə damar daxili).

Müalicədən sonra xəstənin vəziyyəti xeyli yaxşılaşmışdır. Danışır, gəzir, çəkisi artıb, insanlarla ünsiyyət qurur. Dəridəki düyünlər və ləkələr demək olar ki, yoxdur. Xəstəlik Amerikada məlum olan heç bir genetik qrupa aid edilmədiyindən diaqnozu Undifferentiated autoinflammatory syndrome (CANDLE-related disease-Recurrent fevers, panniculitis, arthritis, lipodystrophy, hepatosplenomegaly, lymphadenopathies, transaminitis with elevated alkaline phosphatase and GGT (biopsy consistent with granulomatous hepatitis), dyslipidemia (elevated cholesterol, triglycerides, LDL and low HDL), anemia of chronic disease) olaraq qalır. Analizlərin nəticəsinə əsasən davamlı, güclü anemiyanın mövcudluğu, qanda dəmirin konsentrasiyasının və onun absorbsiyasının, ferritinin aşağı olması səbəbindən Fe preparatı damar daxilinə təyin edilmişdir. Müalicəyə prednizolon və digər dərmanlar da əlavə olunaraq Bakıya qayıtmışdır. Hal-hazırda uşaq aktivdir, nitqi inkişaf edib və özü sərbəst şəkildə gəzir. Üzündə və bədənin dərisində mütəmadi olaraq ləkələr əmələ gəlir və solur (şəkil).

Xəstə daimi olaraq immunoloq, kardioloq, hematoloq, endokrinoloq, otolaringoloq, hepatoloqun nəzarətindədir. Amerika həkimlərinin təyinatına əsasən ayda 1 dəfə və ya 2-həftədən bir müayinələr edilir və nəticələr oradakı həkimlərlə müzakirə olunur.



Şək. “CANDLE”-yə bənzər sindromlu xəstənin şəkli (müalicədən əvvəl və sonra)

Ümumilikdə, AIS qrupuna aid olan xəstələrin müalicə taktikasından istifadə edilir. Belə ki, qlükokortikoidlər, iltihab əleyhinə preparatlar və immundepressantlar xəstəliyin ağırlıq dərəcəsinə və yaşa uyğun təyin olunur.

Beləliklə, AIS xəstəliklərinin vaxtında aşkar edilməsi, baş verə biləcək ağırlaşmalarının erkən diaqnostikası, bu tip xəstələrin həyat keyfiyyətlərini yaxşılaşdırılmasına şərait yaradır.

REFERENCES

1. Agarwal AK, Arioglu E, de Almeida S, Akkoc N, Taylor SI, Bowcock AM, et al. AGPAT2 is mutated in congenital generalized lipodystrophy linked to chromosome 9q34 // *Nature Genet* 2002;31:21-3.
2. Agarwal AK, Garg A. A novel heterozygous mutation in peroxisome proliferator-activated receptor-gamma gene in a J AM ACAD DERMATOL MARCH 2010 494 Torrelo et al patient with familial partial lipodystrophy // *J Clin Endocrinol Metab* 2002;87:408-11.
3. Kilcline C, Shinkai K, Bree A, Modica R, Von Scheven E, Frieden IJ. Neonatal-onset multisystem inflammatory disorder: the emerging role of pyrin genes in autoinflammatory diseases // *Arch Dermatol* 2005;141:248-53.
4. Garg A. Acquired and inherited lipodystrophies // *N Engl J Med* 2004;350:1220-34.
5. Cao H., Hegele RA. Nuclear lamin A/C R482Q mutation in Canadian kindreds with Dunnigan-type familial partial lipodystrophy // *Hum Mol Genet* 2000;9:109-12.
6. Prieur AM. A recently recognised chronic inflammatory disease of early onset characterised by the triad of rash, central nervous system involvement and arthropathy // *Clin Exp Rheumatol* 2001;19:103-6.
7. “Anadangəlmə immun patologiya” G.M.Nəsrullayevanın redaktəsi ilə. Bakı, 2017; 134-139 [“Anadangalma immun patologiya” G.M.Nəsrullayevanın redaktəsi ilə. 2017;134-139]
8. Makhmudov F.R., Mammadhasanov R.M., Madatli A.N. Skin manifestations in necrobiosis lipodica // *Azerbaijan Medical Journal*, 2023, №1, p. 76-80 <https://doi.org/10.34921/amj.2023.1.012>

CANDLE-ПОДОБНЫЙ СИНДРОМ: КЛИНИЧЕСКОЕ НАБЛЮДЕНИЕ

Н.М.Гулиева

Кафедра Аллергологии и иммунологии Азербайджанского Медицинского Университета, Баку, Азербайджан

Резюме. В статье представлены сведения о девочке 1 года 5 месяцев с одной из редких патологий – CANDLE-подобным синдромом (хронический атипичный нейтрофильный дерматоз с липодистрофией и повышенной температурой). Больному проведено комплексное клинико-иммунологическое лабораторное и инструментальное обследование, в качестве генетического анализа исследованы гены PSMB4, PSMB8, PSMB9 и PSMA3, но эти гены не обнаружены, однако учитывая, что все клинические признаки и течение заболевания сходны CANDLE-синдромом, у больной установлен диагноз CANDLE-подобный синдром.

В статье наряду с краткими сведениями о синдроме CANDLE, который обусловлен неспецифическим иммунным механизмом, а при некоторых случаях как следствие специфического нарушения иммунной регуляции и передается по аутосомно-рецессивному пути, приведен пример, наблюдаемый в практике автора. Изучение этого заболевания имеет большое практическое значение в связи с типичными особенностями его клинической симптоматики, сложностью диагностики и лечения.

CANDLE-LIKE SYNDROME: CLINICAL OBSERVATION

N.M.Guliyeva

Department of Allergology and Immunology, Azerbaijan Medical University, Baku, Azerbaijan

Summary. The article provides information about a 1-year and 5-month-old girl with one of the rare pathologies – CANDLE-like syndrome (Chronic Atypical Neutrophilic Dermatitis with Lipodystrophy and Elevated Temperature). The patient underwent a comprehensive clinical-immunological laboratory and instrumental examination. Genetic analysis of the PSMB4, PSMB8, PSMB9, and PSMA3 genes was conducted, but these genes were not detected. However, considering that all clinical signs and the course of

the disease are similar to CANDLE syndrome, the patient was diagnosed with CANDLE-like syndrome. The article briefly outlines information about CANDLE syndrome, which is caused by a non-specific immune mechanism and, in some cases, as a result of a specific immune regulation disorder, transmitted in an autosomal recessive manner. Alongside this, the article presents a case observed in the author's practice. The study of this disease is of great practical importance due to the typical features of its clinical symptoms, the complexity of diagnosis, and treatment.

Müəlliflə əlaqə üçün:

Quliyeva Nailə Məşdi qızı, Bakı, Allergologiya və immunologiya kafedrası, həkim-Allerqoloq və immunoloq

E-mail: naile.quliyeva.70@mail.ru

DOI: 10.34921/amj.2023.4.025

SİDİKLİK-UŞAQLIQ YOLU FİSTULLARININ CƏRRAHİ MÜALİCƏSİNƏ YENİ YANAŞMA

Ə.A.Bağışov

Azərbaycan Tibb Universitetinin Urologiya kafedrası, Bakı

Məqalədə sidiklik-uşaqliq yolu fistulu olan 221 xəstənin cərrahi müalicəsinin nəticələrinin təhlili verilmişdir. Xəstələrin yaşı 17 ilə 57 arasında dəyişmiş, orta yaş isə 32 olmuşdur. Xəstəliyin müddəti 2-3 aydan 31 ilə qədər davam etmişdir. Sidikliyin zədələnməsinin etioloji faktorlarını mamalıq travmaları (45,5%), ginekoloji əməliyyatlar (55,8%), məişət travması (0,2%), avtotravmalar (0,2%) təşkil etmişdir. 123 xəstəyə transvaginal, 76 xəstəyə transvezikal, 16 xəstəyə transabdominal, 2 xəstədə kombinə edilmiş – transveziko-vaginal yolla fistuloplastika icra edilmişdir. 17 xəstə klinikaya residiv fistulla daxil olmuşdur. Əməliyyat taktikası sidiklik və uşaqliq yolu divarlarının bir-birinə sıx yaxınlaşmasını tam təmin edən 3-sıralı tikişlərin qoyulmasından və müəllif tərəfindən təklif edilən fistul divarında tədricən kəsik aparmaqla tikişlərin qoyulmasından ibarət olmuşdur. Müəllifin fikrincə, bu üsulu tətbiq etməklə, residivlərin əsas səbəbi olan yara bucaqlarının qaçmasının qarşısı alınır və fistuloplastikanın nəticəsi bu tikişlərdən asılıdır. Həmin tikişlər müəllif tərəfindən əsas və ya “dayaq tikişlər” adlandırılmışdır. İcra edilən fistuloplastika əməliyyatlarının hamısı uğurlu olmuş və 100% sağalma müşahidə edilmişdir. Uğurlu nəticələrin alınmasında müasir tikiş materiallarının mühüm rolu olduğu qeyd edilir.

Açar sözlər: sidiklik-uşaqliq yolu fistulu, fistuloplastika, “dayaq tikişlər”

Ключевые слова: мочепузырно-влагалищные фистулы, фистулопластика, «укрепляющие» швы

Key words: bladder-vaginal (vesicovaginal) fistula, fistuloplasty, "strengthening" seams

Sidiklik-uşaqliq yolu fistulu rastgəlmə tezliyinə görə sidik-cinsiyyət fistulları arasında üstünlük təşkil edir. Bu fistullar əsasən mamalıq və ginekoloji praktikada: doğuş zamanı işemiya və ya yatrogen travma nəticəsində əmələ gəlir və 95% hallarda təsadüf olunur [1,2].

Sidiklik-uşaqliq yolu fistullarının cərrahi müalicəsinin, yəni onun tikilməsinin (fistulorafiya) əsas prinsipləri 1852-ci ildə C.Sims tərəfindən işlənmişdir. Bu prinsiplərə görə fistulorafiyanın əsasını fistul kənarında çapıq toxumalarının kəsilib kənar edilməsi, sidikliyin və uşaqliq yolu divarlarının geniş mobilizə edilməsi təşkil edir. Sonra orqanların divarları bir-birinə ayrıca, tikiş xətlərini bir-birinə nəzərən dəyişdirilməklə tikilir. Tikişlərin tutması üçün sidiklik müəyyən müddətə fasiləsiz drenaj edilməlidir [3].

Fistuloplastika müxtəlif cərrahi yollarla: uşaqliq yolundan – transvaginal, sidiklikdən – transvezikal və qarın boşluğundan – transperitoneal və kombinə edilmiş – transveziko-vaginal yolla həyata keçirilir. Son 15-20 ildə cərrahiyyədə laparoskopik üsulların və robotik sistemlərin tətbiqi veziko-vaginal fistulların

tikilməsində də özünü göstərməkdədir. Lakin bu tipli təcrübələr çox deyildir [4]. Yerli şərait olduqda transvaginal yol ən optimal sayılır [5].

Dünyanın ixtisaslaşdırılmış klinikalarının məlumatlarına görə veziko-vaginal fistuloplastikanın nəticələri 85-92% hallarda uğurlu olur. Əməliyyatdan sonra makrohəmaturiya 2%, yaranın irinləməsi 1,2%, fistulun residiv verməsi 8-15% təşkil edir [6].

Tədqiqatın material və metodları. Son 32 il (1990-2022 illər) ərzində ATU-nun Urologiya kafedrasında sidiklik-uşaqliq yolu fistulu ilə 221 xəstə cərrahi əməliyyat olunmuşdur. Xəstələrin yaşı 17 ilə 57 arasında dəyişmişdir (orta yaş 32). Xəstəlik 2-3 aydan 31 ilə qədər davam etmişdir. Sidikliyin zədələnməsinin etioloji faktoru kimi mamalıq travmaları – 45,5%, ginekoloji əməliyyatlar – 55,8%, məişət travması – 0,2%, avtotravmalar – 0,2% təşkil etmişdir.

Sidiklik-uşaqliq yolu fistulunun yaranmasına səbəb olan ginekoloji əməliyyatların 96%-i ginekoloji orqanların şiş xəstəliklərinə, 1,5%-i yumurtalığın irinləmiş kistasına, 1%-i ön kolporafiyaya və 0,3%-i atreziya olunmuş uşaqliq yolunun bərpasına görə aparılmışdır. 2 (0,1%) qadında geniş sidiklik-uşaqliq yolu fistulu *koitus per uretram* nəticəsində uretranın

destruksiyası nəticəsində əmələ gəlmişdir.

Xəstələr fistulların sidiklik divarında lokalizə olunmasına görə fərqlənmişdir. Belə ki, mamalıq travması nəticəsində əmələ gəlmiş fistullar əsasən sidiklik boynu və veziko-uretral nahiyədə, ginekoloji fistullar isə uşaqlıq yolunun güdülündə və tağ hissələrində yerləşmişdir. Sidiklik-uşaqlıq yolu fistulu 191 xəstədə tək, 13 qadında bir neçə (çoxlu) olmuşdur. Bir qadında avtotravma nəticəsində əmələ gəlmiş geniş sidiklik fistulu sol tərəfdə böyük-cinsiyyət dodaqları nahiyəsinə açılmışdır.

221 xəstədən 17 nəfərdə fistulun residivi olmuşdur. Klinikamıza daxil olana qədər 2 nəfərə 4 dəfə, 5 nəfərə 2 dəfə, 2 qadına 1 dəfə effektiv fistuloplastika əməliyyatları aparılmışdır. Qeyd etmək istəyirik ki, 4 dəfə fistul residivi olan bir qadın 2 dəfə Rusiyada (Moskva şəhərində), 1 dəfə Ukraynada (Kiyevdə) və sonuncu dəfə Bakıda özəl klinikaların birində cərrahi müalicə almış, nəticə isə uğursuz olmuşdur.

Fistuldan sidiyin fasiləsiz axması 13 xəstədə sidiklik daşlarının yaranmasına səbəb olmuşdur. Sidiklik uşaqlıq yolu fistulu ilə 25 il yaşayan 57 yaşlı qadında sidikliyin nəhəng daşını, rayon xəstəxanalarının birində açıq əməliyyatla belə xaric etmək mümkün olmamışdır. Daşın qonşu orqanlara kompressiyası bu qadını daimi yataq xəstəsinə çevirmişdir. Klinikamızda yenidən əməliyyat aparmaqla bu daşı parçalayıb xaric etmək və sonradan transvaginal yolla fistuloplastika icra etməklə xəstəni reabilitasiya etmək mümkün olmuşdur. Daşın ümumi çəkisi 796 q olmuşdur.

Sidiklik-uşaqlıq yolu fistulunun 4 xəstədə konservativ müalicə nəticəsində spontan (sərbəst) bağlanması müşahidə edilmişdir. Təcrübə göstərir ki, ancaq ginekoloji fistulların sərbəst bağlanmaq ehtimalı vardır.

Plastik əməliyyat zamanı, icra yolundan asılı olmayaraq, fistul nahiyəsində çapıq toxumaların tamamilə kənar edilməsi, fistulun divarlarının kifayət qədər azad edilməsi (*Ditelin ayırma üsulu*) əsas meyar kimi qəbul edilmişdir. Bu üsulla 217 xəstəyə 220 fistuloplastika əməliyyatı aparılmışdır. Fistuloplastika zamanı qonşu orqan və toxumalardan istifadə edilməmiş, ancaq yerli toxumalar hesabına birbaşa plastika icra edilmişdir.

Müzakirə. Transabdominal fistuloplastika 18 xəstəyə aparılmışdır. Əməliyyat 11 xəstədə ümumi qəbul edilmiş üsulla, geniş fistul ilə 3, residiv fistulu olan 4 xəstədə isə klinikamızda işlənmiş üsulla aparılmışdır.

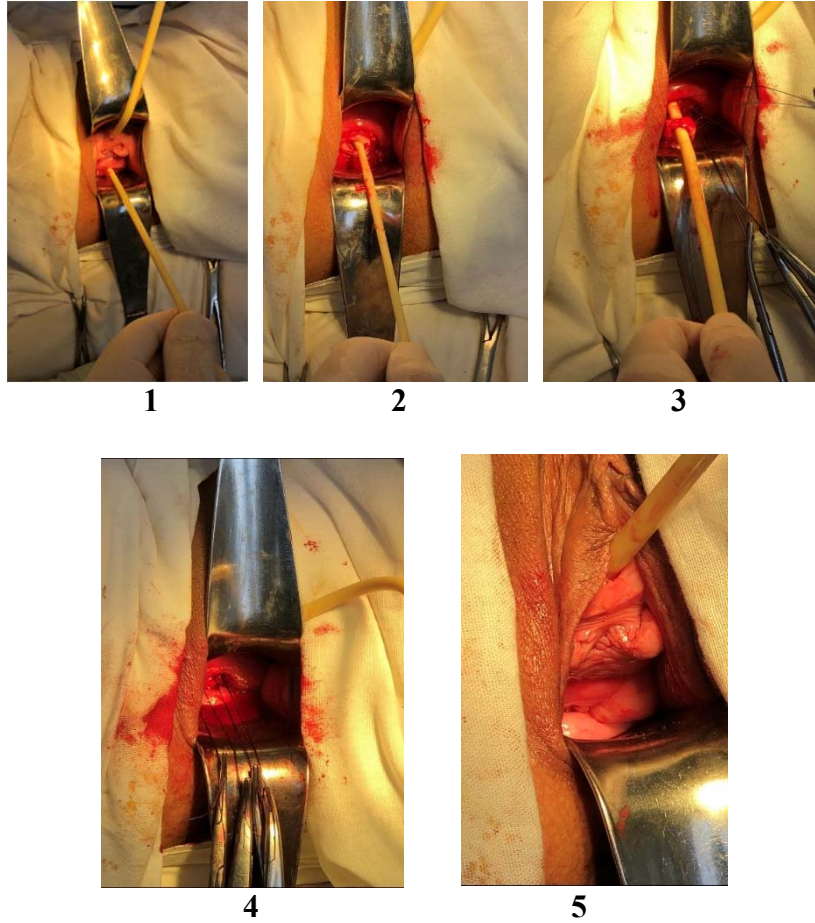
Transvaginal yolla 123 xəstəyə plastik əməliyyat icra edilmişdir. Bundan əlavə, uretrovezikal və halqavari fistulu olan 9 xəstəyə əməliyyat transvaginal aparılmışdır. Əvvəlcədən sidikliyə uretral kateter salınmışdır. Sidik *axarı*

dəliklərinin mühafizəsi üçün kateterin balonu 35-40 ml məhlulla doldurulmuşdur. Sonra fistul kanalına kateter daxil edilmişdir. Bu kateterlə fistul dəliyinin uşaqlıq yolu dəhlizinə yaxınlaşdırılması təmin edilir.

Son 10 ildə transvaginal fistuloplastika əməliyyatlarını öz məxsusi metodumuzla həyata keçirmişik. Bu üsul ayrılmış sidiklik və uşaqlıq yolu divarlarının bir-birinə sıx yaxınlaşmasını tam təmin edən *3-sıralı tikişlərin qoyulmasından* və fistul divarında *kəsiyin tədricən aparılmasından* ibarətdir. Bu zaman fistul kənarındakı çapıq halqa kəsilə-kəsilə sərbəstləşmiş uşaqlıq yolu divarına poliqliköl sapları ilə (№2) tək-tək tikişlər qoyulur. Bu münvalla fistuldan azad olmuş *sidikliyin divarı tikişə götürüldüyündən yaranan bucaqları qaçmır, residivlərin əsas səbəbinin qarşısı alınır!* Fistuloplastikanın nəticəsi bu tikişlərdən asılıdır. Sonra kateter, üzərinə *“üzük kimi taxılmış”* görünən fistul halqası xaric edilir. Biz bu tikişləri (**I sıra**) əsas və ya *“dayaq tikişlər”* adlandırırıq. Sonra uşaqlıq yolunun çapıqdan sərbəstləşdirilmiş divarı (paravaginal toxuma) № 3/0 poliqliköl sapları ilə Uvari tikişlərlə (**II sıra**) tikilir. Sonra isə artıq biri-birinə söykənən uşaqlıq yolunun selikaltı qatına və selikli qaşasına (№ 0) vikril saplarla (**III sıra**) yaxınlaşdırıcı tək-tək tikişlər qoyulur. Uşaqlıq yolunda 1 sutka müddətinə yodlu məhlullar (betadin, yosept və s.) hopdurulmuş tənzip tampon saxlanılır (şəkil 1).

Müasir tikiş materialları möhkəmliyi və sterilliyi ilə fərqlənir, gec sorulur, toxuma reaksiyası zəifdir, toxumalar arasında yad cismə çevrilmir, uşaqlıq yolu divarından sökülməsinə ehtiyac qalmır.

Transvezikal fistuloplastika 76 xəstəyə aparılmışdır. Bu zaman fistul kanalına anteqrad olaraq Foley kateteri salınmış kateterin balonuna fistulun ölçüsündən asılı olaraq 30-40 ml maye doldurulmuşdur. Kateteri dartılaraq fistulun kənarı yara səthinə yaxınlaşdırılmışdır. Fistul ətrafında dairəvi kəsik aparılaraq əvvəl sidikliyin divarı uşaqlıq yolundan 1,5-2 sm məsafədə ayrılmışdır. Bundan sonra, uşaqlıq yolu divarında bizim modifikasiya ilə fistul dəliyini əhatə edən dairəvi kəsik aparılmışdır. Uşaqlıq yolu divarına qoyulmuş tikişlər bağlanılır. Daha sonra heç bir gərginlik olmadan bir-birinə yaxınlaşmış sidiklik divarına № 2/0 poliakril saplarla sidikliyin seroz və əzələ qatına tək-tək tikişlər qoyulur, sonda sidikliyin selikli qişası üçüncü sıra № 2/0 ketqut sapları ilə yaxınlaşdırılır.



Şəkil 1. Transvaginial fistuloplastikanın mərhələləri: 1 – fistulun təftişi: uretraya və fistul dəliyinə Foley kateteri salınmışdır; 2 – fistul dəliyi ətrafında halqavari kəsik aparılmışdır; 3 – çapıqdan ibarət fistul halqası kateterə “üzük kimi” taxılmış, sidiklik divarına tək-tək tikişlər qoyulmuşdur; 4 – ikincici sıra tikişlər; 5 – son görünüş.

Transvezikal fistuloplastika zamanı sidikliyin selikli qişa və selikaltı qatına, sidik daşlarının əmələ gəlməsinin profilaktikası məqsədi ilə, ketqut sapları qoymaq məsləhətdir. Çünki bu halda düyünlər sidiklikdə qalır.

Kombinə edilmiş yolla 6 xəstədə transveziko-vaginal fistuloplastika icra edilmişdir. Bunun səbəbi həmin xəstələrdə sidik axarı dəliyinin fistul dəliyinə bilavasitə açılması olmuşdur. Onlarda 2 nəfərə sidik axarına stent salmaqla transvezikal fistuloplastika, digərinə isə fistuloplastika ilə bərabər ureterosistoneostomiya aparılmışdır. Daha 3 xəstədə transvaginial girişlə başladığımız əməliyyatı bu yolla sona çatdırmaq praktik olaraq mümkün olmamışdır. 1 xəstədə dar uşaqlıq yolu, digərində fistulun çox hündür yerləşməsi, daha xəstədə periton boşluğunun zədələnməsi nəticəsində orqanlarının uşaqlıq yoluna boşalması olmuşdur. Bu səbəblərdən ikinci yol – sidiklik açılmışdır.

Fistuloplastika yolundan asılı olmayaraq bütün xəstələrdə sidiklik Foley kateteri ilə drenaj

edilmişdir. Fistulun ölçülərindən və uretranın patoloji prosesə qoşulmasından asılı olaraq kateter sidiklikdə bəzən 8 gün (xəstədə tenezmlər olduqda) əksər hallarda 10, geniş fistulların tikişməsinə sonra 12, nadir hallarda 14 gün saxlanmışdır. Tenezmlər (sidik ifrazına çağırışlar) olduqda xəstələrə antixolinergik preparatlar (tolterol, solifenasin və s.) verilmişdir.

Beləliklə, kinikamızda 221 xəstəyə icra edilən fistuloplastika əməliyyatlarının hamısı uğurlu olmuş və 100% sağalma müşahidə edilmişdir. Hərçənd ki, bizim fistuloplastika apardığımız və residiv müşahidə edilən 2 (0,9%) xəstədə təkrar əməliyyatlar aparılmış və onlar sağalmışdır.

Sidik-cinsiyyət fistullarına görə müxtəlif cərrahi yollarla aparılan fistuloplastik əməliyyatlar və klinik müşahidələr bizə aşağıdakı ümumi **nəticələr** çıxarmağa imkan vermişdir.

1. Plastik əməliyyat vaxtının düzgün təyin edilməsi, xəstələrin əməliyyatını hazırlığı və rəşional əməliyyat yolunun seçilməsi fistulop-

lastikanın uğurlu olmasını təmin edən mühüm amillərdir;

2. Fistuloplastika zamanı “dayaq” tikişlərin qoyulması *residivlərin qarşısını alır*; 3 sıra (2-ci sıra U-vari) tikişlərin qoyulması sidikliyin uşaqlıq yolu və sidiklik divarları arasında toxuma mayesinin yığıla biləcəyi boşluqların («ölü») sahələrin) aradan qalxmasını və əməliyyatın uğurlu olmasını təmin edir.

3. Sidiklik-uşaqlıq yolu fistullarına görə aparılan plastik əməliyyatların uğurlu nəticələri tikiş materialından, tikişlərin qoyulma texnikasın-

dan, yaranın və sidikliyin adekvat drenaj edilməsindən, həmçinin əməliyyatı aparan cərrah-uroloqun bu sahədə təcrübəsindən asılıdır.

4. Fistuloplastika yolunun seçilməsi cərrahın təcrübəsindən, fistulun ölçüsündən və lokalizasiyasından asılıdır. Fistulun plastikası üçün uşaqlıq yolundan giriş daha fizioloji sayılır. Uşaqlıq yolu geniş olduqda və fistul dəliyini uşaqlıq yolu dəhlizinə yaxınlaşdırmaq mümkün olduqda fistulorafiya üsulu daha çox əlverişlidir.

ƏDƏBİYYAT

1. İmamverdiyev S.B., Bağışov Ə.A. Sidiklik-uşaqlıq yolu fistullarının cərrahi müalicəsi üzrə təcrübəmiz //Az.tibb jurnalı, 2011, № 3, s. 106-110. [Imamverdiyev S.B., Bagishov A.A. Our experience on surgical treatment of urinary tract fistula //Azerbaijan medical journal, 2011, No. 3, p. 106-110].
2. Хёрт Г. Пузырно-влагалищный свищ /Оперативная урогинекология. Пер. с англ. под ред. Н.А.Лопаткина, О.И. Аполихина, Москва, ГЭОТАР-МЕД, 2003, с.191-194. [Hurt G. Vesico-vaginal fistula / Operative urogynecology. Translation from English, edited by N.A. Lopatkin, O.I. Apolikhin, Moscow, GEOTAR-MED. 2003, pp.191-194].
3. Ouedraogo I., Payne C., Nardos R. Obstetrik fistula in Niger:6-month postoperative follow-up of 384 patients from the Danja Fistula Center// Int. Urogynecol J.-2018. 29(3), -p.345-351.
4. Лоран О.Б. Пушкарь Д.Ю., Годунов Б.Н. и др. Хирургическое лечение пузырно-влагалищных свищей // Акушерство и гинекология, 2000, № 4, 57-59.[Laurent O.B. Pushkar D.Yu., Godunov B.N. et al. Surgical treatment of vesicovaginal fistulas // Obstetrics and Gynecology, 2000, No. 4,p. 57-59].
5. Имамвердиев С.Б., Виннатова Э.Я. Преимущества трансвагинального доступа при ликвидации везико-вагинальных фистул //Вестник хирургии Казахстана, 2017, №4, с. 38-44. [Imamverdiyev S.B., Binnatova E.Ya. Advantages of transvaginal access in the elimination of vesico-vaginal fistulas // Bulletin of Surgery of Kazakhstan, 2017, No. 4, p. 38-44].
6. Binnatova E.Yu. Veziko-vaginal fistullarin diaqnostikasında sistoskopiya və vaginal müayinələrin rolu /Bakı, Azərbaycan Tibb jurnalı 2009, № 4, s.30-33. [Binnatova E. Y. The role of cystoscopy and vaginal examinations in the diagnosis of vesico-vaginal fistulas/ Baku, Azerbaijan Journal of Medicine, 2009, № 4, p.30-33]

НОВЫЙ ПОДХОД К ХИРУРГИЧЕСКОМУ ЛЕЧЕНИЮ ПУЗЫРНО-ВЛАГАЛИЩНЫХ ФИСТУЛ

А.А.Багишов

Кафедра урологии Азербайджанского медицинского университета, Баку, Азербайджан

Резюме. В статье представлен анализ оперативного лечения 221 больных с мочепузырно-влагалищным (везико-вагинальным) фистулом. Возраст больных был от 17-и до 57 лет (средний возраст – 32 года). Продолжительность фистулы варьировал от 2-3 месяцев до 31 года. Этиологическими факторами фистулы являлись: в 45,5% акушерская травма, в 55,8% – гинекологические операции, в 0,2% – бытовая травма, в 0,2% – автомобильная травма. У 123 больных операция по устранению фистулы (фистулопластика) выполнена трансвагинально, у 76 больных – трансвезикально, у 16 – трансабдоминально, а у 2-х комбинированным (трансвагинально-везикальным) методом. У 17 больных была рецидивная фистула. Во время фистулопластики по принципу предложенному автором накладывались трёхрядные швы, которые автор накладывал по мере диссекции краев фистулы. По мнению автора такой метод накладывания швов предотвращает расхождение краев раны, тем самым способствует значительному снижению риска рецидивов. Автор называет эти швы «укрепляющими». Все операции прошли удачно, в 100% случаев наблюдалось выздоровление. Успех операций также зависит от использования современного шовного материала.

A NEW APPROACH TO THE SURGICAL TREATMENT OF VESICOVAGINAL FISTULAS

A.A.Bagishov

Department of Urology, Azerbaijan Medical University, Baku, Azerbaijan

Summary. The article presents an analysis of surgical treatment of 221 patients with vesicovaginal fistula. The age of the patients was 17-57 years (average age - 32 years). The duration of the fistula varied from 2-3 months to 31 years. The etiological factor of fistula was: obstetric traumas in 45.5%, gynecological surgeries in 55.8%, household traumas in 0.2%, car traumas in 0.2%. In 123 patients, the fistula removal operation (fistuloplasty) was performed transvaginally, in 76 patients - transvesically, in 16 - transabdominally, and in 2 - combined (transvaginally-vesically) method. 17 patients had fistula recurrence. During fistuloplasty, according to the principle proposed by the author, 3-row stitches were applied, which the author applied as the edges of the fistula were dissected. According to the author, this method of suturing prevents wound dehiscence, thereby significantly reducing the risk of recurrence. The author refers these seams "strengthening". All operations were successful, recovery was observed in 100% of cases. The success of operations also depends on the use of modern suture material.

Müəlliflə əlaqə üçün:

Bağışov Əlimərdan Aşur oğlu - tibb elmləri doktoru, professor, Azərbaycan Tibb Universitetinin Urologiya kafedrası

E-mail: dr.alimardan@mail.ru

DOI: 10.34921/amj.2023.4.026

BURUNUN, BURUNƏTRAFI CİBLƏRİN VƏ ONLARA YAXIN STRUKTURLARIN MÜXTƏLİF XƏSTƏLİKLƏRİNİN ORBİTAL AĞIRLAŞMALARININ DİAQNOSTİKASI VƏ DİFERENSİAL DİAQNOSTİKASI

Ə.M.Talışinski¹, A.Ə.Talışinski²¹Azərbaycan Tibb Universitetinin Qulaq, burun, boğaz xəstəlikləri kafedrası, Bakı²Xüsusi Müalicə Sağlamlıq Kompleksi – Caspian International Hospital, Bakı

Xülasə. Məqalədə rinogen orbital ağırlaşmaların klinik formalarına müasir ədəbiyyat məlumatlarının icmalı əks etdirilmiş, burunun, burunətrafi ciblərin və digər orqanların orbitaya yayıla bilən, oftalmoloji simptomlarla təzahür edən və bununla diaqnostik səhvlərə yol açan xəstəliklər şərh edilmişdir.

Burada ədəbiyyat məlumatları ilə bərabər, müəlliflərin rinogen orbital ağırlaşmaların diaqnostikasına və diferensial diaqnostikasına dair şəxsi araşdırmalarının nəticəsi əks etdirilmiş, bu ağırlaşmaların səbəbləri və növləri haqqında məlumat verilmiş, diaqnostik səhvlərin minimuma endirilməsi yolları göstərilmiş, həmçinin optimal müalicə taktikasını seçməyə imkan verən yolların alqoritmi göstərilmişdir.

Açar sözlər: rinogen orbital ağırlaşmalar, diaqnostika metodlarının alqritmi, oftalmoloji təzahürlər

Ключевые слова: риногенные орбитальные осложнения (ОО), алгоритм методов диагностики, офтальмологические проявления

Key words: rhinogenic orbital complications, algorithm of diagnostic methods, ophthalmological manifestations

ДИАГНОСТИКА И ДИФФЕРЕНЦИАЛЬНАЯ ДИАГНОСТИКА ОРБИТАЛЬНЫХ ОСЛОЖНЕНИЙ РАЗЛИЧНЫХ ЗАБОЛЕВАНИЙ НОСА, ОКОЛОНОСОВЫХ ПАЗУХ И ПРИЛЕЖАЩИХ К НИМ СТРУКТУР

A.M.Талышинский¹, A.A.Талышинский²¹Кафедра болезней уха, горла и носа Азербайджанского медицинского университета, Баку²Особый Лечебно-оздоровительный комплекс – Caspian International Hospital, Баку, Азербайджан

Аннотация. В обзоре приведены современные взгляды к клиническим формам риногенных орбитальных осложнений (ОО) заболеваний носа, околоносовых пазух и других органов, которые могут распространяться в орбиту, проявляться офтальмологическими симптомами, стать причиной диагностических ошибок.

На основании данных литературных сообщений и собственных исследований, представлен дифференциально-диагностический профиль этих заболеваний, приведен алгоритм диагностической пути дающий возможность идентифицировать причину, форму орбитального поражения, избегать ошибок в диагностике и правильно выбрать тактику лечения.

Многие заболевания носа и околоносовых пазух проявляются симптомами поражения орбиты, глаза и черепа [1]. Это обусловлено общностью и близостью стенок полости носа и околоносовых пазух с глазницей, черепом и внутричерепными структурами. Такое анатомическое соотношение с одной стороны обуславливает быстрое распространение патологического процесса из ЛОР-органов в глазницу, полость черепа, возникновению симптомов поражения пос-

ледних, с другой – вызывает затруднение в дифференциальной диагностике определении характера и первичности расположения патологического очага.

Глазница с трех сторон окружена стенками околоносовых пазух. Передняя черепная ямка граничит с лобной и решетчатой пазухами, средняя – с клиновидной пазухой. Некоторые вены наружного носа, полости носа и околоносовых пазух впадают в одну из глазничных вен, несущие венозную кровь

в пещеристую пазуху или непосредственно в нее, а также анастомозируются с венами твердой мозговой оболочки. Прямое сообщение между орбитой, полостью черепа и носа, околоносовыми пазухами реализуется также тем, что вся венозная система этой области является без клапанной, которая способствует двунаправленный венозный поток из пазух в окружающие структуры и составляет реальную угрозу для распространения инфекции.

Костные разрушения в результате остеомиелита, врожденные костные дефекты основания черепа, орбитальных и церебральных стенок пазух, а также дегисценции в канале зрительного нерва могут способствовать инвазии инфекции и опухоли из околоносовых пазух и носа, и вызывать осложнения.

Перинеуральная лимфатическая система обонятельного нерва отводит лимфу из полости носа в субарахноидальное пространство головного мозга и может способствовать распространению инфекции [2].

Таким образом, топографо-анатомические предпосылки и физиологическая близость носа и околоносовых пазух к орбите, основанию черепа, оболочкам и веществу мозга предопределяют частоту распространения в них воспалительного, инфекционного, необластического процессов из ЛОР-органов и возникновению офтальмологических и мозговых симптомов. Следовательно, наличие у больного глазных, орбитальных, внутричерепных патологических проявлений должен настораживать врача о возможности поражения носа и околоносовых пазух различными заболеваниями [3,4,5,6]. Отмечено, что от 3 до 7% больных с риносинуситом возникают глазничные осложнения [7,8,9,10]. В наблюдениях Carogí I. и соавт [10] из 68 больных с осложнениями риносинуситов у 10 развился комбинированное орбитальное и внутричерепное, у 6-и – изолированное внутричерепное и у 52-х – орбитальное осложнение. Alí и соавт [11] с 1999 по 2015 годы среди больных острым риносинуситом орбитальное и внутричерепные осложнения выявили у 61,5% и 38,3% обследованных соответственно.

Целью настоящего обзора было на

основании данных литературы и собственных исследований характеризовать патогенетический, клинический, рентгенологический и дифференциально-диагностический профиль офтальмологических осложнений и симптомов заболеваний ЛОР-органов, прилежащих структур и общих заболеваний организма.

Ниже представлена часто встречаемые заболевания носа, околоносовых пазух и других органов которые могут вызывать орбитальные осложнения (ОО) и проявляться офтальмологическими симптомами:

– *Острый синусит решетчатой, лобной, верхнечелюстной и клиновидной пазух*

– *Мукоцеле, кистозное расширение лобной, решетчатой, верхнечелюстной и клиновидной пазух*

– *Рак верхней челюсти*

– *Рак носоглотки*

– *Рак околоушной слюнной железы*

– *Рак пирамиды височной кости*

– *Обонятельная нейробластома (эстезионейробластома)*

– *Инверт папиллома*

– *Остеома лобной пазухи, решетчатого лабиринта*

– *Фиброзная дисплазия решетчатого лабиринта и верхнечелюстной пазухи*

– *Окостеневшая фиброма решетчатого лабиринта, верхнечелюстной пазухи*

– *Грибковые сино-назальные инфекции (атрофический ринит с миазисом, риноспоридиоз, мукормикоз)*

– *Болезнь щитовидной железы (гипертиреоз, болезнь Грейвса)*

– *Аденома гипофиза*

– *Паралич лицевого нерва вызванный различными заболеваниями*

– *Челюстно-лицевая травма*

– *Аутоиммунные заболевания (гранулематоз с полиангтом, болезнь Вегенера, миастения)*

– *Сино-назальные ревматические заболевания*

Частота ЛОР-заболеваний вызывающие ОО в литературе не всегда совпадает и зависит от профиля учреждения представляющий клиническое сообщение [12,13]. В то же время необходимо отметить, что

инфекционные и воспалительные заболевания носа и околоносовых пазух раньше были основными причинами поражения орбиты, в настоящее же время сино-назальные опухоли стали преобладать в распространении процесса в орбиту, возникновении осложнений и орбитальных проявлений.

Matsuba Y. и соавт [4] в отделении оториноларингологии, хирургии головы и шеи с 2005 по 2012 годы в Мюнхене из 73 пациентов ОО при остром синусите диагностировали у 29(40%) больных, ОО вызванное мукоцеле у 28 (38%). У 18 из них (64%) мукоцеле развился после FESS, у 6(21%) после травмы и у 4-х (14%) – спонтанно. Из 3-х пациентов (4%) из 73-х с аутоиммунными заболеваниями выявлен гранулематоз с полиангиом – болезнью Вегенера и у одного – миастения, которые составили 67% и 33% соответственно среди аутоиммунных поражений. Остальные больные страдали различными опухолевыми заболеваниями.

Причиной уменьшения ОО риносинуситов обусловлены несколькими причинами: изменением микробной флоры осложненного риносинусита, совершенствованием методов диагностики и внедрением эффективных антибиотиков. В историческом аспекте основными бактериальными возбудителями риносинуситов были *Streptococcus pneumoniae*, *Haemophilis influenza* и *Moraxella Catarrhalis* [2].

Применение вакцинации 13-валентной вакциной *Streptococcus pneumoniae* начиная с 2010 год привели к значительному уменьшению заболеваемости риносинуситов вызванные этими бактериями. Исследования 2020 года показали, что основным выявляемым микроорганизмом осложненных острых и хронических синуситов был *Streptococcus aureus*, *Haemophilis influenza B* и другие виды стрептококков [14].

Доля положительных культур *S.pneumoniae* при орбитальных осложнениях снизилась с 20,5% на 11,4%. Woo-Young Kim и соавт. [9] ни у одного из 4-х 5-и обследованных в отделяемом ни могли культивировать *Streptococcus pneumoniae*. В то же время сообщается, что демография педиатрических пациентов, пролеченных по поводу ОО бактериальных риносинуситов остается

стабильным и острый риносинусит представляет собой наиболее частую причину поражений орбиты и распространении инфекции в полость черепа [2,15].

С 2006 по 2016 годы в США у детей отмечено увеличение частоты ОО острого риносинусита с 8,9% до 19,3% и внутричерепных осложнений с 2,2% до 4,3% [2].

При риносинусите ОО проявляются в различных формах. Эти формы обычно не имеют специфических симптомов, дающие возможность на основании офтальмологических проявлений отличить их друг от друга. Ранее описанные клинические формы ОО риносинуситов полностью не охватывают все их разновидностей [9, 12, 16]. Знание клинических форм осложнений необходимо для уточнения риносинусогенного характера этих симптомов, дифференциации их от других форм орбитальных поражений и правильного лечения [17, 18].

J.R.Chander и соавт [19] предложили 5 клинических форм (стадий) риногенных ОО и выделили: 1) периорбитальный (пресептальный) целлюлит – I стадия; 2) орбитальный (постсептальный) целлюлит – II стадия; 3) поднадкостничный (субпериостальный) абсцесс (SPOA) – III стадия; 4) абсцесс орбиты (ретробульбарный) – IV стадия; 5) тромбоз кавернозного синуса – V стадия и в зависимости от расположении воспалительного процесса по отношению к пальпебральной связке различали пресептальные (вовлекающий только века) и постсептальные (вовлекающие структуры орбиты) осложнения. А.М.Тальшинский и А.А.Тальшинский [20] к этим клиническим формам дополнили пресептальный остеопериостит и субпериостальный абсцесс, абсцесс века, тромбофлебит клетчатки и флегмону орбиты.

Необходимо также выделить редко встречаемые ретробульбарные, ретроорбитальные атипичные осложнения, отсутствующие в клинических форм J.R. Chander и соавт [19], но возникшие в результате синусита клиновидной пазухи, клетки Ооиди, и задней групп клеток решетчатой кости. К ним будут относиться ретробульбарный неврит зрительного нерва, осложнения проявляющиеся птозом, диплопией, снижением зрения, истончением сетчатки без других про-

явлений орбитального поражения [9, 20, 21].

В диагностике и дифференциальной диагностике орбитальных проявлений риносинуситов от глазничных осложнений других заболеваний ЛОР-органов необходимо придерживаться типовой диагностической пути (алгоритма) исследования. Алгоритм диагностики должен включить жалобы, подробный анамнез, детальное ЛОР-обследование, эндоназальную эндоскопию носа, офтальмологическое обследование. Проводятся лучевые методы исследования околоносовых пазух, орбиты, черепа и мозга, полный дифференцированный анализ крови, лейкоцитов, определяется С-реактивный белок. При подозрении на новообразования и аутоиммунные процессы по показаниям применяется тонкоигольная аспирационная цитологическая биопсия из патологического очага, исследование антинейтрофильных цитоплазматических антител (АНЦА), посев на микробные культуры, консультация офтальмолога, педиатра/терапевта, инфекциониста, невропатолога.

Зарегистрированные данные также должны включить возраст, пол, физические данные больного. Учитывая, что риносинусогенные ОО преимущественно возникают у лиц детского возраста и мужского пола, новообразования, аутоиммунное заболевания у людей старшего возраста [8, 9, 10, 14, 21].

Офтальмологические обследования включают клиническое тестирование глаз: наличие боли, периорбитального отека, эритемы, инфильтрации, хемоза конъюнктивы, экзофтальма. Изучается состояние подвижности, смещений глазного яблока, наличие диплопии, паралича III, IV, VI черепных нервов, по возможности острота зрения, внутриглазное давление, цветоощущение, функция зрачков, внутриглазное давление, внешний вид сетчатки и соска зрительного нерва.

Лучевые методы диагностики играют важную роль в определении характера патологического процесса в орбите. Для выявления риносинусита и ОО КТ челюстно-лицевой области с контрастным усилением должна быть выполнено в срочном порядке. Она считается первоначальным этапом визуализации и диагностики, обеспечивает изображение с высо-

ким пространственным разрешением [6, 11, 22-25]. Дополнительное применение MRT необходимо при подозрении на расширение орбиты, кавернозного синуса, внутричерепного осложнения и опухоли. Дальнейшее исследование внутричерепных сосудов с ангиографией может выявить тромбофлебит кавернозного синуса. Rapoѓ I. и соавт [10] у детей с ОО предпочтение дают применению MRT, КТ проводили при подозрении на эрозии костей орбиты и основания черепа. В литературе отсутствуют прямые сравнительные данные диагностической точности контрастной КТ и контрастной MRT при оценке осложненного риносинусита у детей. Анатомия костных стенок лучше изображается с помощью КТ. Однако если КТ не показывает отклонений, но у больного сохраняются симптомы подозрительные на орбитальные и внутричерепные осложнения следует выполнять КТ MRT. При данной патологии считается, что КТ целесообразно выполнять толщиной среза 0,9 мм, шагом 0,45 мм, 120 кВ, 55 mAs, 140 FOV и матриксом 512x512. КТ делается 2 минуты после внутривенного введения 100 мл йодо-содержимого контрастного вещества. Аксиальные и коронарные срезы толщиной 2 мм реконструируют с использованием фильтрованной задней проекции с ядром мягких тканей. Протокол MRT должен включить как минимум корональной T2 STIR, аксиальный T1, аксиальный и коронарный T1 SPIR после гадолиния с толщиной среза 3 мм или менее и размером пикселя 1 мм или менее. Для оценки наличия орбитальной инфекции целесообразным является диффузионно-взвешанная визуализация (DWI) [26]. При внутричерепных осложнениях в протокол MRT в дополнение к T₁-взвешанным изображениям с контрастным усилением (T1W) необходимо включить DWI и изображение с инверсионным восстановлением ослаблением жидкости (FLAIR) [10]. Известно, что DWI очень чувствительна к образованию гноя, а FLAIR может помочь в выявлении отека и лептоменингита [27, 28]. Преимуществами DW-MRT является то, что она может обнаружить абсцесс без введения контрастного вещества [29]. Однако необходимость продолжительного времени при этом

исследовании, наличие у больного болезни закрытых помещений требующая введения успокоительных средств в определенной степени ограничивает его применение.

Результаты проведенных КТ и MRT сканирований у больных показывают, что вовлечение всех околоносовых пазух происходит исключительно при остром риносинусите, изолированный фронтит наблюдается чаще при мукоцеле по сравнению с риносинуситом, новообразованиями и аутоиммунной патологией. Причем аутоиммунные заболевания выявляют разную степень поражения пазух, обычно включая верхнечелюстную и/или решетчатые пазухи. Различий в характере проявлений между злокачественными новообразованиями и аутоиммунитетом не было.

У детей во избежание излишней радиации применение КТ следует привести к минимуму. Jabarin и соавт [25] при орбитальных осложнениях риносинуситов у детей до 2-х лет КТ применяли при ограничении движения глазного яблока, экзофтальме, снижении остроты зрения и не эффективности антибиотикотерапии в течение 48 часов. При этом также учитывался, что дети ясельного периода меньше болеют II-IV формами осложнения (у 69% из них диагностируется I стадия осложнения) и лучше поддаются консервативной терапии [25, 30]. Однако определение остроты зрения у маленьких детей, снижение которого является прямым показанием не только к применению КТ, но и оперативному лечению, бывает затруднительным или невозможным. Поэтому у маленьких детей наличие офтальмоплегии и экзофтальма считается достаточными к применению КТ.

Необходимо также учитывать, что на КТ и MRT отек мягких тканей околоносовых пазух является часто выявляемым изменением, причем у 68% лиц он бывает значительным [31]. Риносинусит же, как правило диагностируется на основании клинических симптомов. Поэтому при наличии подозрения на ОО рекомендуется провести КТ с контрастированием или MRT с контрастированием околоносовых пазух.

Клинические симптомы ОО острого риносинусита зависят от локализации патологического процесса по отношению к

глазничной перегородке (тарзо-орбитальной фасции) [20]. К пресептальным осложнениям относятся пресептальный целлюлит, абсцесс век, пресептальный остеоperiостит и субperiостальный абсцесс. Постсептальные орбитальные осложнения включают целлюлит орбиты, остеоperiостит орбиты, субperiостальный (эпиорбитальный) абсцесс (SPOA), абсцесс орбиты, тромбоз кавернозного синуса [19].

Характерными местными проявлениями постсептальных локализаций патологического процесса является экзофтальм, хемоз конъюнктивы, дислокация глазного яблока, парезы глазодвигательных нервов, диплопия, снижение зрения, которые отсутствуют при пресептальных осложнениях [20].

При пресептальном целлюлите процесс развивается спереди от орбитальной перегородки, обычно в верхнем веке возникает отек, гиперемия, болезненность, при остеоperiостите и абсцессе век – инфильтрация и флюктуация, глазная щель плотно закрывается [16].

Для большинства больных ОО острого риносинусита характерно острое начало заболевания. Они поступают в клинику в тяжелом состоянии с высокой температурой, ознобом, общей слабостью, головной болью и болями в глазах. В крови наблюдается изменения гнойно-воспалительного характера различной степени выраженности, резкое повышение содержания лейкоцитов, нейтрофилов, СРБ, РОЭ. В анамнезе выявляется заложенность и гнойное выделение из носа.

При тромбозе кавернозного синуса общие септические симптомы – высокая температура ремитирующего типа, озноб, запотевание сочетаются признаками повышения внутричерепного давления, застоем дисков зрительных нервов, кровоизлиянием в сетчатку, тромбозом расширенных вен лба, корня носа, век; экзофтальм и хемоз часто двусторонний, который отличает его от других форм постсептального осложнения.

В наблюдениях и Woo Yong Kim и соавт [9] основным проявлением атипичного течения ОО был птоз, диплопия, снижение и потеря зрения, истончение сетчатки и головная боль; отсутствовали признаки постсептального осложнения – экзофтальм, хемоз,

типичные симптомы синусита, верхушечного орбитального синдрома и изменения на КТ в орбите. КТ околоносовых пазух показала наличие признаков клиновидного, решетчатого синусита и ячейки Оноди. 4-м больным которым производились эндоскопическое хирургическое вмешательство выздоровели.

Риногенный ретробульбарный неврит обусловлен близостью зрительного нерва к задним группам околоносовых пазух, воспаление которых в ограниченном участке у вершины орбиты вызывает отек, сосудистые расстройства, ишемию, компрессию зрительного нерва с распространением воспалительного процессе в глубину глазницы и область верхней глазничной щели; наступает паралич всех глазодвигательных нервов, 1-ой ветви тройничного нерва и тромбоз верхней глазничной вены, который может быть причиной дальнейшего распространения инфекции в кавернозный синус. При этом симптомы постсептальных орбитальных осложнений J.R. Chandler и соавт [19] не наблюдаются [32]. Наступает орбитальный верхушечный синдром с дисфункцией I, II, III, IV, VI пар черепных нервов и глазной ветви V нерва, центральная скотома, сужение поле зрения и расстройство цветоощущения на красный и зеленый цвет. Анемизация слизистой оболочки верхней и средней носовых ходов сосудосуживающими препаратами на 2-3 часа может вызывать временное улучшение зрения. Такие атипичные формы ОО риносинусита обычно трудно диагностируются, мало отличаются от ретробульбарного неврита иной этиологии. Диагноз ставится на основании жалоб, анамнеза, проявления острого насморка, быстрого снижения зрения, птоза, диплопии, данные КТ свидетельствующий наличие синусита этмоидальной, клиновидной, лобной пазух.

Известно, что ОО могут возникать при доброкачественных и злокачественных опухолях, опухолеподобных образования носа, носоглотки и околоносовых пазух которые могут распространиться в глазницу посредством разрушения и эрозии ее костных стенок, нервно-сосудистым путем, через костные расхождения.

Инфекционные, воспалительные про-

цессы, кистозные расширения околоносовых пазух, травмы, эндокринные заболевания, ревматизм нередко имеют орбитальные проявления. Поэтому часто возникает необходимость дифференцировать ОО риносинуситов от орбитального распространения инверт папилломы, рака верхней челюсти и носоглотки, ангиофибромы носоглотки. Необходимо отличить ОО острого риносинусита от таковых аутоиммунных процессов (гранулематоз с полиангитом – болезнь Вегенера, миастении) [33, 34].

Аутоиммунные заболевания поражая орбиту также вызывает целлюлит, расстройства зрения, проявления острого риносинусита и могут осложниться бактериальной суперинфекцией [35, 36, 37, 38, 39]. В наблюдениях ряда авторов [1-5] не воспалительные ОО составляют 22-25% среди всех поражений орбиты.

Клиническими проявлениями орбитального распространения плоскоклеточного рака верхнечелюстной пазухи, инверт папилломы, носоглоточной карциномы и ангиофибромы, фронто-этмоидального мукоселе также часто являются симптомами отмеченные при бактериальных риносинусогенных ОО. Shinha и соавт [33] при этих патологических процессах экзофтальм обнаружили у 100% пациентов, снижение зрения у 14%; у 25% больных наступил отек лица. В наблюдениях Kumar A. и соавт. [17] экзофтальм имело место у 44,38%, снижения зрения у 15,78%, диплопия и покраснение глаз у 10,52% обследованных.

При гнойном среднем отите, злокачественных опухолях височной кости и околоушной слюнной железы наступает паралич лицевого нерва проявляющийся глазными симптомами – открытием глазной щели, слезотечением, экспозиционным кератитом. Петрозит проявляется параличом отводящего нерва, диплопией, болями в глубине глазницы вследствие поражения тройничного нерва [17].

Заболевания щитовидной железы и гипофиза имеют ряд офтальмологические проявления. При тиреотоксикозе (болезни Грейвса) возникает двусторонний экзофтальм, компрессионная диплопия зрительного нерва, ретракция век, застойные изменения глаз, отек тканей вокруг глаза,

боль, давление в глазах, сердцебиение. Макро – и гигантские опухоли гипофиза при супрацеллярном распространении сдавливая перекрест зрительного нерва может вызывать нарушение зрения, бивисочную гемианопсию, при парацеллярном распространении в кавернозный синус – симптомы поражения III-VI нервов.

В дифференциальной диагностике необходимо учитывать, что ОО при остром риносинусите часто поражают детей в возрасте до 12 лет и преимущественно обусловлены этмоидитом, аутоиммунные заболевания и злокачественные опухоли локализируются в верхнечелюстных пазухах и решетчатом лабиринте, мукоцеле – лобно-этмоидальных пазухах и наблюдаются значительно старшем возрасте (рак в возрасте в среднем 51-60 лет, болезнь Вегенера в среднем 40 лет). ОО риносинуситов часто вызывают диплопию связанная с вовлечением в процесс медиальной мышцы глаза. Экзофтальм и снижение зрения наблюдаются при постсептальной локализации осложнения и по частоте уступают таковых при мукоцеле и аутоиммунных процессах, причиной потери зрения, при котором является сдавление зрительного нерва гранулематозным инфильтратом и атрофия зрительного нерва [1,4,8-11, 34-37].

При остром риносинусите длительность заболевания до поступления больных в стационар обычно составляет 5-12 дней, при мукоцеле, аутоиммунных заболеваниях, опухолевых процессах значительно больше. Повторные носовые кровотечения характерны для лиц с опухолевыми процессами и аутоиммунными заболеваниями, а гнойная ринорея – с острым риносинуситом.

Длительное время, прошедшее до госпитализации, поражение нескольких околоносовых пазух, отсутствие гнойно-воспалительных изменений в крови являются важными признаками ОО не бактериальных поражений ЛОР-органов.

Результаты исследований больных с воспалительными риносинусогенными осложнениями дают отрицательной результат на антинейтрофильные цитоплазматические антитела (АНЦА) и миелопероксидазе. У них в крови выявляются изменения, показывающие наличие гнойно-воспалительного

процесса. При миастении подтвержденная электромиографией получается положительный результат на антитела к рецептору ацетилхолина.

КТ и МРТ с контрастным усилением дают возможность обнаружить изменений в околоносовых пазухах и орбите. На данной этапе не всегда удастся дифференцировать злокачественные новообразования от аутоиммунных процессов и осложненного риносинусите без учета алгоритма развития патологического процесса.

Matsuba Y. и соавт [4] сообщили о 4 больных с ревматизмом, которые имели синусит и различные клинические проявления поражения орбиты. Отрицательный результат исследования АНЦА исключили наличие у этих больных аутоиммунных процессов. Только обширной эндоназальной биопсией у них можно было установить ревматическую этиологию заболевания. ОВ Дерюгина, ФИ Чумаков [32], Woo-Young Kim и соавт [9] ОО наблюдали при инвазивном грибковом риносинусите. В посевах отделяемого и биопсированных тканях из верхнечелюстной пазухи был обнаружен *Mucor* и *Rhizopus* относящиеся к типу *Zygomycota*. Инвазивный грибковый синусит протекал по типу поражения структур носа, околоносовых пазух, орбиты и головного мозга и получил название риноорбито-церебральный зигомикоз (муромикоз). Заболевание имело молниеносное течение и тяжелый прогноз. Инвазия грибом сосудов вызывало их окклюзию и некроз тканей. В полости носа, на твердом и мягком небе появлялся некроз покрытый темно-серым, черным струпом, разрушалась перегородка носа и неба. Глазные симптомы проявлялись экзофтальмом, гиперемией склер без хемоза, птозом, необратимой потерей зрения.

Необходимо учитывать, что уточнение жалоб, анамнестических данных и клинических симптомов орбитального осложнения у тяжелых больных и детей нередко затрудняется. Объективные данные – отек, гиперемия век, хемоз конъюнктивы, парезы глазодвигательных нервов, смещение глазного яблока, экзофтальм, снижение зрения наблюдаются при определенных ОО и только некоторые из них имеют чувстви-

тельность и специфичность для данной формы осложнения. Частота чувствительности и специфичности приведенного алгоритма исследования при риносинусите составляет 90%/90%, мукоцеле 79%/100%, новообразованиях 100%/96%, гранулематозе с полиангитом 100%/100% [4].

Таким образом, применение алгоритма диагностической пути, включающий жалобы, подробные анамнестические данные, ЛОР, офтальмологическое и невралгическое обследование, эндоназальную эндоскопию

носа, дифференцированный анализ крови, лейкоцитов, лучевые методы исследования околоносовых пазух, орбиты и черепа, при необходимости тонкоигольную аспирационную цитологическую биопсию и бактериологию из патологического очага, уточнение наличие АНЦА и др. исследования, у многих больных дают возможность идентифицировать причину и форму орбитального поражения, правильно выбирать тактику лечения.

ЛИТЕРАТУРА

1. Jan Kastner J., Taudy M., Lisy J., Grabec P., Betka J. Orbital intracranial complications after acute rhinosinusitis // *Rhinology*, 2010; 48: 475-61.
2. Levy D.A., Phayvanh P.P., Nguyen S.A., Schlosser R.J. Trends in complications of pediatric rhinosinusitis in the United States from 2006 to 2016 // *International Journal of Pediatric Otorhinolaryngology*, 128(2020), 109695
3. Zia-us-Salam Qari, Sarfraz Latif, Sadia Magsood Awan. Orbital Involvement in sinonasal diseases // *Ayub Med Coll Abbottabad* 2016; 28(4): 687-93
4. Matsuba Y., Strassen U., Hofauer, Bas M., Knopf. Orbital complications: diagnosis of different rhinological causes // *Eur Arch Otorhinolaryngol* 2015; 272: 2319-2326
5. McIntosh D., Mahadevan M. Acute orbital complications of sinusitis: the benefits of magnetic resonance imaging // *J Laryngol otol*, 2008; 122(3): 324-326
6. Younis R.T., Anand V.K., Davidson B. The role of computed tomography and magnetic resonance imaging in patients with sinusitis with complications // *Laryngoscope*. 2002; 112: 224-229
7. Stojanovic J., Belic B., Tadic L., Arsenijevic S. Orbital Complications of Rhinosinus inflammatory origin // *Medicus* 2007; 8(2): 67-71
8. Sekhar V., Jack Ao, Jsma Iqbal, Eng Hooi Ooi, Munnz. Effectiveness of endoscopic versus external surgical approaches in the treatment of orbital complications of rhinosinusitis: a systemic review protocol // *Joanna Briggs Institute Database System Rev Implement Rep* 2019; 17(11): 2378-2389
9. Boo-Young Kim, Seoungmin Lee, Jeongbea Jeon, H. Gye Lim, Gyeong Ch. Ch. Characteristics of Atypical Orbital Complications of sinusitis // *The Journal of Craniofacial surgery*. 2020, Vol 31 Number 5, July/August: p. 435-439
10. Raporì I., Giovannetti F., Buracchi M., Priore P., Battisti A., Scaynet M., Genitori L., Valentini V. Management of orbital and brain complications of sinusitis. A practical algorithm // *Journal of Cranio-Maxillo-Facial Surgery* 49, 2021, 1124-1129
11. Ali A., Kurien M., Mathews S.S., Mathews J. Complications of acute infective rhinosinusitis: experience from a developing country // *Singapore Med. J* 2005; 46 (10): 541-544
12. Nikoli T.K., Oinas M., Niemela M., Makitie A.A., Atula T. Intracranial Suppurative Complications of sinusitis // *Scandinavian Journal of Surgery* 2016, vol. 105(4) 254-262
13. Chrobok V., Pellant A., Mandysova P., Mejzik J., Dedkova J., Celakovsky P. Rhinogenic Orbital Inflammation – What Has Changed over the Past Years? // *Acta Medica* 2019; 62(3): 94-98
14. Elise E., Zhao, Sina Koochakzadeh, Shaun A., Nguyen, Frederick Yoo, Phayvanh Pecha, Rodney J. Schlosser (Hradec Kralove) 2019; 62(3): 94-98
15. Rosenfeld R.M., Singer M., Jones S. Systematic review of antimicrobial therapy in patients with acute rhinosinusitis // *Otolaryngol Head Neck Surg* 2007; 137 (3 suppl): s 32- s 45
16. Palçun V.T., Talişinskiy Ə.M., Talişinskiy A.Ə. Otorinolarinqologiya. Moskva, 2018: 183 [Palçun V.T., Talshinskiy A.M., Talshinskiy A.A. Otorinolarinqologiya. Moskva, 2018: 183]
17. Kumar A., Chauhan J.P.S., Bhadouriya S.K.S., Bharti B., Nazain P., Singh J. Orbital Complications of ENT diseases // *Int. J. Otorhinolaryngol. Head Neck Surg*. 2018; 4: 210-6
18. Sobol S.E., Marchand J., Tewfik T.L., Manoukian J.J., Scloss M.D. Orbital complications of sinusitis in children // *J Otolaryngol*. 2002; 31 (13): 131-6
19. Chandler J.R., Langenbrunner D.J., Stevens E.R. The pathogenesis of orbital complications in acute sinusitis // *Laryngoscope* 1970; 80: 1414-28
20. Talişinskiy Ə.M. Talişinskiy A.Ə. Rinogen orbital ağırlaşmaların klinikası və müalicəsi // *Azərbaycan-İtaliya Beynəlxalq rinoloji konqresi Elmi əsərlər toplusu. Bakı 2023: 21-22* [Talışinskiy A.M. Talshinskiy A.A. Rinogen orbital ağırlaşmaların klinikası və müalicəsi // *Azərbaycan-İtaliya Beynəlxalq rinoloji konqresi Elmi əsərlər toplusu. Bakı 2023: 21-22*]

21. Turhal Göksel, Gode Serkan, Sezgin Baha, Kaya Isa, Bozan Aykut, Midilli Rashit, Karci Bülent // *The Turkish Journal of Pediatrics* 2020; 62: 533-540
22. Cayir S., Kayabashi S. An Approach to Orbital Complications in Rhinosinusitis // *ENT Updates* 2019, 9(3) 180-184
23. Dankbaar J.W., van Bommel A.J.M., Pameijer F.A. Imaging findings of the orbital and intracranial complications of acute bacterial rhinosinusitis // *Insights Imaging* 2015, 6: 509-518
24. Kastner J., Taudy M., Lisy J., Grabec P., Betka J. Orbital and intracranial complications after acute rhinosinusitis // *Rhinology*. 2010; 48:457-61.
25. Jabarin B., Marom T., Gawriel H., Eviater E., Pitaro J. Orbital complications secondary to acute rhinosinusitis in toddlers: A unique age group // *International Journal of Pediatric Otorhinolaryngology* 121 (2019) 46-49
26. Sepahdan A.R., Aakalu V.K. et al. MRI of orbital cellulitis and orbital abscess the role of diffusion – weighted imaging // *AJR*. doi: 2009, 10.2214/AJR. 08.1838
27. Nickerson J.P., Richner B. et al. Neuroimaging of pediatric intracranial infection – part 1: techniques and bacterial infections // *J Neuroimaging*. (2012) doi: 10, 1111/j. 1552-6569. 2011. 00700.x
28. Kamran S., Bener A.B. et al. Role of fluid-attenuated inversion recovery in the diagnosis of meningitis: comparison with contrast-enhanced magnetic resonance imaging // *J Comput Assist Tomog*, 2004; 28(1): 68-72
29. Sepahdan A.R., Aakalu V.K., Kapuz R., Michals E.A. Saran N., Franch A., Mafee MF, MRI of orbital cellulitis and orbital abscess: the role of diffusion-weighted imaging. *AJR Am // J. Roentgenol*, 2009; 193 (3).
30. Pucher B., Prauzinska M., Kotowski M., Kaluzna-Miynaczyk A., Adamczy P., Jonczyk-Potoczna K., Szydowski. Orbital complications of acute rhinosinusitis in children: a retrospective review of 33 patients // *Fam. Med. Prim. Care Rev*. 20 (2018) 259-262 2018.
31. Kristo A., Uhari M. et al. Paranasal sinus findings in children during respiratory infection evaluated with magnetic resonance imaging // *Pediatrics*, 2003; 111(5 pt 1): 586-589.
32. Дерюгина О.В., Чумаков Ф.И. Орбитальные и внутричерепные осложнения воспалительных заболеваний носа и околоносовых пазух у взрослых и детей // Москва-МОНИКА 2001 стр.117 [Derjugina O.V., Chumakov F.I. Orbital'nye i vnutricherepnye oslozhneniya vospalitel'nyh zabolevanij nosa i okolonosovyh pazuh u vzroslyh i detej // Moskva-MONIKA 2001 str.117]
33. Sinha V., Bharadwaj D., George A., Memon R.A. Proptosis through eyes of ENT surgeon // *Indian J Otolaryngol, Head Neck Surg*. 2005; 57(3): 207-9.
34. Lovelace K, Cannon TC, Flyann S, Davis P, Schmucker T, Westfall CT. Optic neuropathy in patients with Wegener's granulomatosis // *J. Ark Med Soc* 2004; 100(12): 428-429
35. Hoffman GS, Leavitt RY, Kerr GS, Fauci AS. The treatment of Wegener's granulomatosis with glucocorticoids and methotrixate // *Arthritis Reum* 1992, November; 35(11): 1322-1329
36. Thorne JE, Jabs DA. Ocular manifestations of vasculitis // *Rheum Dis Clin North Am* 2001; 27(4): 761-779
37. Simmons JT, Leavitt R, Kornblut AD, Fauci AS. CT of the paranasal sinuses and orbits in patients with Wegener's granulomatosis. *Ear Nose Throat // J* 1987; (April) ; 66 (4): 134-140
38. Tarabishy AB, Schulte M, Papaliadis GN, Hoffman GS Wegener's granulomatosis: clinical manifestations, differential diagnosis and management of ocular and systemic disease // *Surv Ophthalmol* 2010 (September); 55(5): 429-444
39. Knopf A, Chaker A, Stark T, Hofauer B, Lahmer T, Thurmel K et al. Clinical aspects of granulomatosis with polyangitis affecting the head and neck // *Eur Arch Otorhinolaryngol* 2014 (9)

DIAGNOSTICS AND DIFFERENTIAL DIAGNOSIS OF ORBITAL COMPLICATIONS OF VARIOUS DISEASES OF THE NOSE, PARANASAL SINUSES, AND STRUCTURES THAT CLOSE TO THEM

A.M.Talishinskiy¹, A.A.Talishinskiy²

Azerbaijan Medical University, ENT department¹, Baku

Special Cure Health Complex, Caspian International Hospital², Baku, Azerbaijan

Summary. The review presents contemporary perspectives on the clinical forms of rhinogenic orbital complications associated with diseases of the nose, paranasal sinuses, and other organs that can extend into the orbit, manifesting with ophthalmic symptoms and potentially leading to diagnostic errors.

Based on literature findings and our own research, a differential diagnostic profile for these conditions is provided. Additionally, a diagnostic algorithm is presented, offering a pathway to identify the cause and form of orbital involvement, thereby helping to avoid diagnostic errors and enabling the selection of appropriate treatment strategies.

Автор для корреспонденции: Талышинский Айдын Азизага оглы, Особый лечебно-оздоровительный комплекс – Caspian International Hospital, Баку, Азербайджан

E-mail: a.talishinskiy@usa.net

XRONİKA

2023-cü il sentyabrın 27-də Bakıda “Bariatrik cərrahiyyədə müasir yanaşmalar” mövzusunda Beynəlxalq Konfrans keçirilmişdir. Konfrans Qidalanma, Pəhriz və Piylənmənin Qarşısının Alınması Akademiyası (ANDOP) və Manor Tibb Mərkəzi (İsrail) arasında əməkdaşlıq çərçivəsində keçirilib.

Tədbirin birinci hissəsi bariatrik manipulyasiyalar və əməliyyatlar keçirmiş xəstələrə dair elmi-tədqiqatlara həsr edilib, ikinci hissədə isə müxtəlif profilli həkimləri bir araya toplayıb. Tədbirdə cərrahdan tutmuş endokrinoloqa və dietoloqa qədər müxtəlif ixtisaslar üzrə yüzə yaxın həkim, həmçinin bariatrik manipulyasiya və cərrahiyyə əməliyyatı keçirmiş və ya gözləyən əlliyə yaxın pasiyent bir araya gəlib.

Tədbirin rəsmi hissəsinin əsas qonağı İsrailin ən yaxşı gastroenteroloqlarından biri, Asəf Harofe Universiteti Xəstəxanasının Qastroenterologiya İnstitutunun endoskopiya şöbəsinin müdiri Dr. Sergey Vosko idi. Dr. Vosko uzun illərdir ki piylənmə üçün endoskopik (cərrahi olmayan) mədə əməliyyatı texnikasını tətbiq edir. O, “Cərrahi əməliyyatdan qaçmaqla arıqlama” mövzusunda təqdimatla öz təcrübəsini konfrans iştirakçıları ilə bölüşüb. Nəticə verilən çoxsaylı suallar konfransda qaldırılan məsələlərin bu gün nə dərəcədə aktual olduğunu göstərdi.

Sonra cərrah-gastroenteroloq, piylənmə üzrə mütəxəssis, ANDOP üzrə məşqçi, doktor Nərin Novruzova konfrans iştirakçılarının diqqətini bariatrik cərrahiyyə xəstələrinin həyat tərzinin necə dəyişdirilməsinə yönəltdi və bunda qidalanma mütəxəssislərinin rolunu xüsusi qeyd etdi.

Piylənmə üzrə mütəxəssis, ANDOP-un həmtəsisçisi və aparıcı təlimçisi Emil Hidayətli artıq müasirliyin epidemiyası adlandırılan piylənmənin dünyada inkişafı ilə bağlı son məlumatları izləyicilərlə bölüşüb.

Beynəlxalq Konfransda çox maraqlı çıxış edən tibb üzrə fəlsəfə doktoru Tariel Ömərovun mədə kiçildilməsinin digər endoskopik cərrahi əməliyyatlardan fərqləri haqqında məruzə etdi. Azərbaycan Bariatrik Metabolik Cərrahlar Assosiasiyasının rəhbəri T.Ömərov dünya ədəbiyyatına və özünün 10-illik təcrübəsinə əsaslanan elmi-praktik məlumatları özündə əks etdirən təqdimatla çıxış edib və bu çıxış konfrans iştirakçılarının dərin marağına səbəb olub.

Öz növbəsində Manor Tibb Mərkəzinin tibbi direktoru Dr. Aleksandr Kanevski İsrailə müalicə turizmi sahəsində əməkdaşlıq imkanlarından danışdı. O vurğulayıb ki, Manor təkə İsraildə deyil, həm də beynəlxalq tibbi turizm bazarında liderdir. Hər il dünyanın hər yerindən mindən çox xəstə 14 il ərzində Manor mütəxəssislərinin köməyi ilə İsrailin ən yaxşı xəstəxanalarında müasir tibbin bütün sahələri – onkologiya, ortopediya, kardiologiya, ginekologiya, urologiya, pediatriya və digər sahələr üzrə müalicə alır.

Konfrans Azərbaycanın tibb ictimaiyyətinin həyatında dönüş nöqtəsi oldu. Azərbaycanda Manor brendinin formalaşmasını həyata keçirdi, İsraildə müalicə üçün böyük imkanların olduğu vurğulandı; tədbir iştirakçılarına İsrail təbabətinin uğurla tətbiq etdiyi ən son texnologiyalar haqqında məlumat verildi.

27 сентября 2023 года в Баку состоялась Международная конференция «Современные подходы в бариатрической хирургии». Конференция была проведена в рамках сотрудничества Академии нутрициологии, диетологии и профилактики ожирения (ANDOP) с Manor Medical Center (Израиль).

Первая часть мероприятия была адресована пациентам, прошедшим бариатрические манипуляции и операции, а вторая часть объединила врачей самого разного профиля. Мероприятие собрало около ста врачей, различных специальностей от хирургов до эндокринологов и диетологов, а также около пятидесяти пациентов, прошедших или ожидающих бариатрические манипуляции и операции. Главным гостем официальной части мероприятия стал доктор Сергей Воско, один из лучших гастроэнтерологов Израиля, заведующий отделением эндоскопий института гастроэнтерологии университетской больницы «Ассаф Харофе». Доктор Воско многие годы применяет методику эндоскопической (безоперационной) гастропластики желудка при ожирении. Своим опытом он поделился с участниками конференции, представив презентацию на тему «Потеря веса, избегая хирургического вмешательства». Многочисленные вопросы к спикеру показали, насколько актуальной сегодня является поднятая в рамках конференции проблематика.

Затем, хирург-гастроэнтеролог, специалист по лечению ожирения, тренер ANDOP доктор Нармин Новрузова обратила внимание участников конференции на то, как должен изменить образ жизни пациентов бариатрической хирургии и выделила роль в этом специалистов по питанию.

Доктор Эмиль Хидаятли, специалист по лечению ожирения, сооснователь и ведущий тренер ANDOP, поделился с аудиторией последними данными о развитии проблемы ожирения в мире, которую уже называют эпидемией современности.

Очень интересным выступлением в рамках Международной конференции стал доклад доктора Тариеля Омарова относительно отличий редукции желудка от других эндоскопических хирургических процедур. Доктор философии по медицине, руководитель Ассоциации бариатрических метаболических хирургов Азербайджана Т.Омаров представил презентацию, включившую в себя научную и практическую информацию, основанную на мировой литературе и собственном 10-летнем опыте, вызвавшую множество вопросов со стороны участников конференции.

В свою очередь медицинский директор Manor Medical Center, доктор Александр Каневский рассказал о возможностях сотрудничества с Израилем в области медицинского туризма. Он подчеркнул, что компания Manor является лидером не только на израильском, но и на международном рынке медицинского туризма. Свыше тысячи пациентов со всего мира ежегодно, вот уже на протяжении 14 лет, проходят с помощью специалистов Manor лечение в лучших больницах Израиля по всем направлениям современной медицины – онкология, ортопедия, кардиология, гинекология, урология, педиатрия и прочее.

Конференция стала поворотным этапом в жизни медицинского сообщества Азербайджана, закрепила становление бренда Manor в Азербайджане, осветила огромные возможности для лечения в Израиле, привлекла внимание к новейшим технологиям успешно практикуемым израильской медициной.

On September 27, 2023 the International Conference "Modern Approaches in Bariatric Surgery" was held in Baku.

The conference was organized within the framework of cooperation between the Academy of Nutrition, Dietetics and Obesity Prevention (ANDOP) and Manor Medical Centre (Israel).

The first part of the event was dedicated to patients who underwent bariatric procedures and surgeries, while the second part brought together professionals from various fields, including surgeons, endocrinologists, and dietitians. The event gathered around a hundred doctors with diverse specialties, as well as approximately fifty patients who had undergone or were awaiting bariatric procedures.

The main guest of the official part of the event was Dr. Sergei Vosko, one of the best gastroenterologists in Israel, head of the endoscopy department of the Institute of Gastroenterology of the Assaf Harofe University Hospital.

Dr. Vosko has been applying the technique of endoscopic (non-surgical) gastric surgery for obesity for many years. He shared his experience with the conference participants, presenting a presentation on the topic "Weight loss, avoiding surgery". Numerous questions to the speaker showed how relevant the issues raised at the conference are today.

Then Dr. Narmin Novruzova, surgeon-gastroenterologist, obesity specialist, ANDOP coach drew the attention of the conference participants to how to change the lifestyle of patients of bariatric surgery and highlighted the role of nutrition specialists in this.

Dr. Emil Hidayatli, obesity specialist, co-founder and lead trainer of ANDOP, shared with the audience the latest data on the development of obesity in the world, which is already called the epidemic of modernity.

A very interesting speech at the International Conference was PhD Tariel Omarov's report on the differences between gastric reduction and other endoscopic surgical procedures. Dr. Omarov, Doctor of Philosophy in Medicine, Head of the Association of Bariatric Metabolic Surgeons of Azerbaijan, presented a presentation that included scientific and practical information based on world literature and his own 10-year experience, which raised many questions from the conference participants.

In turn, the medical director of Manor Medical Centre, Dr. Alexander Kanevsky, discussed the possibilities of cooperation with Israel in the field of medical tourism. He highlighted that Manor is a leader not only in the Israeli but also in the international medical tourism market. More than a thousand patients from all over the world every year, for 14 years, have been treated with the help of Manor specialists in the best hospitals in Israel in all areas of modern medicine - oncology, orthopaedics, cardiology, gynaecology, urology, paediatrics, etc.

The conference marked a turning point in the medical community of Azerbaijan, solidified Manor's brand in the country, highlighted significant opportunities for treatment in Israel, and drew attention to the latest technologies successfully practiced in Israeli medicine.