

p-ISSN 0023 - 2130
e-ISSN 2522 - 1396

Том 89, № 9 - 10 додаток
вересень-жовтень 2022

КЛІНІЧНА ХІРУРГІЯ

науково-практичний журнал

Заснований у червні 1921 р.

Ліга-Інформ

Передплатний індекс 74253

ISSN 0023—2130 (Print)
ISSN 2522—1396 (Online)

Асоціація хірургів України
Національний інститут хірургії та трансплантології
імені О. О. Шалімова НАМН України

КЛІНІЧНА ХІРУРГІЯ Том 89, № 9-10 додаток (січень-лютий) 2022

Двомісячний науково—практичний журнал
(спеціалізоване видання для лікарів)
Заснований у червні 1921 р.

Головний редактор
О. Ю. УСЕНКО

Заступники головного редактора
С. А. АНДРЕЄЩЕВ, М. В. КОСТИЛЄВ

Редакційна колегія
L. ANGRISANI (Italy), J. BENEDIK (Germany),
Л. С. БІЛЯНСЬКИЙ, С. О. ВОЗІАНОВ,
М. FRIED (Czech Republic), В. Г. ГЕТЬМАН,
О. І. ДРОНОВ, Г. П. КОЗИНЕЦЬ, В. М. КОПЧАК,
О. Г. КОТЕНКО, А. С. ЛАВРИК,
В. В. ЛАЗОРИШИНЕЦЬ, І. А. ЛУРІН,
J. MELISSAS (Greece),
С. І. САВОЛЮК, А. В. СКУМС,
Н. FRIESS (Germany), І. П. ХОМЕНКО,
В. І. ЦИМБАЛЮК, R. WEINER (Germany)

Редакційна рада
В. П. АНДРЮЩЕНКО, Я. С. БЕРЕЗНИЦЬКИЙ,
В. В. БОЙКО, М. М. ВЕЛІГОЦЬКИЙ,
Б. С. ЗАПОРОЖЧЕНКО,
І. В. ЮФФЕ, П. Г. КОНДРАТЕНКО,
І. А. КРИВОРУЧКО, В. І. ЛУПАЛЬЦОВ,
О. С. НИКОНЕНКО, В. В. ПЕТРУШЕНКО,
В. І. РУСИН, А. І. СУХОДОЛЯ,
Я. П. ФЕЛЕШТИНСЬКИЙ, С. Д. ШАПОВАЛ,
С. О. ШАЛІМОВ, І. М. ШЕВЧУК

Редактор В. М. МОРОЗ
Коректор О. П. ЗАРЖИЦЬКА

Включений
до Переліку наукових фахових видань України
(Наказ МОН № 1301 від 15.10.2019)
Категорія "Б"

Свідоцтво про державну реєстрацію:
серія КВ № 22539—12439ПР від 20.02.2017

Адреса редакції
03126, м. Київ, вул. Героїв Севастополя, 30
Тел./факс +38 044 408 18 11
e – mail: info@hirurgiya.com.ua
new.article@hirurgiya.com.ua

Видавець
ТОВ «Ліга—Інформ»
03126, м. Київ, вул. Героїв Севастополя, 30
Тел./факс (044) 408 18 11

Підписано до друку 28.09.2022
Формат 60 × 90/8.
Ум. друк. арк. 13. Обл. вид. арк. 12,62

Передплатний індекс 74253

Редакція не завжди поділяє думку авторів статті.
Відповідальність за достовірність інформації,
наведеної у статті, несуть її автори.
Розмноження у будь-якій формі матеріалів,
опублікованих у журналі, можливе тільки
з письмового дозволу редакції.

Відповідальність за зміст
рекламних матеріалів несе рекламодавець.

© Клінічна хірургія, 2022
© Ліга — Інформ, 2022

ЗМІСТ

У З'їзду колопроктологів України

Етапи становлення, сучасний стан проктологічної допомоги в Україні, її проблеми, перспективи розвитку та особливості організації в умовах війни, епідемії Covid-19	4-8
Бойова хірургічна травма живота і тазу	9-9
Колоректальний рак	10-32
Запальні захворювання кишечника	33-45
Хронічні непухлинні захворювання кишечника	46-65
Захворювання прямої кишки, параректальної та куприкової зон	66-80
Дитяча хірургія та проктологія	81-99
Ендоскопічна діагностика і ендоскопічна хірургія	100-103
Загальні питання проктології та хірургії	104-111

ISSN 0023—2130 (Print)
ISSN 2522—1396 (Online)

Association of Surgeons of Ukraine,
O. O. Shalimov National Institute
of Surgery and Transplantology

KLINICHNA KHIRURHIIA

Vol 89, Issue 9-10 supplement (September/October) 2022

Bimonthly Scientific and Practical Magazine
(specialist edition for doctors)
Founded in June 1921

Editor in Chief
O. USENKO

Vice-editors
S. ANDREIESHCHEV, M. KOSTYLIEV

Editorial board
L. ANGRISANI (Italy), J. BENEDIK (Germany),
L. BILIANSKYI, S. VOZIANOV,
H. FRIESS (Germany),
M. FRIED (Czech Republic), V. HETMAN,
O. DRONOV, H. KOZYNETS,
V. KOPCHAK, O. KOTENKO, A. LAVRYK,
V. LAZORYSHYNETS, J. MELISSAS, (Greece),
S. SAVOLYUK, A. SKUMS,
I. KHOMENKO, V. TSYMBALIUK,
R. WEINER (Germany)

Editorial team
V. ANDRIUSHCHENKO, Ya. BEREZNYTSKYI,
V. BOIKO, M. VELIHOTSKYI,
M. ZAKHARASH, B. ZAPOROZHCHENKO,
I. V. IOFFE, P. H. KONDRATENKO,
I. KRYVORUCHKO, V. LUPALTSOV,
O. NYKONENKO, V. PETRUSHENKO,
V. RUSYN, A. SUKHODOLIA, Ya. FELESHTYNSKYI,
S. SHALIMOV, S. SHAPOVAL, I. SHEVCHUK

Certificate of state registration of print media
Series KB No 22539-12439П/20.02.17.

Included in the list of scientific publications
in Ukraine specialized in medicine and biology
(Decree of Ministry of Education and Science
of Ukraine No 1301/15.10.2019.

Publisher allows authors to retain
their copyrights.
No part of the publications may be reproduced
without prior permission of the Publisher.

All authors take public responsibility
for the content presented in the manuscript.

All advertisements are published
on the warranty of the agency and advertiser
that both are authorized to publish
the entire contents and subject matter
of the advertisement.

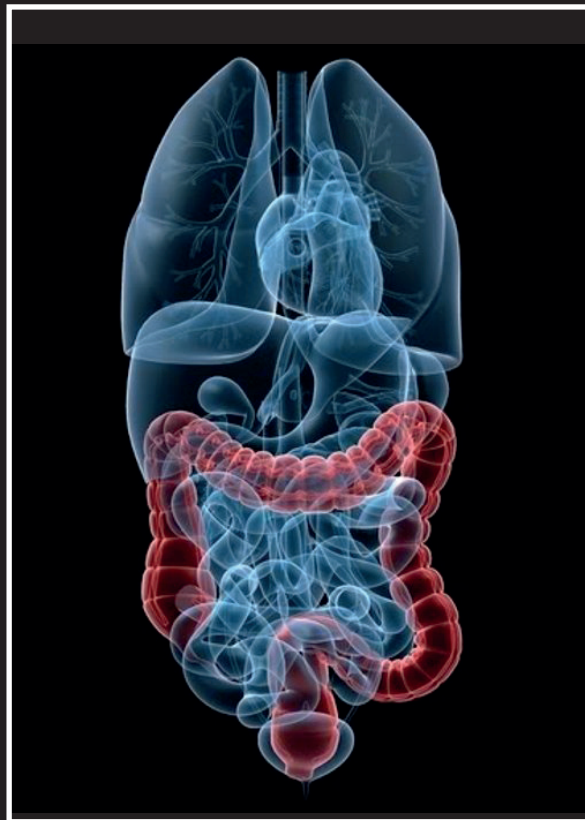
© Klinichna khirurgiia, 2022
© Liga — Inform, 2022

CONTENS

V Congress of Coloproctologists of Ukraine

Stages of history, modern state of proctological aid in Ukraine, its problems, perspectives of development and peculiarities of organization in the war conditions, and epidemic of Covid-19	4-8
Combat surgical abdominal and pelvic trauma	9-9
Colorectal cancer	10-32
Inflammatory intestinal diseases	33-45
Chronic non-tumoral intestinal diseases	46-65
Rectal diseases, pararectal and coccygeal regions	66-80
Pediatric surgery and proctology	81-99
Endoscopic diagnosis and endoscopic surgery	100-103
General issues of proctology and surgery	104-111

ВГО Асоціація колопроктологів України



**V з'їзд
КОЛОПРОКТОЛОГІВ
УКРАЇНИ**

МАТЕРІАЛИ З'ЇЗДУ

**Київ
20 – 22 жовтня 2022 р.**

Етапи становлення, сучасний стан проктологічної допомоги в Україні, її проблеми, перспективи розвитку та особливості організації в умовах війни, епідемії Covid-19

Захараш М. П.

Член–кореспондент НАМН України, професор,
Національний медичний університет імені О.О. Богомольця,
Президент Асоціації колопроктологів України

Актуальність проблеми обумовлена тим, що захворювання органів шлунково–кишкового тракту (ШКТ) займають одне з провідних місць в структурі захворюваності населення не лише в Україні, а і в переважній більшості технологічно розвинених країн світу. Важливе місце серед причин невинного зростання показників захворюваності є незбалансоване харчування, несприятлива екологічна ситуація через неконтрольоване використання в сільськогосподарському виробництві пестицидів, нітратів, гербіцидів та інших токсичних речовин, грубі порушення технологій виробництва продуктів харчування, тощо, і накінець, несприятлива радіоекологія, обумовлена глобальною катастрофою – Аварією на ЧАЕС, внаслідок чого ось уже більше 45 років з продуктами харчування, водою в ШКТ населення України та інших країн світу і континентів поступають радіонукліди з довготривалими періодами напіврозпаду. І, як наслідок, кількість поліпів товстої кишки в післяаварійний період збільшилось майже втричі, а КРР чітко зайняв I місце серед усі злоякісних пухлин органів ШКТ. Невпинно зростає кількість хворих і на інші функціональні та органічні непухлинні захворювання кишечника – виразковий коліт, хворобу Крона, тощо.

Медико – соціальну значимість вказаних захворювань товстої кишки, в т.ч. КРР, визначає висока частка (до 70%) хворих працездатного віку, інвалідизація більш як 50 % оперованих хворих, що обумовлює необхідність ретельного вивчення реальної ситуації та пошуку ефективних шляхів вирішення назрілих проблем.

Одним із важливих факторів, які суттєво впливають на показники захворюваності та поширеності колопроктологічних захворювань, є рівень і якість організації надання спеціалізованої проктологічної допомоги населенню. В 80–90–і роки минулого століття в Україні була створена і успішно функціонувала чітка система спеціалізованої проктологічної допомоги: мережа проктологічних відділень сягнула за 1200 ліжок, були відкриті близько 130 проктологічних кабінетів, придбана необхідна діагностична апаратура і обладнання (в т.ч. сигмоскопи, гастро–та колоноскопи, тощо), на достатньо високому рівні проводилися профілактична робота, диспансеризація населення та інше. Чітко була налагоджена система професійної підготовки лікарів–проктологів –хірургів.

Сьогодні слова щирої вдячності ми повинні висловити на адресу засновників Української проктології – професорів Володимира Миколайовича Масляка, Гната Михайловича Матяшина, Юлія Вікторовича Балтайтіса,

Бориса Макаровича Даценка, академіка Григорія Васильовича Бондаря та інших наших співвітчизників, наукові і практичні досягнення яких отримали всесвітнє визнання.

Важливим етапом розвитку української колопроктології стало створення в 1976 р. Українського проктологічного центру, першим керівником якого став всесвітньо відомий вчений професор Г.М. Матяшин.

Минуле десятиріччя також було відзначено суттєвими позитивними зрушеннями: були відкриті міжрегіональні проктологічні центри у Львові, Харкові, Запоріжжі. В переважній більшості проктологічних відділень активно запроваджувались новітні технології (м. Київ, Київська область, Львів, Дніпропетровськ, Запоріжжя, Харків та інші), активно вивчалися проблеми КРР, виразкового коліту, хвороби Крона, запроваджувались реконструктивно–відновні операції, операції з використанням електрозварювальних технологій, розроблених Українськими вченими, які були удостоєні Державної премії в галузі науки і практики. Активно запроваджувалась лапараскопічна хірургія товстої кишки. Такі хірургічні втручання сьогодні виконуються в ряді областей України (м. Київ, Львів, Харків, Одеса, Дніпро, Івано–Франківськ та інші). Важливим досягненням останніх років стало впровадження в клінічну практику сучасних ендоскопічних технологій – ендоскопія зі збільшенням, хромоскопія, ендоскопічна ультрасонографія, балонна ентероскопія; неймовірно розширились можливості ендоскопічної хірургії (м.Київ та Київська область, Харків, Дніпро, Одеса, Рівно тощо).

Важлива робота була проведена по створенню Уніфікованих Клінічних протоколів надання медичної допомоги хворим на ВК, Хворобу Крона, рак ободової та прямої кишки, тощо. Вказана робота, нажаль, була призупинена колишнім керівництвом МОЗ України, що, за моїм переконанням, було хибним рішенням.

Сприяло прогресу української проктології проведення 4–х з'їздів колопроктологів України за міжнародною участю, активна участь провідних спеціалістів–колопроктологів у міжнародних форумах, вивчення досвіду роботи провідних проктологічних клінік країн Європи, СНД та інше. В «2012 році Україна була прийнята до Європейського комітету «ЕССО». Лише за останні 2 роки, навіть в умовах Covid–19, у відповідності до програми МОЗ України про необхідність безперервного навчання лікарів, проведено 18 науково – практичних конференцій – вебінарів з актуальних проблем колопроктології, в роботі яких приймали

участь по 5–7 тис. і більше лікарів різних спеціальностей.

У вирішенні приведених проблем особливої значимості набувала активна громадська позиція експертів з проктології департаментів/управлінь охорони здоров'я і керівників медичної галузі регіонів, які спільно з керівниками підприємств і відомств, бізнесменами та іншими небайдужими особами, об'єднавши зусилля, успішно стали вирішувати наявні проблеми, розширюючи мережу як державних, так і приватних ендоскопічних відділень і кабінетів, оснащуючи їх самою сучасною ендоскопічною апаратурою та обладнанням (Київська, Львівська, Дніпровська, Волинська, Хмельницька, Черкаська та інші області). В Хмельницькій області, завдяки таким заходам, було відкрито і функціонує 23 ендоскопічних кабінетів, з них 11 – в ЦРЛ, КС виконується в 20 із них; в Черкаській області сьогодні функціонують 24 ендоскопічних кабінети, в кожному з яких виконується колоноскопія. Активне запровадження виконання КС–копічних досліджень під знеболенням сприяло суттєвому підвищенню їх якості.

Закономірно, що необхідний рівень стаціонарної спеціалізованої проктологічної допомоги може бути забезпечено лише у відділеннях потужністю 20 – 30 ліжок, розташованих на базі обласної, або однієї з міських лікарень. Адже на сьогодні потреби населення регіону в спеціалізованій проктологічній допомозі не можуть бути обмежені «малою» проктологією. В переважній більшості обласних відділень виконується повний діапазон хірургічних втручань, в тому числі реконструктивно–відновних, з використанням циркулярних степлерів, які забезпечують хороші функціональні результати та якість життя прооперованих хворих, активно запроваджуються лапароскопічні технології (Київ, Дніпропетровськ, Харків, Львів, Херсон, Одеса). Такі тенденції повинні стати надбанням всіх проктологічних стаціонарів.

Однак на сьогодні, на жаль, мережа проктологічних відділень і центрів України з 1120 ліжок зменшилась орієнтовно майже вдвічі. І хоча переважна більшість проктологічних відділень сьогодні дислокується в обласних лікарнях, їх місткість в 12 регіонах не перевищує 10–15 ліжок, лише в 5 областях – 20–25 ліжок, а в Сумській, Херсонській, Тернопільській, Одеській областях на базі хірургічних відділень виділено лише по 5 проктологічних ліжок, що вкрай негативно відобразилось на якості проктологічної допомоги населенню вказаних регіонів, був втрачений набутий колективний досвід персоналу по лікуванню даної категорії хворих. У Вінницькій області, де ще до недавнього часу функціонувало повноцінне проктологічне відділення в обласній лікарні імені М. І. Пирогова на 30 ліжок, вказане відділення також було ліквідовано (виділені 5 ліжок в відділенні гнійної хірургії).

Серйозне занепокоєння викликає в цілому стан кадрового потенціалу лікарів–проктологів–хірургів. При нормативі 0,15 ставки на 10 тисяч населення, на сьогодні спеціалізовану проктологічну допомогу надають менше 200 спеціалістів (близько 30% від штатних нормативів). Особливо тривожною і небезпечною є ситуація зі

станом спеціалізованої проктологічної допомоги на рівні районної ланки охорони здоров'я. Майже в 20 областях України в ЦРЛ немає жодного лікаря–проктолога–хірурга; більше як в 200 ЦРЛ проктологічну допомогу надають не підготовлені з проктології загальні хірурги. В той же час усі умови для підготовки як лікарів–проктологів, так і лікарів–хірургів з проктології в Україні наявні (Київська, Харківська, Запорізька Академії післядипломної освіти, Український проктологічний центр, Львівська обласна лікарня). Підтвердженням можливості успішного вирішення вказаної проблеми є абсолютно протилежне ставлення до вирішення кадрових питань керівництва Департаменту охорони здоров'я обласної Державної адміністрації, головного експерта з проктології у Хмельницькій області, де на базі Хмельницького філіалу Вінницького національного медичного університету імені М. І. Пирогова підготовлено і на сьогодні працюють 28 лікарів–проктологів–хірургів, з яких в ЦРЛ – 15.

Причинами наявності серйозної недоліків в організації проктологічної, до речі як багатьох інших спеціалізованих служб, безперечно є стан економіки в Україні, вкрай недостатнє фінансування системи охорони здоров'я. Практично ліквідована профілактична направленість в роботі лікувальних закладів, диспансеризація населення, відзначається низький рівень забезпечення діагностичною та лікувальною апаратурою переважної більшості лікувальних закладів та інше. Кращим є стан справ в проктологічних відділеннях і центрах Львівського, Київського, Донецького, Харківського, Хмельницького, Волинського регіонів). Разом з тим, для прикладу, в одній із районних лікарень Вінницької області, в якій надається медична допомога II рівня населенню бувших 4 районів, відсутній лікар–проктолог, немає жодного колоноскопа. Вважаю, що коментарі є зайвими.

Однією з провідних проблем сучасної світової колопроктології залишається колоректальний рак (КРР), який за частотою посідає II місце серед злоякісних пухлин різних локалізацій, займає II місце в структурі причин смертності населення (15–17%) після серцево–судинних захворювань (55,4%). Більш того, відзначається чітка тенденція до збільшення кількості таких хворих. Так, якщо в Україні до аварії на Чорнобильській АЕС щорічно виявляли до 10 тис. таких хворих, то в останні 2 роки цей показник сягає за 20 тис.. На сьогодні в канцер–реєстрі України нараховується більше 70 тис. хворих на КРР.

На жаль, як і раніше, лише в 8–12% випадках захворювання виявляється під час проведення профілактичних оглядів. Частка хворих з III–IV ст. КРР сягає понад 45%, що виключає можливість виконання органозберігаючих ендоскопічних та трансанальних мікрохірургічних резекцій. Переважна більшість таких хворих поступають в лікувальні заклади з тяжкими ускладненнями (КН, перфорація, перитоніт, кишкова кровотеча та інші), через що в рік встановлення діагнозу помирає майже 50% хворих. Так, у 2021 році офіційно було зареєстровано 7883 хворих на рак ободової кишки, 6572 – прямої кишки – 6572,

хоча реальна їх кількість є значно більшою; померло від раку ободової кишки – 4299, прямої кишки – 3673, тобто більше 50%. З усіх офіційно зареєстрованих вперше діагностованих хворих на рак ободової кишки первинно–метастатичний рак становив 25,9%, прямої – 22,2%.

Основними причинами такої ситуації є саме відсутність профілактичної направленості в діяльності лікувальних закладів України, вкрай низька проінформованість населення про важливість проведення кожні 3 роки ендоскопічного обстеження населення України віком 40 років і більше з метою своєчасної діагностики та хірургічного, перш за все ендоскопічного, лікування передракових захворювань та раку на ранніх його стадіях (рак *in situ*, I ст.), а також недостатність онконастороженості лікарів не лише первинної ланки охорони здоров'я, а і лікарів–терапевтів, хірургів, гастроентерологів і, навіть, проктологів–хірургів.

Однією з провідних причин негативних тенденцій в питаннях попередження, своєчасної діагностики та адекватного лікування передракових захворювань товстої кишки та КРР на ранніх його стадіях є відсутність Державної програми Скринінгу КРР.

Адже, у відповідності до рекомендацій Американського товариства хірургів з метою своєчасної діагностики КРР в безсимптомній популяції населення при відсутності факторів підвищеного ризику всім особам віком 50 років і більше показане щорічне проведення тесту на приховану кров, кожні 2 роки – сигмоскопії, кожні 5 років – КС або рентгенконтрастне дослідження у поєднанні з сигмоскопією – кожні 2 роки. Родинний анамнез, пов'язаний з неполіпозним КРР, обумовлює необхідність виконання генетичного консультування, можливо – і тестування, більш прискіпливого спостереження, починаючи з 40–річного віку.

У відповідності до останніх рекомендацій того ж Американського товариства хірургів для своєчасної діагностики КРР в безсимптомній популяції в звичайних умовах ризику всім особам віком 50 років і більше показане щорічне проведення тесту на приховану кров, кожні 2 роки – сигмоскопії, кожні 5 років ФКС, або рентгенконтрастне дослідження у поєднанні з сигмоскопією – кожні 2 роки.

В підготовлених і виданих нами ще в 2010 році Методичних рекомендаціях «Скринінг колоректального раку» чітко представлено Алгоритм проведення скринінгу в Україні, який базується на досвіді його проведення в більшості країн світу, чітко визначено порядок та особливості його проведення в Україні, встановлено групи підвищеного ризику, перелік необхідних обстежень тощо. З урахуванням екологічної, у тому числі радіаційної ситуації в Україні, обґрунтованим є рішення про необхідність щорічного виконання експрес – тесту на приховану кров та колоноскопії – кожні 3 роки. Тест–позитивним пацієнтам виконання колоноскопії є обов'язковим зразу ж після отримання результатів проведеного тесту.

Однак, Державна Програма Скринінгу КРР так і не була

затверджена. І як результат – на сьогодні більше 45% населенню віком навіть 50 років і більше жодного разу не проводилась колоноскопія, через що кількість хворих на КРР стрімко зростає.

Вкрай недостатня увага приділяється виявленню аденоматозних та інших видів поліпів товстої кишки – основної причини колоректального раку. Їх кількість, при щорічному виявленні понад 20 тис. хворих на колоректальний рак не перевищує 10–12 тис., хоча реальна їх чисельність повинна бути, щонайменше на порядок вищою. З сучасними можливостями ендоскопічної діагностики і ендоскопічної хірургії значна кількість лікарів, нажаль, навіть не знайома.

Вкрай негативну роль в зростанні показників захворюваності населення на КРР відіграли епідеміологічна ситуація, обумовлена епідемією Covid–19, а в даний час – і війна в Україні. За прогнозами зростання показників захворюваності населення України на КРР в 2022–2023 р.р., через відсутність скринінгу в умовах епідемії COVID – 19, сягне 3,6–4%. Як вплине на цей показник війна в Україні належить вивчити.

З урахуванням вказаних чинників, головним невідкладним нашим завданням повинно стати повсюдне запровадження скринінгу КРР з використанням експрес–тестів на наявність прихованої крові в кишечних випорожненнях з послідуочим обов'язковим проведенням колоноскопії усім тест–позитивним пацієнтам. Лише щорічне виконання експрес–тестів на приховану кров, проведення колоноскопії 1 раз на 3 роки населенню віком понад 40 років, кількість хворих на КРР можна було б зменшити щонайменше на 25–30%. Реалізація програми скринінгу КРР дозволять змінити ту негативну ситуацію, яка на сьогодні склалася в Україні, коли 90% витрат на охорону здоров'я витрачається виключно на лікування, в той час як у цивілізованих країнах світу – 50% – на лікування, 30% – на профілактику і 20% – на реабілітацію.

Абсолютно обґрунтовано сьогодні ми повинні сказати слова щирої вдячності і шани на адресу завідувача кафедри онкології Запорізької академії післядипломної освіти шановному професору Ковальову Олексію Олексійовичу, який, усвідомлюючи катастрофічний стан справ з профілактичною направленістю в онкології через відсутність скринінгу КРР, раку шийки матки та раку інших локалізацій, що стало ще більш актуальним в умовах війни в Україні, зразу ж після початку бойових дій об'єднав зусилля однодумців – співробітників кафедри, Медичного центру «ЮЛІС», Медичних діагностичних компаній ДІАсервіс, LIU та інших організацій при активній підтримці та допомозі фармацевтичної фірми SERVIER створив та офіційно зареєстрував Благодійний фонд «СВІТ ПРОТИ РАКУ» – некомерційну благодійну науково–просвітницьку організацію.

Запорізький медичний центр «Юліс» безкоштовно видає тести Quik Read Orion – Self – скринінг КРР, які надає діагностична компанія LIU, ПЦР – діагностику безкоштовно проводить компанія Діа Сервіс. Успішній діяль-

ності фонду сприятиме приєднання до даної акції, активна участь Асоціації колопроктології, акушерства–гінекології, гастроентерології України та інших, що безумовно сприятиме суттєвому зниженню показників онкозахворюваності населення України.

Вважаю за необхідне зупинитись ще на одному із дискусійних питань онкопроктології.

Безперечно, в онкологічних лікувальних закладах хворі на КРР мають можливість отримати комплексне лікування. Однак, реальність залишається такою, що майже 50% хворих лікуються в проктологічних і, навіть, в загально–хірургічних стаціонарах через ряд обставин: небажання хворого лікуватися в онкологічному лікувальному закладі через необґрунтовану настороженість і страх перед словом «ОНКОЛОГІЯ»; ургентність ситуації при ускладненому перебігу захворювання; реальну дійсність щодо зменшення доступності, перш за все для сільського населення, до обласних онкологічних закладів через низьку платіжну спроможність населення України, відсутність транспортно–забезпечення та інше.

З урахуванням приведених чинників, а також складності і травматичності операцій на товстій кишці, важливо щоб такі хірургічні втручання в неонкологічних лікувальних закладах виконувались лікарями – хірургами високої кваліфікації з послідовними консультаціями лікарів онкохірургів, хіміо– і променевої терапії; обов'язковим повинно бути чітке дотримання онкологічних принципів, виконання таких втручань. Досвід плідного співробітництва нашої клініки з Інститутом раку МОЗ України, міським онкологічним центром є підтвердженням тому.

Хронічні запальні захворювання кишечника (ХЗК) – виразковий коліт (ВК) та хвороба Крона (ХК) – одна з найбільш серйозних і, далеко не остаточно вирішених проблем сучасної світової колопроктології, незважаючи на суттєві позитивні зрушення в останні десятиріччя у вивченні етіології, патогенезу, діагностики, консервативного та хірургічного їх лікування. Позитивною є тенденція до запровадження та досить широкого використання біологічної терапії, виконання реконструктивно–відновних операцій (РВО) в т.ч. з формуванням резервуарних анастомозів при хірургічному лікуванні хворих, тощо

Успішне лікування даної категорії хворих потребує мультидисциплінарного підходу за участю лікарів–гастроентерологів, проктологів–хірургів, ендоскопістів та інших фахівців. В останні десятиріччя в Україні була досягнута певна взаємодія між лікарями гастроентерологами і проктологами–хірургами, що особливо актуально при лікуванні пацієнтів з тяжким і ускладненим перебігом вказаних захворювань

Однак, і на сьогодні непоодинокими залишаються випадки несвоечасного консультування таких хворих лікарями–проктологами–хірургами (Івано–Франківськ – випадок смерті вагітної та життєздатного плода), через що несвоечасно приймається рішення про необхідність виконання навіть ургентних операцій при розвитку гострих ускладнень ЗК, внаслідок чого щорічно помирає

35 – 50 з них. Вкрай тяжкі за клінічним перебігом хворі тривалий час залишаються на лікуванні в гастроентерологічних стаціонарах; нерідко вони не за направленнями лікувальних закладів, а самостійно приїжджають до Українського проктологічного центру у вкрай тяжкому стані (Івано–Франківськ).

Щодо хірургічної тактики, то і на сьогодні, на жаль, при виразковому коліті виконуються операції сегментарної резекції товстої кишки, геміколектомії, що є недопустимим

В Україні відсутній чіткий реєстр хворих на ВК, ХК, незадовільно здійснюється динамічне спостереження за такими пацієнтами, недостатньо контролюється як лікарями–гастроентерологами, так і проктологами–хірургами проведення підтримуючої терапії в період ремісії, що призводить до частих загострень захворювань, розвитку їх ускладнень. Значна частка хворих лікується в умовах загально–терапевтичних стаціонарів, отримує неадекватну терапію, наслідком чого є суттєве погіршення їх стану, а несвоечасне прийняття рішення про хірургічне лікування стає причиною розвитку тяжких ускладнень і навіть летальних наслідків.

Наша країна залишається однією з небагатьох країн світу, де вкрай повільно запроваджується біологічна цитокінова терапія, внаслідок чого частка хворих з тяжким і ускладненим перебігом ВК і ХК в Україні майже в три рази більша ніж в країнах Європи, Азії, США. Безумовно, вкрай негативним чинником, який обумовлює таку ситуацію, є і низька платіжоспроможність населення України, висока вартість препаратів для базисної терапії, що примушує хворих відмовлятися від подальшого лікування, а Державна Програма хоча б пільгового забезпечення таких хворих вказаними препаратами в Україні відсутня.

На жаль чимало не до кінця вирішених проблем залишається в «малій проктології»:

– через недостатній рівень доопераційного обстеження товстої кишки хворих, особливо віком 40 років і більше, не діагностуються передракові захворювання і навіть КРР;

– допускаються серйозні технічні помилки при хірургічному лікуванні хворих на парапроктити, анальні тріщини;

– при наявності протипоказів використовуються мініінвазивні методики, тощо.

Існує ще один важливий аспект проблеми амбулаторної проктології, який сьогодні не можливо не озвучити. У зв'язку з все більшим поширенням в Україні приватної медичної практики, в багатьох містах і навіть районних центрах відкривається мережа приватних проктологічних кабінетів, що є позитивним напрямком. Однак, на жаль, ліцензію на право займатися лікувальною практикою не завжди отримують лікарі достатньої кваліфікації, працюють вони безконтрольно, допускаючи грубі помилки і порушення. Неодноразово до Українського проктологічного центру, які до інших центрів, в ургентному порядку поступали хворі з тяжкими ускладненнями (кровотеча, флегмона промежини, гострим парапроктитом, тощо) після некваліфікованого застосування переважно мініінва-

зивних методик без урахуванням протипоказань та інше.

Важливою для сучасної колопроктології в Україні залишається проблема медико–соціальної реабілітації стомованих хворих.

За даними ВООЗ, кількість стомованих хворих складає 120–150 на 100 тис. населення. Хоча кількість хворих на КРР, ВК, ХК, родинний аденоматозний поліпоз, яким в Україні виконуються РВО, постійно зростає, близько 40 тис. таких пацієнтів залишається з тимчасовими або позитивними ілео– або колостомами, що є важливою медико–соціальною та економічною проблемами. Адже крім того, що наявність стоми безперечно негативно впливає на психологічний стан хворого, вартість калоприймачів та предметів догляду за стомами сягає 10 тис.

і більше грн. на рік, що тяжким тягарем лягає на всю родину хворого.

На сьогодні Україна залишається єдиною у світі країною, де такі пацієнти не мають державної підтримки та соціального захисту, що цілком закономірно викликає їх невдоволення і навіть акції протестів.

Нажаль, ні Постанова КМ України від 3 грудня 2009 р. № 1301, ні наказ МОЗ України від 11 лютого 2013 р. № 109 не призвели до серйозних зрушень. Лише в окремих регіонах частково вирішується ця проблема (Львівська, Харківська, Дніпропетровська області, м. Київ). Недостатньо активними у вирішенні даної проблеми є і окремі керівники та головних експертів з проктології ряду Департаментів охорони здоров'я регіонів.

Так і не створені регіонарні реєстри стомованих хворих у відповідності до вимог до наказу МОЗ України від 12 лютого 2013 року № 109, не була активізована робота з місцевими органами влади щодо цільового виділення коштів з місцевих бюджетів, пошуку спонсорських ко-

штів, створення кабінетів медико–соціальної реабілітації стомованих хворих, організації Всеукраїнського товариства стомованих хворих, які на сьогодні достатньо успішно функціонують у Львівській, Волинській, Одеській та інших областях.

Отже, сьогодні в роботі проктологічної служби України існує ряд приведених та інших проблем, які потребують їх вирішення:

1. Нагальною є необхідність розробки та поетапної реалізації державної проблеми розвитку та удосконалення проктологічної служби України, її матеріальної бази, кадрового забезпечення.

2. Продовження роботи по розробці уніфікованих клінічних протоколів надання медичної допомоги хворим на основні проктологічні захворювання.

3. Запровадження державної програми скринінгу КРР в Україні.

4. Подальше запровадження мініінвазивних ендоскопічних, трансанальних, лапароскопічних методів діагностики і лікування проктологічних захворювань.

5. Створення реєстра хворих на ВК, хворобу Крона, родинний сімейний поліпоз, здійснення постійного моніторингу за ними.

6. Розширення мережі та об'єму спеціалізованої проктологічної допомоги в позалікарняних лікувальних закладах, створення денних стаціонарів з пріоритетним використанням мініінвазивних методів діагностики і лікування проктологічних захворювань.

7. Створення реєстру стомованих хворих, поетапне вирішення проблеми забезпечення стомованих хворих калоприймачами і предметами догляду за ними.

8. Активізація наукових розробок з проблем колопроктології.

БОЙОВА ТРАВМА ЖИВОТА І МАЛОГО ТАЗУ

Лапароскопія в лікуванні проникаючих вогнепальних поранень черевної порожнини з пошкодженням товстої кишки

Тимчук О. Б., Каштальян М. А., Кураченко І. П.

Військово-медичний клінічний центр Східного регіону, м. Дніпро,
Одеський національний медичний університет, м.Одеса

Актуальність. Відсоток поранених в живіт при збройних конфліктах коливається від 3,5 % до 11,8 %. Досвід російсько-української війни показав, що сучасна зброя – керовані ракети, реактивні системи залпового вогню, касетні бомби, вибухові пристрої високоточної дії тощо – завдають особливо тяжких поранень. Вогнепальні поранення товстої кишки є найбільш несприятливою травмою органів черевної порожнини і характеризуються великою кількістю ускладнень та значною летальністю. Частота ушкоджень товстої кишки серед проникаючих поранень живота в сучасних війнах сягає 52,7 %.

Мета. Вивчити можливість застосування лапароскопічних технологій в лікуванні поранених з проникаючими пораненнями черевної порожнини з пошкодженням товстої кишки.

Матеріали і методи. за час від початку повномасштабного вторгнення російської федерації в Україну до 12 липня 2022 року в хірургічному відділенні ВМКЦ Східного регіону м.Дніпро було прооперовано 9 поранених та виконано 9 лапароскопічних оперативних втручань з приводу ізольованих проникаючих вогнепальних поранень черевної порожнини з пошкодженням товстої кишки. У всіх випадках доопераційно діагноз був підтверджений з допомогою УЗД та КТ ОЧП. 5 пацієнтів були оперовані на попередніх етапах медичної евакуації, їм була викона-

на діагностична лапароскопія. Всі оперативні втручання розподілені наступним чином : 3 лапароскопічних апаратних резекції товстої кишки, 3 лапароскопічних підвісних сигмостомії, 2 ушивання пристінкових поранень ободової кишки і 1 лапароскопічна резекція низхідної ободової кишки з кінцевою десцендостомою. У всіх випадках вдалось вилучити металевий уламок з черевної порожнини з допомогою інтаропераційних магнітів.

Результати та їх обговорення. Всі пацієнти, які були прооперовані, в стабільному відправлені на наступні етапи медичної евакуації, необхідності в повторних оперативних втручаннях не було. Враховуючи особливості функціонування ВМКЦ Східного регіону у воєнний час, можливості тривалого знаходження пацієнтів в відділенні немає і поранені військовослужбовці після стабілізації стану були евакуйовані в тиллові госпіталі країни.

Висновки. Лапароскопічні втручання при проникаючих пораненнях черевної порожнини з підозрою на пошкодження ободової кишки можуть здійснюватись лише на рівні надання медичної допомоги Role 2–3, при наявності відповідної апаратури та за умов підбору пацієнтів – відсутність

явищ перитоніту, кишкової непрохідності, значних дефектів черевної стінки, при стабільному стані пацієнта.

КОЛОРЕКТАЛЬНИЙ РАК

Ендоваскулярні втручання в комплексному лікуванні ускладненого колоректального раку

Авдосьєв Ю. В., Бойко В. В., Смачило Р. М., Лаврентьєва О. В.

ДУ «Інститут загальної та невідкладної хірургії ім. В. Т. Зайцева НАМНУ», м. Харків, Україна

Актуальність. Діагностика та лікування ускладненого колоректального раку (КРР) і по теперішній час залишається однією з найбільш актуальних проблем сучасної клінічної онкології, оскільки сьогодні ці пухлини в Україні посідають третє місце, поступаючись раку шкіри та легень, і найчастіше зустрічаються у хворих віком до 50–70 років. На цей віковий інтервал припадає близько 60–65 % всіх випадків захворюваності на рак прямої кишки. Смертність до року серед усіх уперше виявлених хворих на рак ободової і прямої кишки з моменту виявлення пухлини становила 33,3 % і 27,6 %, а 5–річна виживаність радикально прооперованих хворих становить 50 %. Огляд сучасної літератури свідчить про те, що ендоваскулярний доступ для лікування КРР, ускладненого гострою шлунково–кишковою кровотечею (ГШКК), використовується зазвичай при неефективності або неможливості застосування альтернативних методів лікування.

Мета роботи. Вивчити результати застосування рентгенендоваскулярних хірургічних втручань (РХВ) у комплексному лікуванні хворих з ускладненим КРР.

Матеріал і методи. До середини 2022 року в ДУ «ІЗНХ імені В. Т. Зайцева НАМНУ» рентгенендоваскулярний катетерний гемостаз (РЕКГ) при КРР був виконаний у 50 хворих, з них у 16 хворих причиною кровотечі був рак прямої кишки, у 4 – рак висхідного відділу товстої кишки, у 7 – рак сигмоподібної кишки, у 7 – рак сліпої кишки, у 4 – рак ректосигмоїдного відділу товстої кишки, у 12 – місцевий рецидив КРР. Ще у 15 хворих, госпіталізованих з приводу кровотечі (макрогематурія, метрорагія, ГШКК), причиною кровотечі був місцево–поширений рак прямої та сигмоподібної кишки. Синхронні (10) та метастазні (10) метастази у печінку виявлені у 20 хворих. Ще 5 хворих з КРР і метастазами у легені госпіталізовані з приводу кровохаркання. Згідно з нашими даними, застосування різних методів РЕКГ як ізольовано, так і в комплексі з іншими методами гемостазу має базуватися на точній діагностиці причини і джерела кровотечі після проведення інструментальних (ендоскопія, КТ, МРТ, УЗД) методів дослідження. Ангіографічне дослідження з метою виявлення джерела кровотечі з наступним РЕКГ проводили у хворих з рецидивом кровотечі при неефективності консервативного лікування. Вибір відповідного методу РЕКГ (внутрішньоартеріальна гемостатична терапія (ВАГТ), емболізація, хіміоемболізація та інші), а також послідов-

ність їх виконання часто залежали від тяжкості стану хворого, ступеня крововтрати, стану системи гемостазу, характеру кровопостачання органу, особливостей катетеризації конкретної судини і катетера, за допомогою якого здійснювався РЕКГ.

Результати. Усі хворі, які оперовані через кровотечу, мали високий ступінь ризику переносимості традиційного оперативного втручання. Із метою гемостазу у 70 хворих були виконані різні РХВ. Найпоширенішими РХВ серед цієї групи хворих були емболізація та хіміоемболізація кровоточивих судин кишки, органів малого тазу та легень. У хворих з КРР, ускладнених кровотечею, і метастазами у печінку одночасно з ендоваскулярним гемостазом проводили внутрішньоартеріальну хіміоемболізацію пухлинних судин печінки.

Треба відзначити, що у разі виявлення під час ангіографії прямих ознак тривалої кровотечі (екстравазація) намагалися виконати дистальну дозовану емболізацію артерії, що кровоточать (гілок верхньої і нижньої брижових артерій) із залишенням катетера в проксимальному відділі для проведення ВАГТ і введення вазоконстрикторів. ВАГТ проводилася також в тих випадках, коли у зв'язку з анатомічними особливостями неможливо було провести емболізацію або був високий ризик ішемії кишечника (у 2 хворих після раніше перенесеної операції і рецидиву пухлини).

Також варто відзначити, що до впровадження в клінічну практику РЕКГ в ДУ «ІЗНХ імені В. Т. Зайцева НАМНУ» у 75 % хворих із злоякісними пухлинами товстого кишечника, що кровоточать, найчастіше виконувалися оперативні втручання в два етапи, при яких на першому етапі виконувалися різні види паліативних операцій із колостомируванням, що вимагають у подальшому виконання реконструктивних втручань. Одномоментні (20%) операції (резекція кишки з пухлиною) під час тривалої кровотечі часто не виконувалися через загрозу неспроможності анастомозу. Трьохмоментні (5%) оперативні втручання також не виконувалися через триваючу кровотечу і тяжкість стану пацієнта. Із застосуванням РЕКГ відсоток одномоментних оперативних втручань зріс до 90 %.

Проведення РХВ з метою тимчасового гемостазу і стабілізації стану дозволило виконати у 10 хворих із КРР надалі радикальне оперативне втручання. Рецидив кровотечі після проведеного РЕКГ виник у 4 (5,7%) хворих.

Повторне РХВ у цієї групи хворих – з позитивним результатом. Ускладнень після проведеного РЕКГ серед хворих на КРР не відмічено.

В ранньому після РЕКГ періоді летальних випадків не відмічено. У віддаленому (від 6 місяців до 2 років) післяопераційному періоді з 70 хворих із ускладненим КРР померло 8 (11,4%) хворих. Причина летальних випадків: рецидив кровотечі (2) і поліорганна недостатність (6).

Висновки. Завдяки використанню коаксальної техніки катетеризації, гідрофільних провідників і мікроспіралей вдалося маніпулювати на більш дрібних (кінцевих) артеріях кишечника і домогтися гарних позитивних результатів. Ці технології отримали широке застосування у нашій лікарні при лікуванні рецидивуючих кишкових кровотеч у хворих на КРР і з недостатньо розвиненими колатеральними шляхами артеріальних перетоків, при емболізації кінцевих артерій у тих анатомічних зонах, де ризик інфаркту кишечника особливо великий, зокрема у пацієнтів, у яких вже були операції на кишечнику.

Протективна ілеостома при лапароскопічній резекції прямої кишки з приводу раку – досвід клініки LISOD

Байдо С. В., Голуб Д. А.

«LISOD – Лікарня Ізраїльської Онкології», с. Плути, Україна

Ускладнень в хірургії раку прямої кишки. Частота її виникнення коливається в межах 10–30%. Основні фактори, що збільшують частоту неспроможності, це: 1) неоадьювантна променева та хіміотерапія, 2) виконання наднизьких резекцій з метою збереження сфінктера, 3) супутня патологія, яка призводить до порушення мікроциркуляції (цукровий діабет, паління, атеросклероз, ожиріння). Вплив багатьох цих факторів не можливо змінити, тому основні зусилля хірурги спрямовують на запобігання важких наслідків та необхідності повторних операцій при виникненні неспроможності. Одним з таких методів є формування протективної стоми, яка дозволяє виключити з пасажу частину кишки з анастомозом.

Мета роботи. Дослідити вплив протективної ілеостоми на частоту розвитку неспроможності колоректального анастомозу та необхідність повторних втручань, рівень ускладнень, пов'язаних з формуванням та закриттям ілеостоми.

Проведено ретроспективний аналіз бази даних пацієнтів, прооперованих в клініці LISOD в 2010–2021 роках.

Матеріали та методи. В роботі проаналізовано 209 лапароскопічних резекцій прямої кишки з анастомозом з приводу раку. У 140 (67%) пацієнтів була зформована протективна ілеостома. Променеву терапію перед операцією отримали 122 (87%) пацієнти з ілеостомою та 26 (37%) пацієнтів з групи без ілеостоми.

Всі операції виконували за допомогою стандартного лапароскопічного обладнання, пряму кишку пересікали лінійним степплером, анастомоз формували циркулярним степплером. Видалення препарату та заведення анвілу циркулярного степплера проводили через мінілапаротомію або трансвагінально (у 24 пацієнток).

Закриття стоми виконували після контрольної ректоскопії за стандартною методикою з використанням лі-

нейних степплерів, для закриття рани передньої черевної стінки з 2017 року використовуємо методіку Vulkan.

Результати. Неспроможність анастомозу виникла у 37 (17,7%) пацієнтів. При цьому частота неспроможності в групі з ілеостомою склала 18,6%, без ілеостоми – 16%. Повторні операції з приводу неспроможності (релапароскопія з санацією, ілеостомія або роз'єднання анастомозу з кінцевою колостомією) виконані 18 пацієнтам. При цьому в групі з ілеостомою релапароскопія знадобилась 42% (11 з 26) пацієнтів, а в групі без ілеостоми – 64% (7 з 11). У решти пацієнтів ефективним було консервативне лікування (ендо-VAC).

Ускладнення з боку ілеостоми виникли у 30 (21,4%) пацієнтів. Розподіл важкості ускладнень за класифікацією Dindo: I–IIАст – 26 (18,6%), IIIВ–IVст – 4 (2,8%). Закриття стоми проведено у 108 (77,1%) пацієнтів. У 12 пацієнтів ілеостома не була закрита з різних причин, результати 20 пацієнтів не вдалось відслідкувати. Ускладнення після закриття ілеостоми виникли у 9 (8,3%) випадках (за Dindo: I–IIАст – 7, IIIВ–IVст – 2).

Висновки. Формування протективної ілеостоми при резекції прямої кишки з приводу раку не впливає на частоту розвитку неспроможності колоректального анастомозу, проте суттєво знижує частоту виконання повторних втручань, більшість з яких доводиться проводити в умовах перитоніту. Рівень важких ускладнень (IIIВ–IV ст) та повторних операцій, пов'язаних з формуванням та закриттям ілеостоми знаходиться в межах 4–5%. Результати роботи підтверджують раніше опубліковані данні та дозволяють рекомендувати протективну ілеостомію як спосіб зниження рівня повторних операцій при розвитку неспроможності колоректального анастомозу.

Радикальні хірургічні втручання у хворих на ускладнений рак сигмоподібної кишки

Бойко В. В., Меркулов А. О., Шевченко О. М., Білодід Є. О.

ДУ «Інститут загальної та невідкладної хірургії ім. В.Т. Зайцева НАМНУ», Харків

Актуальність. Захворюваність на рак ободової кишки за останні десятиліття помітно збільшилася. У неспеціалізовані хірургічні відділення з приводу гострих ускладнень раку ободової кишки надходить до 60% хворих. За даними різних авторів летальність при гострих ускладненнях досягає 18–60%.

Мета роботи. Покращення результатів хірургічного лікування хворих на ускладнений рак сигмоподібної кишки.

Матеріали та методи. У основу дослідження покладено аналіз лікування хворих на рак сигмоподібної кишки, які перебували на лікуванні у клініці Інституту за період 2015–2022 роки. Об'єктом дослідження стали 322 хворих, у яких при операції не були виявлені віддалені метастази і їм виконані радикальні операції. Різні супутні захворювання, у тому числі і їх поєднання, були у переважної більшості пацієнтів. Тільки у 7 хворих (2,2%) супутньої соматичної патології не виявлено. Термінова фіброколоноскопія була виконана 39 хворим. У всіх випадках діагноз було встановлено. У 5 хворих вдалося реканалізувати стеноз–пухлину і усунути кишкову непрохідність. Відстрочена фіброколоноскопія (69 хворих) виконувалася пацієнтам на 5–8 добу після формування двоствольних колостоми для уточнення діагнозу або забору матеріалу для гістологічного дослідження.

Результати. Нові технології, що дозволяють реканалізувати пухлину за допомогою впливу аргоноплазменної, лазерної енергії сприяють усуненню кишкової непрохідності, а встановлення стентів що самі розправляються дозволяють оперувати хворих у плановому порядку, після

усунення явищ інтоксикації. Первинне видалення пухлини та усунення кишкової непрохідності було виконано у 149 (46,3%) хворих, усунення непрохідності шляхом формування стом або реканалізації пухлини – у 173 (53,7%) пацієнтів. Летальність серед хворих, яким була сформована стома склала 9,8%, а у групі хворих з первинною резекцією кишки з пухлиною 16,1%. У 272 хворих (89,3%) стадія раку визначено як IV, у 33 (10,7%) як III. Інформації про 17 пацієнтів немає (відмова від розтину – 13, відмова у другому етапі – 4). Аденокарцинома різною мірою диференціації була виявлена більш ніж у 88% хворих. Інші гістологічні форми раку були виявлені у 11,9%, з яких найбільш прогностично гірша форма – недиференційований рак, визначено у 1,7%. Післяопераційні ускладнення після першої операції спостерігалися у 71 (22,1%) пацієнтів. Найчастіше спостерігалися гнійно–септичні ускладнення, тромбоемболічні ускладнення. Найчастішими причинами летальних наслідків стали прогресування перитоніту та інтоксикації, а також абдомінальний сепсис. Пневмонія та дихальна недостатність склали у структурі причин смерті 8,8%, ТЕЛА – 7,2%. Похилий вік більшості хворих, наявність у них важких супутніх захворювань, пізня госпіталізація пацієнтів з моменту розвитку кишкової непрохідності, тактичні помилки є основними причинами незадовільних результатів лікування цієї групи пацієнтів.

Висновки. Летальність серед хворих, яким виконували реканалізацію пухлини або первинне стомування достовірно нижче, ніж у групі первинно–радикальних операцій.

Вибір тактики хірургічного лікування obturaційної кишкової непрохідності при колоректальному раку із використанням сучасних технологій

Бойко В. В., Савві С. О., Замятін Д. П., Замятін П. М., Жидецький В. В., Королевська А. Ю., Руденко С. С.

ДУ «ІЗНХ ім. В.Т. Зайцева НАМН України»,
ХНМУ, Харків, Україна

Актуальність. Проблема пухлинних уражень товстої кишки залишається гострою в клінічній медицині у зв'язку з широкою поширеністю і тенденцією до зростання колоректального раку (КРР), відсутністю ефективних методів попередження і лікування грізних ускладнень, що часто розвиваються, у вигляді гострої obturaційної кишкової непрохідності (ОКН).

Мета роботи. Поліпшення результатів хірургічного лікування хворих із колоректальним раком, ускладненим obturaційною кишковою непрохідністю шляхом вибору оптимальної тактики.

Матеріали і методи. Вивчено результати лікування 155 хворих, які перебували у клініці ДУ «ІЗНГ ім. В.Т. Зайцева НАМН України», який є клінічною базою кафедри

хірургії №1 ХНМУ щодо КРР, ускладненого ОКН. При виборі тактики лікування хворих враховували рівень ГКН, стадію пухлинного ураження, рівень ендогенної інтоксикації, оціненої за шкалами тяжкості стану APACHE II та SAPS і стан імунної системи – за рівнем ІЛ–6 крові. Для оперативних втручань використовували лапароскопічну стійку фірми Karl Storz (Німеччина) та стандартний набір інструментів. У ході мобілізації кишки використовували монополярний та біполярний коагулятори, а також апарат OlympusThunderbeat (Япан).

Результати. Клінічний перебіг КРР з ускладненнями у поєднанні декомпенсованим та субкомпенсованим ступенем ОКН є абсолютним показанням для екстреного оперативного втручання паліативного характеру, спрямоване на зниження інтоксикації та нормалізації гомеостазу та загального стану. У всіх випадках характер та час передопераційної підготовки визначався на підставі вивчення клініко–лабораторних показників бальної оцінки тяжкості фізіологічного стану хворих за інтегральними шкалами APACHE II та SAPS. Показник ІЛ–6 у підгрупі екстрених пацієнтів на 1 добу був значно вищим за донорську групу і становив: з 1 ст. тяжкості у 14 хворих – $41,4 \pm 0,5$ пг/мл, із середнім ступенем (другий) – у 31 хворого – $88,3 \pm 0,6$, з тяжким ступенем (третім) – у 28 хворих – $138,7 \pm 0,6$ (р < 0,001). Показники рівня ІЛ–6 в екстреній підгрупі пацієнтів с ОКН на фоні КРР, практично в 4–6 разів перевищували нормальні значення рівня ІЛ–6 крові донорської групи (норма = $24 \pm 0,8$). У 62 (40%) спостереженнях з огляду на місцеву поширеність пухлинного процесу та наявність віддалених метастазів були виконані мінімальні оперативні втручання, спрямовані на ліквідацію явищ кишкової непрохідності та інтоксикації, в обсязі сигмостоми – 21, трансверзостоми – 4, обхідного ілео3 та пробної лапаротомії – 6. У 93 (60%) пацієнтів за наявності компенсованої та субкомпенсованої ОКН, а також тяжкості стану за APACHE II та SAPS менше 20 та 12 балів відповідно та при концентрації рівня ІЛ–6 менше 100 пг/мл, виконана первинна одномоментна резекція пухлини ободової кишки. Операція Гартмана проведена 12 (7,7%) хворим, ендоскопічна резекція сигмовидної кишки виконана – 5 (3,2%), геміколектомія справа – 17 (11%), ендоскопічна

на геміколектомія справа – 4 (2,6%), геміколектомія зліва – 14 (9%), ендоскопічна геміколектомія зліва – 5 (3,2%), резекція поперечно–ободової кишки – 10 (6,5%), резекція сліпої кишки – 7 (4,5%), черевно–проміжна екстирпація прямої кишки – 13 (8,4%), передня резекція прямої кишки – 6 (3,9%); операція сигмостоми – 21 (13,5%), накладення обхідного анастомозу – 8 (5,2%), цекостомія – 23 (14,8%), трансверзостома – 4 (2,6%), пробна лапаротомія – 6 (3,9%). При правильному відборі пацієнтів виконували лапароскопічно асистовані операції, що дають менший відсоток ускладнень, сприятливіший післяопераційний період, менший період госпіталізації, ніж традиційні операції. Так, у екстрених хворих перистальтика кишечника з'являлася на третю добу після операції ($3,85 \pm 0,11$), а відходження газів починалося через 4 доби ($4,33 \pm 0,04$), поява самостійного випорожнення відзначалося на п'яту добу після операції. Найчастішим ускладненням після операції була поліорганна дисфункція – у 3, параколомічна флегмона – 3, нагноєння післяопераційної рани – у 2 хворих, неспроможність анастомозу та перитоніт – 2, пневмонія – 1, тромбофлебіт – у 1 хворого відповідно. З 155 хворих летальний результат спостерігався у 8 (5,16%) пацієнтів, причинами якого були: синдром поліорганної дисфункції – 3 (1,93%), ТЕЛА – 2 (1,3%), гостра серцево–легенева недостатність – у 3 (1,93%) спостереженнях.

Висновки. Таким чином, інтегральна бальна оцінка стану хворих із ОКН при КРР за системою APACHE II та SAPS дозволяє вибрати оптимальний обсяг оперативного втручання: при 1 та 2 ст. тяжкості стану за шкалами об'єктивізації APACHE II (< 20) та SAPS (< 11) та рівнем концентрації ІЛ–6 в сироватці крові до 100 пг/мл розширені патогенетично обумовлені, радикальні оперативні втручання; при 3 ст. тяжкості стану за шкалами об'єктивізації APACHE II (> 20) та SAPS (> 11) та рівнем концентрації ІЛ–6 у сироватці крові більше 100 пг/мл мінімальний, паліативний обсяг операції, що дозволяє усунути явища ОКН. Лапароскопічно асистовані операції – лівостороння геміколектомія, резекція сигмовидної кишки, передня резекція прямої кишки: є оптимальними, що сприяє ранньому відновленню кишкової перистальтики та ранній активізації хворих, зменшує післяопераційний ліжко–день.

Резекції печінки при колоректальних метастазах

Бойко В. В., Смачило Р. М., Малоштан О. В., Черняєв М. С., Кльосова М. О., Волченко О. В.

ДУ „Інститут загальної та невідкладної хірургії ім. В. Т. Зайцева НАМН України“

Актуальність теми. Метастатичні ураження печінки при колоректальному ракові є одним з найбільш поширених показань до виконання резекцій печінки при її онкологічних ураженнях. Протягом останніх десятиліть доведена доцільність їх проведення з обнадійливими віддаленими результатами.

Мета роботи. Проаналізувати результати лікування пацієнтів з колоректальними метастазами печінки.

Матеріали і методи. З 2010 по 2021 рік у клініці Інституту прооперовано 176 пацієнтів з метастазами печінки колоректального раку. Вік пацієнтів коливався від 36 до 77 років. Синхронні метастази діагностовані у 79 пацієнтів, метакронні – у 97. Пацієнти з метакронними метастазами і карциноматозом у дане дослідження не включені. Одинокі метастази виявлені у 53 пацієнтів, до 5 метастазів – у 72, більше 5 – у 51. Частіше метастази локалізувались у правій частці печінки – 84 випадки, у лівій – 37, в обох – 55.

Результати. У 56 пацієнтів з синхронними метастазами проведено одночасне видалення первинної пухлини і метастазів печінки. У 23 пацієнтів з синхронними метастазами їх видалення проведено другим етапом після низки циклів ад'ювантної хімотерапії та контрольних досліджень. Кількість ускладнень була вищою у підгрупі пацієнтів, яким одночасно проводилось видалення первинної пухлини та метастазів – 26,8%, проти 21,7% – у пацієнтів, яким резекції печінки виконані другим етапом. Серед 97 пацієнтів з метакронними метастазами видалення всіх метастазів під час однієї операції проведено у 89 пацієнтів, 8 пацієнтам, у зв'язку з високим ризиком печінкової недостатності виконані стадійні резекції печінки. У цілому анатомічних резекцій печінки проведено 68, паренхімозберігаючих резекцій – 53, їх поєднання – 55. Післяопераційні ускладнення були наступними: печінкова недостатність – 9 випадків, внутрішньочерев-

на кровотеча – 4 випадки, зовнішні жовчовитікання – 11, біломи – 5 випадків, гематоми – 7 випадків. Летальних випадків було 5, три – внаслідок прогресування печінкової недостатності, два – масивної тромбоемболії легеневої артерії. На сьогоднішній момент рецидив захворювання виявлено у 57 пацієнтів (32,4%).

Обговорення. Колоректальні метастази печінки – одне з найбільш частих показань до резекції печінки при її пухлинному ураженні. Доцільність їх виконання в теперішній час не викликає сумнівів, однак існує низка проблемних аспектів. Це вибір стратегії лікування при синхронних метастазах – одночасне проведення операцій на товстій кишці та печінці чи первинна операція на товстій кишці, наступна – на печінці і навпаки. Кожна з тактик має свої переваги і недоліки. Ми при можливості намагаємося проводити одночасне видалення первинної пухлини та метастазів, в іншому випадку – операцію на печінці проводимо другим етапом. Іншою проблемою є збереження достатньої за функцією паренхіми, з цією метою може використовуватися низка підходів: паренхімозберігаючі методики операцій; емболізація контрлатеральної часткової ворітної вени; стадійні операції; методика ALPS. У нашому досвіді з цією метою частіше використовувалися паренхімозберігаючі операції, рідше – стадійні резекції. І нарешті ще однією важливою проблемою є біологія самої пухлини, що може суттєво впливати на результати лікування, незважаючи на успішно проведене хірургічне втручання.

Висновки. Проведення хірургічного лікування колоректальних метастазів має безперечну доцільність, що підтверджується досягнутими результатами лікування. Подальшого дослідження потребує опрацювання оптимальних тактичних підходів при синхронних метастазах і при різних за об'ємом ураженнях печінки.

Тактика хірургічного лікування та консультування жінок із колоректального раком, який розвинувся під час вагітності

Витвицький І. К., Прецель О. О., Лозинська Л. Ю., Головчанський С. О., Лозинська М. Р.

КНП ЛОР «Львівська обласна клінічна лікарня», Львів, Україна,
Львівський національний медичний університет імені Данила Галицького, Львів, Україна,
ДУ «Інститут спадкової патології НАМН України», Львів, Україна

Актуальність. Захворюваність на колоректальний рак (КРР) серед вагітних становить 0,8:100000. За результатами спостережень у світі на сьогодні найбільше хворих було виявлено у США, найменше – у Польщі (Kosian P., et al., 2018). В Україні інформації стосовно такого поєднан-

ня немає. Проблемним є те, що для клінічної симптоматики КРР у вагітних характерні симптоми, які маскуються гестозом I–II триместрів вагітності. Хоча розвиток КРР під час вагітності є рідкісною подією, проте тактика лікування залишається складною проблемою. Існують досить

суперечливі дані стосовно хіміотерапії під час вагітності (Cirillo M. et al., 2012 Габидзе ДЛ., та ін. 2015).

Мета роботи – запропонувати тактику хірургічного лікування та алгоритм консультування жінок із КРР, який розвинувся під час вагітності.

Матеріали й методи. Протягом 2004–2021 років спостереження у проктологічному відділенні КНП ЛОР «Львівська обласна клінічна лікарня» зареєстровано трьох вагітних, у яких було виявлено КРР. Одній жінці виконано операційне втручання під час вагітності на терміні 14–15 тижнів, двом іншим, яким діагноз встановлено на 5-ий і 35-ий дні після родів, відповідно, через тиждень і 35 днів після народження дітей. Діагноз КРР підтверджено за допомогою загально-клінічного, лабораторного, ендоскопічного (фіброгастроскопії, колоноскопії) методів дослідження. Для визначення прогресування хвороби проведено радіологічне, променеве дослідження та магнітно-резонансну томографію.

Результати та обговорення. У жінки, яка завагітніла після 5 років лікування безпліддя в результаті екстракорпорального запліднення, на терміні 4–5 тижнів діагностовано рак прямої кишки. Пацієнтці на 14–15-тиждень вагітності після проведення необхідних діагностичних процедур було виконано операцію: лапаротомія, наданальна резекція прямої кишки з D3 лімфодисекцією та накладанням сигмоанального анастомозу з надлишком. На даний час функція анального сфінктера збережена, утримує газу і рідкий кал. Жінка виховує здорову дитину, якій виповнилось 5 років. Двоє інших жінок, яким виконали операцію на 7-ий день після родів – одній жінці з раком ободової кишки та через 35 днів – іншій, з раком

прямої кишки, також живі і виховують здорових дітей. Консультування жінок повинне включати наступні етапи: 1) збір анамнезу, зокрема ретельний аналіз генеалогічної інформації для виявлення групи ризику осіб із синдромами спадкового раку, який розвивається у молодому віці; 2) фізикальний огляд; 3) ендоскопічні обстеження; 4) лабораторні дослідження – виявлення скритої крові в калі; 5) візуалізація органів черевної порожнини; 6) пацієнткам, яким планується екстракорпоральне запліднення, особливо з обтяженим сімейним анамнезом на КРР, в протокол необхідних методів обстежень слід включити фіброколоноскопію. Хірургічне лікування є умовно ризикованим як для вагітності, так і для плоду.

Висновки. Тактика лікування колоректального раку у вагітних повинна вирішуватися індивідуально, в залежності від того, чи після отримання повної та об'єктивної інформації стосовно захворювання, жінка наполягає на збереженні вагітності. Операція лапаротомія, наданальна резекція прямої кишки з D3 лімфодисекцією та накладанням сигмоанального анастомозу з надлишком дозволяє мінімізувати можливість формування превентивної стоми для профілактики ускладнень, що можуть виникнути після операції низької передньої резекції прямої кишки з апаратним анастомозом. Необхідним є надання консультації і рекомендацій пацієнткам щодо ризику прогресування новоутворення для негайного початку комбінованого лікування. Рішення про переривання вагітності після отримання інформації від хірурга є особистим для кожної жінки. У залежності від цього приймається тактика подальшого лікування.

Вибір способу формування екстракорпорального колоанального анастомозу

Гордійчук М. П.

Національний університет охорони здоров'я України імені П.Л. Шупика, Київ, Україна,
КНП «Київський міський клінічний онкологічний центр», Київ, Україна

Актуальність. Сучасний рівень розвитку онкологічної науки та хірургічних технологій не виключає виникнення неспроможності низького колоанального анастомозу, одного з найважчих ускладнень після низької резекції прямої кишки, що зустрічається у 3,5 – 21% хворих, а пов'язана з ним післяопераційна смертність досягає від 6,0 до 39,3%. Сучасним пріоритетом в хірургічному лікуванні даної категорії хворих є концепція: – впровадження надійних способів первинного відновлення безперервності при можливості без формування превентивних стом; – раннє відновлення континенції, – скорочення терміну лікування на основі удосконалення всіх етапів лікування хворих на рак прямої кишки.

Мета роботи. Пошук і розробка способів формування низького колоректального анастомозу без накладання превентивної стоми з максимально низьким показником неспроможності.

Матеріали і методи. Розроблений спосіб формування екстракорпорального низького колоректального анастомозу, як етап хірургічного лікування виконали у 23 хворих з нижньоампулярним раком (T_{2-3} , N_{0-2}) прямої кишки. Середній вік оперованих склав – $61,47 \pm 5,2$ роки, чоловічої статі – 14 пацієнтів, жіночої – 9, морфологічно верифікована аденокарцинома різного ступеня диференціації. Операція виконувалася через 8 тижнів після проведення неoad'ювантного хіміопроменевого лікування (ПТ

– 45–55 Гр. + Сареситабін чи інфузія 5–FU) при інтраопераційно отриманій довжині ректальної кукси < 20мм. З технікою виконання етапу формування анастомозу можна ознайомитися за посиланням: <https://sis.ukrpatent.org/uk/search/detail/1433223/>

Результати. Післяопераційний період протікав у більшості хворих гладко, за винятком одного хворого у якого на 5 добу отримали рентгенологічне підтвердження часткової неспроможності анастомозу, хворому накладена колостома. Пацієнти виписані з відділення на 8–9 доби післяопераційного періоду, за винятком пацієнта з ускладненням, якого виписано на 14 добу. Післяопераційної ле-

тальності не було. При повторному огляді пацієнтів через 3 місяці ускладнень не виявлено, випорожнення кероване, гази стримують не постійно. Проведене планове дослідження через шість місяців в об'ємі: колоноскопія, СКТ, МРТ, визначення онкомаркерів за їх даними – локорегіонарних рецидивів та продовження хвороби не виявлено. Континенція та дефекація керовані, якість життя добра.

Висновки. Даний спосіб на основі попередньо отриманих результатів зарекомендував себе, як онкологічно надійний з низьким ризиком виникнення післяопераційних ускладнень та задовільною якістю життя пацієнта. Потребує подальшого вивчення.

Перспективи та зауваження щодо повної неoad'ювантної терапії дистального раку прямої кишки

Гордійчук П. І., Кошель К. В., Гордійчук М. П.

Національний університет охорони здоров'я України імені П.Л. Шупика, Київ, Україна,
КНП «Київський міський клінічний онкологічний центр», Київ, Україна

Актуальність. Наведені результати Міжнародної агенції з вивчення раку, у 2020 р. свідчать про безперервний ріст захворюваності на рак прямої кишки. Незважаючи на впровадження сучасних онкологічних досягнень у лікуванні хворих на середньо-, нижньоампулярний рак прямої кишки, зберігаються не бажані онкологічні результати, які пов'язані з виникненням місцевих рецидивів та високої частоти віддалених метастазів.

Мета роботи. Оцінити перспективи та виявити недоліки чи зауваження у проведенні повної неoad'ювантної терапії раку дистальних відділів прямої кишки, яка проводиться за рекомендаціями NCCN Version 1.2022.

Матеріали і методи. Проведено ретроспективний аналіз лікування 127 хворих на дистальний рак прямої кишки, яким була проведена неoad'ювантна терапія в продовж 2021–2022рр. Показом для проведення повної неoad'ювантної терапії був встановлений діагноз: рак середньо-, нижньоампулярного відділу прямої кишки з наступною характеристикою процесу: – T₁₋₂, N₁₋₂; – T₃₋₄, N будь-який з залученням або сумнівним CRM. Пацієнти були розподілені на три групи: – у першу групу увійшло 24 хворих, яким була проведена в продовж 16 тижнів поліхіміотерапія за схемою FOLFOX або CAPEOX з наступною хіміопроменевою терапією (довгий курс ПТ + Сареситабін); – друга група включала 19 хворих у яких змінена послідовність проведення неoad'ювантної терапії, спочатку проведена хіміопроменева (довгий курс ПТ + Сареситабін або інфузія 5–FU) потім FOLFOX чи CAPEOX до 16 тижнів; – третю групу склали 84 хворих, яким в неoad'ювантному лікуванні була виконана лише хіміопроменева терапія (довгий курс ПТ до 45–55 Гр.+ Сареситабін чи інфузія 5–FU). Усім хворим через 7–8 тижнів після завершення неoad'ю-

вантного лікування проведено рестадіювання з наступним плануванням хірургічного лікування.

Результати. У перших двох групах хворих термін від початку неoad'ювантного лікування до хірургічного склав ≥ 6 місяців, що призводило до констатації у пацієнтів проявів дистресу, що потребувало постійної психологічної та медикаментозної підтримки. Стресові розлади пояснювалися впливом сукупних двох чинників, а саме затримкою хірургічного видалення пухлини та боязню генералізації процесу при її наявності. У двох хворих першої групи при проведенні неoad'ювантної поліхіміотерапії підтверджені метастази в печінку, що потребувало введення додаткового етапу рестадіювання перед хіміопроменевою терапією у хворих даної групи. У семи хворих перших двох груп за результатами рестадіювання встановлений факт місцевого прогресування пухлинного процесу, а саме: інвазія задньої стінки піхви, міжсфінктерного простору, CRM+, EMVI+. Отримані результати впливали на вибір типу хірургічного втручання і були підтверджені результатами післяопераційного морфологічного дослідження. Результати третьої групи уже представлялися є традиційними і не потребують повторення.

Висновки. Передчасно робити категоричні висновки тому, що повна неoad'ювантна терапія лише на етапі широкого впровадження. Отримані результати засвідчують про потребу предметного перспективного, контрольованого міжцентрового вивчення низки питань, а саме: – який варіант неoad'ювантного лікування краще використовувати; – яка повинна бути психологічна підтримка пацієнта; – які будуть отримані онкологічні результати; – яка економічна доцільність її використання, тощо.

Нова технологія формування колоректального степлерного анастомозу, який забезпечує 100% можливість виконання ультранизької резекції прямої кишки

Даценко О. Б., Тамм Т. І., Даценко Б. М., Мохамад Або Гали, Седак В. В., Посохов С. М.

Харківська медична академія післядипломної освіти,
Міська клінічна лікарня № 2 імені проф. О. О. Шалімова, м. Харків, Україна

Актуальність. Низькі передні резекції прямої кишки до цього часу залишаються невирішеною проблемою хірургічного лікування колоректального раку. Частота неспроможності товстокишкового анастомозу при низьких резекціях складає 15–24%, а при ультранизьких досягає 30–50%.

Мета роботи. Покращення безпосередніх результатів виконання ультранизької резекції прямої кишки з приводу рака середнь- та нижнеампулярної локалізації, 100% можливість використання якої забезпечила розроблена в клініці принципово нова технологія формування колоректального степлерного анастомозу.

Матеріал і методи. Можливість виконання ультранизьких резекцій прямої кишки забезпечила розробка оригінальної технології формування колоректального степлерного анастомозу. Новизна розробки визначається інтраопераційним подовженням короткої кукси прямої кишки шляхом її кругового відшарування від леваторів з переходом процесу мобілізації на верхній сегмент анального каналу з прилеглим до нього внутрішнім сфінктером. Завдяки такій мобілізації подовжена кукса прямої кишки може бути евагінована на промежину для огляду та накладання обвивного (кисетного) шву, який використовується при формуванні ультранизького анастомозу за допомогою циркулярного степлера.

Розроблений спосіб ультранизької резекції прямої кишки з приводу рака застосовано поряд з іншими методами його радикального хірургічного лікування, проведе-

ного за період з 2005 по 2020 рр. 1832 хворим. Резекцію прямої кишки з первинним анастомозом виконано 1422 хворим, з яких 309 операцій склали ультранизькі резекції. Безпосередні результати лікування вивчені шляхом аналізу частоти і характеру післяопераційних ускладнень, що виникли, включаючи випадки неспроможності анастомозу.

Результати. Впровадження ультранизьких резекцій до низьки радикальних операцій з приводу рака прямої кишки визначило зниження кількості екстирпацій з 24 до 13,6%. Загальна кількість післяопераційних ускладнень протягом дослідного періоду знизилась з 15,5% до 14,1% за рахунок зниження ускладнень після ультранизьких резекцій прямої кишки з 15,4% до 12,6%. Неспроможність анастомозу після 763 високих резекцій виникла в 3,2% випадків, після 784 низьких резекцій – в 3,0% випадків.

Висновки. Розроблений новий спосіб формування колоректального степлерного анастомозу, який забезпечує 100% можливість виконання ультранизької резекції прямої кишки з приводу рака середнь- та нижнеампулярної локалізації. Новизну розробки визначає оригінальна технологія видалення короткої кукси прямої кишки та її подальшої евагінації на промежину для огляду та накладання обвивного (кисетного) шва.

Неспроможність колоректального анастомозу після виконання 784 низьких резекцій прямої кишки (з них ультранизьких резекцій – 35%) виникла в 3% спостережень, що значно нижче кількості неспроможностей анастомозу після низьких резекцій за даними літератури (10–15%).

Роль 3Д–КТ ангіографії в передопераційному аналізі та попередженні розвитку неспроможності анастомозу у хворих на колоректальний рак

Дзюбановський І. Я., Беденюк А. Д., Гриценко Й. М., Гриценко С. Й., Гриценко І. Й.

Тернопільський національний медичний університет ім. І. Я. Горбачевського, Тернопіль, Україна

Актуальність. Неспроможність анастомозу (НА) це найбільш небажане ускладнення в колоректальній хірургії і за різними даними становить 10–50%. Одним із найбільш суттєвих етіологічних чинників НА є порушення кровопостачання обох кінців анастомозу. Широко впроваджена в клінічну практику 3Д–КТ ангіографія дозволяє провести аналіз судинної анатомії на доопераційному етапі та мати чітку 3Д реконструкцію під час виконання ДЗ лімфодисекції

Мета роботи. В даному дослідженні ми ставили наступні завдання: дослідити різні артеріальні варіації кровопостачання ободової кишки за допомогою 3Д–КТ ангіографії та надати оцінку щодо можливості лікування чи збереження тих чи інших структур з метою попередження розвитку неспроможності анастомозу.

Матеріал і методи. В це дослідження ми включили 103 пацієнтів (56 чоловіків та 47 жінок; середній вік

64,2±11,6) на колоректальний рак котрим була проведена передопераційна 3Д-КТ ангіографія у Тернопільській університетській лікарні в період між 2016 та 2021 роками. Всім пацієнтам виконано радикальну Д3 резекцію в залежності від локалізації пухлини. Середня кількість видалених лімфатичних вузлів склала 24,71±10,04 (проміжок 13–58).

Результати. НША виникала у 1 пацієнта. Ми ідентифікували 8 найбільш поширених типів верхньої брижової артерії (ВБА). У 64 (62,1 %) клубово–ободова артерія перетинала верхню брижову вену по передній поверхні та у 39 (37,9 %) — по задній поверхні. У 58 (56,3%) хворих права ободова артерія була відсутня або була несамостійною гілкою ВБА. Відстань від кореня ВБА до кореня середньої ободової артерії (СОА) становила 37,8 ± 12,8 мм; від кореня СОА до кореня клубово–ободової артерії становила 29,5 ± 15,7 мм. У 66 (64,1%) пацієнтів стовбур Генле був вище кореня СОА, у 16 (15,5%) на одному рівні з СОА і у 18 (17,5%) нижче СОА. Виділяють 4 типи кровопостачання селезінкового кута ободової кишки: 1 тип виявлено у 83 (80,6%) пацієнтів, 2 тип у 9 (8,7%) пацієнтів, 3 тип

у 10 (9,7 %) пацієнтів та 4 тип у 1 (1%) пацієнта. В артеріальній структурі селезінкового кута ободової кишки виділяють кілька аркад: крайова артерія Дрюмонда (виявлено у всіх 103 (100%) пацієнтів), дуга Ріолана (виявлено у 47 (45,6%) пацієнтів) і артерія Мошковіча (виявлено лише у 1 (1%) пацієнта). Середня відстань від кореня нижньої брижової артерії (НБА) до місця відгалуження лівої ободової артерії (ЛОА) становила 35,29 мм ± 10,18 мм (11–66 мм). Існує 3 типи анатомічного співвідношення між системою НБА–ЛОА–нижня брижова вена (НБВ). Медіальний тип був у 10 (9,7 %) випадках, латеральний – у 64 (62,1%), дистальний – у 29 (28,2%). ЛОА перетинається з НБВ на відстані 20,97 ± 13,59 мм (2–65) у пацієнтів латерального та дистального типу.

Висновки. Ретельний передопераційний аналіз судинної анатомії на 3Д КТ–ангіографії дозволить оцінити стан васкуляризації ободової кишки ободової кишки, зменшити інтраопераційний час на ідентифікацію структур, виробити персоналізовану стратегію на операцію та потенційно зменшити ризик розвитку НША.

Колоректальний рак у вагітних: особливості діагностики та лікування

Дронов О. І., Дронова В. Л., Бакунець Ю. П., Мокрик О. М.

кафедра загальної хірургії № 1, Київ, Україна, Національний медичний університет імені О. О. Богомольця, ДУ «Інститут педіатрії, акушерства і гінекології імені академіка О.М. Лук'янової НАМН України», Київ, Україна

Актуальність. Колоректальний рак (КРР) під час вагітності зустрічається рідко, з частотою від 0,0008% до 0,008%. Прогнозується річний приріст рівня захворюваності на КРР на 2% у людей віком від 20 до 34 років. Тобто, до 2030 року захворюваність на КРР у цій віковій групі зросте на 90–124%. Приріст КРР у вагітних в Сполучених Штатах і Європі обумовлений тим, що зменшується вік пацієнтів у яких діагностують КРР та тенденцією до пізнього народження дітей. Симптоми КРР часто імітують загальні симптоми вагітності, такі як біль у животі, закрепи, анемія, втома, нудота, блювання та втрата ваги. Це призводить до пізньої діагностики, що погіршує прогноз та віддаленні результати лікування.

Мета. Покращити результати лікування пацієнтів з колоректальним раком, вперше виявленим у період вагітності, шляхом удосконалення лікувальної тактики, ведення вагітності, визначення терміну родорозродження та хірургічної тактики.

Методи та матеріали. В роботі представляємо два випадки лікування вагітних з колоректальним раком.

Перший випадок: пацієнтка К., 32 років, рак селезінкового кута товстої кишки рТ4а, N1b, M1a (hepar), G2, IVст, Шкл. гр. На 29 тижні вагітності виконана: лівобічна мезоколектомія, обструктивна колостомія, латеральна секціонекто-

мія, метастазектомія та хіміоабляція (10% р–м хлориду кальцію) метастазів медіальної, передньої та задньої секцій печінки. Через 4 тижні передопераційної підготовки пацієнтки та плода, на 33 тижні вагітності виконано кесерів розтин, вага плоду – 1360 г, зріст – 42 см., 4–4 бали за Апгар. Цей випадок демонструє важливість тісного залучення пацієнтки до процесу прийняття рішення: хірургічного втручання, яке може зашкодити плоду або відстрочення операції і так в запущеному захворюванні.

Другий випадок: пацієнтка А., 41 рік, рак н/а відділу прямої кишки рТ2, N0(0/15), Mo, G2, CRM–, EMV–, ІВст, Шкл. гр. На 34 тижні вагітності виконано: кесерів розтин, трансанальна тотальна мезоректумектомія з сигмоанальним анастомозом. Вага плоду – 2240 г, зріст – 47 см., 6–7 балів за Апгар. В даному випадку, з 30 тижня вагітності проводилась підготовка плода до дострокового родорозродження. В обох представлених випадках вагітність була першою та довгоочікуваною.

Результати. Відповідно до результатів імуногістологічного дослідження була проведена ад'ювантна поліхіміотерапія. У першому випадку спостерігалась 6 місячна безрецидивна виживаність, після виявлення рецидиву (метастатичне ураження печінки) проведено зміну схеми та продовжується поліхіміотерапія. В другому випад-

ку спостерігається 8 місячна безрецидивна виживаність, пацієнтка завершила проходження ад'ювантної променевої та поліхіміотерапії.

Висновки. Порівняння результатів лікування вагітних і невагітних жінок, співставних за стадією КРР, показує однаковий рівень п'ятирічної виживаності. Однак, на момент встановлення діагнозу у вагітних жінок відсоток виявлення III–VI ст. КРР у двічі вище. У діагностиці та лі-

куванні має бути задіяна мультидисциплінарна команда: акушер–гінеколог, хірург, онколог, для прийняття обґрунтованих рішень, орієнтованих на пацієнта та вирішення індивідуальних завдань. Лікувальна тактика повинно враховувати гестаційний вік плоду, планову або невідкладну клінічну ситуацію, локалізацію та стадію раку, а також побажання пацієнтки.

Оцінки функціональних результатів лікування у хворих на рак прямої кишки у залежності від методу оперативного втручання

Дука Р. В., Белослудцев О. Д., Савенков Д. Ю.

Дніпровський державний медичний університет, м. Дніпро, Україна

Актуальність. За даним літератури загальна частота післяопераційних ускладнень після радикальних операцій з приводу раку прямої кишки (РПК) може досягати 25,4%. Одним з частих станів після тотальної мезоректумектомії є пошкодження вегетативних нервів в результаті термічного та/або ішемічного ураження, механічного або місцевого запального ушкодження тканини. При цьому у пацієнтів виникають різні порушення функції тазових органів: проблеми з сечовипусканням, статеві дисфункції, кишкові розлади. Втім, на жаль, у більшості випадків ці стани не діагностуються і вчасно не корегуються у пацієнтів, що суттєво впливає на якість їхнього життя після операції. На сьогоднішній день розроблені спеціальні анкети для об'єктивної оцінки симптомів порушення функції тазових органів, втім їх роль під час хірургічного лікування РПК ще не вивчена.

Мета. Оцінити функціональні результати хірургічного лікування РПК з використанням Індексу статевої дисфункції (ІСД), Міжнародної шкали симптомів порушення сечовипускання (СПС), Індексу порушення анальної інконтиненції (ІПАІ) для визначення функціональних порушень тазових органів за Клівлендською шкалою (Cleveland Clinic Continence Score questionnaire).

Матеріали й методи. Нами обстежено 35 пацієнтів (середній вік – 66 років, чоловіків – 54,3%), що проходили хірургічне лікування у онкохірургічному відділенні №2 КП «ДОКОД» ДОР з приводу РПК у 2021–2022 рр., яким виконано низьку передню резекцію прямої кишки. У залежності від методу виконаного оперативного втручання, хворих розподілено на 3 групи: група 1 – 10 хворих, яким була проведена лапаротомічна операція, група 2 – 14 хворих після лапароскопічної операції, група 3 – 11 хворих, яким застосовувалась робот–асистована техніка (за допомогою роботичної системи Da Vinci S). Анкетування хворих проводилось тричі: візит 1 – до оперативного втручання, візит 2 – через 3 місяці після операції, візит 3 – через 6 місяців після операції. ІСД оціню-

вався від «60» – сексуальна активність до «0» – повна відсутність сексуальної активності; СПС оцінювались від «0» – повне відсутність дизурії до «311» – тяжка дизурія; ІПАІ оцінювалась від «0» – повне тримання калу до «20» – повне нетримання калу.

Результати. Вихідний рівень порушень статевої функції не відрізнявся у хворих різних груп, про що свідчить майже однакова кількість балів за шкалою ІСД на візиті 1 ($22,9 \pm 6,7$ балів – у групі 1, $21,6 \pm 6,1$ балів – у групі 2, $23,1 \pm 7,1$ балів – у групі 3, $p \geq 0,05$ між групами). Тоді як під час візиту 2 виявилось, що хворі групи 1 мали значне погіршення цього стану ($9,8 \pm 1,5$ балів, $p < 0,05$ між візитами) порівняно з групами 2 ($18,2 \pm 4,2$ балів) та 3 ($20,5 \pm 6,3$ балів). Крім того, дана функція не відновилась у хворих після лапаротомічної операції навіть через 6 місяців, а кількість балів за шкалою ІСД склала $9,8 \pm 1,5$ балів, тоді як після лапароскопічної операції цей показник склав $18,2 \pm 4,2$ балів, а після робот–асистованої – $20,5 \pm 6,3$ балів, тобто статеві функції майже повністю відновилась у цих категорій пацієнтів.

Щодо порушень сечовипускання, під час візиту 1 хворі не відрізнялись між собою за кількістю балів за шкалою СПС, що складало $48,9 \pm 5,2$ – у групі 1, $44,6 \pm 9,9$ – у групі 2, $54,2 \pm 9,9$ – у групі 3. На візиті 2 виявилось, що хворі групи 1 мали значне погіршення цієї функції (кількість балів СПС склала $84,0 \pm 6,8$, $p < 0,05$ між візитами), а хворі групи 2 – незначне погіршення ($51,8 \pm 7,3$ балів), тоді як хворі групи 3 мали покращення сечовипускання вже через 3 місяці після операції ($50,8 \pm 8,5$ балів). На візиті 3 сечовипускання у хворих групи 1 було гіршим порівняно з доопераційним рівнем ($69,4 \pm 6,8$ балів), у групі 2 воно відновилось майже у всіх хворих ($47,3 \pm 7,8$ балів), а у хворих групи 3 було кращим, ніж до операції ($39,7 \pm 7,6$ балів).

Усі хворі мали погіршення анальної інконтиненції до операції; на візиті 1 кількість балів за ІПАІ становила $1,0 \pm 0,3$ – у групі 1, $0,93 \pm 0,3$ – у групі 2, $0,90 \pm 0,4$ – у групі 3. Через 3 місяці після операції переважна більшість хворих мали погіршення цієї функції ($3,5 \pm 0,3$ балів – у гру-

пі 1, $3,0 \pm 0,4$ балів – у групі 2, $2,5 \pm 0,6$ балів – у групі 3), при цьому найменша кількість ускладнень спостерігалась серед хворих з використанням робот–асистованої техніки. Через 6 місяців у хворих груп 2 і 3 дана функція майже відновились до вихідних, тоді як у деяких хворих групи 1 все ще спостерігались тяжкі порушення анальної інконтиненції ($2,1 \pm 0,2$ балів – у групі 1, $1,21 \pm 0,1$ – у групі 2, $1,0 \pm 0,4$ балів – у групі 3).

Висновки. 1) частота та виразність виникнення дисфункції тазових органів залежить від методу обраної операції, під час використання лапароскопічної та роботи-

зованої технік тазові дисфункції набагато рідше, а відновлення функції органів відбувається швидше.

2) використання Індексу статевої дисфункції (ІСД), Міжнародної шкали симптомів порушення сечевипускання (СПС), Індексу порушення анальної інконтиненції (ІПАІ) для визначення функціональних порушень тазових органів за Клівлендською шкалою (Cleveland Clinic Continence Score questionnaire) дозволяє об'єктивно оцінити виразність порушення тазових органів у хворих на РПК під час різних етапів динамічного спостереження.

Післяопераційні порушення функції тазових органів при лікуванні раку прямої кишки

Дука Р. В., Белослудцев О. Д., Савенков Д. Ю.

Дніпровський державний медичний університет, м. Дніпро, Україна

Рак прямої кишки (РПК) характеризується дуже великою частотою розповсюдження та смертності. Хірургічне лікування дозволяє радикально видалити пухлину, але при цьому, на жаль, зустрічаються різні ускладнення. Деякі з них є життєвонебезпечними (кровотеча, неспроможність анастомозу, поліорганна недостатність, бактеріальна контамінація), їх добре досліджують та завжди прагнуть запобігти. Втім, під час цих операцій у пацієнтів подекуди відбувається пошкодження вегетативних нервів, що викликає порушення функції тазових органів. Ця проблема часто залишається не діагностованою, не дивлячись на відсутність загрози життю хворого, такі ускладнення значно знижують якість життя пацієнтів та потребують подальших досліджень.

Мета. Дослідити частоту та склад післяопераційних ускладнень у хворих після радикальних операцій з приводу РПК за даними ретроспективного аналізу медичної документації.

Матеріали й методи. Нами проаналізовано 108 історій хвороб пацієнтів (середній вік – 65 років, чоловіків – 52,8%), що проходили хірургічне лікування в онкохірургічному відділенні №2 КП «ДОКОД» ДОР з приводу РПК у 2021–2022 рр, яким виконано оперативне лікування в об'язі низької передньої резекції прямої кишки. У залежності від методу виконаного оперативного втручання, хворих розподілено на 3 групи: група 1 – 59 хворих, яким була проведена лапаротомічна операція, група 2 – 38 хворих після лапароскопічної операції, група 3 – 11 хворих, яким застосовувалась робот–асистована техніка (за допомогою роботичної системи Da Vinci S).

Результати. Згідно з отриманими даними вибір методу хірургічного втручання суттєво не вплинув ані на

тривалість лікування (кількість післяопераційних ліжко–днів після лапаротомічних операцій склала 7 днів, лапароскопічних – 6 днів, роботизованої – 6 днів, $p \geq 0,05$), ані на об'єм крововтрати (група 1 – 200 мл, групи 2 та 3 – по 100 мл).

Тоді як достовірна відмінність між групами ($p < 0,05$) спостерігалась у частоті виявлення післяопераційних ускладнень. У групі 1 ускладнення фіксувались у 15,3% випадках, а саме неспроможність коло–ректального анастомозу – у 3,4%, нейрогенна дисфункція сечового міхура – у 3,4% випадків, інші функціональні порушення (діарея, нетримання газів та стільця, нічна дефекація на ін.) – у 8,5% випадків. У хворих групи 2 ускладнення фіксувались у 10,6% хворих: неспроможність коло–ректального анастомозу – у 5,3%, нейрогенна дисфункція сечового міхура – у 5,3% випадків. Тоді як у хворих групи 3 фіксувались поодинокі випадки неспроможності анастомозу (9% випадків), тоді як функціональні порушення не виявлялись взагалі.

Висновки: 1) частота виникнення дисфункції тазових органів залежить від виду обраної операції, її ризик знижується вдвічі під час використання лапароскопічної техніки та стає мінімальним під час роботичної операції.

2) найчастішими післяопераційними ускладненнями з приводу РПК за даними ретроспективного дослідження є: після лапаротомічної операції – неспроможність коло–ректального анастомозу (до 4%) та функціональні порушення тазових органів (до 12%), після лапароскопічної – неспроможність коло–ректального анастомозу (до 5%) та функціональні порушення тазових органів (до 5%), після робот–асоційованої – неспроможність коло–ректального анастомозу (до 9%).

Черевно–анальна резекція прямої кишки з резекцією внутрішнього сфінктера у хворих на рак нижньоампулярного відділу прямої кишки

Зінчук О. Г., Легкодух Ю. І., Строк П. П., Гірко О. В., Корнійчук С. П.

Проктологічне відділення КП «Волинська обласна клінічна лікарня»

Актуальність проблеми. Захворюваність і смертність від раку прямої кишки постійно зростає в багатьох країнах світу, в тому числі і в Україні. П'ятирічна виживаність хворих на рак прямої кишки (РПК) після радикального хірургічного лікування, за даними різних дослідників, становить 45–60%; цей показник протягом останніх десятиріч характеризується стабільністю. В останні роки намітилася тенденція до збільшення 5–річної виживаності після радикального лікування хворих на РПК на 2,5% кожні 5 років. Portier G. et al. відмічають показник 5–річної виживаності на рівні 86,1% після черевно–анальної резекції (ЧАР) прямої кишки (ПК) з резекцією внутрішнього сфінктера при I–III стадії РПК нижньоампулярного відділу.

Незважаючи на розробку і вдосконалення різних ад'ювантних і неад'ювантних засобів, хірургічний метод на теперішній час залишається основним в лікуванні хворих на РПК. Серед багатьох хірургічних проблем провідне місце займає питання про онкологічну доцільність проведення сфінктерозберігаючих операцій при раку нижньоампулярного відділу прямої кишки, зокрема шляхом виконання інтрасфінктерних резекцій. Іншими актуальними проблемами є забезпечення онкологічного радикалізму при місцево розповсюджених формах раку товстої кишки, а також виконання розширених оперативних втручань з $D_{31}D_4$ лімфодисекцією.

Таким чином, приведені дані свідчать, що розробка безпечних оперативних втручань щодо хворих на рак товстої кишки є актуальною і потребує подальшого удосконалення.

Мета дослідження. Покращити якість життя і онкологічний радикалізм оперативних втручань у хворих на рак нижньоампулярного відділу прямої кишки шляхом застосування інтрасфінктерних резекцій прямої кишки.

Матеріали та методи. Робота базується на вивченні результатів особистого лікування 39 хворих (14 жінок, 25 чоловіків) на рак нижньоампулярного відділу прямої кишки в проктологічному відділенні Волинської обласної клінічної лікарні з 15.01.2010 р. по 30.06.2017 р.. В усіх хворих при оперативному втручанні виконувалася черевно–анальна резекція прямої кишки з парціальною (7 пацієнтів), субтотальною (10 пацієнтів) і тотальною резекцією внутрішнього сфінктера (22 пацієнта) з низведенням товстої кишки з надлишком після мобілізації селезінкового кута, надлишок відсікався в строки 14–21 днів з формуванням колоанального анастомозу. У 18 пацієнтів з тотальною резекцією внутрішнього сфінктера проведена одномоментна задня сфінктеролеваторо пластика за власною методикою. Всі оперативні втручання виконувалися із застосуванням струменевого гідроскальпеля.

Результати лікування. У 32 (82%) пацієнтів діагностовано місцево–поширену форму раку. У 3 хворих оперативне лікування включало одномоментне видалення солітарних метастазів в печінку. Планові оперативні втручання проведені 38 хворим, ургентні (внаслідок гострої кровотечі з поліповидного раку) – 1. При проведенні оперативних втручань основна увага приділялася онкологічному радикалізму, збереженню природнього пасажу товстокишкового вмісту та зменшенню гнійно–септичних ускладнень. Післяопераційна летальність в групі досліджуваних хворих не спостерігалась. Післяопераційні ускладнення спостерігались у 3 пацієнтів (нижньодольова пневмонія, специфічна ковід–пневмонія, постпроменевий гнійний тазовий целюліт). У віддаленому післяопераційному періоді у 2 пацієнтів виникла спайкова кишкова непрохідність, в 1 випадку був проведений вісцероліз).

Оцінка якості життя хворих та анальної континенції. Якість життя хворих визначали шляхом анкетного опитування по розробленій шкалі в строки 3–6 і 12–24 місяців після проведення оперативного втручання. Враховували 14 ознак, кожна з яких оцінювали по 3–х бальній системі. Набрані бали сумували, визначали середній показник і порівнювали по групах хворих. Максимальну кількість балів (42) вважали за стандартний показник здорової людини (норма). Отримані дані порівнювали з показниками після ЧАР з демукозацією анального каналу та черевно–промежинної екстирпації прямої кишки з формуванням циркулярної гладком'язової манжетки.

Ступінь утримання елементів кишкового вмісту визначали по шкалі Williams, при цьому 5 рівнів континенції оцінювали в балах. Середній бал порівнювали в групах оперованих хворих, визначали динаміку росту континенції з бігом часу. При оцінці враховували необхідність постановки очисних клізм з метою випорожнення товстого кишківника.

Висновки

1. Застосування черевно–анальної резекції прямої кишки з резекцією внутрішнього сфінктера дозволяє вирішити задачу, що полягає в покращенні якості життя хворих на рак нижньоампулярного відділу прямої кишки і відмовитися від черевно–промежинної екстирпації прямої кишки при збереженні онкологічного радикалізму.

2. Застосування струменевого гідро скальпеля не супроводжується виникненням місцевих рецидивів раку і розвитком гнійно–септичних ускладнень в ранньому і пізньому післяопераційному періоді та забезпечує більш ефективне відновлення функції континенції в порівнянні

з черевно–анальною резекцією з демукозацією анального каналу та черевно–промежінною екстирпацією прямої кишки з пластичним відновленням замикаючого апарату;

3. Показами для виконання черевно–анальної резекції з резекцією внутрішнього сфінктера є аденокарцинома нижньоампулярного відділу прямої кишки без інвазії анального сфінктера.

4. Протипоказання до застосування черевно–анальної резекції з резекцією внутрішнього сфінктера є наявність важкої супутньої патології з неможливістю для хворого перенести тривале оперативне втручання та анатомічний тип кровопостачання товстої кишки з неможливістю сформувати товстокишковий трансплантат достатньої довжини.

Шляхи покращення результатів лікування хворих на колоректальний рак, ускладнений перитонітом

Кароль І. В., Біляєва О. О., Андрієць В. С.

Національний університет охорони здоров'я України імені П.Л. Шупика, м. Київ, Україна,
КНП «Броварська багатопрофільна клінічна лікарня», м. Бровари, Україна

Актуальність. Захворюваність на колоректальний рак невідмінно прогресує в усьому світі і займає одне з провідних місць за частотою серед всіх злоякісних новоутворень. Основним методом його лікування залишається радикальне видалення пухлини та регіонарних лімфатичних вузлів. Успіх лікування цієї категорії пацієнтів залежить від багатьох факторів, серед яких варто виділити тривалість захворювання, поширеність процесу та наявність ускладнень. Одним з найтяжчих ускладнень колоректального раку є перитоніт, який розвивається при перфораціях пухлини чи будь якого відділу кишечника, а також декомпенсованій кишковій непрохідності на фоні прогресування захворювання.

Метою даного дослідження було висвітлити шляхи покращення результатів лікування хворих на колоректальний рак, ускладнений перитонітом.

Матеріали і методи. За період 2017–2021 рр. в хірургічному відділенні Броварської багатопрофільної клінічної лікарні було ургентно госпіталізовано та виконано хірургічні втручання в 30 хворих з колоректальним раком, перебіг якого ускладнився перитонітом. Хворі знаходилися у віковому діапазоні 42 – 83 роки, чоловіків серед них було 21 (70,0%), а жінок – 9 (30,0%). У всіх пацієнтів була 3 та 4 стадія раку. В 13 (43,3%) хворих перитоніт був спричинений декомпенсованою кишковою непрохідністю, а в 17 (56,7%) хворих – перфорацією пухлини або іншої ділянки кишечника. Злоякісні новоутворення були локалізовані в таких відділах кишечника: сліпа кишка – 2 (6,7%) випадки, висхідна ободова кишка – 1 (3,3%), печінковий кут – 2 (6,7%), поперечно–ободова кишка – 7 (23,3%), селезінковий кут – 2 (6,7%), сигмовидна кишка – 11 (36,7%), ректосигмоїдне з'єднання – 4 (13,3%), пряма кишка – 1 (3,3%) випадок.

Результати. В усіх пацієнтів були поширені форми перитоніту: дифузний – у 8 (26,7%), розлитий – в 14 (46,7%)

та загальний – у 8 (26,7%) пацієнтів. Реактивна стадія перитоніту визначалася в 4 (13,3%) хворих, токсична – в 19 (63,3%) і термінальна в 7 (23,3%) хворих. За характером ексудату в черевній порожнині в 2 (6,7%) випадках перитоніт був серозним, в 12 (40,0%) – серозно–фібринозним, в 7 (23,3%) – фібринозно–гнійним, в 7 (23,3%) – каловим та в 2 (6,7%) випадках – геморагічним. Хворим виконані такі хірургічні втручання: правобічна геміколектомія – в 6 (20,0%) випадках, резекція поперечно–ободової кишки – в 5 (16,7%), лівобічна геміколектомія – в 2 (6,7%), операція Гартмана – в 15 (50,0%), субтотальна колектомія – в 1 (3,3%), передня резекція прямої кишки – в 1 (3,3%) випадку. Всі операції виконували з формуванням стоми проксимальної ділянки кишки без формування первинних анастомозів враховуючи високий ризик їх неспроможності. Всі пацієнти отримували комплексне лікування, яке включало виконання хірургічного втручання, раціональну антибактеріальну терапію, що ґрунтувалася на принципах деескалації, інтенсивну інфузійну терапію з метою корекції порушень гомеостазу, а також дезінтоксикаційну терапію. Нагноєння операційної рани виникло в 3 (10,0%) пацієнтів. В 7 (23,3%) хворих виконували повторні хірургічні втручання з приводу ускладнень в післяопераційному періоді, серед яких були: абсцес черевної порожнини – в 1 (3,3%) випадку, евітерація – в 4 (13,3%) випадках, перфорація тонкої кишки – в 2 (6,7%) випадках. Померло 3 (10,0%) хворих в термінальній стадії перитоніту.

Висновки. Велика кількість пацієнтів з 3–4 стадіями колоректального раку, ускладненого перитонітом зумовлена пізнім зверненням за медичною допомогою. Для покращення результатів лікування таких пацієнтів необхідно проведення диспансеризації населення.

Скринінгові ендоскопічні дослідження в діагностиці доброякісних та злоякісних новоутворень товстого кишківника

Клюзко І. В., Сорокін Б. В., Мельник Д. В., Пироговський В. Ю., Винограденко В. І.

КНП «Київська обласна клінічна лікарня», Київ, Україна

Вступ. Онкологічні захворювання шлунково–кишкового тракту є широко поширеною в світі патологією, тенденція до росту захворюваності на яку збільшується щорічно. За даними Національного канцер–реєстру України за 2019 рік захворюваність на злоякісні новоутворення товстої кишки становить 47,6 випадки на 100 тис. населення, що значно перевищує стандартний показник захворюваності в світі на 22,3 випадки на 100 тис. населення, однак близький до показників Європи та США. Слід зазначити, що рак прямої кишки виявляється на першій стадії захворювання тільки в 9,5 % пацієнтів, а в другій, третій та четвертій стадіях : 38,6%, 24,6 % та 26,9% відповідно.

Злоякісні новоутворення кишківника виникають з доброякісних новоутворень та інтраепітеліальних неоплазій.

Мета. Вивчити ефективність ендоскопічного скринінгу на раннє виявлення новоутворень товстої кишки та можливість їх ендоскопічного лікування (EMR та ESD).

Матеріали. На базі ендоскопічного відділення КНП КОР «Київської обласної клінічної лікарні», з лютого 2020 по липень 2022 виконано 17236 скринінгових ендоскопічних досліджень. Серед пацієнтів було 9861 чоловіків (57,2%) та 7375 жінок (42,8%) віком від 18 до 92 років. Середній вік пацієнтів склав 51 рік.

Відеоезофагогастродуоденоскопія (ВГДС) виконана у 7491 пацієнтів (43,5%), відеокOLONOSKOPIA (ВКС) у 9745 пацієнтів (56,5%).

Результати.

По програмі медичних гарантій НСЗУ обстежено 70 % пацієнтів.

Під час ВГДС виявлено гіперпластичні поліпи у 956 (12,76%) пацієнтів, аденоматозні поліпи шлунку у 468 (6,24%) пацієнтів, онкологічна патологія у 789 (10,53%) пацієнтів.

Під час ВКС виявлено гіперпластичні поліпи у 1245 (23,61%) пацієнтів, аденоматозні поліпи кишківника у 896 (16,48%), вперше виявлено онкологічна патологія у 2890 (54,80%), з них ранній рак у 242 (4,58%) хворих.

Поліпектомія під час ендоскопічних обстежень виконана у 8345 (48,41%) пацієнтів.

Забір біопсійного матеріалу для гістологічного дослідження з поліпів великих розмірів виконана у 1698 (9,85%) пацієнтів.

Неспецифічний виразковий коліт у 1659 пацієнтів (17,02%), Хвороба Крона у 112 пацієнтів (1,14%). Пацієнти були планово скеровані до профільних фахівців.

Висновки. Ендоскопічний скринінг на сьогодні в Україні являється найінформативнішим методом ранньої діагностики та верифікації новоутворень товстої кишки, а також слід зазначити, що ендоскопічне видалення доброякісних новоутворень являється найбільш ефективним методом запобігання малігнізації цих новоутворень.

Скринінг коло–ректального раку за допомогою моделі self–sampling в Україні під час війни

Ковальов О. О., Ковальов К. О.

ДЗ «ЗМАПО МОЗ Україна», Запоріжжя, Україна

Щороку в Україні виявляють понад 16 000 хворих на коло–ректальний рак (КРР) та 8 000 хворих помирають від нього. На момент діагностики більшість пацієнтів знаходиться в 3–й та 4–й стадії захворювання, при яких 5–річне виживання залишається низьким, а вартість лікування досягає 10 000 доларів США на місяць на одного хворого.

Згідно зі статистичними даними 12,6 млн чоловіків і жінок віком 50–69 років, які проживають в Україні, мають бути об'єктом скринінгу КРР. Виконати всім колоноскопію, яка є золотим стандартом профілактичного обстеження, під час війни неможливо. Існує небезпека, що онкологічна захворюваність та смертність після пандемії

Covid та закінчення бойових дій у нашій країні може перевищити довоєнний рівень.

До непрямих методів скринінгу КРР належать FIT та FOB–тести, які дозволяють виявити у фекальних масах сліди гемоглобіну та гаптоглобіну, що може свідчити про наявність передпухлинного поліпа або доклінічної стадії раку. Американська колегія гастроентерологів (ACG) пропонує проводити FIT–тести при неможливості виконувати колоноскопічний скринінг у людей після 40 років 1 раз на 3 роки, після 50 років і старше – щорічно. У такому режимі колоноскопію виконують 1 раз на 10 років. Однак, чи можливо в країні, яка зазнала військової агре-

сії, в умовах обмежених ресурсів охорони здоров'я та дефіциту медичних кадрів реалізувати програму масового скринінгу, хай навіть із використанням простого та неінвазивного тесту? Розуміючи, що під час війни держава має інші першорядні завдання у сфері охорони здоров'я, для вирішення питань профілактики, скринінгу та ранньої діагностики онкологічних захворювань у Запоріжжі було створено некомерційний благодійний Фонд «Світ проти раку», який працює в тісному контакті з громадськими організаціями, які приймають та надають гуманітарну допомогу біженцям та переміщеним особам. В якості моделі скринінгу нами був використаний метод Self-sampling, при якому пацієнт проводить самостійний забір вагінального слизу для подальшого тестування на ДНК вірусу папіломи людини (скринінг РШМ), або використовує тест для виявлення слідів фекального гемоглобіну (скринінгу КРР). Обидва тести рекомендовані у країнах Євросоюзу.

Фонд забезпечує учасників скринінгу тестами та оплачує проведення необхідних обстежень.

Оскільки кількість проведених тестів поки що обмежена через дефіцит ресурсів, результати програми фонду

«Скринінг раку в Україні під час війни» не можуть вплинути на зниження онкологічної захворюваності на популяційному рівні, проте попередній аналіз пілотного проекту дозволяє зробити певні висновки. Вартість скринінгу КРР за допомогою iFOBT-тесту у тричі дешевше за колоноскопію і не потребує навченого медичного персоналу, обладнання та ендоскопічних приміщень.

Технології Self-sampling для скринінгу КРР за допомогою фінського тесту iFOBT Quik Read go Avidian та для ВПЛ-скринінгу раку шийки матки з використанням шведського тесту Qvintip Arrovix є незамінними і не мають альтернативи під час війни, оскільки всі діагностичні процедури проводяться пацієнтами самостійно. На цьому етапі втручання медичних працівників не потрібно. Головною причиною відсутності популяційного скринінгу в Україні є невирішені питання фінансування профілактичних напрямків охорони здоров'я. Можливо, що участь нашої країни у програмі Євросоюзу EU4Health дозволить у найближчому майбутньому вирішити цю проблему.

Мінінвазивне лікування механічної жовтяниці, як ускладнення метастазування колоректального раку

Коломійцев В. І., Чикайло Т. А., Бакум Б. І., Білик В. І.

Львівський Національний медичний університет ім. Данила Галицького,
Львівська обласна клінічна лікарня, м. Львів, Україна

Актуальність. За даними ВООЗ колоректальний рак (КРР) за поширеністю виходить на 4-те місце серед інших онкологічних процесів. Найчастіше КРР метастазує у печінку (38–60%), лімфовузли (30–40%), легені (37–39%) і, як наслідок — понад 50% хворих на КРР в Україні помирають у перший рік після встановлення діагнозу. Метастази у печінку та лімфовузли гепатодуоденальної зв'язки і заочеревинного простору часто спричиняють механічну жовтяницю (МЖ), що значно погіршує перебіг захворювання, обмежує застосування хімотерапії.

Мета роботи. Дослідити можливості та ефективність різних мінінвазивних методів ліквідації механічної жовтяниці, зумовленої метастазуванням КРР в гепатодуоденальну зв'язку, заочеревинний простір та печінку.

Матеріал і методи. Протягом 20 років обстежено 134 хворих, які звернулися зі скаргами на МЖ на ґрунті метастазів КРР у печінку (69) та/або гепатодуоденальну зв'язку (42) і заочеревинний простір (19). У трьох хворих поява МЖ була першим симптомом захворювання. 46 пацієнтам з множинним метастатичним ураженням печінки і відсутністю достатньо розширених для дренивання протоків інвазивне лікування не проводилося. У 88 хворих віком 49–81 рік було проведено ендоскопічне або черезшкірне дренивання біліарної системи. Термін жовтяниці

в них становив $11,3 \pm 5,47$ діб при вихідному рівні загального білірубіну $156,3 \pm 57,36$ мкМ/л.

Результати. Ультрасонографія з кольоровою доплерографією та комп'ютерна томографія дозволили визначити рівень біліарної обструкції, означити можливість і вибрати метод дренивання. Зазвичай починали з ендоскопічних ретроградних транспапілярних втручань, а за невдачі або недостатньої їх ефективності проводили черезшкірні втручання під контролем ультрасонографії. Як результат, в 6 хворих з множинними метастазами у печінку, 11 – з блоком жовчовиділення у воротах печінки та в 61 пацієнта з компресією метастазами гепатикохоледоха було первинно проведено 79 лікувальних ендоскопічних ретроградних стентувань, 7 черезшкірних черезпечінкових дренивань жовчних протоків під контролем ультрасонографії та два комбінованих черезшкірно-ендоскопічних біліарних стентування. У 75 (94,9%) хворих первинно ставили пластикові стенти 8,5–10 Fr, при чому у п'яти хворих одномоментно було поставлено по два стенти, а в двох – по три. За потреби рестентування віддавали перевагу металевим покритим стентам. Ускладнень, пов'язаних з втручаннями, не спостерігали. Після ендоскопічного стентування в 54 (88,5%) пацієнтів з компресією гепатикохоледоха нормалізувалися рівні білірубіну, тран-

саміназ, креатиніну, що дозволило у 11 проводити хіміотерапію. При метастазах у печінку лише у п'яти (29,4%) хворих відмітили недовготривалу нормалізацію рівня білірубину крові при збереженні аномальних значень інших показників.

Висновки. При механічній жовтяниці на ґрунті метастазів колоректального раку ендоскопічне та черезшкірне біліарне дренування може бути ефективним методом симптоматичного лікування. Кращі результати мініінвазивних дренуючих втручань відмічено у пацієнтів з блоком на рівні загальної жовчної протоки.

Визначення проліферативної активності тубуло–ворсинчастих і зубчастих колоректальних аденом

Курик О. Г., Коленченко О. О., Баздирев К. В.

Національний медичний університет ім.О.О.Богомольця, Київ, Україна,
Київський національний університет імені Тараса Шевченка, Київ, Україна,
Медичний центр "Адоніс", Київ, Україна

Актуальність. Колоректальний рак на сьогоднішній день займає одне з перших місць у структурі онкологічної патології, тому надзвичайно актуальним є діагностика передракових утворень та раннього раку товстої кишки. До передракових захворювань відносять поверхневі колоректальні аденоми. За гістологічною будовою виділяють тубуло–ворсинчасті та зубчасті аденоми, а серед останніх – так звані традиційні (класичні) зубчасті аденоми та сидячі зубчасті аденоми (аденоми на широкій основі), водночас продовжуються дискусії про злоякісний потенціал кожного з цих підтипів. Виникнення аденом і їх прогресування в аденокарциноми є результатом накопичення генетичних змін у клітинах слизової оболонки кишечника. Клітинний цикл контролюється кількома генами, основною функцією яких є синтез білків, які сприяють організованому розмноженню клітин. Присутність антигену Ki–67 пов'язана з клітинним циклом і обмежена ядром, що свідчить про важливу роль цієї структури в підтримці та регуляції клітинного циклу. Рівень експресії Ki–67 є одним з основних компонентів оцінки потенціалу злоякісності передпухлинних утворень товстої кишки.

Мета – провести імуногістохімічну оцінку експресії маркера проліферативної активності Ki–67 в тубулярно–папілярних і зубчастих аденомах.

Матеріал і методи. З архівних матеріалів патоморфологічної лабораторії медичного центру «Адоніс» за 2019 – 2021 рр. виділено 55 зразків колоректальних аденом. Досліджено 20 тубуло–ворсинчастих, 15 традиційних та 20 сидячих зубчастих аденом товстої та прямої кишки, видалених під час колоноскопії. Проведено імуногістохімічне визначення маркера проліферції Ki–67 (DAKO, SP6). Оцінку експресії Ki–67 проводили шляхом підрахунку відсотка забарвлених ядер на 300 клітин зі збільшенням мікроскопа х 400. Відсоток позитивно пофарбованих клітин реєстрували як індекс мічення Ki–67. Р–значення <0,05 вважалися статистично значущими.

Результати. Гістологічне дослідження зрізів, забарвлених гематоксиліном та еозином, підтвердило, що 20 випадків були тубуловорсинчастими, 20 – зубчастими аденомами на широкій основі і 15 – традиційними зубчастими аденомами. Були відібрані тубуловорсинчасті та зубчасті аденоми з однаковим низьким ступенем дисплазії, і не було суттєвої різниці в розмірах тубуловорсинчастих і зубчастих аденом. Морфологічно традиційна зубчаста аденома має епітеліальні клітини з подовженими ядрами; відзначаються клітинна атипія, вертикальний напрямок базальних крипт. У традиційних зубчастих аденомах середній індекс Ki–67 становив $6,8 \pm 1,32\%$. Позитивно забарвлені ядра епітеліальних клітин виявили переважно у верхній третині крипт. Зубчаста аденома на широкій основі має крипти із зазубреним просвітом; відзначається розширення базальної частини крипт у горизонтальному напрямку, наявність у криптах келихоподібних клітин. У келихоподібних клітинах відзначається збільшена кількість слизу, подовжені ядра. У сидячих зубчастих аденомах індекс проліферації становив $6,2 \pm 0,94\%$. В тубуло–ворсинчастих неоплазіях залози представлені у вигляді тубулярних і папілярних структур; епітелій залоз базифільний, ядра епітеліальних клітин гіперхромні, помірно збільшені, що відповідає дисплазії низького ступеня, яка є морфологічною ознакою цих аденом. Середнє значення експресії Ki–67 для тубуловорсинчастих аденом становило $14,8 \pm 0,62\%$, що достовірно вище, ніж в обох типах зубчастих аденом ($p < 0,05$).

Висновки. Експресія Ki–67 чітко демонструє відмінності між тубуло–ворсинчастими та зубчастими аденомами. Проліферативна активність значно вища в тубуло–ворсинчастих аденомах порівняно з зубчастими аденомами, тому тубуловорсинчасті аденоми мають вищий потенціал злоякісності. Визначення проліферативної активності епітелію традиційних та сидячих зубчастих аденом товстої та прямої кишки не виявило достовірної різниці у показниках, тобто вони мають однаковий потенціал малігнізації. Проблема потребує подальшого вивчення.

Органозберігаюче лікування раку прямої кишки в умовах ішемії кишкового трансплантату

Олефір Ю. І., Баранов І. В., Рутгайзер О. А., Гришко С. О., Цмай І. В., Андрющенко А. С.

НП «МКЛІН» 4» ДМР, Дніпро, Україна

Актуальність. Збереження високої якості життя з дотриманням онкологічного радикалізму при лікуванні рака прямої кишки є пріоритетною метою результатів лікування. Тому, перевага у хірургічному лікуванні належить сфінктерзберігаючим резекціям. У зв'язку з тим, що при усіх типах резекцій прямої кишки необхідно формувати кишковий трансплантат із ободової кишки для низведення і збереження безперервності кишкової трубки, має бути збережена життєздатність мобілізованої кишки. І це завдання є дуже актуальним, зважаючи на те, що кровотік у кишковому трансплантаті є зменшеним і кишка знаходиться у стані ішемії.

Мета роботи. Метою роботи є аналіз заходів, що до запобігання виникненню ускладнень з боку кишкового трансплантату при проведенні органозберігаючих резекцій прямої кишки.

Матеріали та методи. Ми виділяємо три групи заходів що до запобігання виникненню ускладнень з боку кишкового трансплантату: по перше – всебічне передопераційне обстеження і проведення адекватної передопераційної підготовки, по друге – хірургічна корекція вирогідно можливих ускладнень під час оперативного втручання, по третє – терапевтичні заходи у ранньому післяопераційному періоді

Профілактика ішемічних розладів у кишковому трансплантаті повинна починатись ще у передопераційному періоді. Хворі на колоректальний рак здебільше літнього віку, мають супутню патологію – серцево-судинну, цукровий діабет, то що. Тому, вкрай важливо здійснити корекцію гемодинамічних порушень, метаболічних змін. Передопераційна підготовка буде ефективною у разі повної, всебічної діагностики. Доля кишкового трансплантату у великій мірі залежить і від самого оперативного втручання – його травматичність, об'єм крововтрати, кваліфіковане виконання втручання. Але й при таких умовах у разі місцеворосповсюджених пухлин, коли доводиться проводити комбіновані втручання подекуди спостерігається падіння гемодинаміки, зниження периферичного кровотоку, у тому числі вже редукованого кровотоку кишкового трансплантату. Тому дуже доцільна замісна, корегуюча терапія під час операційного втручання і у ранньому післяопераційному періоді. Незважаючи на проведення таких заходів у 12% випадків спостерігається некроз низведеної кишки, що потребує повторних оперативних втручань, збільшує строки і вартість лікування. Проаналізувавши ці ускладнення ми дійшли висновку, що у разі, коли життє-

здатність кишкового трансплантату викликає сумнів доцільно виконання розвантажувальної колостоми у ділянці попереково–ободової кишки для відключення пасажу калових мас через низведену кишку і здійснення найліпших умов для загоєння рани. Відновлення безперервності кишкової трубки ми виконуємо через 2–3 місяці шляхом проведення нетравматичного оперативного втручання. У якості медикаментозної профілактики ішемії кишкового трансплантату в останні роки ми використовуємо корвітін. Також ми активно використовуємо гіпербаричну оксигенацію в умовах барокамери.

Результати. Наразі ми порівнювали результати хірургічного лікування за період 2007–2012рр, коли ми віддавали перевагу активному динамічному спостереженню за життєздатністю кишкового трансплантату і результати лікування за період з 2012–2021 рр, коли у разі виникнення сумнівів, що до життєздатності кишкового трансплантату ми доповнювали об'єм оперативного втручання формуванням розвантажувальної колостоми. За попередній період було виконано 439 різних резекцій прямої кишки з формуванням та низведенням кишкового трансплантату. В 52 випадках (12%) відбулися ті чи інші ускладнення, пов'язані з ішемією різного ступеню та некрозом низведеної кишки. Одинадцятьом хворим довелося виконувати повторне оперативне втручання – колостомію, додаткове широке дренивання порожнини малого тазу. Троє з цих хворих померло від серцево-судинних ускладнень. Решті хворих проведено консервативне лікування, яке закінчилося виздоровленням. Але слід зауважити, що в усіх випадках ускладнень тривалість лікування значно продовжилася. Середній ліжко-день у післяопераційному періоді становив 37 днів. У хворих, які не мали ускладнень низведеного кишкового трансплантату післяопераційний період становив 10–11 днів. За період 2012–2021рр було проведено 756 резекцій прямої кишки з низведенням кишкового трансплантату. У 113 випадках (15%) ми оцінювали життєздатність кишкового трансплантату, як сумнівну і додатково виконували розвантажувальну колостому. У 7 випадках зафіксовані летальні ісходи від серцево-судинних ускладнень, що суттєво не відрізняється від показників попереднього періода. Але слід зазначити, що тривалість післяопераційного періода значно скоротилася і склала 12 діб.

Висновки. Проведення розвантажувальної колостоми скорочує тривалість і як слід вартість лікування.

Сучасний підхід в колоректальній хірургії

Скиба В. В., Іванько О. В., Гриб О. М.

Київська міська клінічна лікарня № 1, Київ, Україна

Актуальність. Колоректальний рак продовжує утримувати одне з перших місць по онкологічній захворюваності серед населення планети, і що важливо випадки хвороби серед людей молодого віку (25–44 роки) спостерігаються дедалі частіше. Згідно з рекомендаціями Товариства американських гастроінтестинальних та ендоскопічних хірургів (SAGES), лапароскопічна резекція при раку прямої кишки має відповідати стандартним онкологічним принципам: адекватний дистальний та проксимальний край резекції, проксимальне лігування артеріального кровопостачання, виконання мезоректумектомії, оптимальна лімфаденектомія. На даний час в США та в переважній більшості європейських країн сумнівів щодо доцільності саме лапароскопічного виконання того чи іншого об'єму операції немає. Є дискусійне обговорення більш глибокого використання роботохірургічного способу операції, що на думку багатьох фахівців є обґрунтованим з точки зору точності та зручності для хірурга.

Важливим та уже рутинним у хірургічному лікуванні раку товстої кишки будь-якої локалізації, яке значно покращило онкологічні результати у пацієнтів, стало впровадження принципів тотальної мезоректумектомії (ТМЕ) та концепції повного видалення мезоколону (СМЕ) в поєднанні з перев'язкою центральних судин.

На сьогодні оптимальним методом хірургічного лікування низького раку прямої кишки є трансанальна тотальна мезоректумектомія. Ця операція порівняно з відкритими оперативними втручаннями має низку переваг: вузький таз не обмежує доступ, відмінна візуалізація дистального краю пухлини для її достатнього пересічення на безпечному рівні, дисекція або мобілізація дистальної частини прямої кишки під прямою ендоскопічною візуалізацією, спрощення формування анастомозу, подвійний доступ (абдомінальний чи трансанальний), трансанальне видалення препарату (P. Sylla et al., 2010).

Сучасний алгоритм ведення пацієнтів із раком прямої кишки такий: на ранній стадії (T1, T2, N0) рекомендовано виконання трансанальної ендоскопічної мікрохірургії (можливе застосування Transanal Minimally Invasive Surgery (TAMIS) із Single port), на стадії T3, TxN1 використовують радикальні методи – виконання ТМЕ відкритим або трансанальним лапароскопічним доступом, у деяких ситуаціях неоад'ювантну хіміотерапію із подальшим переглядом стратегії ведення пацієнта (видалення або збережен-

ня ураженого органа). Таким чином, лапароскопічні колоректальні операції відповідають усім сучасним онкологічним принципам, за своєю ефективністю та безпечністю не поступаються відкритим оперативним втручанням. Значно менша періопераційна травма та малоінвазивність призводить до швидшої активізації та реабілітації пацієнтів після лапароскопічних втручань, що позитивним чином впливає на зменшення кількості ускладнень, часу перебування в стаціонарі та швидше повернення до звичного способу життя.

Доброякісні патологічні стани товстої кишки, такі як доліхосигма з доказаними клінічними проявами, дивертикулез з хоча б одним епізодом запалення та поліпоз товстої кишки також потребують оперативного лікування. Резекція анатомічних відділів товстої кишки має виконуватись стандартизовано в ембріональних шарах, що покращує якість дисекції, мобільність тканин, а також допомагає в кращій навігації в зоні оперативного втручання. Розпочинати освоєння лапароскопічного методу коло– ректальних операцій рекомендовано з доброякісних патологій, для кращого відпрацювання техніки маніпулювання.

Матеріал та методи. В нашій клініці протягом 2016–2021 років виконано 51 лапароскопічну колоректальну операцію. У 35 (68,6%) з приводу онкологічного захворювання, в 16(31,4%) випадках були доброякісні захворювання у вигляді дивертикулезу, поліпів та доліхосигми.

Результати. З 35ти онкологічних операцій правобічна геміколектомія виконана у 10ти пацієнтів, у 20ти хворих виконували лівобічну геміколектомію та резекцію сигмоподібної кишки, в 5ти пацієнтів передня резекція та низька передня резекція прямої кишки. Конверсія одна, на початку освоєння методики із–за злукової хвороби очередини та недостатності мобілізації селезінкового кута. Середній термін перебування в стаціонарі склав 7 днів. Післяопераційної летальності та ускладнень не було.

Висновки. Використання лапароскопічного доступу збільшилось за останні роки, і впровадження лапароскопії в колоректальній хірургії в центрах з попереднім лапароскопічним досвідом є безпечним та реалізовуваним. Навантаження таких операцій на одного або двох хірургів центру є важливим фактором для скорочення кривої навчання та отримання кращих результатів лікування.

Трансанальна мінімально інвазивна хірургія (TAMIS) у пацієнтів з доброякісними новоутвореннями та раннім раком прямої кишки

Тодуров І. М., Плегуча О. І., Косюхно С. В., Перехрестенко О. В., Калашніков О. О.,
Потапов О. А.

ДНУ «Центр інноваційних медичних технологій НАН України», м. Київ

Актуальність. Трансанальна мінімально інвазивна хірургія (TAMIS) є інноваційною методикою для локального видалення ретельно відібраних доброякісних утворень та раннього раку прямої кишки. Дане втручання є сучасною альтернативною операцією, на противагу, традиційній резекції прямої кишки, яка є травматичною та має досить високий рівень ускладнень, за відсутності ендоскопічної можливості видалення утворення.

Мета роботи. Провести оцінку результатів трансанальної мінімально інвазивної хірургії (TAMIS) у пацієнтів з доброякісними утвореннями прямої кишки та раннім раком прямої кишки.

Матеріали і методи. В дане ретроспективне дослідження було включено 16 пацієнтів (7 чоловіків та 9 жінок) з доброякісними утвореннями та раннім раком прямої кишки, яким була виконана трансанальна мінімально інвазивна хірургія (TAMIS) за період з 2019 по 2022 роки. Середній вік склав $52,4 \pm 4,5$ років. Середнє значення ІМТ склало $32,7 \pm 6,2$ кг/м². Всі пацієнти перед операцією пройшли стадіювання розповсюдження новоутворення згідно міжнародних протоколів лікування утворень прямої кишки.

Результати. Середня відстань від аноректального кільця склала $7,8 \pm 1,4$ см, середній діаметр ураження склав $4,6 \pm 0,9$ см. Середня тривалість операції становила $97,6 \pm 10,7$ хв.

Орієнтовна крововтрата становила від 0 мл до 30 мл. Інтраопераційні ускладнень або конверсій не спостерігались. Ексцизії були повної товщини без фрагментарних видалень або фрагментації зразка. Дефект ушивали ниткою V-Loc, безперервним швом. Гемостатична губка не встановлювалась. Негативні край резекції спостерігались у 100% випадків висічення. Заклучна гістологія: тубулярно-ворсинчаста аденома – 50% (n=8), тубулярно-ворсинчаста аденома з дисплазією високого ступеня – 43,8% (n=7) та аденокарцинома прямої кишки – 6,2% (n=1). Тривалість перебування в стаціонарі становила 2,3 1,2 днів. Післяопераційні ускладнення та летальність не спостерігались.

Висновки. TAMIS є безпечним та ефективним методом лікування доброякісних утворень та раннього раку прямої кишки. Рішення, що до впровадження TAMIS, в широкую клінічну практику потребує подальших рандомізованих досліджень.

Флуоресцентна навігація ICG в колоректальній хірургії

Тодуров І. М., Плегуча О. І., Калашніков О. О., Перехрестенко О. В., Косюхно С. В.

ДНУ «Центр інноваційних медичних технологій НАН України», м. Київ

Актуальність. Неспроможність анастомозу в колоректальній хірургії й досі лишається одним із загрозливих для життя пацієнтів ускладнень. За даними літератури відсоток виникнення може досягати до 23%. Одним із ключових факторів виникнення неспроможності є порушення мікроциркуляції стінки кишки. Особливо це стосується після низьких передніх резекцій прямої кишки. На даний час не існує надійного і простого за виконанням способу, що може використовуватися для оцінки адекватності мікроциркуляції стінки кишки перед формуванням анастомозу в колоректальній хірургії.

Мета роботи. Оцінити вплив інтраопераційної флуоресцентної ангіографії ICG на частоту виникнення неспроможності колоректального анастомозу після низьких передніх резекцій прямої кишки.

Матеріали і методи. В дане дослідження було включено 8 пацієнтів (3 чоловіків та 5 жінок), яким була ви-

конана лапароскопічна низька передня резекція прямої кишки. Середній вік склав $54,8 \pm 4,1$ років. Середнє значення ІМТ склало $32,7 \pm 6,2$ кг/м². Всі пацієнти перед операцією пройшли курс неoad ювантної хіміопроменевої терапії. Перед формуванням колоректального анастомозу, з метою визначення перфузії товстої кишки, проводили флуоресцентну ангіографію з індоціаніном зеленим. Анастомоз формували за допомогою циркулярного stapлера. Превентивну ілеостому не виконували.

Результати. Проведення флуоресцентної ангіографії з індоціаніном зеленим призвело до зміни обсягу резекції товстої кишки у проксимальному напрямку у 3 (37,5%) пацієнтів в результаті неадекватності кровопостачання кишкової стінки на наміченому для резекції рівні. Додатково було резектовано від 3 до 5 см кишки. Випадків неспроможності анастомозу серед пацієнтів, які були включені в дослідження не було.

Висновки. Проведення флюоресцентної ангіографії з індоціаніном зеленим при формуванні колоректального анастомозу під час виконання низької передньої резекції прямої кишки дозволяє об'єктивно оцінити стан мікроциркуляції стінки кишки та провести резекцію товстої кишки в межах здорових тканин. Що в свою чергу дозволяє ви-

ключити необхідність формування ілеостомії не збільшуючи ризик виникнення неспроможності. Необхідно проведення рандомізованих досліджень з метою подальшої оцінки використання флуоресцентна навігація ICG в колоректальній хірургії.

Паренхімозберігаючі резекції печінки у лікуванні метастатичного колоректального раку

Усенко О. Ю., Скумс А. А.

ДУ «Національний інститут хірургії та трансплантології ім. О. О. Шалімова» НАМН України, м. Київ, Україна

Актуальність. З розширенням показів, збільшенням агресивності та складності резекцій печінки при метастатичному колоректальному раку (КРР), головним лімітуючим фактором є залишковий об'єм печінки та можливість виконати R0 резекцію. Паренхімозберігаючі резекції становлять значну частку при метастазах КРР в печінку, але їх роль та безпечність дотепер не визначені.

Мета роботи. Метою роботи було оцінити вплив паренхімозберігаючих резекцій при білобарному метастатичному ураженні печінки при КРР на частоту виникнення післяопераційних ускладнень та частоту R0 резекцій.

Матеріали і методи. Аналіз літератури по базам PUBMED та EMBASE та ретроспективний аналіз результатів лікування 41 пацієнтів з метастатичним КРР у печінку за період з 2018 по 2022 рр., з глибоко розташованими метастазами, яким були виконані «великі» (>3 сегментів) резекції печінки з передопераційним моделюванням перспективного залишку печінки або без нього (15 пацієнтів) та УЗ-контрольовані паренхімозберігаючі резекції печінки (26 пацієнтів).

Результати. За даними літератури, паренхімозберігаючі резекції мають більшу тривалість через більшу складність резекцій, але меншу кількість раних післяопераційних ускладнень. З цим корелюють наші дані – кількість післяопераційних ускладнень I–III ступеня за Clavien–Dindo склали 4 (26,6%) у групі анатомічних резекцій та 5 (19,2%) при паренхімозберігаючих резекціях. Частота гепатоспецифічних ускладнень (біліарна фістула, білома, пострезекційна печінкова недостатність) була меншою у групі паренхімозберігаючих резекцій – 2 (7,7%) проти 2 (13,3%). Частота досягнення R0 статусу були співставні в обох групах.

Висновки. Паренхімозберігаючі резекції печінки є безпечними, ефективними та дозволяють досягнути R0 статусу навіть при множинних (>10) білобарних метастазах печінки. Паренхімозберігаючі резекції з використанням принципу R1 vascular дозволяють розширити пул радикально прооперованих пацієнтів, що раніше вважались нерезектабельними.

Лапароскопічна правобічна геміколектомія: інтракорпоральний чи екстракорпоральний анастомоз

Усенко О. Ю., Тивончук О. С., Войтів Я. Ю., Москаленко В. В., Виноградов Р. І.

ДУ «Національний інститут хірургії та трансплантології ім. О. О. Шалімова» НАМН України, м. Київ

Лапароскопічний доступ при правобічній геміколектомії набув провідної ролі в хірургічному лікуванні захворювань правих відділів ободової кишки. Однак, не всі аспекти операційного втручання є стандартизованими, а метод формування ілеотрансверзоанастомозу все ще дискутується.

Нами проаналізовано досвід застосування мініінвазивних (лапароскопічних) втручань у 52 пацієнтів з доброякісними та злоякісними новоутвореннями правих відділів ободової кишки, запальними захворюваннями кишки, що лікувались у відділенні торако-абдомінальної хі-

рургії ДУ «НІХТ ім. О. О. Шалімова» впродовж 2015–2021 рр. Чоловіків було 24 (47,2%), жінок – 28 (52,8%). Середній вік склав $52 \pm 8,1$ року.

Більшість пацієнтів – 41 (80,6%) оперовані з приводу злоякісних новоутворень правих відділів ободової кишки (аденокарцинома G2,3). Екстракорпоральний анастомоз формували у 27 випадках (52%), інтракорпоральний у 25 (48%).

Відображено особливості виконання операційних втручань з мініінвазивного доступу в залежності від виду та локалізації процесу. Докладно описано техніку формуван-

ня екстра- та інтракорпорального анастомозів, ретроспективно проаналізовано переваги та недоліки кожного з них. Описано шлях переходу від екстракорпорального (ЕА) до інтракорпорального анастомозів (ІА) та оцінено частоту післяопераційних ускладнень. Крім того, проведено порівняння наших результатів з даними рандомізованих клінічних досліджень та мета-аналізів, які забезпечили порівняльну оцінку ЕА проти ІА та забезпечили більш глибоку інтеграцію наших даних у літературу.

ЕА більше використовувався на початку нашого клінічного досвіду, але пізніше був замінений на ІА, який з 2016 року став значно частіше застосовуватись для формування ілеотрансверзоанастомозу у нашому відділі.

При виконанні лапароскопічної правобічної геміколектомії використовували 4 або 5 портів (1–12 мм, 2–3 – 10 мм і 1–5 мм). Проводили мобілізацію правого відділу ободової кишки з кліпуванням та пересіченням лімфоваскулярних ніжок та видалення епі-, пара- та мезоколичних лімфовузлів (в кількості 12–20) вздовж клубово-ободової та правої ободової, правої гілки середньої ободової артерії, що відповідає стандарту лімфодисекції у об'ємі D2. Формування ЕА проводили через мінілапаротомний

параректальний розріз справа (до 7 см). Рану захищали, використовуючи SurgiSleeve Wound Protector Medium. ІА формували, ізоперистальтично, з використанням лінійних ендостеплерів, передню губу анастомозу формували вручну з використанням шовного матеріалу V-Lock (3–0). Середня тривалість лапароскопічного етапу склала 125 ± 25 хвилин, відкритого етапу – 56 ± 14 хвилин.

З нашого погляду, ІА дозволяє краще візуалізувати та мобілізувати кукси клубової та ободової кишок, дозволяє їх фізіологічно співставити та запобігає «перекруту» анастомозу, дозволяє уникнути розриву чи пошкодження мезоколону, пов'язаному з екстракцією кишки, знижує ризик післяопераційних гриж та раневих ускладнень. Дані з літератури також підтверджують, що ІА зазвичай асоціюється з більш раннім післяопераційним відновленням функції кишки, зменшенням післяопераційного болю.

Виходячи з нашого дослідження та оцінки світових літературних джерел, вважаємо, що рішення про вибір екстракорпорального або інтракорпорального анастомозу в кінцевому рахунку належить хірургу, оскільки залежить від багатьох чинників.

Доцільність використання ПЕТ/КТ з 18F-FDG в діагностиці локального рецидиву раку прямої кишки

Холодна А. В., Олійніченко О. Г., Петельський П. В., Капінос Г. В.

КМКОЦ центр ядерної медицини КМКОЦ, Київ, Україна,
Національний інститут хірургії та трансплантології імені О. О. Шалімова, Київ, Україна,
КЗКОР Київська обласна лікарня № 2, Київ, Україна

Вступ. Незважаючи на прогресивні тенденції у лікуванні раку прямої кишки та певний прорив у діагностиці за останні роки, локальні рецидиви залишаються актуальною проблемою, а рання діагностика досі залишається під великим питанням. Враховуючи дані зарубіжних авторів про те, що FDG-PET перевершує КТ для оцінки активності захворювання, було використано метод ПЕТ/КТ в діагностиці локорегіонарних рецидивів. Як зазначається авторами, FDG-PET має чутливість 84–100% та специфічність 80–100% при виявленні локальних рецидивів, а точність коливається від 74% до 96%.

Мета роботи. Доцільність використання методики ПЕТ/КТ з 18F-FDG у виявленні локальних рецидивів раку прямої кишки з оцінкою власних результатів та узагальненням даних зарубіжної літератури.

Матеріали і методи. Перевагою радіоізотопного методу дослідження ПЕТ/КТ є можливість співставлення метаболічної активності виявленої на ПЕТ – частині з топографічними даними відміченими на КТ – зображеннях. Для даного обстеження пацієнтам внутрішньовенно вводився радіофармпрепарат (РФП) – 18F-FDG (фтордезоксиглюкоза), з розрахунком дози 4МБк/кг. Сканування проводилось на 60-й хвилині від момен-

ту введення препарату. Обстеження було проведено на ПЕТ/КТ сканерах – GEDiscoverySTE16 та PhilipsGeminiTF.

Результати та їх обговорення. Проскановано 274 пацієнтів з гістологічно підтвердженим раком прямої кишки у 151 хворого було виявлено локальні рецидиви. Здійснено ретроспективний огляд 58 пацієнтів (віком від 43 до 75 років) з виявленим на ПЕТ/КТ локальним рецидивом раку прямої кишки, серед яких: чоловіків – 33 (57%), жінок – 25 (43%). Відповідні хворі були з різними локалізаціями раку прямої кишки, а саме:

Ректосигмоїдний відділ – 16 (28%)
в/ампулярний – 15 (26%)
с/ампулярний – 10 (17%)
н/ампулярний – 15 (26%)
інше – 2 (3%)

Пацієнти отримали різні методи лікування:
оперативне втручання – 3
ХТ – 2
ЛТ – 0
Комбіноване лікування – 29
Комплексне лікування (опер+ХТ+ЛТ) – 22

У усіх пацієнтів була виявлена патологічна фіксація FDG високої метаболічної активності, що вказувала на на-

явність локорегіонарного рецидиву. Враховуючи наявні вогнища гіперметаболізму, була дана можливість провести додаткові дообстеження (гістологічна верифікація процесу з місця найбільшої активності) та своєчасно визначитися з подальшою тактикою лікування.

Висновки. Поява даної новітньої технології, дає можливість не тільки своєчасно виявити локальний рецидив, а й визначити об'єм ураження, ступінь розповсюдження процесу та його метаболічну активність. Результати доводять, що ПЕТ/КТ обстеження з РФП – 18F–FDG є найбільш специфічним та високочутливим методом у виявленні локальних рецидивів.

HIPEC (hyperthermic intraperitoneal chemotherapy) в комбінованому лікуванні колоректального раку з імплантаційними метастазами

Ярема Р. Р.

Львівський національний медичний університет ім. Данила Галицького, кафедра онкології та медичної радіології, Львів, Львівський онкологічний регіональний лікувально-діагностичний центр, Львів

Актуальність та мета роботи. Лікування хворих на інтраперитонеально дисемінований колоректальний рак залишається одним із найскладніших розділів клінічної онкології. Наведений огляд висвітлює новітні підходи до лікування таких хворих з використанням циторедуктивних операцій, гіпертермічної внутрішньочеревної хіміотерапії (hyperthermic intraperitoneal chemotherapy – HIPEC) та системної хіміотерапії. Застосування комбінованого лікування демонструє сьогодні оптимістичні результати та дозволяє досягнути довготривалих термінів виживаності у пацієнтів цієї складної категорії.

Матеріали і методи. Проаналізовано результати літературного нарративу щодо застосування активної тактики комбінованого лікування хворих на колоректальний рак з імплантаційними метастазами з врахуванням публікацій з високими ступенями доказовості.

Результати. Імплантаційні метастази виявляють у 5–10% пацієнтів під час первинної резекції товстої кишки, 20–50% хворих з прогресуванням колоректального раку мають метахронний карциноматоз очеревини. В еру 5–фторурацилу та лейковорину медіана виживаності таких хворих складала близько 6 міс, при відсутності спостережень 5–річної виживаності. На початку 90–х років минулого століття американський хірург Р. Sugarbaker підійшов до проблеми карциноматозу очеревини як до місцево–поширеного інтраперитонеального процесу, а не як до метастатичного процесу, та розробив методику циторедуктивного втручання – субтотальної перитонектомії. Комбінацію інтраперитонеального введення хіміопрепаратів та локальної гіпертермії вперше застосував американський хірург J.S. Spratt у 1980 р. для лікування хворого на псевдоміксому очеревини. Пізніше такий метод лікування отримав назву HIPEC. Локальна гіпертермія при проведенні HIPEC проявляє прямиий цитотоксичний протипухлинний ефект, посилює проникнення хіміопрепаратів в тканини, дозволяє долати хіміорезистентність пухлин та знаходиться в синергічній взаємодії з хіміопрепа-

ратами. Внаслідок існування очеревинно–плазматичного бар'єру градієнт концентрації цитостатиків великої молекулярної маси залишається високим протягом тривалого часу, що дозволяє створювати високу концентрацію хіміопрепаратів у черевній порожнині при низькій системній токсичності.

Результати першого добре спланованого рандомізованого дослідження ефективності комбінованого лікування хворих на колоректальний рак з карциноматозом очеревини опубліковано голандською групою дослідників у 2003 р. Медіана та 2–річна виживаність в контрольній групі (паліативна хіміотерапія) склали 12,6 міс та 22%, в дослідній групі (циторедукція + HIPEC) – 22,3 міс та 44%, відповідно ($p=0,032$). 5–річна виживаність у хворих з повною циторедукцією (відсутністю макроскопових резидуальних вогнищ на очеревині після циторедуктивного втручання) складала 45%. Дані результати склали основу чинного сьогодні Європейського стандарту лікування таких хворих. При виконанні циторедуктивного втручання вкрай важливо досягнути повного видалення імплантів з очеревини, відтак, показник повноти циторедукції (completeness of cytoreduction score – “CC”) є потужним прогностичним чинником виживаності хворих. Іншим важливим прогностичним чинником та об'єктивним критерієм стадіювання перитонеального карциноматозу є перитонеальний раковий індекс (peritoneal cancer index – PCI). При обчисленні PCI черевну порожнину розділяють на 13 умовних тазово–абдомінальних ділянок, в кожній з яких в залежності від розмірів імплантів оцінюється ступінь карциноматозу (від 1 до 3 балів) з подальшим сумуванням балів всіх ділянок. Результати французького національного мультицентричного дослідження свідчать про медіану виживаності на рівні 33 міс, та 5–річну виживаність – 41% при застосуванні комбінованого лікування, при статистично вірогідній різниці виживаності в підгрупах хворих з різними рівнями PCI. Опубліковані у 2018 р. результати проспективного рандомізованого досліджен-

ня PRODIGE7 повідомили про медіану загальної виживаності на рівні 41,7 міс в групі циторедукції + HIPEC за умови повної циторедукції.

Висновки. Лікування хворих з імплантаційними метастазами драматично змінюється протягом останніх десяти років. Застосування циторедуктивних операцій та HIPEC у хворих на колоректальний карциноматоз сьогодні вже не є альтернативою системній паліативній хімотерапії оскільки така комбінована терапія включена в національні стандарти ряду країн Євросоюзу.

Псевдоміксом очеревини: інкурабельна казуїстична патологія чи проактивна тактика комбінованого лікування?

**Ярема Р. Р., Огорчак М. А., Гиря П. І., Ковальчук Ю. Я., Сафіян В. І., Рілінг О. П.,
Новіцька Т. І., Лаба Л. І., Яриш М. І., Труш О. С.**

Кафедра онкології та медичної радіології,
Львівський національний медичний університет ім. Данила Галицького, Львів,
Львівський онкологічний регіональний лікувально-діагностичний центр, Львів

Актуальність та мета роботи. Псевдоміксом очеревини (ПМО) – це рідкісна комплексна патологія з унікальною біологічною поведінкою, що як правило пов'язана із прогресуванням муцинозних неоплазій апендикса та імплантаційним поширенням в черевній порожнині. На зміну старим підходам до паліативного лікування цієї патології сьогодні приходить проактивний спосіб комбінованого лікування з використанням циторедуктивної хірургії та періопераційної внутрішньочеревної хімотерапії, що забезпечує прогноз для таких хворих на якісно новому рівні. Метою роботи є представлення сучасних поглядів на морфогенез ПМО, результатів активної тактики комбінованого лікування таких хворих у спеціалізованих західних центрах та нашій клініці.

Матеріали і методи. Проаналізовано результати комбінованого лікування хворих на ПМО в ключових спеціалізованих центрах перитонеального карциноматозу Західної Європи та США, а також результати лікування 28 хворих в нашій клініці.

Результати. Сучасна стратегія комбінованого лікування ПМО – це комплекс екстенсивних хірургічних та хімотерапевтичних процедур, що включає в собі основні наступні складові: хірургічна циторедукція (операція «субтотальної перитонектомії» за Р. Sugarbaker) макроскопичного метастатичного процесу на очеревині з метою досягнення повної циторедукції в черевній порожнині, та застосування інтраперитонеальної хімотерапії з метою елімінації мікроскопічного резидуального інтраперитонеального процесу, найчастіше застосовується HIPEC (hyperthermic intraperitoneal chemotherapy). Одним із найбільших у світі центрів комбінованого лікування ПМО, що за останні

два десятки років накопичив моноцентровий досвід комбінованого лікування близько півтори тисячі таких хворих, є хірургічний центр в госпіталі Бейзінгстоук (Велика Британія). Британські колеги повідомляють, що медіана виживаності в загальній групі хворих на сьогодні не досягнута. У хворих з повною циторедукцією 3–, 5– та 10–річна виживаність складає 94,1%, 87,4% та 70,3%, відповідно. 10–річна безрецидивна виживаність – 63,5%. За умови неповної циторедукції 5– та 10–річна виживаність складає 39,2% та 8,1%, відповідно. Багатофакторний аналіз підтверджує вірогідний вплив на виживаність морфологічного типу ПМО, показника повноти циторедукції та підвищення рівня онкомаркерів перед операцією. Американські онкологи повідомляють про досягнення медіани загальної виживаності на рівні 156 міс, 5– та 10–річної виживаності хворих загальної групи на рівні 72% та 55%, відповідно. В групі хворих із повною циторедукцією досягнуто 20–річну виживаність у 80% хворих з low-grade ПМО, та близько 45% 20–річної виживаності у хворих з high-grade пухлинами. Комбіноване лікування інтраперитонеально дисемінованих пухлин з використанням циторедуктивних втручань та HIPEC проводиться в нашій клініці з 2007 р., накопичено досвід лікування більше двохсот п'ятидесяти хворих. Проведено хірургічне лікування 28 хворих на ПМО за умови прийнятних рівнів післяопераційних ускладнень та летальності, медіана виживаності хворих не досягнута.

Висновки. Зміна поглядів онкологічної спільноти щодо парадигми лікування хворих на ПМО дозволяє забезпечити тривалі терміни виживаності хворих на цю рідкісну, складну, проте курабельну патологію.

ЗАПАЛЬНІ ЗАХВОРЮВАННЯ КИШЕЧНИКА

МРТ дефекографія в діагностиці синдрому обструктивної дефекації

Дереш Н. В., Василів І. Л., Чуканов О. М.

Медичний центр "Lifescan" м. Київ, Україна

Актуальність. Синдром обструктивної дефекації (СОД) може мати функціональний та органічний характер, часто пов'язаний з різними комбінаціями аноректальних аномалій. МРТ дефекографія – єдиний неінвазивний метод, за допомогою якого можна динамічно оцінювати процес дефекації і одночасно виявляти структурні аномалії тазового дна та всіх тазових компартментів, що дозволяє колоректальним хірургам планувати комплексне лікування для цих пацієнтів.

Мета роботи. Продемонструвати різноманітні аномалії тазового дна, пов'язані з синдромом обструктивної дефекації, виявлені за допомогою МРТ.

Матеріали и методи. Ретроспективне дослідження, 64 пацієнтам після колопроктологічного огляду з клінічним діагнозом СОД виконана МРТ дефекографія на 1,5 T Philips Achiva з перрєктальним введенням ультразвукового геля, в положенні лежачи. Пацієнтам було детально роз'яснено процедуру для забезпечення співпраці.

Протокол сканування: T2W_HR sag, cor, ax (анатомія), T2W sag з урахуванням фаз спокою, стискання, напруження та дефекації (аноректальний кут), DYN BFFE (евакуація).

Шаблони інтерпретації та протокол звіту складені на основі Consensus Definitions and Interpretation Templates for Magnetic Resonance Imaging of Defecatory Pelvic Floor Disorders, PFDC Working Group (2021).

Результати. З 64 обстежених 94% (60) склали жін. (серед них після природних пологів 86% (55), епізеотомії 9% (6)), середнім віком 46 р. та 6% (4) чол. середнім віком 28 р. Інтра ректальна інвагінація виявлена як структурна причина СОД в 33% (21), функціональна причина – диссинергія, виявлена в 16% (10) у вигляді парадоксального зменшення аноректального кута під час натужування і дефекації. Найчастіше зустрічався ректальний пролапс, асоційований з переднім ректоцеле 91% (58), цистоцеле 41% (26), гістероцеле 16% (10). Примітно, що в досліджуваній групі після клінічного огляду виставлені ізольований пролапс заднього, або пролапси тільки двох суміжних компартментів тазу, наприклад ректоцеле+ цистоцеле. Тоді як ми виявили комбінований пролапс всіх трьох компартментів, що склало 47% (30), з них легкого (5), середнього (23) та важкого (2) ступеня тяжкості, що вплинуло на вибір тактики лікування. Перитонеоцеле/ентероцеле в 11% (7), не виявлене до цього жодним з методів фізичного огляду чи візуалізації. Структурні зміни тазового дна: асиметричне витончення, гіпотрофія леваторів, пуборектального слінгу, дефекти ендопельвікальної фасції 2 рівня, післяопераційні рубці, порушення структури тіла промежини.

Висновки. МРТ дефекографія допомагає оцінити аномалії тазового дна та функціональні зміни, що лежать в основі синдрому обструктивної дефекації, які можуть бути приховані чи важко діагностуватися за допомогою фізичного огляду чи інших методів візуалізації.

Перианальні ураження при хворобі Крона: особливості клінічного перебігу, діагностика, сучасна стратегія та клінічні протоколи лікувальної тактики

Захараш М. П., Захараш Ю. М.

Національний медичний університет імені О.О. Богомольця

Актуальність проблеми. Високі показники поширеності захворювання (60–114 і більше на 100 тис. населення) та постійне їх зростання у переважній більшості країн світу. Невпинним є прогресування захворювання. Особливостями лікування хворих на ВК та ХК є необхідність пожиттєвого прийому базисної терапії, висока вартість препаратів, недостатня їх ефективність. Неможливість радикального хірургічного лікування хворих на ХК, неминучість виконання повторних хірургічних втручань – характерні особливості хірургічної тактики при лікуванні хворих на ХК.

Аноректальні ураження (анальні тріщини, нориці, абсцеси) виявляються у 37–40% хворих. Такі ураження розвиваються у 12% хворих з ізольованим ураженням термінального відділу здухвинної кишки, у 15% – при ілеоколіті, у 41% – при ураженні ободової кишки без залучення в запальний процес прямої кишки та у 92% – при залученні в запальний процес прямої кишки. За результатами Популяційних досліджень, виконаних в графстві Одмстед (США), частота розвитку перианальних уражень у хворих на ХК сягає від 12% – за 1 рік тривалості захворювання, 15% – щорічно – після 5 років, до 26% і більше – щорічно після 20 років. За результатами тих же популяційних досліджень при тривалості ХК 20 років більш як у 50% хворих на ХК формуються нориці різної локалізації (міжкишкові, ентеро–вагінальні, ентеро–везикальні, зовнішні, перианальні), хоча переважна більшість з них є саме перианальними. Процес формування перианальних нориць у хворих на ХК остаточно не визначено. Згідно однієї з існуючих теорій нориці формуються внаслідок виражених деструктивних змін в ураженому сегменті стінки кишки, пенетрації глибоких ректальних поздовжніх кавітаційних виразок. Згідно іншої теорії причиною розвитку нориць є криптити, які пенетрують в міжсфінктерний простір. У клінічній практиці більшість експертів їх поділяють на прості та складні, що відповідає класифікації, запропонованої Американською асоціацією гастроентерологів. Простими – є поверхневі низькі транссфінктерні нориці з єдиним зовнішнім вихідним норицевим отвором, безболісні (відсутні ознаки абсцесу); аноректальна стриктура відсутня. До складних нориць відносять високі інтра– та транссфінктерні нориці з множинними зовнішніми отворами, з ознаками абсцедування, ректовагінальні нориці. При наявності таких нориць можуть розвиватися аноректальні стриктури. Для верифікації діагнозу простих і складних нориць необхідним є виконання ендоскопічного дослідження з метою виявлення запальних змін в поверхневих шарах стінки кишки, наявності якого є

підставою до віднесення таких нориць до категорії складних. Більшість Класифікацій передбачають використання в якості орієнтиру зубчасту лінію, розташовану посередині внутрішнього анального сфінктеру. Вказана лінія розділяє призматичний та перехідний епітелій від плоского епітелію заднього проходу. В межах зубчатої лінії локалізуються анальні кріпти з розташованими в їх основі анальними залозами. За цією ознакою і класифікуються нориці як високі (вище зубчатої лінії) і низькі (нижче зубчатої лінії). В зарубіжних країнах користуються класифікацією Паркса, згідно якої виділяють чотири основні групи нориць – підшкірні (45,6%), транссфінктерні (29,7%), супрасфінктерні (19,5%), екстрасфінктерні (5%).

Якісна діагностика є визначальною умовою у виборі стратегії лікувальної тактики при перианальних норицях у хворих на ХК з урахуванням їх локалізації, категорії складності, тяжкості клінічного їх перебігу, наявності ознак запального процесу в параректальній зоні. Серед традиційних методів діагностики параректальних нориць –проктологічний огляд (пальпація перианальної ділянки, пальцьове дослідження, огляд ректальним зеркалом/аноскопом, ректоромано–/сигмоскопія), а також виконання проб з барвником, дослідження з використанням металевого зонду, сфінктерометрія. Слід, однак, відзначити, що повноцінний проктологічний огляд хворих на ХК передбачає проведення пальцьового дослідження під обов'язковою анестезією (ДПА), яке є «золотим стандартом» обстеження таких пацієнтів, що підвищує діагностичну значимість проктологічного огляду до 60–62%. З урахуванням того, що навіть при закритті норицевого отвору і відсутності будь–яких проявів захворювання, а також того, що залишкові внутрішні норицеві ходи залишаються на досить тривалий термін, вирішального значення в обстеженні таких хворих набувають КТ, МРТ, ультразвукове дослідження (УЗД). Поєднання приведених досліджень забезпечує точність діагностики майже в 100% випадків. Виконання фістулографії при наявності перианальних нориць хворим на ХК повинно бути чітко аргументованим.

Скарги хворого на перианальні болі у хворих на ХК, ускладнену параректальними норицями, зазвичай свідчать про наявність перианального абсцесу, для виявлення якого або при підозрі на нього процедурою вибору є термінове проктологічне дослідження під анестезією (ДПА) з виконанням ректоромано–/сигмоскопії, діагностична значимість якого сягає 90%. При підтвердженні діагнозу перианальний абсцес показаним є термінове його розкриття і дренивання (для попередження самостійного його

го розкриття) у поєднанні з базисною терапією. ДПА не слід відкладати до виконання МРТ, якщо тільки МРТ не є безпосередньо доступною, хоча МРТ має точність 92–100%. Аноректальне УЗД має точність 86–%, особливо коли виконується у поєднанні з контрастуванням перекисом водню. Згідно Положення ЕССО 9С, аноректальне ультразвукове дослідження вимагає досвіду, однак може бути еквівалентом тазової МРТ. Положення ЕССО 9.4.1. передбачає, що первинною процедурою в діагностиці перианальних фістул має бути тазова МРТ через її точність та неінвазивність, хоча її проведення не є необхідною при простих фістулах [EL2b, RG B]. Згідно Положення ЕССО 9.4.2, дослідження під анестезією (ДПА) вважається «золотим стандартом» тільки в руках досвідченого хірурга. Таке дослідження дає можливість проведення одночасного хірургічного втручання, у зв'язку з чим необхідним є отримання відповідної інформованої згоди пацієнта, оскільки неочікувані знахідки можуть цьому завадити [EL5, RG D].

Консервативне лікування перианальної ХК (первинних та простих нориць) окрім месалазинів передбачає обов'язкове призначення антибактеріальної, імунно-модулюючої, детоксикаційної та іншої терапії. При рефрактерному клінічному перебігу захворювання або наявності запалення доцільним є призначення загальної або локальної біологічної терапії. При наявності перианальних абсцесів, при складних норицях показаним є поєднання інтенсивної консервативної терапії з хірургічним лікуванням. Основою консервативної терапії при перианальних ураженнях у хворих на ХК являються Метронідозол та Ципрофлоксацин. Окремі дослідження свідчать, що терапія перианальної ХК з використанням Метронідозолу в дозі 20 мг/кг/добу приводить до повного заживлення нориць у 56% хворих у поєднанні з покращенням загального стану та суттєвим зменшення інтенсивності больового синдрому. Однак зниження дози препарату або його відміна призводить до відновлення симптомів та рецидиву нориці. Середня рекомендована доза Метронідозолу складає 750–1500 мг/добу, Ципрофлоксацину – 500–1000 мг/добу.

Важливо при перианальному ураженні проводити під час виконання ДПА операцію дренування абсцесу та розміщення лігатури перед початком терапії Інфліксимабом з тим, щоб уникнути септичних ускладнень та оптимізувати результати лікування. В стадії загострення ХК для попередження дизбактеріозу і транслокації кишкової інфекції в системний кровоток у хворих на ХК через підвищення проникності стінки кишки (кишечник, печінка, легені, інші органи з розвитком СПОН), доцільним є призначення антибіотика з широким спектром антимікробної дії (Гр+, Гр-, анаероби, аероби) Рифаксиміна (Альфа-Нормікс) 1200 мг/добу на термін до 14 діб. За рахунок протизапальної дії препарату знижується вірулентність мікрофлори, зменшується загроза її траслокації, зменшується інтенсивність больового синдрому, що є співставним з дією кортикостероїдних гормонів. Перспективним напрямком лікування хворих на ХК, ускладнену параректальними норицями, стане використання аллогенних мезенхімальних

стовбурових клітин жирової тканини – аналогу препарату Апофисел фармацевтичної фірми «Такеда», клінічні випробування яких найближчим часом буде розпочато в Україні.

Вибір оптимальної хірургічної тактики при лікуванні хворих з перианальними ускладненнями ХК базується, перш за все, на особливостях клінічного перебігу ХК та її ускладнень. Біль в перианальній ділянці у таких пацієнтів з простою перианальною фістулою найчастіше викликається абсцесом, відсутність якого повинна бути виключена шляхом виконання ДПА, за необхідності – доповнена тазовим МРТ або аноректальним УЗД.

Хірургічний дренаж абсцесу після його розтину вважається першим кроком у лікуванні таких хворих. Важливим є те, що недренований абсцес призводить до деструктивних змін перианальних структур, перш за все сфінктерів. Необхідно виключити наявність перианального абсцесу, і, якщо він має місце, його необхідно дрениувати у невідкладному порядку [EL5, RGD]. Безсимптомні нориці не потребують хірургічного лікування. Лише тоді, коли прості фістули симптомні, рекомендуються на вибір – неріжуча (вільна) лігатура або фістулектомія [EL3, RG D]. Фістулектомію та фістулотомію слід проводити дуже вибірково через ризик розвитку нетримання. При тяжкому перебігу захворювання, стійкого до медикаментозного лікування, може бути необхідною відвідна стома або проктотомія. Локальне введення Інфліксимабу, Адалімумабу поблизу ходу фістули може бути корисним для пацієнтів, що не відповідають на традиційне введення препарату. За останні 5 років кілька досліджень в невеликих когортах продемонстрували, що комбінація накладання лігатури та біологічна терапія краща за будь-яку одиничну стратегію, вірогідно, через кращий дренаж абсцесів та фістул. Така комбінація дає кращу ефективність лікування довшу тривалість ефекту та меншу частоту рецидиву. Реконструктивна операція (наприклад, за допомогою пересадки слизової оболонки або закриття фістули) під час лікування ІФК може покращити довготермінові результати загоєння. На I етапі двоетапного хірургічного лікування в норицевий хід вводиться шовкова лігатура, навколо якої у послідуєчому формується пряма нориця, здійснюється дренування можливих запальних запалів, зменшується інтенсивність запальних проявів, перешкоджується передчасне закриття зовнішнього отвору нориці. На II етапі після стихання запального процесу (через 4–6 місяців) здійснюється висічення нориці, що мінімізує загрозу розвитку можливих післяопераційних ускладнень. Геморої у хворих на хворобу Крона спостерігається досить рідко.

В ряді ретроспективних досліджень доведено, що хірургічне лікування симптомного геморою у хворих на ХК завершувалось у кожного другого з них серйозними ускладненнями, серед яких найбільш часті – стеноз ануса та тривало незаживаючі виразки. Крім того, кожному третьому хворому вимушено була виконана резекція прямої кишки і навіть проктотомія.

На тріщини прямої кишки у хворих на ХК припадає 20–30% всіх анальних та перианальних уражень. Зазвичай три-

щини у таких хворих є досить обширними, мають підри-ті нависаючі краї. Локалізуються вони частіше знизу, рідше – латерально або можуть бути множинними. Тріщини можуть ускладнюватися формуванням абсцесів, сепсисом, супроводжуються високою температурою, вираженим болем, а у послідуєчому можуть ускладнюватися формуванням нориць. В переважній більшості випадків ефективною є місцева консервативна терапія.

Стриктурни ануса можуть формуватися як ускладнення запального ураження дистальних відділів прямої кишки або її тріщин. Стеноз не завжди чітко проявляються клінічно через наявність проносів у переважній більшості хворих, що стає причиною їх несвоечасної діагностики. Досить ефективним методом їх лікування може бути балонна дилатація. Стриктурни ануса можуть формуватися як ускладнення запального ураження дистальних відділів прямої кишки або її тріщин. Стеноз не завжди чітко проявляються клінічно через наявність проносів у переважній більшості хворих, що стає причиною їх несвоечасної діагностики. Досить ефективним методом їх лікування може бути балонна дилатація.

Висновки

У 92% хворих на ХК при залученні в запальний процес прямої кишки розвиваються перианальні ускладнення.

Якісна діагностика з виконанням ДПА, проктосигмоскопії, УЗД, МРТ є визначальним при виборі стратегії лікувальної тактики при перианальних ускладненнях у хворих на ХК з урахуванням їх локалізації, категорії складності та тяжкості клінічного їх перебігу.

Консервативне лікування перианальної ХК передбачає обов'язкове призначення антибактеріальної (Метронідозол, Ципрофлоксацин), імунно–модулюючої терапії у поєднанні з месалазінами. При рефрактерному клінічному перебігу захворювання або наявності запалення доцільним є призначенні біологічної терапії.

Хірургічний дренаж перианального абсцесу вважається важливим першим кроком у хірургічному лікуванні таких хворих, так як недренований абсцес є деструктивним для перианальних структур, перш за все сфінктерів.

Для визначення ефективності лікування необхідною є клінічна оцінка (зменшення кількості гнійних виділень), а також проведення МРТ–дослідження органів малого таза.

З урахуванням того, що хірургічне лікування хворих на геморої, тріщини завершується серйозними ускладненнями, серед яких найбільш часті – стеноз ануса та тривало незаживаючі виразки, пріоритетним при лікуванні таких хворих є консервативне лікування.

Міжнародні консенсуси, клінічні протоколи лікування хворих на гострі ускладнення виразкового коліту та хвороби Крона

Захараш М. П., Захараш Ю. М., Мороз В. В.

Кафедра хірургії № 1,
Національний медичний університет імені О.О. Богомольця, Київ, Україна

Актуальність проблеми. Високі показники поширеності захворювання (60–322 і більше на 100 тис. населення) та невинне їх зростання у переважній більшості країн світу, пік первинної захворюваності – дитячий, молодий репродуктивний працездатний вік хворих – 10–40 років. Невпинним є прогресування захворювання. Особливостями лікування хворих на ВК та ХК є необхідність пожиттєвого прийому базисної терапії, висока вартість препаратів, недостатня їх ефективність. Характерним для вказаних захворювань є можливий ранній розвиток ускладнень (ГТДТК, перфорація, кровотеча, НК та інші), які обумовлюють необхідність виконання, переважно інвалідизуючих хірургічних втручань, зазвичай в ургентному порядку.

Неможливість радикального хірургічного лікування хворих на ХК, неминучість виконання повторних хірургічних втручань – такими є особливості клінічного перебігу та лікування хворих на ХК.

В Україні станом на 2020 рік зареєстровано 12625 хворих на ВК та 4273– хворих на ХК. Локалізація, пошире-

ність запального процесу, ефективність базисної і резервної терапії, наявність кишкових та позакишкових проявів, інші чинники визначають особливості і тяжкість клінічного перебігу і прогноз ЗЗК.

У відповідності до Європейського консенсусу 2019 р. «Золотим стандартом в лікуванні хворих на ЗЗК залишається консервативна терапія, яка повинна розпочинатися якомога раніше через невідворотний розвиток виражених морфологічних змін в стінці кишки у більш пізні терміни, складності досягнення ремісії, реальну загрозу розвитку гострих ускладнень та інше.

18–25 % хворих на ВК підлягають хірургічному лікуванню, переважно з приводу гострих ускладнень захворювання. Хірургічні втручання виконуються більш як 70% хворих на ХК з приводу гострих та хронічних її ускладнень. Переважній більшості таких хворих виконується протягом їх життя 5–7 і більше хірургічних втручань.

Серед гострих ускладнень ВК та ХК –гостра токсична дилатація товстої кишки (токсичний мегаколон), перфорація стінки товстої кишки, перитоніт, параколярні інфіль-

трати, абсцеси черевної порожнини, абсцеси та флегмони заочеревинного простору, профузнакишечна кровотеча, непрохідність кишечника, які, у переважній більшості випадків, обумовлюють необхідність виконання хірургічних втручань в ургентному порядку.

Одним із найбільш тяжких за клінічним перебігом і наслідками ускладнень є гостра токсична дилатація товстої кишки (ГТД ТК) – «Токсичний мегаколон», яка розвивається у 5–12% хворих на ВК та ХК, зазвичай через неадекватність консервативної терапії, виконання КС в період загострення вказаних захворювань, перенесені інфекційні захворювання, стресові ситуації та інше.

Пріоритетною в лікуванні хворих на ВК та ХК, ускладнених ГТД ТК, є консервативна терапія (I етап) з послідовним обов'язковим виконанням операції протоколектомії в плановому порядку (II етап).

Операцією вибору при ГТД ТК являється колектомія, формування ілеостоми. Летальність за останнє десятиріччя знизилась з 27–30% до 7–10% (за даними клініки – до 4–5%).

Стратегічно важливим положенням хірургічного лікування ХК (її ускладнень) слід вважати виконання мінімально необхідної резекції ураженої ділянки кишечника з виконанням відновного етапу операції. Довічне післяопераційне диспансерне спостереження і проведення протирецидивної терапії дає можливість скоротити число тяжких рецидивів захворювання до 24–28%, запобігти необхідності виконання повторних резекцій кишечника.

Перфорація стінки ураженого сегменту кишки розвивається у 2,7–7,4% хворих на ВК та у 3–5% хворих на ХК з тяжким клінічним перебігом, а також при ускладненні вказаних захворювань ГТД ТК (дані клініки –4,2–6,5%). Перфорація може бути першим проявом ВК та ХК у 2,7–3,9% хворих. – Характерним є малосимптомний початок і поступовий розвиток клінічних проявів перфорації. Лише у 40% хворих відзначається типова клініка разлитого перитоніту внаслідок перфорації у вільну черевну порожнину. Більш ніж у 60% хворих відзначаються атипові клінічні варіанти перфорації: в заочеревинний простір, в суміжні органи, мікроперфорація, прикрита перфорація. Поява дефансу – основний клінічний критерій перфорації.

Операцією вибору при наявності перфорації стінки товстої кишки у хворих на ВК є колектомія, ілеостомія. Операцією вибору при перфорації стінки кишки у хворих на ХК є резекція сегменту кишки, який став причиною розвитку ускладнення з формуванням анастомозу і протективної ілеостоми – при відсутності вираженого перитоніту, або коло – чи ілеостоми – при його наявності.

Запальні інфільтрати, абсцеси черевної порожнини та заочеревинного простору – як ускладнення ВК та ХК діагностуються у 2,3–3,1% хворих на ХК та ВК. Клінічний перебіг запальних інфільтратів, абсцесів черевної порожнини, абсцесів та флегмон заочеревинного простору також відзначається відсутністю їх класичних ознак.

Хірургічне лікування абсцесів, локалізованих в черевній порожнині, запальних інфільтратів (при неефектив-

ності адекватної інтенсивної протизапальної терапії) передбачає виконання хворим на ВК операції колектомії, ілеостоми, хворим на ХК – резекції ураженого сегменту кишки, який став причиною розвитку ускладнення, з/без формування первинного анастомозу.

При діагностуванні абсцесів, флегмон, локалізованих в заочеревинному просторі, пріоритетним є використання пункційних методів лікування, їх дренивання, санація, або виконання лапаротомних хірургічних втручань.

Стрикттури і стенози кишечника – обструктивні ускладнення, які розвиваються при тривалому клінічному перебігу ХК з ураженням тонкої або товстої кишки (12–17). У залежності від ступеню вираженості, локалізації, клінічні прояви стенозів і стриктур є варіабельними і проявляються інтермітуючими нападоподібними болями в животі, метеоризмом, ознаками компенсованої, суб- і навіть декомпенсованої НК. Компенсована /субкомпенсована НК, як наслідок неповної стриктури/стенозу ураженого сегменту кишки, являється показом до проведення базисної, протизапальної, корегуючої порушення метаболізму, симптоматичної терапії. При відсутності ефекту показано виконання планового хірургічного втручання – резекцію ураженого сегменту кишки, пріоритетніше з виконанням відновного етапу операції. При розвитку декомпенсованої НК показано виконання хірургічного втручання за ургентними показами – операція сегментарна резекція ураженої ділянки кишечника за правилами класичної гострої кишкової непрохідності. Показання до стриктуропластики – наявність рубцевого звуження кишки протяжністю до 3–4 см без перифокального запалення її стінки проксимальніше і дистальніше стриктури.

Профузна кишкова кровотеча, яка зустрічається у 2,5–4,2% хворих на ВК, у 1,5–2,7% хворих на ХК, являється показом до хірургічного лікування лише при відсутності ефекту від адекватної інтенсивної консервативної гемостатичної і замісної терапії.

Вкрай тяжкий загальний стан хворих, травматичність операцій, які виконуються в ургентному порядку при розвитку гострих ускладнень ВК та ХК, обумовлюють високі показники післяопераційних ускладнень (31,2 – 44,7%) та летальності (20–23,7%). Основним резервом у покращенні безпосередніх, віддалених, функціональних результатів і якості життя оперованих хворих на ВК є виконання хірургічних втручань до розвитку гострих ускладнень за чітко аргументованими відносними показами (агресивний перебіг захворювання, резистентний до консервативної терапії; незворотні морфологічні зміни ураженого сегменту стінки кишки (множинні глибокі виразки, зливні виразкові поля, множинні псевдополіпи, протяжні стриктури тощо); стероїдозалежна та стероїдорезистентна форми ЗЗК («хронічно активна хвороба» – у 20–23% хворих); значна затримка росту та розвитку дітей та підлітків на фоні хронічного перебігу ВК та ХК тощо.

Протягом першого року після операції у 72% хворих на ХК виявляється рецидив захворювання, а у подальшому ризик рецидиву зростає до 88%. Зазвичай при рецидиві

захворювання вражається ділянка анастомозу. Імовірність рецидиву захворювання протягом 5–20 років складає 44–81%

Матеріал і методи. В Українському проктологічному Центрі: в 2000–2019 рр. знаходилося на лікуванні 726 хворих на ВК. Хірургічні втручання виконано – 133 (19,1%) хворим. З використанням лапароскопічних технологій виконано 56 (39,3%) операцій, із них 16 – за абсолютними, 18 – за відносними показами, 18 – як II реконструктивно – відновний етап. Частка післяопераційних ускладнень складала 18,6%, післяопераційна летальність – 4,5%. Дотримання опрацьованої в клініці хірургічної тактики дозволило збільшити частку хороших та цілком задовільних результатів з 48,1 до 83,4%.

Висновки.

1. Консервативна терапія залишається “золотим стандартом” у лікуванні хворих на ХК. Запровадження сучасної біологічної антицитокінової терапії – основний резерв покращення його результатів, запобігання необхідності виконання хірургічних втручань.

2. Хірургічне лікування хворих на ХК за аргументованими відносними показами – основний резерв покращення його результатів.

3. При розвитку гострих ускладнень ВК операцією вибору є колектомія, ілеостомія, ХК – сегментарна резекція ураженого сегменту кишки, який став причиною розвитку гострого ускладнення.

Хронічні запальні захворювання кишечника і колоректальний рак. Можливості онкопревенції

Захараш Ю. М.

Національний медичний університет імені О. О. Богомольця, Київ, Україна

Актуальність теми. Колоректальний рак (КРР) – світова глобальна проблема сучасності. Щорічно у світі реєструється понад 1,5 млн. хворих на КРР. В переважній більшості країн світу рак даної локалізації займає I місце серед злоякісних пухлин органів ШКТ.

Одним із провідних факторів ризику розвитку КРР є хронічні запальні захворювання кишечника (ХЗЗК) – виразковий коліт (ВК) та хвороба Крона (ХК). Чинниками, які сприяють розвитку малігнізації у хворих на ХЗЗК: а) початок захворювання в 15–18-річному віці; б) панколіт з хронічним безперервно рецидивуючим перебігом тривалістю 10 років і більше без тенденції до відновлення морфологічної структури слизової оболонки товстої кишки; ХЗЗК тривалістю 8–10 років і більше при наявності родинного анамнезу КРР; в) наявність зливних виразкових полів з множинними псевдополіпами, які перешкоджають виконанню якісних контрольних колоноскопій і політопних біопсій, своєчасному виявленню дисплазії, малігнізації; г) наявність виражених позакишкових проявів ХЗЗК (склерозуючий холангіт). Основою розвитку карциноми у хворих на ХЗЗК є дисплазія епітелію слизової оболонки стінки кишки, яка виявляється у 10–12% хворих, з них малігнізація розвивається у 4,1–7,2% хворих.

Базовими принципами онкопревенції при ХЗЗК являються: ретельний скринінг хворих на ХЗЗК з метою виявлення дисплазій; адекватна консервативна терапія захворювань; модифікація способу життя і харчування; онкохіміопревенція; чіткий моніторинг оперованих хворих (кукса прямої кишки – при ВК, збережені сегменти кишечника – при ХК), тощо.

Колоноскопичне спостереження за хворими на ВК є процедурою вибору скринінгу хворих на ХЗЗК. Проводити дослідження краще на стадії ремісії вказаних захворювань, оскільки в іншому випадку у біоптатах зі слизової оболонки складно розрізнити дисплазію та запалення. Вибіркову політопну (взяття біоптату кожні 10 см) та прицільну біопсію будь-якого видимого ураження краще виконувати за умови використання сучасних методів ендоскопії. Відеоендоскопія зі збільшенням (x115 разів), вузькоспектровою (NBI) ендоскопією, ендоскопією у білому світлі, хромоендоскопією (індигокармін, оцтова кислота, метиленовий синій, генціанвіолет) – найбільш інформативні методи сучасної ендоскопії.

Виконання ендоскопічного дослідження у білому світлі у поєднанні з хромоендоскопією дозволяє чітко не лише виявити різні види поліпів, метаплазію, дисплазію, а і визначити їх поширеність, ступінь вираженості дисплазії та інше.

Ендоскопія під значним збільшенням (до 115 разів) і вузькосмугова ендоскопія (NBI) дають можливість виявляти мінімальні зміни не лише в слизовій оболонці, а і в підслизовому шарі, діагностувати метаплазію, дисплазію, виконувати ендоскопічну ультрасонографію з метою визначення наявності і глибини інвазії новоутворення в стінку кишки, визначити можливості виконання ендоскопічної підслизової дисекції (EMR) слизової оболонки.

Дисплазія високого ступеню у хворих на ВК є підставою для виконання колопроктометрії через високий ризик розвитку КРР у майбутньому. Наявність окремих аденомоподібних виступаючих новоутворень розмірами понад 0,5 см є показом до їх видалення з контролем вперне-

ності у відсутності дисплазії по краях видаленого зразка. При наявності множинних неаденоматозних плоских уражень слід виконувати операцію колектомію, незважаючи на ступінь дисплазії через високу ймовірність появи метакричної або синхронної карциноми (23–68,2%).

Хіміопрофілактика із систематичним застосуванням препаратів месалазину, а також топічних глюкокортикостероїдів, закофальку та інших препаратів повинна проводитися усім хворим на ХЗК, що значно зменшує ризик виникнення КРР. При ускладненні ХЗК первинним склерозуючим холангітом з метою запобігання розвитку холангіокарциноми в якості хіміопрофілактики показаним є використання препаратів урсодезоксихолевої кислоти.

Висновки.

1. В канцерогенезі колоректального раку при ВК провідну роль відіграють метаплазія та дисплазія в імуннозапаленій в слизовій оболонці товстої кишки.

2. Базові онкопревентивні заходи передбачають виконання колоноскопії в інтервалі 1–3–5 років у залежності від стану слизової оболонки товстої кишки, поширеності запального процесу, тривалості захворювання, віку хворого, наявності позакишкових проявів (первинний склерозуючий холангіт).

3. Серед багаточисельних медикаментозних методів онкопревенції патогенетично обґрунтованим є застосування препаратів месалазину, буденофальку, урсофальку, закофальку.

4. Модифікація способу життя і харчування знижує ризик розвитку колоректального раку на 25–30%.

Сучасні можливості ендоскопічної діагностики і ендоскопічної хірургії передракових захворювань та ранніх стадій колоректального раку. Можливі ризики, протипоказання, складності виконання та ускладнення колоноскопії

Захараш М. П., Яковенко В. О., Захараш Ю. М.

Національний медичний університет імені О. О. Богомольця,
Універсальна Клініка "Оберіг"

Актуальність теми. В Україні відзначається стійка тенденція до збільшення показників захворюваності населення на колоректальний рак (КРР), що є наслідком, перш за все, вживання низької якості продуктів харчування, наслідків аварії на ЧАЕС та інших чинників. В Україні щорічно реєструється 19–21 тис. хворих на КРР, який серед злоякісних пухлин органів ШКТ займає I місце. Лише в 8–12% випадків КРР виявляється при профілактичному обстеженні пацієнтів. Частка хворих на КРР, діагностованих на I–II стадіях, не перевищує 42,1–46,5%, чим обумовлена висока дорічна летальність (36,8–42,1%). Всього на обліку у Національному канцер реєстрі щорічно знаходиться понад 70 тис. хворих на колоректальний рак.

Мета роботи. Покращити результати лікування хворих на КРР за рахунок широкого впровадження скринінгових методів діагностики ранніх форм КРР і використання ендоскопічних методик його лікування на ранніх стадіях захворювання.

Матеріал та методи дослідження. Ретроспективно досліджені протоколи 2527 КС (804 – скринінгових, 1723 – лікувальних), виконаних в Універсальній Клініці "ОБЕРІГ" 2016–2020 рр.. В 99,2% випадків колоноскопія виконувалась з інтубацією здухвинної кишки з біопсією її слизової оболонки. 95,2% досліджень виконувалось під

загальною седацією пропофолом. Ретельно досліджували ускладнення скринінгових та лікувальних колоноскопій: кровотечі, перфорації.

Результати та обговорення. Загальна кількість ускладнень колоноскопії в нашому дослідженні склала 1,3% (34 на 2527 досліджень). Ускладнення скринінгових та лікувальних ФКС склали відповідно 0,9% (8 на 804) та 1,5% (26 на 1723 дослідження). В групі лікувальних ФКС було 11 перфорацій проти 2 в групі скринінгових ФКС (0,6% та 0,3% відповідно), $p=0,31$, різниця статистично не достовірна. В 9 випадках рани кліповано ендоскопічно при виконанні ендоскопічної резекції слизової оболонки або ендоскопічної підслизової дисекції; в 4 випадках перфоративні отвори були ушиті лапароскопічно. Кровотечі виникли в 0,9% випадків (15 на 1723 дослідження) – при лікувальній ФКС та в 0,7% (6 на 804 дослідження) – при скринінговій ФКС, $p=0,7$, різниця не достовірна. Для усунення кровотечі в 17 випадках виконано ендокліпування, в 4 випадках кровотечу було зупинено за допомогою консервативної терапії.

Висновки.

1. Відсутність скринінгу КРР, несвоєчасне виявлення передракових захворювань і дисплазії товстої кишки – головні причини несвоєчасної його діагностики, незадовільних результатів лікування хворих на КРР.

2. Запровадження в широку клінічну практику сучасних ендоскопічних методів діагностики – основна передумова своєчасної діагностики передракових захворювань і ранніх стадій раку, широкого використання мініінвазивної ендоскопічної колоректальної хірургії, яка забезпечує сприятливі безпосередні, віддалені, функціональні результати і високу якість життя оперованих хворих.

3. Більшість інтраопераційно діагностованих ускладнень КС можуть бути успішно ліквідовані ендоскопічно.

4. Використання сучасної відеоендоскопічної апаратури і обладнання, високий рівень професійної підготовки лікаря ендоскопіста – хірурга, чітке дотримання методик виконання КС, диференційований підхід до вибору методу ендоскопічного втручання з обов'язковим урахуванням виду, розмірів, локалізації новоутворення, протипоказань, факторів ризику розвитку ускладнень КС, загального стану хворого та інших чинників – запорука безпечності і успішності виконання ендоскопічних втручань.

Тактика виконання реконструктивно–відновних операцій при хворобі Крона товстої кишки

Мельник В. М., Пойда О. І.

Кафедра хірургії № 1 Національний медичний університет імені О.О. Богомольця, Київ, Україна

Актуальність. Реконструктивно–відновний етап хірургічного втручання в обсязі тазової тонкокишкової резервуарної конструкції, резервуарно–анального або ілеоендоанального анастомозів виконують після колектомії з наднизькою передньою резекцією прямої кишки. Зазначене хірургічне втручання виконують у 17,3 – 21,8 % пацієнтів з хворобою Крона товстої кишки при тотальному враженні. Однак, більшість авторів заперечують доцільність формування тазового тонкокишкового резервуара при хворобі Крона внаслідок значного ризику виникнення в ньому рецидиву захворювання. Інші автори вказують на можливість формування зазначеного резервуару, оскільки ризик виникнення в ньому рецидиву аналогічний ризику рецидиву в інших анатомічних ділянках тонкої кишки. Слід зазначити, що представники кожної із сторін не пропонують достатньо обґрунтованих заходів для попередження або зменшення ризику виникнення рецидиву захворювання в тонкій кишці та сформованому тазовому тонкокишковому резервуарі.

Мета роботи. Покращити результати хірургічного лікування хвороби Крона товстої кишки шляхом удосконалення тактики виконання реконструктивно–відновних операцій.

Матеріал і методи. Розроблено тактику виконання реконструктивно–відновних операцій при хворобі Крона товстої кишки. Вона базується на сучасному, достатньо важливому, положенні патогенезу відповідно до якого пусковий механізм виникнення захворювання полягає в генетичній обумовленості проникнення бактеріальних антигенів через кишковий епітеліальний бар'єр. Зазначена тактика передбачає: 1. Виконання достатньо радикального хірургічного втручання по відношенню до поширення патологічного процесу: колектомії, наднизької передньої резекції прямої кишки, мукозектомії хірургічного анального каналу, видалення термінальної ділянки тонкої кишки. 2. Виконання реконструктивно–відновного етапу хірургічного втручання лише у пацієнтів з вражен-

ням анатомічних відділів товстої кишки та лише термінальної ділянки тонкої кишки. 3. Використання методів атравматичного формування конструкції тазового тонкокишкового резервуару та ілеоендоанального анастомозу. 4. Тимчасове відключення зазначеної конструкції протекуючою петлевою ілеостомою, яку закривали з місцевого доступу, через 2 місяці після загоєння тазового резервуару та анастомозу.

Положення розробленої тактики були спрямовані на зменшення ризику проникнення бактеріальних антигенів через слизову оболонку кишкового каналу в ділянках враження та найбільш ймовірного виникнення рецидиву захворювання.

Зазначену тактику, за останні 5 років, використано при хірургічному лікуванні 9 пацієнтів з хворобою Крона товстої кишки, тотальним її враженням. Серед оперованих пацієнтів чоловіків було 5, жінок – 4. Їх вік становив 19–34 роки.

Результати. Післяопераційних ускладнень, обумовлених виконанням реконструктивно–відновного етапу хірургічного втручання в ранньому післяопераційному періоді встановлено не було. Кишкові нориці виникли у 2 (22,2 %) пацієнтів. У 1 пацієнтки, через 1 місяць після «закриття» протекуючої петлевої ілеостоми, виникла внутрішня нориця між ділянкою переднього півкола ілеоендоанального анастомозу та задньою стінкою піхви. Консервативна терапія, спрямована на загоєння нориці упродовж 3 місяців була неефективною. У зв'язку з цим виконано екстирпацію кукси анального каналу з ділянкою анастомозу, сформовано довічну ілеостому за методом Брука. У іншого пацієнта виникла зовнішня нориця в ділянці промежини внаслідок рецидиву захворювання в сформованому тазовому тонкокишковому резервуарі. Консервативна терапія рецидиву хвороби Крона та терапія спрямована на загоєння зовнішньої нориці призвела до загоєння нориці. На підставі клінічних даних та результатів резервуароскопії у пацієнта періодично виникав

рецидивів захворювання в сформованому резервуарі, консервативне лікування якого було ефективним.

Функціональні результати в пізньому післяопераційному періоді, через 1–3 роки після «закриття» протекуючої ілеостоми, у більшості оперованих пацієнтів були задовільними. Вони вказували на сприятливий перебіг процесів кишкового травлення, всмоктування, випорожнення, анального тримання. Завдяки цьому у оперованих пацієнтів був відсутній діарейний синдром, наявний постколектотмічний синдром I (легкого) ступеня.

Висновки.

1. Виконання реконструктивно–відновних операцій при хворобі Крона товстої кишки показане за умови дотримання тактичних положень, спрямованих на зменшення ризику проникнення бактеріальних антигенів через слизову оболонку кишкового каналу в ділянках найбільш ймовірного виникнення рецидиву захворювання.

2. Використання розробленої тактики виконання реконструктивно–відновних операцій при хворобі Крона товстої кишки сприяло значному зменшенню ризику виникнення рецидиву захворювання, діарейного та тяжких форм постколектотмічного синдрому, значному покращенню функціональних результатів, якості життя оперованих пацієнтів.

Вибір методів ендоскопічного лікування рубцевих стриктур тонкої та товстої кишки при хворобі Крона

Олійник Д. С., Орлов О. Л., Кобець Т. П., Горобець М. М., Білянський Л. С.

Національний медичний університет імені О. О. Богомольця, Київ, Україна,
КНП «Київська міська клінічна лікарня № 18», Київ, Україна

Актуальність. Хвороба Крона – це хронічне запалення невизначеної етіології з переважним ураженням органів шлунково–кишкового тракту. Не менше третини всіх відповідних пацієнтів мають прояви стенозуючого синдрому після 10 років перебігу хвороби. Перша лінія мініінвазивних методів менеджменту тонко– та товстокишкових рубцевих стенозів при хворобі Крона останні роки представлена їх балонною дилатацією (БД). Ендоскопічна стриктуротомія (ЕС), як одна із найновіших технік лікування стриктур різної локалізації при хворобі Крона, продемонструвала високий рівень технічного успіху та стійке зниження частоти рестенозування після проведення процедури. Водночас відмічається різке збільшення довготривалого безрецидивного ефекту при використанні комбінованого лікування стриктур товстої та тонкої кишки – балонної дилатації або ендоскопічної стриктуротомії із подальшим встановленням покритих металевих стентів (БД+Ст).

Матеріал і методи. Були включені всі пацієнти із рубцевими стриктурами тонкої та товстої кишки при хворобі Крона, які отримували БД або ЕС. Оцінка результатів проведена за частотою післяопераційних ускладнень.

Результати. Проаналізовано результати лікування 89 пацієнтів, у тому числі 24 отримували лікування ЕС року та 52 пацієнти з БД, і 13 пацієнтів з БД+Ст з 2019 по

2022 роки. Негайний технічний успіх після терапії був досягнутий у 100% пацієнтів, які отримували ЕС, і 45/52 (86,5% пацієнтів з БД, та у 13 (100,0%) БД+Ст. Показники симптоматичного покращення були вищими у тих, хто отримував ЕС та БД+Ст 26/37 (70,2%), ніж БД 23/52 (44,2%), OR(Odds ratio) =2,98 (1,1–8,1), p=0,015 та ендоскопічного покращення відповідно 16/37 (43,2% в підгрупі ЕС та БД+Ст) проти 17/52 (32,7% в групі БД), OR =1,56 (0,6–4,1), p=0,310.

Подальше хірургічне втручання рідше знадобилося пацієнтам з ЕС 3 (12,5%), ніж 19 (36,5%) з БД, OR =0,25 (0,04–1,0), (p = 0,032). Перфорації, пов'язані з процедурою, виникли в групі БД у 1 (1,9%) і жодної в групі ЕС. Кровотечі, пов'язані з процедурою, що потребували переливання крові, виникли у 2 (8,3%), виникли в групі ЕС і жодної в групі БД (p>0,05).

Висновки. ЕС та БД+Ст виявляється більш ефективним у лікуванні хворих із рубцевими стриктурами тонкої та товстої кишки при хворобі Крона, ніж БД – вірогідність досягнення симптоматичного покращення у 2,98 рази та ендоскопічного покращення у 1,56 рази вища. Відповідно, суттєво зростає вірогідність безрецидивного перебігу. Хоча ЕС та БД+Ст можуть мати менший ризик для перфорації, процедура потребує технологічної оптимізації, щоб зменшити ризик кровотеч та міграцій стентів

Актуальні питання сучасної стратегії і тактики при запальних захворюваннях кишечника

Пойда О. І., Мельник В. М., Кучер М. Д., Кравченко Т. Г., Криворук М. І.

Кафедра хірургії № 1

Національний медичний університет імені О.О. Богомольця,
Колопроктологічний центр України, Київ, Україна

Актуальність. Запальні захворювання кишечника (ЗЗК), а саме виразковий коліт (ВК) та хвороба Крона (ХК) є достатньо поширеними і кількість хворих на ці захворювання, не дивлячись на значні покращення їх діагностики і лікування, не зменшується. Це пов'язано з існуючими на сьогодні проблемами ЗЗК: молодий, працездатний вік більшості пацієнтів, недостатня вивченість етіології та патогенезу, вимушене проведення протизапального та симптоматичного, а не етіотропного консервативного лікування, тривалість лікування упродовж всього життя, значний обсяг хірургічних втручань, значна тривалість та багатоетапність хірургічної, фізичної, соціально-трудова реабілітації, психоемоційної адаптації до наслідків хірургічного лікування.

Мета роботи. Покращити діагностику та лікування ЗЗК шляхом використання сучасних діагностичних технологій, оптимізації та уніфікації оцінки результатів обстеження та удосконалення вибору методу та технологій лікування.

Матеріал і методи. З урахуванням наукового і практичного досвіду кафедри і центру були змінені деякі клінічні положення і точки зору щодо діагностики та лікування хворих на ЗЗК. Перш за все це стосувалося об'єктивізації та оптимізації діагностики, оцінки і аналізу отриманих результатів досліджень, вибору методів лікування, прогнозування перебігу, в тому числі і ймовірності розвитку ускладнень, обґрунтування своєчасних показань та методів хірургічного лікування, особливостей післяопераційного моніторингу. В основі вказаних змін були прагнення покращити результати лікування, в першу чергу – консервативного, завдяки медикаментозній модифікації перебігу захворювання, а в другу – намагання зменшити післяопераційні ускладнення й летальність, покращити фізичну та соціально-трудова реабілітацію оперованих хворих.

Сформована і використовується сучасна стратегія діагностики та лікування ВК і ХК, яка полягає у діагностиці та диференціальній діагностиці цих захворювань; обґрунтуванні і виборі оптимального персоналізованого методу лікування у кожному конкретному випадку: – лише консервативного; консервативного з оцінкою ефективності, за відсутності позитивного результату – хірургічного; – лише хірургічного (з наступною протирецидивною терапією при ХК!).

Серед сучасних технологій діагностики використовували ілеоколоноскопію та гастродуоденоскопію з ендосонографією, КТ– або МРТ–ентеро–, колонографію, капсульну ендоскопію та ендоскопію при ХК, морфо-

логічні методи дослідження – аналіз біопсійного матеріалу, отриманого під час ендоскопічних досліджень з уточненням ділянок його забору завдяки використанню фотодинамічної діагностики, хромоколоноскопії, вузькоспектральної та збільшувальної ендоскопії.

Введено поняття «незворотні зміни стінки тонкої і товстої кишки» при ВК та ХК. Зазначені зміни встановлювали за даними ендоскопії, ендосоноскопії, іригоскопії, КТ, МРТ, патогістологічного дослідження. Вважаємо, що незворотні зміни характеризуються трансмуральними порушеннями (руйнуванням) структури шарів стінки кишечника. Зазначені порушення виникають внаслідок генетично обумовленої неповноцінності кишкового бар'єру і аутоімунного гострого або хронічного запалення, що супроводжується порушенням мікроциркуляції і, як наслідок, критичною ішемією з подальшим некрозом тканин, що в більшості випадків завершується розвитком гострих і хронічних ускладнень.

Удосконалено показання до консервативного і хірургічного лікування, хірургічна стратегія і тактика при ВК та ХК.

Результати. За період з 2012 до 2021 року в Колопроктологічному центрі України на лікуванні з приводу ЗЗК перебувало 1340 пацієнтів, з них 732 (54,6%) чоловіків та 608 (45,4%) жінок. Вік цих пацієнтів становив в межах 18–43 років. З ВК перебувало – 812(60,6%), ХК – 528 (39,4%). Консервативну терапію, як самостійний метод лікування, відповідно до опрацьованої стратегії лікування ВК та ХК, з урахуванням визначених показань, проводили 1107 (82,6%) пацієнтам, переважно з середнім та тяжким ступенем тяжкості клінічного перебігу, при I–III ступенях активності запального процесу при ВК та I–III ступенях вираженості запальних змін при ХК, за відсутності гострих ускладнень (перитоніту, токсичної дилатації, профузної кровотечі) та хронічних ускладнень, які належать до переліку абсолютних показань до хірургічного лікування, зокрема, раку, стриктури з ознаками непрохідності, внутрішніх та зовнішніх нориць. Хірургічне лікування було виконане 233 (17,4%) пацієнтам з ЗЗК, з них з приводу ВК – у 128 (15,7%), ХК – у 105 (19,8%). За абсолютними показаннями при гострих ускладненнях ВК оперували – 42 (32,8%) пацієнти, при ХК – 30 (28,6%), за наявного поширеного перитоніту на тлі тотального ураження товстої кишки – 35 (15,0%), токсичної дилатації товстої кишки – 12 (5,1%), профузної кишкової кровотечі – 13 (5,6%) від числа оперованих, за відносними – 62,5%. Ускладнення в ранньому післяопераційному періоді виникли у 37 (15,9%) оперованих пацієнтів. Випадки післяопераційної летальності мали місце у 5 (2,1%).

Висновки.

1. Рішення про вибір оптимального методу лікування відповідно до сучасної стратегії і тактики при ВК та ХК необхідно приймати лише після верифікації діагнозу на підставі комплексної оцінки клінічного перебігу захворювання та результатів проведених досліджень.

2. Впровадження в клінічну практику відпрацьованої і стратегії і тактики при ВК та ХК дозволило збільшити до 82,6 % кількість пацієнтів, яким показана консервативна терапія, зменшити ризик виникнення рецидивів цих захворювань, кількість хірургічних втручань до 17,4%, збільшити виконання хірургічних втручань за відносними показаннями до 62,5% до виникнення тяжких ускладнень захворювань, зменшити частоту виникнення післяопераційних ускладнень до 15,9%, післяопераційну летальність – до 2,1%, покращити функціональні результати та якість життя оперованих пацієнтів.

Онкологічні стандарти хірургічного лікування запальних захворювань товстої кишки

Пойда О. І., Мельник В. М., Кучер М. Д., Криворук М. І.

Кафедра хірургії № 1 НМУ імені О. О. Богомольця,
Колопроктологічний центр України. Київ, Україна

Актуальність. У 20–40% пацієнтів, оперованих з приводу тяжкого перебігу виразкового коліту, хвороби Крона товстої кишки, виявляють ділянки малігнізації у видалених препаратах при гістологічному дослідженні. Труднощі верифікації осередків малігнізації на етапі обстеження шляхом використання доступних стандартних методів діагностики вимагають перегляду ряду тактичних положень стосовно діагностики, тактики хірургічного лікування зазначених захворювань. Необхідне удосконалення діагностики, визначення факторів ризику малігнізації, виконання радикального етапу хірургічних втручань з використанням онкологічних стандартів не лише при гістологічно верифікованій малігнізації, але й при наявних факторах ризику її виникнення.

Мета роботи. Покращити результати лікування пацієнтів з запальними захворюваннями товстої кишки шляхом використання онкологічних стандартів при виконанні хірургічних втручань.

Матеріал і методи. Факторами ризику малігнізації при дифузних запальних захворюваннях – виразковому коліті, хворобі Крона товстої кишки вважаємо дисплазію середнього і високого ступеня, тотальне ураження патологічним процесом товстої кишки, наявність множинних псевдополіпів, тривалість захворювання 15 років і більше, наявність стриктури товстої кишки при хворобі Крона.

Для удосконалення діагностики малігнізації застосовували метод хромоколоноскопії, заснований на здатності пухлинної тканини накопичувати індігокармін. Метод фотодинамічної колоноскопії, сутність якого полягає в акумуляції пухлиною препаратів з властивим їм ефектом фотолюмінісценції упродовж більш тривалого часу, ніж їх утримують невражені онкологічним процесом тканини. Використання зазначених методів дозволяє зменшити кількість біопсій і збільшити їх точність, за рахунок «маркування» ділянок малігнізації.

Найбільш часто при запальних захворюваннях товстої кишки виконували колектомію, наднижку резекцію прямої кишки, мукозектомію а також колектомію з екстирпацією прямої кишки при ураженні сфінктерного апарату прямої кишки хворобою Крона. Особливість онкологічних стандартів зазначених операцій полягала у високому перетині артерій правої половини товстої кишки: клубово–ободової, середньої ободової в місцях відгалуження від основного стовбура верхньої брижової артерії; роздільній перев'язці нижньої брижової артерії в безпосередній близькості до аорти і нижньої брижової вени – на межі нижнього краю підшлункової залози. Важливим онкологічним принципом вважаємо видалення брижі поперечної, низхідної, сигмовидної ободової кишок (мезоколон), мезоректуму разом з лімфатичними колекторами, без пошкодження фасціальних футлярів зазначених анатомічних відділів товстої кишки.

З використанням онкологічних стандартів за останні 10 років оперували 28 хворих, 15 (53,6%) – чоловіків і 13 (46,4) – жінок, їх вік був у межах 21–53 років. З них з приводу виразкового коліту оперували – 16 (57,1%), хвороби Крона товстої кишки тотальним, або субтотальним враженням – 12 (42,9%). Колектомію, наднижку резекцію прямої кишки виконували у 23 (82,1%) хворих, колектомію з екстирпацією прямої кишки – у 5 (27,9%).

Результати. Онкологічні стандарти хірургічного лікування запальних захворювань товстої кишки використовували при гістологічній верифікації осередків малігнізації в передопераційному періоді. У 13(46,3) пацієнтів, в період до виконання хірургічного втручання, осередки малігнізації були встановлені на підставі хромоколоноскопії або фотодинамічної колоноскопії. У 9 (32,5) пацієнтів осередки малігнізації були виявлені лише під час гістологічного дослідження видалених макропрепаратів, проте зазначені пацієнти були вже оперовані з викорис-

танням онкологічних стандартів на підставі наявності у них позначених факторів ризику. У 6(21,2%) пацієнтів з наявними факторами ризику, оперованих відповідно до чинних онкологічних стандартів, під час гістологічного дослідження видалених макропрепаратів осередки малігнізації встановлені не були.

Висновки. 1. Застосування більш досконалих методів діагностики – хромоколоноскопії та фотодинамічної колоноскопії сприяє своєчасному виявленню раку на тлі запальних захворювань товстої кишки.

2. Використання встановлених факторів ризику при запальних захворюваннях товстої кишки дозволяє обґрунтувати виконання хірургічних втручань з використанням онкологічних стандартів у пацієнтів з не верифікованою в передопераційному періоді малігнізацією.

Роль IgG4 при запальних захворюваннях кишечника (ЗЗК)

Стойкевич М. В., Тарасова Т. С., Сімонова О. В., Федорова Н. С., Шевцова З. І.

ДУ «Інститут гастроентерології НАМН України», м.Дніпро, Україна

Досліджень, в яких вивчався рівень IgG4 при запальних захворюваннях кишечника (ЗЗК) небагато, і більшість з них є ретроспективними але результати цих досліджень доводять, що це перспективний напрямок для диференційної діагностики ЗЗК, визначення ступеня тяжкості, прогнозування перебігу захворювання, оцінювання якості лікування.

Мета Визначення взаємозв'язків між активністю та тяжкістю перебігу ЗЗК і рівнем IgG4 в крові і у слизовій оболонці товстої кишки (ТК) пацієнтів з виразковим колітом (ВК) та хворобою Крона (ХК).

Матеріали та методи. Обстежено 74 хворих на ЗЗК, у тому числі 61 пацієнт з ВК та 13 – з ХК. Хворі були розподілені за ступенем тяжкості за індексами Мейо та Беста. Всім пацієнтам було виконано ендоскопічне обстеження кишечника з взяттям біопсії. Рівень IgG4 в сироватці крові визначали імуноферментним методом, рівень IgG4 у слизовій оболонці товстої кишки – імуногістохімією.

Результати. Підвищення концентрації IgG4 в сироватці крові визначено у хворих на ВК в 2,2 рази ($p < 0,05$) та в 1,5 рази частіше ($p < 0,05$) порівняно із його рівнем

у групі контролю та у хворих на ХК, відповідно. Рівень IgG4 залежав від тяжкості хвороби, максимальні значення були притаманні хворим середньою тяжкістю перебігу хвороби при обох патологіях.

При ВК позитивний тканинний IgG4 зустрічався в 2,3 рази частіше ніж при ХК. При розподілі хворих на ВК за ступенем тяжкості, позитивний тканинний IgG4 зустрічається в 1,5 разів частіше при середньому ступені тяжкості, ніж при важкому. Серед хворих на ХК тяжкого ступеня тяжкості тканинний IgG4 не визначався. Для хворих із тривалістю ВК 6–10 років були характерними найвищі значення IgG4. Найбільший рівень IgG4 у сироватці крові було визначено у хворих із середнім ступенем ВК. **Висновок:** Таким чином, підвищення рівня IgG4 у сироватці крові та позитивний тканинний IgG4 є більш притаманним для пацієнтів з ВК порівняно з пацієнтами з ХК. Максимальні значення були характерні для пацієнтів із ЗЗК середньої тяжкості.

Фекальні маркери запальних захворювань у хворих із запальними захворюваннями кишечника

Стойкевич М. В., Татарчук О. М., Кленіна І. А., Карачинова В. А., Федорова Н. С.

ДУ «Інститут гастроентерології НАМН України», Дніпро, Україна

Актуальність. Проблема діагностики та лікування неспецифічного виразкового коліту (НВК) та хвороби Крона (ХК) залишається однією з найсерйозніших і невирішених проблем гастроентерологічної практики сучасності. Виділення з калом фекального кальпротектину (ФК), білка нейтрофілів, що входить до складу запального інфільтрату при запальних захворюваннях кишечника (ЗЗК), відображає перехід запальних клітин у просвіт кишечника і виконує захисну роль. Порушення мікробіоти кишечника, що призводить до зниження коротколанцюгових жир-

них кислот (КЖК) і збільшення ФК, пов'язане із захворюваннями товстої кишки, включаючи ЗЗК.

Методи. 61 хворий на ЗЗК із середнім віком $41,8 \pm 1,14$ роки (I група – 46 хворих на НВК; II група – 15 хворих на ХК; контрольна група – 10 практично здорових осіб). ФК визначили у 40 пацієнтів, КЖК у 61. Визначення ФК у пробах фекалій проводили за допомогою набору «Імундіагностик», Німеччина. Визначення КЖК у фекаліях проводили за допомогою газового хроматографа.

Результати. У 6 пацієнтів із 40 (15 %), яким визначали ФК спостерігалось помірне підвищення його рівня, у 32 пацієнтів із 40 (80 %) вміст ФК значно підвищився. Медіана його рівня у хворих на НВК була достовірно в 3,5 рази вищою ($p < 0,05$), ніж у хворих на ХК. Встановлено позитивну кореляцію між рівнем ФК та вмістом пропіонової кислоти ($r = 0,370$; $p = 0,046$) у хворих на ЗЗК. Спостережувані зміни

супроводжувалися збільшенням вмісту пропіонової кислоти ($p < 0,001$) та зниженням вмісту оцтової ($p < 0,001$) та масляної кислот ($p < 0,001$) у копрофільтраті хворих на ЗЗК.

Висновки. Використання неінвазивних методів для визначення ФК та КЖК у пробах калу у пацієнтів із ЗЗК зменшить частоту інвазивних методів. Використання цих показників може бути корисним для оцінки ефективності

Застосування біологічної терапії на етапах лікування хвороби Крона

Тодуров І. М., Бака О. М., Плегуца О. І., Перехрестенко О. В., Косюхно С. В.,
Калашніков О. О., Прохоренко О. К., Дворак О. І.

ДНУ «Центр інноваційних медичних технологій НАН України», м. Київ

Актуальність. Хвороба Крона (ХК) — це хронічне імунноопосередковане запальне захворювання кишечника. Воно призводить до прогресуючого пошкодження кишечника та розвитку інвалідізуючих ускладнень, що значною мірою впливає на якість життя пацієнтів. Застосування інноваційних біологічних препаратів відкриває нові можливості в лікуванні пацієнтів з ХК.

Мета роботи. Оцінити вплив біологічної терапії (БТ) на перебіг хвороби Крона за ступенем її активності, клінічних проявів та якості життя пацієнтів.

Матеріали і методи. В дане ретроспективне дослідження було включено 11 пацієнтів (6 чоловіків та 5 жінок) з ХК середнього ступеня активності, які знаходились на лікуванні з 2018 по 2022 роки. Середній вік склав $41,7 \pm 4,6$ років. Всім пацієнтам було призначено ведолізумаб, препарат моноклональних антитіл IgG1, який діє шляхом блокування інтегрин 4/7, що призводить до кишкової селективної протизапальної активності. Препарат вводили внутрішньовенно у фіксованій дозі 300 мг після першого введення наступна ін'єкція була через 2 та 6 тижнів для індукції та кожні 8 тижнів після цього. Всім пацієнтам до початку лікування було проведено ендоскопічне дослідження з мультифокальною біопсією, КТ ентеврографія та визначення ступеню активності за рівнем індексу активності ХК (CDAI), фекального кальпротектину,

СРБ та проведена оцінка якості життя за опитувальником IBDQ. Оцінку клінічної ефективності БТ, проводили на 6 та на 52 тижні після початку лікування.

Результати. До початку лікування середній рівень індекса активності (CDAI) склав $380,3 \pm 15,1$, кальпротектина $532,4 \pm 21,9$ та СРБ $147,5 \pm 12,4$. При контрольному обстеженні на 6 тижнів відмічалась позитивна клінічна динаміка у всіх пацієнтів: середній рівень індексу активності (CDAI) склав $260,3 \pm 21,3$, кальпротектина $147,4 \pm 11,3$ та СРБ $50,4 \pm 14,3$.

Також відмічалось покращення всіх показників якості життя. На 52 тижні лікування у 72,7% ($n=8$) пацієнтів відмічалась клінічна ремісія— CDAI $135,4 \pm 9,7$, у 27,3% ($n=3$) низька активність відповідно до CDAI $157 \pm 13,4$. Рівень кальпротектину нормалізувався у 63,6% ($n=7$) та СРБ 72,7% ($n=8$) у пацієнтів, покращення спостерігали у 36,4% ($n=4$) та 27,3% ($n=3$) відповідно. Аналіз показників ЯЖ після курсу лікування препаратом ведолізумаб показав підвищення показників за всіма аспектами, включаючи кишкові ознаки у 1,4 рази, системні ознаки у 1,3 рази, емоційну функцію у 1,6 разів та соціальну функцію у 1,2 рази.

Висновки. Ведолізумаб ефективний препарат для лікування ХК, який позитивно впливає на клінічну картину захворювання та покращує якість життя пацієнтів із ХК.

ХРОНІЧНІ НЕПУХЛИННІ ЗАХВОРЮВАННЯ КИШЕЧНИКА

Ілеостома в лікуванні параколостомічних ускладнень

Андрієць В. С., Кароль І. В.

КНП «Броварська багатопрофільна клінічна лікарня», Бровари, Україна

Актуальність. Параколостомічні ускладнення, особливо інфекційного характеру, частіше трапляються у соматично важких хворих, проведення реконструкції в яких має дуже великі ризики для життя хворого. Догляд за функціонуючими колостомами з такими ускладненнями має значні складнощі.

Мета роботи. Оцінити доцільність формування ілеостоми при параколостомічних ускладненнях.

Матеріал і методи. В дослідження включено 24 пацієнта, які проходили лікування з 2017 по 2022 роки. Хворі поступили з парастомічними ускладненнями: стриктура стоми з парастомічним абсцесом, парастомічна флегмона. Хворі знаходились в септичному стані. Хворим виконали розкриття гнійників з формуванням протективної петлевої ілеостоми.

Результати. В післяопераційному періоді хворі перебували в стаціонарі 8 ± 2 дні. Летальних випадків не було. Через 6 – 12 міс 16 пацієнтам виконано реконструкцію кишківника з закриттям колостоми. 5 пацієнтів виконано реконструкцію колостоми (перманентна колостома).

3 пацієнта залишилися із функціонуючою ілеостомою, в зв'язку з важкістю супутньої патології та небажанню оперативних втручань.

Висновки. Формування ілеостоми при параколостомічних ускладненнях зменшує кількість смертельних випадків, дозволяє уникнути розвитку септичних ускладнень, та виконує протективну функцію для подальших відновних операцій.

Непрохідність товстої кишки. Деякі хірургічні аспекти лікування

Дзюбановський І. Я., Бенедикт В. В., Продан А. М., Паничев В. В.

Тернопільський національний медичний університет імені І. Я. Горбачевського, Тернопіль, Україна

Актуальність. Непрохідність товстої кишки (НТК) залишається однією зі складних та актуальних проблем ургентної абдомінальної хірургії. У лікуванні цієї патології досягнуто певних успіхів, водночас летальність залишається досить високою. Причинами незадовільних результатів лікування таких хворих є пізні звернення їх за медичною допомогою, літній та старечий їх вік, наявність супутньої патології, що призводить до розвитку у них різних гнійно-септичних ускладнень.

Мета роботи. Покращення безпосередніх результатів хірургічного лікування хворих на НТК шляхом вибору доцільних і ефективних методів інтраопераційної тактики у цих пацієнтів.

Матеріал і методи. Нами за період 2018–2022 роки проведено хірургічне лікування 125 хворих. В діагностичну програму у цих пацієнтів, крім загальноприйнятих методів, використовували рентгенологічні та сонографічні дослідження, комп'ютерну томографію,

визначали індекс коморбідності за М.Е. Charlson (1987) і ступінь операційно-анестезіологічного ризику за шкалою ASA. Причиною НТК були у 120 пацієнтів пухлини різ-

них відділів товстої кишки, у 3 – заворот сигмовидної кишки, у 2 – стороні тіла. Середній вік хворих склав 64,3 роки.

Результати. Переважна кількість хворих поступала у відділення в термін більше 24 год – 119 пацієнтів (95,2%). В стадії субкомпенсації поступило 42 (33,6%), пацієнти декомпенсації – 83 (66,4%). Індекс коморбідності до 60 років складав 1,8; 61–70 років – 2,7; старше 70 років – 5,1. Операційно-анестезіологічний ризик за шкалою ASA складав від II до IV. У пацієнтів із високим операційно-анестезіологічним ризиком та індексом коморбідності більше 5 оперативне лікування проводилося при необхідності в два етапи: першим етапом формувалися розвантажувальні стоми з декомпресією кишки, а після стабілізації стану пацієнта більш радикальні втручання. Порушеннями функції травного каналу у хворих на непрохідність товстої кишки є однією з головних причин розвитку поліорганної недостатності і несприятливих наслідків. Вибір методу декомпресії тонкої кишки у хворих на НТК залежить від змін в тонкій кишці, конкретної інтраопераційної ситуації і функціонального стану пацієнта. В ранньому періоді після операції якість життя у хворих при використан-

ні назогастроінтестинальної інтубації була нижчою, ніж при застосуванні «відкритих» методів декомпресії травного каналу в першу чергу за рахунок попередження бронхолегеневих ускладнень.

Покази до лапаростоми були: каловий, гнійний поширений перитоніт, неповна декомпресія тонкої кишки із-за технічних труднощів, невпевненість у герметичності сформованого анастомозу, декомпенсований функціональний стан хворого, ожиріння і складність завершення операції шляхом ушивання лапаротомної рани, вірогідність підвищення внутрішньоабдомінального тиску. Отже, перебіг НТК, внаслідок різних причин може бути тривалим, не типовим для цього захворювання, що вимагає прийняття нестандартних рішень під час операції.

Висновки.

1 Клінічний перебіг непрохідності товстої кишки внаслідок різних причин її виникнення характеризується різноманітністю варіантів клінічного перебігу, довготривалим періодом захворювання і, відповідно, пізнім звертанням хворих за хірургічною допомогою.

2. Отримані результати комплексного діагностичного обстеження хворих на непрохідність товстої кишки разом з інтраопераційною картиною впливає в кожному конкретному випадку на вибір хірургічної тактики.

3. При хірургічному лікуванні хворих на непрохідність товстої кишки для попередження розвитку поліорганної недостатності доцільним є застосування двохетапного хірургічного втручання спрямованого на декомпресію травного каналу і запобігання розвитку компартмент-синдрому; другий етап – після стабілізації стану виконання більш радикального об'єму втручання.

Оптимізація хірургічного лікування ректовагінальних нориць

Витвицький І. К., Леошик О. В., Варивода Є. С., Прецель О. О., Монько О. О. Іванішин О. Б.

КНП ЛОР «Львівська обласна клінічна лікарня»,
Львівський національний медичний університет імені Данила Галицького,
Львівська клінічна лікарня на залізничному транспорті філії ЦОЗ ПАТ "Українська залізниця"

Актуальність. Ректовагінальні нориці (РВН) – епітелізоване сполучення між прямою кишкою та піхвою, складають близько 5 % усіх нориць прямої кишки, більшість яких, а саме, 88%, спричинені акушерською травмою. РВН ускладнюються 0,1% від усіх вагінальних пологів, а у країнах, що розвиваються, частота РВН та міхурово–вагінальних нориць після пологів майже втричі вище, причому більше половини цих нориць мають діаметр більше 4 см. Причиною цьому є тривалі пологи, що викликають некроз ректовагінальної перегородки, який призводить до утворення нориць.

Мета дослідження – проаналізувати результати лікування РВН у проктологічному відділенні КНП ЛОР «Львівська обласна клінічна лікарня», з метою оптимізації тактики хірургічного лікування.

Матеріали та методи. З 2012 по 2022 р в проктологічному відділенні КНП ЛОР «Львівська обласна клінічна лікарня» виконано 47 операцій з приводу РВН, що склало 0,5% операцій при непухлинних захворюваннях прямої кишки. Акушерська травма, як причина утворення РВН встановлена у 41 (87 %) пацієнтки.

В дослідження включено 35 пацієнок, віком від 18 до 52 років з низькими ректовагінальними, акушерськими норицями, які не мали супутньої патології. До операції готували пацієнтів, не скорше 8–10 місяців після пологів, звертали увагу на наявність запальних явищ в ректовагінальній

ділянці, наявність грудного вигодовування. Протективна кишкова стома, в жодному випадку не накладалася.

Результати. У 22 пацієнок проведено хірургічну корекцію РВН методом перінеопроктотомії з роз'єднанням задньої стінки піхви, прямої кишки та почерговим їх ушиванням. В усіх випадках користувалися авторською методикою з накладанням інвагінаційних підслизово–м'язових швів на стінку прямої кишки. У 3 пацієнок наступив рецидив.

У 7 пацієнок, операцію перінеопроктотомії доповнювали сфінктеролевавторопластикою, рецидив виник у 1 пацієнтки.

У 6 випадках проведено хірургічне лікування РВН виконано комбінованим методом з ушиванням дефекту в піхві та низведенням трансректального лоскута для закриття дефекту, рецидив при використанні цього методу виник у 3 спостереженнях.

Висновки.

1. Отримані нами результати свідчать, що використання ендоректального клаптя для закриття дефекту, в зв'язку з високою частотою ішемії та ретракції лоскута, є недоцільним.

2. Використання інвагінаційних, підслизово–м'язових швів на стінку прямої кишки дозволяє знизити кількість рецидивів при хірургічному лікуванні низьких РВН.

Досвід лікування гострих товстокишкових кровотеч

Дука Р. В., Маліновський С. Л., Ярошенко К. О., Сулима В. П., Ющенко І. В.

Дніпровський державний медичний університет, м. Дніпро, Україна

Актуальність. Невідкладна допомога пацієнтам із шлунково–кишковими кровотечами, не зважаючи на значний прогрес в медикаментозній терапії та розвиток ендоскопічних і ангіографічних методик гемостазу, залишається вельми актуальним питанням сучасної медицини. Гострі кровотечі з товстої кишки (ГТК) складають до 12–15% в структурі всіх шлунково–кишкових кровотеч, в загальній групі населення зустрічаються в 0,03%. На протязі останнього десятиріччя на фармацевтичному ринку з'явився та широко використовується інгібітор фібринолізу – транексамова кислота. Застосування транексамової кислоти входить до вітчизняних стандартів та ряду міжнародних клінічних протоколів з надання медичної допомоги пацієнтам з кровотечею.

Мета. Оцінити ефективність лікувальної тактики з використанням транексамової кислоти у пацієнтів з товстокишковими кровотечами за кількістю рецидивів кровотеч та хірургічних втручань.

Матеріали і методи. На стаціонарному лікуванні у проктологічному відділенні з 2016 до 2022 року перебувало 496 пацієнта з ГТК. Вік пацієнтів з 39 до 88 років, кількість пацієнтів молодого віку (до 44 років) – 30 пацієнтів (6%), зрілого (45–59) – 84 (17%), похилого (60–74) – 203 (41%), старечого (більше 75 років) – 179 (36%). Співвідношення за статтю: чоловіків 209 (42,1%), жінок 287 (57,9%). Після діагностичних заходів були встановлені наступні патології, які стали причиною товстокишкової кровотечі: хвороба Крона – 5,3%; Виразковий коліт – 12,7%; дивертикули товстої кишки – 36,5%; рак товстої кишки – 20,1%; поліпи товстої кишки – 1,3%; геморой – 24,1%.

При надходженні пацієнтів проводилось детальне клінічне, лабораторне і інструментальне (колоноскопія, іригографія, УЗД, КТ, віртуальна колоноскопія та ін.) обстеження для верифікації діагнозу. Пацієнтам призначали консервативне лікування, яке включало корекцію крововтрати та системну гемостатичну терапію. До 2016 року (78 пацієнтів) включно з метою гемостазу призначали різні гемостатичні засоби (етамзилат, вікасол,), з 2017 (418 пацієнтів) виключно транексамову кислоту (у пацієнтів без ознак декомпенсованої серцево–судинної недостатності, з низьким ризиком тромбоемболічних ускладнень) в дозуванні 10 мг/кг, але не більше 1000 мг/добу.

Результати. Аналіз показав, що в 2016 році кількість оперативних втручань, виконаних з приводу неефективного гемостатичного лікування, склала 20 осіб (25,6%), з 2017 по 2022 рік прооперовані 53 пацієнта, оперативна активність при ГТК – 12,7%. Були виконані наступні оперативні втручання: Лівобічна геміколектомія (дивертикулярна кровотеча) 2016 р. – 2, 2017–2022 р. – 4. Правобічна геміколектомія (злоякісні пухлини сліпої кишки) 2016 р. – 1, 2017–2022 р. – 3. Низька передня резекція (поліпи прямої кишки) 2016 р. – 2, 2017–2022 р. – 4. Обструктивна ре-

зекція сигмоподібної кишки (дивертикулярна кровотеча) 2016 р. – 1, 2017–2022 р. – 4. Лапаротомія. Поліпектомія (поліпи сигмоподібної кишки) 2016 р. – 2, 2017–2022 р. – 4. Ендоскопічна поліпектомія (поліпи ободової кишки) 2016 р. – 4, 2017–2022 р. – 9. Операція Гартмана (Хвороба Крона, кровотеча з дивертикулів сигмоподібної кишки) 2016 р. – 3, 2017–2022 р. – 9. Трансанальне видалення кровоточивих поліпів прямої кишки 2016 р. – 5, 2017–2022 р. – 16.

При аналізі з приводу якого джерела кровотечі виконані оперативні втручання виявлено, що частіше рецидиви кровотеч виникали при дивертикулярній хворобі сигмоподібної кишки та поліпах прямої та сигмоподібної кишки, які за гістологічною структурою в 87% випадках ворсинчасті аденоми.

Ефективність запропонованої тактики лікування у пацієнтів оцінювали за показниками оперативної активності, післяопераційної та загальної летальності. Оперативна активність – 2016 р. – 20 (25,6%), 2017–2022 р. – 53 (12,7%).

Післяопераційна летальність – 2016 р. – 1 (5%), 2017–2022 р. – 3 (0,7%).

Загальна летальність – 2016 р. – 11,5%, 2017–2022 р. – 6,4%.

Таким чином, в період використання запропонованої тактики лікування кількість рецидивних кровотеч та оперативних втручань, пов'язаних з рецидивом кровотечі знизилась з 25,6% до 12,7%, а загальна летальність зменшилась з 11,5% до 6,4%.

Висновки.

Застосування лікувальної тактики з використанням транексамової кислоти дозволило знизити кількість рецидивних кровотеч та оперативних втручань, виконаних з приводу неефективності гемостазу з 25,6% до 12,7%, а загальна летальність зменшилась з 11,5% до 6,4%.

Частіше рецидиви кровотеч виникають при дивертикулярній хворобі сигмоподібної кишки та ворсинчастих аденомах товстої кишки.

Показанням до виконання оперативних втручань при кровотечі з товстої кишки є неефективність консервативного та ендоскопічного гемостазу, а також рецидив кровотечі.

Застосування лікувальної тактики з використанням транексамової кислоти дозволило знизити кількість рецидивних кровотеч та оперативних втручань, виконаних з приводу неефективності гемостазу з 25,6% до 12,7%, а загальна летальність зменшилась з 11,5% до 6,4%.

Частіше рецидиви кровотеч виникають при дивертикулярній хворобі сигмоподібної кишки та ворсинчастих аденомах товстої кишки.

Показанням до виконання оперативних втручань при кровотечі з товстої кишки є неефективність консервативного та ендоскопічного гемостазу, а також рецидив кровотечі.

Гострі ускладнення дивертикулярної хвороби товстої кишки: міжнародні стандарти та клінічні протоколи лікувальної тактики

Захараш М. П., Захараш Ю. М., Мороз В. В.

Національний медичний університет імені О. О. Богомольця

Актуальність теми. Проблема лікування хворих на дивертикулярну хворобу товстої кишки (ДХТК) обумовлена значною поширеністю захворювання, особливо серед людей старших вікових груп (42–73%); показник захворюваності серед осіб віком до 40 років в Європі складає лише 10–12%, старше 70 років – 57% і більше. Реальною є загроза розвитку тяжких за клінічним перебігом і наслідками гострих та/або хронічних її ускладнень. Результати консервативного та хірургічного лікування ДХТК відзначаються високими показниками післяопераційних ускладнень (37–41%) та летальності (15–23%).

Гострий дивертикуліт без/з наявністю параколярного інфільтрату (флегмони) є показанням до призначення консервативної терапії з метою обмеження поширеності запального процесу і створення сприятливих умов для евакуації вмісту дивертикулу в порожнину кишки. Вирішення вказаних проблем досягається призначенням рідкої безшлакової дієти, прийом селективних спазмолітичних засобів (спазмомен, спазган, спазмалгон), антибіотиків широкого спектру дії (цефалоспорини, метронідазол), месалазину (пероральні в поєднанні з ректальними формами «Салофальк» – саше, мікроклізми, свічки, пінка) в сумарній дозі не менше 4г, «Мукофальк», волого–висихаючі пов'язки на проекцію інфільтрату напівспиртові, з спиртовим розчином хлоргексидину. Лікування таких хворих доцільно проводити в умовах стаціонару. При досягненні клінічного ефекту протягом 5–7 діб, можливим є подальше консервативне лікування в амбулаторних умовах.

При наявності параколярної флегмони показаним є обов'язкове парентеральне введення антибіотиків, проведення дезінтоксикаційної та симптоматичної терапії у поєднанні з терапією, яка проводиться при гострому дивертикуліті.

При ускладненні гострого дивертикуліту параколярним абсцесом, вказаний вище комплекс доповнюється пункцією абсцесу під УЗД або КТ контролем, за необхідності – його дрениванням і пролонгованою санацією з використанням антисептичних засобів (водний розчин хлоргексидину, розчин фурациліну, тощо) до повної ліквідації запального процесу. Така лікувальна тактика в 30–40% випадків забезпечує відмову від виконання радикального хірургічного втручання.

Основним предиктором неефективності консервативної терапії є наявність ознак деструкції стінки хоча б одного дивертикулу, виявленої при проведенні вказаних досліджень, при наявності якої навіть при першому загостренні ускладнення показаним є виконання планового хірургічного втручання.

Аналогічною повинна бути хірургічна тактика при підозрі на наявність пухлини товстої кишки. Вирішального значення у верифікації діагнозу в таких випадках набуває ФКС з біопсією і проведенням морфологічного дослідження.

При прийнятті рішення про необхідність виконання хірургічного втручання враховуються і інші чинники: вік понад 50 років, кількість рецидивів ускладнення, тривалість прийому нестероїдних протизапальних, імуносупресорних препаратів, наявність колагенових системних та інших тяжких супутніх захворювань, їх вираженість, тощо.

При несприятливому клінічному перебігу гострого дивертикуліту, параколярного абсцесу показаним є виконання екстреного хірургічного втручання з сегментарною резекцією товстої кишки і видаленням зруйнованого запальним процесом дивертикулу. Ушивання перфорованого дивертикулу є недопустимим через високі показники післяопераційних ускладнень і летальності. Операцією вибору при перфоративному дивертикуліті є операція Гартмана. Лише в окремих випадках при наявності локалізованого абсцесу, незначно виражених ознаках перитоніту можливим є виконання резекції сегменту кишки з формуванням первинного товстокишкового анастомозу, який доповнюють превентивною ілео– або колостомою. При хірургічному лікуванні перфоративного дивертикуліту не слід прагнути видаляти (висікати) усі наявні в інших відділах ободової кишки дивертикули, додатково мобілізувати селезінковий згин, проникати в пресакральний простір через реальну загрозу розповсюдження інфекції, а також видаляти дистальний сегмент сигмовидної кишки при відсутності запально змінених дивертикулів. Перед ушиванням післяопераційної рани обов'язковим є дослідження видаленого макропрепарату з метою виключення наявності злоякісної пухлини, при виявленні якої хірургічне втручання повинно бути виконане з чітким дотриманням онкологічних принципів.

Хірургічне лікування перитоніту при ДХТК проводиться за загальними принципами лікування абдомінального сепсису. Досягнення сприятливих

результатів хірургічних втручань у таких хворих є неможливим без проведення інтенсивної детоксикаційної та корегуючої порушення метаболізму інтенсивної інфузійної терапії з використанням збалансованих кристалоїдних розчинів (Реополіглюкін, Плазмовен) та інше, дезагрегантів (Латрен) та інших інфузійних розчинів, антибактеріальної терапії (Леофлоцин, Браксон, цефалоспорини III–IV покоління, Орнігіл), нутритивної підтримки (парентеральне харчування, пероральні харчові суміші) тощо.

При наявності тазових абсцесів їх дрениують з трансректального або трансвагінального доступу. Відсутність вираженого клінічного ефекту від мініінвазивного хірургічного втручання є показанням до виконання операції розкриття (пріоритетніше з екстраперитонеального доступу) абсцесу, його санації і дренивання.

Кровотеча, як ускладнення ДХТК, виникає у 15–45% хворих на дивертикульоз товстої кишки і клінічно проявляється виділенням крові темного або яскраво-червоного кольору, нерідко з наявністю згустків. Первинним високоінформативним методом діагностики залишається іригографія, при виконанні якої внаслідок пломбування дивертикулу бар'єр можна досягти досить надійного гемостазу. При виконанні ФКС в усні дивертикулу може бути виявлена судина, яка кровоточить, (14–20% випадків), що дає можливість виконати у таких випадках ендоскопічний гемостаз, ефективність якого складає 69–80%. До інших методів діагностики відносяться КТ, ангіографія, сцинтиграфія з еритроцитами, маркованими ізотопом технецію (^{99m}Tc), ефективність яких сягає 90% (застосовуються при недостатній ефективності іригографії, ФКС). З метою виявлення уражень тонкої кишки, як причини кровотечі, успішно використовується капсульна ендоскопія (метод вибору). Ризик рецидиву кровотечі після I епізоду сягає 20–30%, а після повторних – до 50%. В переважній більшості випадків (понад 80% спостережень) гострі товстокишкові кровотечі зупиняються самостійно. Однак, у всіх випадках виникнення такого ускладнення показаним є виконання ФКС з метою верифікації діагнозу і встановлення локалізації джерела кровотечі, констатації факту зупинення чи продовження кровотечі, тощо. При наявності триваючої в момент виконання ФКС кровотечі застосовують методи ендоскопічного гемостазу (ін'єкції адреналіну, кліпування, аргон-плазма коагуляція, електрокоагуляція). В залежності від ступеня тяжкості крововтрати лікувальна тактика передбачає проведення гемостатичної терапії згідно Клінічного протоколу надання медичної допомоги хворим на шлунково-кишкові кровотечі, відміну прийому антиагрегантів, антикоагулянтних, нестероїдних протизапальних препаратів. В 70–100% випадків ефективним є проведення селективної ан-

гіографії з емболізацією. Виконання радикального хірургічного втручання – сегментарної резекції товстої кишки з видаленням дивертикулу, що кровоточить, з формуванням товсто-товстокишкового анастомозу показано при умові чіткого доопераційного встановлення локалізації і джерела кровотечі. Виконання таких операцій показано при рецидивних чи не зупинених кровотечах, необхідності проведення гемотрансфузії в об'ємі 4 доз протягом доби з метою компенсації крововтрати, а також при нестабільній гемодинаміці, яку неможливо корегувати при проведенні інтенсивної терапії.

Летальність в групі пацієнтів, які потребують виконання невідкладного хірургічного втручання, сягає 15–20%. При відсутності точної доопераційної топічної діагностики джерела кровотечі ризик розвитку його рецидиву після виконання сегментарної резекції товстої кишки складає 42%. В таких випадках пріоритетним є виконання субтотальної колектомії, частота ускладнень після виконання якої зростає до 37%, а летальність – до 31%, хоча випадки рецидиву кровотечі не спостерігаються. При рецидивних кровотечах хірургічні втручання виконуються за такими ж принципами.

Висновки.

1. Клінічний перебіг гострих та хронічних ускладнень ДХТК відзначається значною варіабельністю, у переважній більшості спостережень схильні до прогресування і рецидивів, нерідко є досить складними для діагностики і вибору оптимальної лікувальної тактики. 2. Провідна роль в діагностиці гострих ускладнень ДХТК належить іригоскопії або іригографії, колоноскопії, УЗД, в т.ч. трансректальному (у жінок – і трансвагінальному), КТ з контрастуванням, МРТ органів черевної порожнини, лапароскопії. 3. При розвитку більшості гострих запальних ускладнень ДХТК показаним є проведення інтенсивної комплексної консервативної терапії. При відсутності ефекту, прогресуванні морфологічних деструктивних локальних змін, інтоксикації та інших клінічних проявів показаним є виконання планового хірургічного втручання. Перфорація дивертикулів, абсцесів черевної порожнини є показанням до виконання ургентних хірургічних втручань.

Малоінвазивне лікування гострого деструктивного дивертикуліту

Каштальян М. А., Ткаченко А. Є., Тимчук О. Б.

Гострий дивертикуліт є актуальною проблемою сучасної хірургії. На нього припадає 3–5% від усіх хворих з гострими захворюваннями черевної порожнини, а 15–30% з них потребують термінового хірургічного лікування в зв'язку з розвитком гнійно-деструктивних ускладнень. Виникнення цих ускладнень обумовлюється руйнуванням стінки ураженого дивертикулу, і в залежності від фак-

торів резистентності організму, – гнійно-запальне вогнище відмежується від вільної черевної порожнини з формуванням інфільтрату (за класифікацією Hinchey I) чи абсцесу (Hinchey II); або розвивається розлитий перитоніт: гнійний (Hinchey III) та каловий (Hinchey IV). З широким впровадженням в клінічну практику технологій малоінвазивного хірургічного лікування постало питан-

ня їх ролі та місця при ускладненнях гострого деструктивного дивертикуліту.

Мета. Покращити результати лікування пацієнтів з ускладненим гострим деструктивним дивертикулітом товстої кишки шляхом застосування малоінвазивних технологій.

Матеріали і методи. Був проведений аналіз хірургічного лікування 114 пацієнтів з ускладненнями гострого деструктивного дивертикуліту. Пацієнти були розподілені на дві групи: основну – 56 осіб, у яких перше хірургічне втручання було здійснено малоінвазивно: лапароскопічно, лапароскопічно–асистовано чи за допомогою черезшкірного дренивання під УЗ навігацією; та групу порівняння – 58 осіб, у яких перше операційне втручання було здійснено за допомогою лапаротомного доступу.

Запланованими критеріями порівняння ефективності лікування були визначені: летальність в післяопераційному періоді, кількість та якість післяопераційних ускладнень, кількість пацієнтів, у яких операція завершилась формуванням стоми, післяопераційний та загальний ліжко–день.

Результати та обговорення. Основним завданням хірургічного лікування гнійно–деструктивного ускладнення гострого дивертикуліту була санація гнійного вогнища, а завдання радикального лікування дивертикулярної хвороби резекцією сегменту ободової кишки ураженого дивертикулами – було другорядним, і виконується за сприятливих клінічних умов. При цьому, в групі порівняння простежувалась більша тенденція до радикальності при першій операції – 26 (44,8%) осіб при Hinchey I, II, III, тоді як в основній групі первинно радикальних операцій було значно менше – 8 (14,3%) при Hinchey I та II. У ви-

падку здійснення санаційної операції, радикальний етап проводився планово. В перелік операційних втручань в основній групі за їх об'ємом входили: лапароскопічна санація і дренивання вогнища хірургічної інфекції – 23; лапароскопічна резекція сигмовидної кишки або лівобічна геміколектомія з первинним анастомозом – 8; лапароскопічна обструктивна резекція з виведенням колостоми – 12; дренивання параколичного абсцесу під УЗ контролем – 10, лапароскопія, конверсія, обструктивна резекція з виведенням стоми – 3. Перший етап хірургічного лікування завершився формуванням стом у 40 (67,0%) пацієнтів групи порівняння (32 колостом і 8 ілеостом) та у 15 (25,9%) в основній групі (всі колостоми) – $\chi^2 = 18,6$; $p < 0,01$.

Рівень летальності в обох групах статистично не відрізнявся: 6 (10,3%) в групі порівняння та 2 (3,6%) в основній ($\chi^2 = 2,0$; $p = 0,16$). Тоді як кількість пацієнтів у яких в післяопераційному періоді розвинулись абдомінальні ускладнення в основній групі був значно менший – 5 (8,9%), в групі порівняння – 19 (32,8%) ($\chi^2 = 9,7$; $p = 0,002$). Тривалість госпіталізації після першої операції в основній групі також була меншою: $5,6 \pm 0,7$ діб та $14,2 \pm 1,8$ діб в групах відповідно ($U = 147,5$; $p < 0,01$).

Висновки. Малоінвазивне лікування гнійно–деструктивних ускладнень гострого дивертикуліту є повноцінною альтернативною класичному хірургічному лікуванню з лапаротомним доступом (за винятком розвитку тяжкого перитоніту в токсичній чи термінальній фазі), дозволяє зменшити кількість післяопераційних ускладнень, кількість стомованих хворих та тривалість стаціонарного лікування.

Лапароскопія в лікуванні дивертикулярної хвороби товстої кишки, ускладненої кровотечею

Каштальян М. А., Тимчук О. Б.

Одеський національний медичний університет, м.Одеса,
Військово–медичний клінічний центр Східного регіону, м.Дніпро, Україна

Актуальність. Дивертикулярна хвороба товстої кишки посідає одне з провідних місць в структурі колопроктологічної патології. Частота її виявлення серед осіб похилого віку досягає 75%. Відмічається постійне зростання захворюваності на цю патологію в розвинутих країнах (з 0,58 до 1,20 на 1000 населення за останні роки). Ускладнення захворювання розвиваються у 5% пацієнтів і складають до 5% від усіх гострих хірургічних захворювань органів черевної порожнини. Дивертикулярна кровотеча є найбільш поширеною причиною (до 50%) раптової кровотечі з нижніх відділів травного тракту у дорослих.

Мета. Вивчити та систематизувати досвід лікування пацієнтів, які страждають дивертикулярною хворобою товстої кишки, ускладненою кровотечею з використанням відеоендоскопічних малоінвазивних технологій.

Матеріали і методи. Всього проаналізовано лікування 19 пацієнтів, госпіталізованих в Військово–медичний клінічний центр Південного регіону м. Одеса, яким було діагностовано дивертикулярну хворобу товстої кишки, ускладнену кровотечею, що призвело до госпіталізації.

Результати та їх обговорення. В 10 пацієнтів вдалось досягнути надійого гемостазу з допомогою консервативного лікування. У 9 хворих досягнути зупинки кровотечі консервативними методами не вдалось, ці пацієнти були піддані оперативному лікуванню. Всього їм було виконано наступні оперативні втручання: лапароскопічна лівобічна геміколектомія (4), лапароскопічна резекція сигмовидної кишки (1), лівобічна геміколектомія (3), правобічна геміколектомія (1). При лапароскопічній лівобічній геміколектомії середня тривалість операції скла-

ла $205 \pm 12,5$ хв. Середня тривалість післяопераційного періоду – $9,75 \pm 1,2$ доби. Середня тривалість післяопераційного періоду – $9,75 \pm 1,2$ доби. При лівобічній геміколектомії, виконаній з лапаротомного доступу – середня тривалість операції – $215 \pm 16,3$ хв, середня тривалість післяопераційного періоду – $14,5 \pm 2,1$ доби.

Висновки. наш досвід показав співвідносну тривалість оперативного втручання як в лапароскопічному, так і в «традиційному» відкритому варіанті, тривалість післяопераційного періоду при лапароскопічному втручанні нижча, інтенсивність больового синдрому та час відновлення функції кишківника в групі пацієнтів, яким виконано лапароскопічні втручання також менший, в порівнянні з операціями з традиційного доступу.

Тактика лікування травм прямої кишки та промежини

Маліновський С. Л., Гапонов В. В., Сулима В. П., Ющенко І. В., Нікітіна О. О.

Дніпровський державний медичний університет, м. Дніпро, Україна

Актуальність. Пошкодження прямої кишки є складною проблемою по декільком причинам. По–перше, у зв'язку з можливістю розвитку гнійно–запальних процесів у порожнині малого тазу та перитоніту; по–друге, із–за пошкодження анального сфінктера з подальшим розвитком порушень його функції; по–третє, із–за досить частих сполучених пошкоджень прямої кишки та оточуючих органів (сечостатевої системи, кісток тазу). Актуальність цієї проблеми зросла у зв'язку з військовими діями на території України.

Мета. Провести аналіз причини та оцінити ефективність лікувальної тактики при травматичних пошкодженнях прямої кишки та промежини.

Матеріали і методи. На стаціонарному лікуванні у проктологічному відділенні КНП "Міська клінічна лікарня № 6" ДМР, яка є клінічною базою кафедри хірургії № 1, у 2006–2021 рр. знаходилось на стаціонарному лікуванні 84 хворих з травмами прямої кишки та промежини. Чоловіків було – 53, жінок – 31, вік хворих коливався від 19 до 58 років. Для діагностики характеру пошкоджень крім фізикальних методів застосовували дослідження прямої кишки ректальним дзеркалом (аноскопом) та ректороманоскопію. При формулюванні клінічного діагнозу використовували в роботі клініко–статистичну класифікацію: S36.6 Травма прямої кишки, яка була розроблена на кафедрі хірургії №1 ДДМУ.

Результати. Спостерігались наступні ушкодження:

Відкритих непроникаючих колото–різаних травм прямої кишки без проникнення у черевну порожнину при пораненні промежини було 7, з них у двох хворих було неповне ушкодження сфінктера. Цим хворим була виконана первинна хірургічна обробка рани з ушиванням місця поранення серозної оболонки, у випадку з ушкодженням сфінктера провели пластику сфінктера.

– Відкритих проникаючих колото–різаних травм прямої кишки без проникнення у черевну порожнину при пораненні сідничної ділянки було 5. Мінновибухові такі поранення спостерігались у 4. Таким хворим була проведена первинна хірургічна обробка ран з ушиванням дефекту кишки та виведенням сигмостоми.

– Відкритих проникаючих колото–різаних травм прямої кишки при пораненні черевної стінки було 5. Хворим виконували ушивання дефекту кишки з виведенням сигмостоми.

– Закритих травм прямої кишки стороннім тілом з пошкодженням слизової оболонки та слизово–підслизового шару було 46. У них проводили зашивання дефекту слизово–підслизового шару, в післяопераційному періоді призначали мазеві ректальні перев'язки.

– Закритих рваних травм прямої кишки стороннім тілом з пошкодженням ректовагінальної перегородки було 5. Цим пацієнткам була виведена сигмостома та виконана первинна хірургічна обробка ран піхви та прямої кишки з пластикою ректовагінальної перегородки.

– Закрита травма прямої кишки стороннім тілом з позаочеревинним ушкодженням стінки кишки та сечового міхура була у 2. Хворим накладена сигмостома та епіцистостома, проведено широке дренивання параректальної клітковини.

– Закритих травм прямої кишки стороннім тілом з позаочеревинним ушкодженням стінки кишки було 5. Пацієнтам була накладена сигмостома та проведено дренивання параректальної клітковини з боку пошкодження кишки.

– Закритих травм прямої кишки стороннім тілом з проникненням у черевну порожнину та розвитком тазового серозно–гнійного перитоніту було 5. Цим хворим була проведена лапаротомія, ушивання ушкодження та формування сигмостоми, санація та дренивання черевної порожнини.

Більшість хворих з травмами прямої кишки без проникнення у черевну порожнину надходили в стаціонар у перші години після травмування, що давало змогу виконати при проведенні первинної хірургічної обробки рани ушивання дефекту кишки, якщо він був. Обов'язково після ушивання дефекту кишки накладали колостому. Рани промежини при всіх видах травмування велись відкритим шляхом. Хворі з травмами прямої кишки та промежини в післяопераційному періоді отримували антибактеріальну та протизапальну терапію, знеболюючі засоби, перев'яз-

ки. Зі стиханням запальних процесів призначали комплекс вправ для відновлення утримуючої функції анального сфінктера. Після загоєння ран пацієнтам з колостомами відновлювали природній пасаж кишкового вмісту. Летальних випадків не спостерігалось, у всіх хворих функціональні результати лікування задовільні.

Висновки.

Травмування прямої кишки частіше відбувається під дією сторонніх тіл і падіння на гострокінцеві предмети.

Успіх лікування травм прямої кишки залежить від своєчасності звернення за допомогою та адекватно вибраної лікувальної тактики та об'єму втручання.

Наявність проникаючих травм прямої кишки є показанням для накладення колостом та адекватного дренивання параректальної клітковини.

Застосована тактика лікування травм прямої кишки та промежини дозволяє досягати задовільних функціональних результатів.

Ургентна проктологічна допомога в гінекології

Мальцев В. М., Маланчук О. Б., Мальцев С. В., Поладич І. В.

Кафедра хірургії №1 Національний медичний університет ім. О. О. Богомольця,
КНП «Перинатальний центр м.Києва»,
КМКЛ № 18, м. Київ, Україна
Кафедра акушерства і гінекології № 1

Анатомічно та фізіологічно товста кишка і пряма кишка взаємопов'язані з органами малого таза, зокрема з маткою, яєчниками, піхвою. Внаслідок цього патологічні процеси одних, впливають на функцію інших. Разом з тим травми (оперативні, пологові, хуліганські, побутові) обумовлюють пошкодження прямої кишки спільно з піхвою, яєчниками, маткою. В таких випадках, необхідна ургентна проктологічна допомога.

Планова гінекологічна операція може ускладнитись травмою ободової кишки, прямої кишки незалежно як проводиться операція – відкрита чи лапароскопічна.

В пологах вірогідність розривів піхви та сфінктерного апарату прямої кишки виявляється в малому відсотку, але трапляється.

Побутова травма, частіше всього обумовлена сексуальними травмами з використанням механічних засобів.

Хуліганські травми, обумовлені насильницьким введенням у піхву, або пряму кишку механічних предметів, як правило в стані алкогольного сп'яніння.

Ми маємо можливість показати на клінічних прикладах хірургічну тактику у всіх чотирьох групах. Під час планової гінекологічної допомоги виклик проктолога в операційну в 2020–2022 рр. був 15 разів. В 5 випадках виклик був консультативним, в 10 випадках проктолог здійснив свої втручання, обумовлені проростанням пухлини в сигмоподібну кишку. Операція проктологічного профілю па-

ралебно з гінекологом виконана в повному об'ємі – резекція ректосигмоїдних злук та встановлення анастомозів.

Розрив тканин промежини в пологах підтверджений зверненням до проктолога в 12 випадках. Через 1,5 години після пологів в пологовий зал був викликаний проктолог. Під час огляду проктолога встановлений діагноз повний розрив піхви і прямої кишки з сфінктерним апаратом довжиною 15–16 см. Було виконано реконструктивно–пластичне втручання з відновленням цілісності прямої кишки, сфінктерного апарату та стінок піхви.

Подібне втручання було виконано жінкам при мастурбації тупим предметом з розривом стінки піхви і прямої кишки на висоті 8–10 см.

Пошкодження стінки піхви і стінки прямої кишки з ушкодженням сфінктера анального каналу спостерігалось в трьох випадках хуліганства. В одному випадку насильник ввів вказівний палець в пряму кишку, великий палець в піхву і порвав всі тканини, зробивши просвіт прямої кишки і піхви. В двох випадках травма була виконана введенням в піхву пляшки від шампанського. І в цих випадках в гінекологічному відділенні була виконана реконструктивно–пластична операція без колостомування.

На наш погляд своєчасне звернення жінок до проктолога дозволяє надати повноцінну висококваліфіковану допомогу пацієнтці.

Про необхідність проктологічних оглядів вагітних

Мальцев В. М., Маланчук О. Б., Мальцев С. В., Поладич І. В.

Кафедра хірургії №1, Національний медичний університет імені О. О. Богомольця,
КНП «Перинатальний центр м.Києва»,
КМКЛ № 18, м. Київ, Україна,
Кафедра акушерства і генекології № 1

Напередодні пологів, не важливо перших чи повторних, нерідко виникає питання про пологорозродження. Чи виконувати операцію кесарів розтин, чи народжувати per vias naturalis. Питання суперечливе, так як зміни в прямій кишці, можуть бути небезпечними для здоров'я роділлі. Небезпека залежить від присутності патології в анальному каналі, її виду, а також від змін м'язового шару промежини. При проктологічному огляді напередодні пологів можна вирішити питання про оперативне пологорозродження, тим самим попередити розвиток ускладнень з боку як пологових шляхів, так і порушень структури плода. Про патологію з боку тканин промежини, анального каналу, прямої кишки до пологів ні породіллі, ні лікар що її спостерігає, тим паче акушерка, можуть і не знати. А патологія, достатньо розповсюджена: геморої з випадінням слизової, випадіння прямої кишки, ректоцеле, синдром опущення

промежини, новоутворення тканин промежини, нориці, гнійні зміни в криптах анального каналу.

Під нашим спостереження в період 2020–2022 рр. знаходилось 206 вагітних. Всім вагітним за 1–1,5 місяці до пологів проводився проктологічний огляд. Огляд включав вербальний контакт проктолога, ректоскопію, ректороманоскопію. Такий підхід дозволив 57 роділлям виконати операцію кесарів розтин, в зв'язку з чим в них були виявлені синдром опущення промежини – 18 (31,6%), ректоцеле – 13 (22,8%), геморої з випадінням слизової прямої кишки – 26 (45,6%). Через 12–13 міс породіллям було запропонована хірургічна реабілітація.

Таким чином, прийнята нами тактика, дозволила покращити стан породіль на основі обґрунтованого підходу до пологорозродження.

Вибір методу формування довічної ілеостоми

Мельник В. М., Пойда О. І.

Кафедра хірургії № 1, Національний медичний університет імені О. О. Богомольця,
Колопроктологічний центр, Київ, Україна

Актуальність. Необхідність формування довічної ілеостоми виникає після виконання колектомії з екстирпацією прямої кишки. Зазначену операцію виконують у 5,1–6,4% пацієнтів, оперованих з приводу запальних захворювань товстої кишки. Функціонування довічної ілеостоми, яку формують за методом Бука, супроводжується значними втратами рідкого хімусу, в межах 900–1500 мл упродовж доби, призводить до значних метаболічних порушень, тяжких ознак постколектомічного синдрому. Відсутність герметичних калоприймачів до початку XXI століття і незручності догляду за вказаною ілеостоמוю спонукали розробці методів формування резервуарних ілеостом. Випорожнення цих ілеостом здійснювали керовано за допомогою зонду, виготовленого з еластичних матеріалів. Це виключало необхідність використання калоприймача. Недоліком зазначених резервуарних ілеостом, крім технічних труднощів формування і частих післяопераційних ускладнень, у 12,3–14,6% оперованих хворих, були значні втрати хімусу, аналогічні втратам з ілеостоми за Бруком, що не сприяло зменшенню вираженості ознак постколектомічного синдрому.

Мета роботи. Покращити результати хірургічного лікування пацієнтів з довічними ілеостомами.

Матеріал і методи. Розроблено спосіб формування резервуарної утримуючої ілеостоми. Сутність способу по-

лягає у створенні функціонального тонкокишкового резервуару, розташованого престомаально, складовими якого є вигини термінальної ділянки тонкої кишки та утримуючі клапани, створені за допомогою серозо-м'язових швів, розташовані проксимально та дистально від зазначених вигинів. Ілеостому формували справа за методом Брука. Створена таким чином утримуюча резервуарна ілеостома сприяє фізіологічній затримці просування вмісту тонкої кишки. Це покращує перебіг процесів кишкового травлення і всмоктування, значно зменшує втрати вмісту тонкої кишки через ілеостому, ступень вираженості постколектомічного синдрому.

Крім зазначеного способу формування резервуарної утримуючої ілеостоми також розроблено спосіб формування безрезервуарної утримуючої ілеостоми. Особливість цього способу полягає у створенні евагіату в термінальній ділянці відрізка тонкої кишки, виконанні мукозектомії термінальної ділянки цього евагіату, виведенні його через отвір в мезогастральній ділянці справа таким чином щоб ділянка демукозації була розташована на рівні стінок стомального отвору. Це сприяє неускладненому перебігу процесів загоєння ілеостоми. Демукозований евагіат розташований на рівні стінок стомального отвору виконує функцію утримуючої анатомічної структури оскільки

складовими його крім підслизової основи є серозо-м'язовий футляр термінальної ділянки стінки тонкої кишки.

За останні 10 років, з 2012 по 2021 рр. в Колопроктологічному центрі України довічну ілеостому було сформовано 9 пацієнтам. Серед них жінок було 5 (55,6%), чоловіків – 4 (44,4%). Їх вік становив 21–37 років. З приводу тяжкого перебігу хвороби Крона товстої кишки оперовано – 6 пацієнтів, виразкового коліту – 2, родинного аденоматозного поліпозу – 1. Радикальний етап хірургічного втручання у всіх оперованих хворих полягав у виконанні колектомії та екстирпації прямої кишки. Резервуарну утримуючу ілеостому було сформовано у 5 пацієнтів, з них у 2 – оперованих з приводу виразкового коліту, 2 – хвороби Крона товстої кишки, 1 – родинного аденоматозного поліпозу. Спосіб формування безрезервуарної утримуючої ілеостоми було використано у 4 пацієнтів з хворобою Крона товстої кишки.

Результати. Післяопераційний перитоніт виник у 1 пацієнта після формування резервуарної утримуючої ілеостоми, оперованого з приводу хвороби Крона товстої кишки, внаслідок неспроможності серозо-м'язових швів в ділянці сформованого тонкокишкового резервуара. Внаслідок цього було виконано резекцію тонкої кишки в ділянці неспроможності, сформовано ілеостому за Бруком. На підставі макроскопічного і патгістологічного дослідження видаленого макропрепарата в ділянці неспроможності було встановлено рецидив хвороби Крона, що ймовірніше всього спровокувало неспроможність серо-

зо-м'язових швів. Випадків післяопераційної летальності не було. Виникнення рецидиву хвороби Крона в ділянці резервуарної ілеостоми слугувало підставою для розробки і впровадження способу формування безрезервуарної утримуючої ілеостоми, який виключає виконання хірургічних маніпуляцій в престомальній ділянці тонкої кишки, які могли б створювати ризик виникнення рецидиву захворювання. Випадків рецидиву захворювання хвороби Крона в тонкій кишці у пацієнтів з безрезервуарною утримуючою ілеостою не було.

У всіх оперованих пацієнтів після формування резервуарної і безрезервуарної утримуючих ілеостом спостерігали значне зменшення втрат кишкового вмісту, до 300–500 мл упродовж доби, кашоподібну його консистенцію, значне збільшення маси тіла, помірно виражені ознаки постколектомічного синдрому, що вказує на покращення перебігу процесів кишкового травлення і всмоктування.

Висновки.

1. Формування утримуючої довічної ілеостоми у пацієнтів після колектомії і екстирпації прямої кишки є важливим чинником покращення перебігу процесів кишкового травлення і всмоктування, попередження тяжких форм постколектомічного синдрому.

2. Вибір способу формування довічної утримуючої ілеостоми повинен бути диференційованим залежно від діагнозу основного захворювання, наявних чинників ризику рецидиву його виникнення.

Реконструктивно-відновні операції при непухлинних захворюваннях товстої кишки в нестандартних умовах

Мельник В. М., Пойда О. І.

Кафедра хірургії № 1, Національний медичний університет імені О. О. Богомольця, Київ, Україна

Актуальність. Відомо, що реконструктивно-відновні операції найчастіше виконують після колектомії, наднизької передньої резекції прямої кишки, мукозектомії хірургічного анального каналу. Зазначена радикальна операція є стандартом хірургічного лікування непухлинних захворювань товстої кишки, зокрема, родинного аденоматозного поліпозу, виразкового коліту, а також, за даними окремих авторів, хвороби Крона товстої кишки при тотальному її враженні. Збереження при цій операції сфінктерного апарату прямої кишки і можливість виконання достатньо складних реконструктивно-відновних операцій, а саме, формування тазового тонкокишкового резервуара та резервуарно-анального або ілеоендоанального анастомозів забезпечують сприятливі функціональні результати, належний рівень якості життя оперованих хворих. Однак у 28–32% пацієнтів при виконанні реконструктивно-відновних втручань мають місце значні технічні труднощі внаслідок нестандартних умов, що виникають після радикального етапу хірургічного лікування.

До таких нестандартних умов відносять: коротку брижку тонкої кишки, функціональні порушення тонкої кишки у вигляді синдрому подразненої тонкої кишки, розсіпний тип архітекtonіки верхньої брижової артерії, нетипові анатомічні взаємовідношення між відрізками клубової кишки та демукозованого хірургічного анального каналу особливо після вимушеної резекції термінальної ділянки зазначеної клубової кишки.

Мета роботи. Покращити результати хірургічного лікування тяжких непухлинних захворювань товстої кишки при нестандартних умовах виконання реконструктивно-відновних операцій шляхом удосконалення їх технічних аспектів: нових методів мобілізації та дислокації тонкокишкового трансплантата в порожнину малого тазу, тазового тонкокишкового резервуару, ілеоендоанального анастомозу.

Матеріал і методи. Розроблено новий спосіб дислокації тонкокишкового трансплантата в порожнину малого тазу після колектомії з наднизькою передньою резекцією

ею прямої кишки, резекції термінальної ділянки клубової кишки, мукозектомії хірургічного анального каналу. Він передбачає мобілізацію кореня брижі тонкої кишки, перетинання верхньої брижової артерії та прямих її судин на певних рівнях залежно від особливостей їх ангіоархітекτονіки. Це забезпечує збільшення довжини трансплантату та можливість його дислокації в порожнину малого тазу.

Розроблено спосіб тазового тонкокишкового резервуара нового типу. Особливість техніки його формування полягає у створенні двох факторів затримки просування вмісту тонкої кишки: фіксованих анатомічних вигинів тонкої кишки та утримуючого клапана розташованого проксимальніше цих вигинів. Наявність двох факторів затримки просування вмісту по тонкій кишці – фіксованих анатомічних вигинів та утримуючого клапана покращувало перебіг процесів фізіологічної затримки просування вмісту тонкої кишки, процесів кишкового травлення та всмоктування.

Розроблено новий спосіб ілеоендоанального анастомозу. Відповідно до способу відрізків хірургічного анального каналу з'єднують з відрізком клубової кишки поверхнями однорідних тканин, зокрема, підслизових основ цих відрізків, що сприяє фізіологічному перебігу процесів загоєння.

За останні 5 років зазначені способи нових реконструктивно-відновних операцій використано у 32 пацієнтів, з них чоловічої статі було – 18(56,2%), жіночої – 14(43,8%). Радикальний етап у всіх пацієнтів передбачав виконання колектомії, наднизької передньої резекції прямої кишки, мукозектомії хірургічного анального каналу. У 11 (34,4%) крім зазначеного обсягу радикальної операції вимушено видаляли термінальну ділянку тонкої кишки, протяжністю 15–120 см.

Нові способи дислокації тонкокишкового трансплантату використано у 11 (34,4%) пацієнтів після вимушеної резекції термінальної ділянки клубової кишки, спосіб формування тазового тонкокишкового резервуару – у 14 (43,7%), з них – у 11 після видалення термінальної ділянки тонкої кишки, у 3 – з наявним синдромом подразненої тонкої кишки. Спосіб формування ілеоендоаналь-

ного анастомозу було використано у всіх 32 (100%) оперованих пацієнтів.

Результати. Ускладнення, обумовлені виконанням реконструктивно-відновного етапу хірургічного втручання виникли у 3(9,4%) пацієнтів. З них абсцес порожнини малого тазу – у 1, внутрішня тонкокишково-півхова норія – у 1, ішемічний резервуарит також у 1.

Отримані сприятливі функціональні результати у переважній більшості оперованих пацієнтів: наблизена до фізіологічної кількість випорожнень протягом доби, задовільні показники функції анального тримання, I (легкий) ступінь постколектомічного синдрому.

Висновки.

1. Нестандартними умовами виконання реконструктивно-відновних операцій при непухлинних захворюваннях товстої кишки є зменшення протяжності тонкої кишки у зв'язку з вимушеним видаленням термінальної ділянки клубової кишки, наявний синдром подразненої тонкої кишки, коротка брижа тонкої кишки, розсипний тип архітекτονіки верхньої брижової артерії.

2. При нестандартних умовах виконання реконструктивно-відновних операцій після радикального хірургічного лікування непухлинних захворювань товстої кишки важливим є удосконалення способів мобілізації та дислокації тонкокишкового трансплантата, формування тазового тонкокишкового резервуару, ілеоендоанального анастомозу.

3. Використання розроблених способів мобілізації та дислокації тонкокишкового трансплантата в порожнину малого тазу, формування тазового тонкокишкового резервуару, ілеоендоанального анастомозу сприяло збільшенню можливості виконання реконструктивно-відновного етапу хірургічного втручання при нестандартних умовах, зменшенню ризику виникнення післяопераційних ускладнень, покращенню функціональних результатів, зменшенню частоти виникнення та ступеня вираженості постколектомічного синдрому та синдрому вторинної анальної інконтиненції у переважній більшості оперованих хворих.

Ультразвукова діагностика ускладнень в ранньому післяопераційному періоді у хворих після накладання товстокишкового анастомозу

**Милиця М. М., Казаков В. С., Стебляк В. В., Милиця К. М.,
Постоленко М. Д., Солдусова В. В.**

ДЗ «Запорізька медична академія післядипломної освіти», Запоріжжя, Україна

Вступ. Однією з основних задач в абдомінальній хірургії при накладанні товстокишкових анастомозів є діагностика розвитку локальних ускладнень в ранньому післяопераційному періоді. Незважаючи на інтенсивне зростання кількості операцій, вдосконалення хірургічних техноло-

гій і розширення обсягів оперативного втручання, частота розвитку післяопераційних внутрішньочеревних ускладнень залишається досить високою. Для діагностики післяопераційних внутрішньочеревних ускладнень в клінічній практиці широке поширення набуло УЗД черевної по-

рожнини. Переваги ультразвукового методу: швидке і досить точне отримання діагностичної інформації неінвазивним способом; можливість проведення дослідження безпосередньо біля ліжка хворого; відсутність променевого навантаження; повна безпека виконання багаторазових досліджень в динаміці; реальність проведення інвазивної внутрішньочеревної діагностики під візуальним контролем; відносна економічна доступність.

Мета дослідження. Дослідити можливості використання ультразвукової діагностики в ранньому післяопераційному періоді для виявлення ускладнень у хворих після накладання товстокишкових анастомозів та визначення подальшої тактики ведення.

Матеріали і методи. 183 хворих, прооперованих з накладанням первинного безперервного дворядкового ТКА на лівих відділах товстої кишки. З них обстежено 75 (40,9%) хворих з підозрою на неспроможність анастомозу, які поділені на 2 групи, залежно від наявності неспроможності ТКА: 1 група – 32 хворих, у яких зафіксована неспроможність ТКА (медіана віку хворих – 65 (57; 75) років, 2 група (контрольна) – 43 хворих, без неспроможності анастомозу, (медіана віку хворих – 63,5 (58,5; 70,5) років

Результати та їх обговорення. Проаналізовано дані ультразвукової картини стану кишкових анастомозів в динаміці раннього післяопераційного періоду, на 3–ю і 7–му добу з метою виявлення і систематизації ознак неспроможності ТКА.

Критеріями направлення на УЗД на 3–ю і 7–му добу післяопераційного періоду були: підвищення температури тіла $\geq 38^{\circ}\text{C}$, лейкоцитоз у крові $\geq 12 \times 10^9$ г/л, зміна кількості, характеру виділень з дренажів, біль та дискомфорт

у лівих відділах черевної порожнини.

Найдостовірнішими ультразвуковими ознаками неспроможності ТКА були наявність газу поза просвітом кишки, яка відзначалася у 9 (28,1%) хворих групи 1 на 3–ю добу і у 5 (15,6%) – на 7–му добу після операції, а також наявність рідинного утворення в зоні ТКА у 6 (18,8%) і 12 (37,5%) пацієнтів, відповідно. Обидві зазначені ультразвукові ознаки у пацієнтів 2 групи були відсутні. Також достовірно частіше і в більш ранні терміни відзначалося відновлення перистальтики кишки в зоні ТКА при його спроможності, що встановлено у 14 (32,5%) хворих 2 групи на 3–й і у 29 (67,4%) хворих на 7–му добу після операції відповідно, в той час як при неспроможності ТКА ця ознака на 3–ю добу, не відзначалася у хворих 1 групи, а на 7–му реєструвалася лише у 7 (21,9%; $\chi^2 = 31,2$; $P < 0,05$) пацієнтів. Отже, ультразвукові ознаки неспроможності ТКА на 3 добу встановлені у 15 (46,8%) хворих 1 групи, що привело до зміни тактики лікування у 7 (46,6%) з них; на 7 добу у 17 (53,1%) хворих, що призвело до зміни тактики лікування у 4 (23,5%) з них відповідно.

Висновки. Ультразвукові ознаки неспроможності ТКА встановлені у 15 (46,8%) хворих 1 групи на 3 добу, що привело до зміни тактики лікування у 7 (46,6%) з них, та у 17 (53,1%) хворих на 7 добу, що привело до зміни тактики лікування у 4 (23,5%) з них відповідно. Рання діагностика ускладнень дозволила змінити тактику і об'єм інтенсивної терапії з попередженням подальших ускладнень. Своєчасна діагностика ранніх ознак неспроможності анастомозу дозволяє прогнозувати подальший перебіг захворювання, що забезпечує зниження кількості ускладнень та тяжкості їх перебігу.

Додаткове укріплення товстокишкового анастомозу та його вплив на виразність обсіменіння черевної порожнини

Милиця М. М., Милиця К. М., Стебляк В. В., Постоленко М. Д., Солдусова В. В., Казаков В. С.

ДЗ «Запорізька медична академія післядипломної освіти», м. Запоріжжя, Україна

Актуальність. Надійність кишкового шва залишається одним з найважливіших та найактуальніших аспектів у хірургії шлунково–кишкового тракту, у зв'язку з тим що останній лежить в основі більшості операцій. Незмінно високою залишається частота виникнення післяопераційних ускладнень, що також призводить до тяжких наслідків та незадоволення результатами операцій у хірургів по всьому світу. Одним з важливих факторів, що знижує міцність анастомозів є інфікування тканин. За даними проведених досліджень, інфікування анастомозу відбувається при безпосередньому контакті шовного матеріалу із просвітом та вмістом кишківника. При цьому мікрофлора проникає в товщу зшитих тканин, що у подальшому призводить до розвитку запалення. Підвищена проникність ділянки анастомозу сприяє потраплянню інфекційних агентів до черевної порожнини та розвитку пери-

тоніту, що в свою чергу викликає активацію та збільшення кількості біологічно активних речовин, які викликають порушення мікроциркуляції в стінці кишки. До цього часу немає єдиної точки зору на причини які викликають неспроможність кишкових анастомозів, а також на хірургічну тактику при її виникненні. Тому постійно виникає необхідність пошуків оптимальних варіантів накладання кишкового шва та розробка нових методів профілактики його неспроможності.

Мета роботи. Дослідити вплив додаткового укріплення товстокишкового анастомозу (ТКА) з використанням сучасних адгезивних матеріалів на виразність обсіменіння черевної порожнини у хворих з інсулінорезистентністю (ІР).

Матеріали та методи. Обстежено 80 хворих з інсулінорезистентністю (ІР), яким було прооперовано опера-

тивне втручання з накладанням товстокишкового анастомозу (ТКА) (медіана віку хворих – 64 (57; 71) років). Усі хворі поділені на 2 групи, залежно від методу укріплення шва ТКА: 1 група – 40 хворих, яким виконане накладання однорядового безперервного шва (ОБШ) ТКА (медіана віку хворих – 65 (57; 75) років, 2 група – 40 хворих, яким виконане накладання ОБШ ТКА, та, з метою герметизації та укріплення зони анастомозу додавали сучасний адгезив для тканин Н–бутилціаноакрилат (медіана віку хворих – 63,5 (58,5; 70,5) років. Визначали спектра мікробної флори виділень з дренажів поблизу анастомозу.

Результати. У хворих з ІР, яким з метою додаткового укріплення зони ТКА після накладання ОБШ використовували адгезив для тканин Н–бутилціаноакрилат, зустрічалася достовірно менша кількість пацієнтів з поєднанням 2 різних штамів мікроорганізмів порівняно з хвори-

ми, яким накладали ОБШ ТКА без додаткового укріплення (2(5,0%) хворих проти 9(22,5%)) ($\chi^2=5,17$, $df=1$; $p<0,05$), достовірно більше пацієнтів з відсутнім ростом мікроорганізмів у посівах з зони анастомозу (11(27,5%) хворих проти 3(7,5%) хворих відповідно) ($\chi^2=5,54$, $df=1$; $p<0,05$), а також менша кількість випадків високого ступеня обсіменіння зони анастомозу (у 3,48 рази ($\chi^2=7,68$, $df=1$; $p<0,05$)), з переважанням обсіменінням легкого ступеня (у 3,35 рази ($\chi^2=15,24$, $df=1$; $p<0,05$)).

Висновок. Використання сучасного адгезиву для тканин Н–бутилціаноакрилату з метою укріплення зони товстокишкового анастомозу з накладанням однорядного безперервного шва у хворих з інсулінорезистентністю сприяє достовірному зниженню забруднення зони довкола анастомозу порівняно з хворими без додаткового укріплення.

Рівень деяких маркерів запалення при неускладненій дивертикулярній хворобі товстої кишки

Міщук В. Г., Мізюк Т. М.

Івано–Франківськ, Україна

Дивертикулярна хвороба (ДХ) – анатомічні зміни товстої кишки, що полягають у випинанні її слизової та підслизової оболонки через м'язевий шар з подальшим розвитком кишень – дивертикулів та може мати безсимптомний перебіг чи проявлятися постійними або рецидивуючими симптомами і ускладненнями. На думку ж А. Tursi et al. [2020] ДХ товстої кишки розвивається, коли дивертикульоз стає симптоматичним, а серед його основних проявів є біль в животі, постійні резистентні здугтя, зміни в роботі кишечника та ускладнення (запалення, абсцеси, кровотечі, перфорації та інші). Поширеність дивертикульозу в Європі та США постійно зростає, діагностуючись у 5,3% пацієнтів віком від 30 до 39 років, 8,7% – у осіб від 40 до 49, 19,4% – від 50 до 59 і 29,6% – у людей старше 60 років [А. Tursi et al., 2020]. Часто дивертикульоз і його симптоми викликані запаленням низького ступеня інтенсивності, мають рецидивуючий характер і розглядаються як неускладнена дивертикулярна хвороба (SUDD), рідше – гостре запалення високого ступеня – гострий дивертикуліт. Серед патогенетичних механізмів розвитку симптомів у таких пацієнтів розглядаються, окрім запалення, зростання секреції нейропептидів у слизовій оболонці товстої кишки, значне ослаблення експресії транспортера серотоніну. Специфічним маркером запалення в товстій кишці є фекальний кальпротектин, що виділяється в основному з кишкових гранулоцитів, а його можна використовувати для диференційної діагностики між запальними і функціональними ураженнями товстої кишки та визначення ступеня першого.

Метою дослідження було встановити зміни рівня кальпротектину у випорожненнях та концентрації С–реак-

тивного протеїну в сировотці крові при різних типах ДХ, згідно класифікації V.Lembske [2015].

Матеріал і методи. Обстежено 48 хворих на ДХ товстої кишки та 10 здорових осіб. З обстежених на ДХ було 35,42% чоловіків та 64,58% – жінок. В залежності від віку за результатами колоноскопії або комп'ютерної томографії ДХ діагностовано у 9 (18,75%) хворих віком від 44 до 60 років, у 35 (72,92%) – від 60 до 75 років та у 4 (8,33%) обстежених віком – понад 75 років. В залежності від локалізації дивертикулів у сигмоподібній кишці вони виявлені у 16 (33,3%), нисхідному відрізку товстої кишки – у 11 (22,92%), одночасно у нисхідному відрізку та сигмоподібній кишці – у 17 (35,42%), висхідній і поперековій одночасно – у 4 (8,33%). Що до кількості дивертикулів, то множинні (понад 10) діагностовано у 7 (14,58%), від 5 до 2 – у 24(50%) та поодинокі (1–2) – у 9 (18,75%) хворих. Визначення рівня кальпротектину в зразках калу проводилось імуноферментним методом. Також у цих хворих визначали концентрацію С–реактивного протеїну в крові імунотурбіметричним методом.

Результати і їх обговорення. Аналіз показників визначення кальпротектину у фекаліях хворих на симптоматичну неускладнену ДХ свідчить про його підвищення у порівнянні з показниками здорових у 2,98 рази (відповідно, $44,96\pm 2,86$ мкг/г і $15,11\pm 4,20$ мкг/г, $P<0,05$). У хворих на рецидивуючий дивертикуліт без ускладнень рівень фекального кальпротектину становив $67,29\pm 2,86$ мкг/г, достовірно ($P<0,05$) перевищуючи показник у пацієнтів на симптоматичну неускладнену ДХ. На можливість розвитку дивертикулітів також вказує підвищення концентрації С–реактивного білка до $6,28\pm 0,30$ мг/л (у здорових

–2,3±0,2мг/л. Аналіз рівня кальпротектину у випорожненнях в залежності від кількості дивертикулів засвідчив його більш виражене підвищення (до 70,37±2,95мкг/г. Як відомо з даних літератури, кальпротектин є привабливим біомаркером, який відображає вираженість запального процесу в кишечнику, дозволяє диференціювати його з синдромом подразненої кишки, а останнім часом з інфекцією *Clostridium difficile*, підозрювати коло ректальний рак, целиакию і дивертикулярну хворобу, а визначення цього білка має високу точність, відтворюваність і практич-

ність. Тим більше, що як вказують M.R.Konikoff et al [2006] рівень кальпротектину вище 50 мкг/г обов'язково свідчить про запальний процес в кишечнику. За даними Tursi et al [2012] рівень кальпротектину вище 60 мкг/г корелює з гострими ускладненнями з боку кишечника. Таким чином дослідження рівня фекального кальпротектину може служити маркером важкості перебігу дивертикулярної хвороби, розвитку дивертикулітів та оцінки ефективності лікування.

Родинний аденоматозний поліпоз. Сучасна хірургічна стратегія і тактика

Пойда О. І., Мельник В. М., Короленко В. Б.

Кафедра хірургії № 1, Національний медичний університет імені О. О. Богомольця, Київ, Україна

Актуальність. Родинний аденоматозний поліпоз товстої кишки – генетично детерміноване захворювання, що успадковується за аутосомно–домінантним типом, характеризується появою в ранньому віці значної кількості тубулярних аденом в ободовій і прямій кишці. Показники захворюваності становлять 1 випадок на 8300 – 29000 новонароджених. Клінічний перебіг захворювання полягає у виникненні виражених метаболічних порушень, малігнізації поліпів у 80–100% хворих, що призводить до летального наслідку при досягненні пацієнтом віку 35–45 років.

Єдиним ефективним методом лікування таких пацієнтів є хірургічне втручання. Радикальний етап хірургічного втручання у переважній більшості випадків полягає у виконанні колектомії, наднизької передньої резекції прямої кишки, мукозектомії хірургічного анального каналу. Реконструктивно–відновний етап – у формуванні тазового тонкокишкового резервуару та резервуарно–анального або ілеоендоанального анастомозу.

Тяжкий клінічний перебіг захворювання, облігатність малігнізації поліпів, значні технічні труднощі виконання хірургічних втручань, часті післяопераційні ускладнення – у 21–32 % оперованих хворих вимагають удосконалення хірургічної стратегії і тактики його лікування.

Мета роботи. Покращити результати хірургічного лікування хворих на родинний аденоматозний поліпоз.

Матеріал і методи. Під хірургічної стратегією і тактикою при родинному аденоматозному поліпозі розуміємо своєчасну діагностику захворювання, виконання радикальної операції – колектомії з наднизькою передньою резекцією прямої кишки, мукозектомії хірургічного анального каналу до зубчастої лінії, формування тонкокишкового резервуара, його дислокацію в порожнину малого тазу, ілеоендоанального анастомозу, захист створеної конструкції тонкокишкового резервуару з ілеоендоанальним анастомозом шляхом формування протектуючої петлевої ілеостомі, профілактику післяопераційних ускладнень, оцінку резуль-

татів лікування. Перевагу надаємо виконанню первинних реконструктивно–відновних операцій.

Мукозектомію виконуємо без видалення підслизового шару, що виключає пошкодження внутрішнього сфінктера прямої кишки, сприяє збереженню його функції. Використовуємо розроблені нові оригінальні способи формування ілеоендоанального анастомозу і тонкокишкового резервуару. Формування ілеоендоанального анастомозу передбачає розміщення відрізка тонкої кишки і його брижі проксимальніше рівня зубчастої лінії, значної частини внутрішнього сфінктера (підшкірної, поверхневої і частково глибокої його порції), а також зовнішнього сфінктера. Тонкокишковий резервуар створюємо проксимальніше анастомозу на 3–4 см у вигляді анатомічних вигинів тонкої кишки без перетинання і зшивання її стінки. Особливістю зазначеної анатомо–функціональної конструкції є розташування тонкокишкового резервуару проксимальніше створеного анастомозу. Це виключає статичне навантаження стінок резервуару і його вмісту на сфінктерний апарат прямої кишки, попереджує, таким чином, порушення функції анального тримання.

За період з 2012 по 2021 рік в Колопроктологічному центрі України на лікуванні з приводу родинного аденоматозного поліпозу знаходилося 17 хворих. Жінок було 9 (52,9 %), чоловіків – 8 (47,1 %), їх вік становив 18–29 (21,3 ± 5,1) років. Проліферативний родинний поліпоз був діагностований у 16 (88,2 %), з них у 12 – аденоматозний, у 4 – аденопапіломатозний. Гамартомний сімейний поліпоз (синдром Пейтца–Егерса) відзначений у 1 пацієнтки, яка померла в передопераційному періоді від тромбоемболічних ускладнень. Оперували 16 хворих, всіх з приводу проліферативної форми родинного поліпозу. Тотальне ураження товстої кишки встановлено у 13 (81,3 %) хворих, субтотальне – у 3 (18,7%). У середньонижньоампулярному відділі прямої кишки у цих пацієнтів поліпів не було.

Обсяг операції у 13 (81,3 %) пацієнтів, з числа оперованих, полягав у виконанні колектомії, наднизької передньої

резекції прямої кишки, мукозектомії хірургічного анального каналу до зубчастої лінії без видалення підслизового шару, формуванні тонкокишкового резервуару нового типу, ілеоендоанального анастомозу, у 3 (18,7%) – виконували колектомію, низьку передню резекцію прямої кишки, формували ілеоректальний анастомоз. Протекуючу петлеву ілеостому створювали у 13 (81,3%) хворих після формування тонкокишкового резервуару, ілеоендоанального анастомозу. Первинні реконструктивно-відновні операції були виконані у 12 (75,0%) пацієнтів, вторинні – у 4 (25,0%).

Результати. Післяопераційні ускладнення виникли у 3 (18,7%) пацієнтів, переважно після вторинних реконструктивно-відновних операцій. З них нагноєння операційної рани – у 2, пневмонія – у 1. Випадків післяопераційної летальності не було. У 1 пацієнта після колектомії з низькою передньою резекцією прямої кишки в залишеному нижньоампулярному відділі прямої кишки виник рецидив поліпозу та малигізація поліпа через 3 роки після хірургічного втручання, що було підставою для виконання екстирпації куки прямої кишки, формування довічної ілеостоми.

Функціональні результати через 1 рік після оперативного втручання були наступні. Частота стільця 3–5 разів на добу становила – у 10 (62,5%) хворих, відсутність діарейного синдрому – у 11 (68,7%), постколектомічний синдром I ступеня діагностовано у 13 (81,3%), II ступеня – у 3 (18,7%). Синдром вторинної анальної інконтиненції I–II ступеня встановлено у 2 (12,5%) хворих після вторинних реконструктивно-відновних операцій внаслідок тривалого періоду, в межах 2–3 років, «відключеного анального каналу».

Висновки. 1. При родинному аденоматозному поліпозі перевагу слід надавати радикальним, первинним реконструктивно-відновним операціям.

2. Оптимальною операцією вибору вважаємо колектомію з наднизькою передньою резекцією прямої кишки, мукозектомією хірургічного анального каналу до зубчастої лінії, формування тонкокишкового резервуару, ілеоендоанального анастомозу.

Хронічний колостаз: сучасний стан проблеми, діагностичний алгоритм, диференційований підхід до вибору лікувальної тактики

Пойда О. І., Мельник В. М., Яремчук Г. О.

Кафедра хірургії №1, Національний медичний університет імені О. О. Богомольця,
Колопроктологічний центр України, Київ, Україна

Вступ. Хронічний коло–проктогенний стаз – це функціональне, а з часом і органічне ураження товстої кишки, симптомами якого є стійкі закрепи, що супроводжуються болем та здуттям живота, в тяжких випадках явищами інтоксикації та механічної непрохідності товстої кишки. Хронічним коло–проктогенним стазом постійно або періодично в різних країнах страждає кожна третя – четверта доросла людина. Захворювання становить 25–60% від усіх патологічних станів травного каналу. Найвищий його рівень відзначено серед населення економічно розвинутих країн: Великобританії – 50%, Німечції – до 30%, Франції – понад 20%, США – 25%, Україні – 37%.

Мета. Покращити результати діагностики та лікування хронічного коло–проктогенного стазу шляхом удосконалення методів його діагностики консервативного та хірургічного лікування.

Матеріал і методи. Для визначення лікувальної тактики проводили комплексне обстеження пацієнта: 1-й етап передбачав анкетування, оцінку скарг даних анамнезу захворювання; стандартне обстеження органів та систем з метою виключення вторинних закріпів; проктологічний огляд, оглядову рентгенографію черевної порожнини, іригоскопію (в двох фазах), колоноскопію, КТ, МРТ органів черевної порожнини та малого тазу (за по-

казаннями); 2-ий етап включав проведення функціональних методів дослідження (транзиту кишкового вмісту по травному каналу, проктографію, дефекографію, функціональне дослідження пластичних, кінетичних та сенсорних властивостей прямої кишки методом комп'ютерної пневмокінезометрії). Після завершення діагностики захворювання визначали тип стазу: кологенного, проктогенного (інертна пряма кишка I–II типу, дисинергія тазового дна I–III типу), змішані форми. За ступенем компенсації: компенсований, субкомпенсований, декомпенсований. Показаннями до хірургічного лікування були наступні: рефрактерність до адекватного консервативного лікування при субкомпенсованій стадії більше 6 місяців, декомпенсована стадія хронічного коло–проктогенного стазу, розвиток ускладнень захворювання.

В Колопроктологічному центрі України – клінічній базі кафедри хірургії №1 НМУ імені О. О. Богомольця за 2012–2021 роки було обстежено 605 хворих з хронічним коло–проктогенним стазом, з них: 437 (72,2%) – жінок, 168 (27,8%) – чоловіків, більшість з них – 495 (81,8%) були пацієнти працездатного віку. Консервативне лікування проведено 574 (94,9%) пацієнту. Використовували наступні методи консервативної терапії, зокрема, поведінкову терапію: дотримання режиму дня, формування рефлекс-

су до дефекації, гімнастику, посилення фізичної активності; дієтотерапію, що передбачала вживання в межах 70% продуктів рослинного походження багатих клітковиною, вживання рідини – мінімум 2–2,5 л на добу, препаратів, що містять харчові волокна, послаблюючі препарати (per os або ректально), очисні та лікувальні клізми, про – та пребіотики, прокінетики, ЛФК, масаж живота, рефлексотерапію, магнітотерапію, біофідбек – тренінг (метод біологічного зворотнього зв'язку), санаторно-курортне лікування (вживання мінеральних вод, бальнеологічне лікування).

Хірургічне лікування було виконане у 31 (5,1%) пацієнта виключно при декомпенсованому колопроктогенному стазі. Вибір обсягу хірургічного втручання залежав від типу колостазу. Пацієнтам з кологенним стазом виконували субтотальну дистальну резекцію товстої кишки – у 10 (32,3%), колектомію – у 2 (6,4%); з наявним колопроктогенним стазом – субтотальну дистальну резекцію з резекцією прямої кишки – у 16 (51,6%), колектомію з резекцією прямої кишки – у 3 (9,7%). Обґрунтовано були виключені показання до хірургічного лікування при дисинергії тазового дна (форма проктогенного стазу).

Результати та обговорення. Використання комплексного консервативного лікування дозволило досягти повного відновлення самостійного стільця у 206 (34,1%) пацієнтів, покращення клінічного перебігу захворювання та показників функції випорожнення – у 374 (61,8%),

суттєвих позитивних змін при консервативному лікуванні не отримано лише у 25 (4,1%) пацієнтів.

У оперованих пацієнтів відзначено відсутність затримки та самостійність випорожнень без застосування прокінетиків та очисних клізм. Частота випорожнень становила 2–4 рази протягом доби. Час транзиту сульфату барію по кишковому каналу у більшості оперованих пацієнтів, за даними рентгенологічних досліджень, вказував на відновлену його фізіологічність.

Висновки.

1. Визначення лікувальної тактики при хронічному коло-проктогенному стазі ґрунтується на результатах комплексного обстеження хворого, ретельній оцінці результатів раніше проведеного консервативного лікування.

2. Використання комплексного консервативного лікування дозволило досягти

повного відновлення самостійного стільця у 206 (34,1%) пацієнтів; покращення клінічного перебігу захворювання та показників функціонального стану у 374 (61,8%), суттєвих змін після проведеного лікування не спостерігали – у 25 (4,1%) пацієнтів.

3. Удосконалення діагностики, методів консервативного лікування, хірургічних втручань при хронічному колопроктогенному стазі дозволило зменшити кількість пацієнтів з виконаними хірургічними втручаннями до 31 (5,2%) та отримати у них позитивні функціональні результати.

Зміни внутрішньокишкового тиску при реконструктивно-відновних операціях у стомованих хворих

Русин В. І., Чобей С. М., Болдіжар О. О., Дутко О. О.

Кафедра хірургічних хвороб, Медичний факультет, ДВНЗ «Ужгородський національний університет», м. Ужгород, Україна

Актуальність. Закономірним наслідком будь-якого хірургічного втручання на черевній порожнині є підвищення тиску у всіх відділах травної системи, рівень якого залежить від вихідного захворювання, підготовки до операції, об'єму хірургічного втручання й ряду інших факторів. Провідну роль в порушенні загоювання кишкового шва також належить внутрішньокишковій гіпертензії. Внутрішньокишковий тиск (ВКТ) призводить до локального порушення капілярного кровотоку, змін взаємодії симпатичної та парасимпатичної іннервації, гіпоксії слизової оболонки стінки кишки.

Мета роботи. Вивчити вплив внутрішньокишкового тиску на процес загоєння товстокишкового анастомозу та оптимізувати спосіб корекції внутрішньокишкової гіпертензії після оперативного втручання.

Матеріали та методи. У 30 пацієнтів з одноствбовими колостомами, які були сформовані після резекції сигмовидної кишки (з приводу раку сигмовидної киш-

ки – у 12, перфорації дивертикулів сигмовидної кишки – у 10, та завороту доліхосигми – у 8 хворих) вимірювали ВКТ в післяопераційному періоді після реконструктивно-відновної операції, яка була виконана через 3 місяці після первинної операції. При цьому однорядний інвагінаційний товстокишковий анастомоз (ТКА) за розробленою методикою виконали – 17, ручний дворядний ТКА – 3, апаратний циркулярний ТКА – 10 хворим. Під час операції на рівні анастомозу встановлювали трансанальний дренаж і за допомогою цифрового датчика абсолютного тиску проводили моніторинг внутрішньокишкового тиску протягом 72 годин після операції 6 раз на добу (патент України № 144168).

Результати. У післяопераційному періоді в зоні анастомозу відзначалися коливання ВКТ протягом доби в середньому до $5,3 \pm 0,1$ мм рт. ст., з подальшим зниженням цього рівня наступні 12–20 год. до $2,1 \pm 0,3$ мм рт. ст. Після промивання трансанального дренажу рівень ВКТ знижував-

я в середньому на $3,0 \pm 1,3$ мм рт. ст. Це зниження утримувалося протягом 3–5 год, після чого відмічалось поступове зростання рівня ВКТ.

При застосуванні традиційного дворядного анастомозу серед 3 хворих відмічені неспроможність ТКА (1 випадок) та анастомозит (1 випадок). Апаратний ТКА виконано 10 хворим, у 1 пацієнта розвинувся анастомозит. У всіх хворих з порушеннями загоєння анастомозу відмічалось підвищення ВКТ через 16–60 год. до $11,4 \pm 0,2$ мм рт. ст., з піком близько 16,3–17,1 мм рт. ст., що спостері-

галось аж до розвитку неспроможності анастомозу, з наступним різким зниження ВКТ. Стійке підвищення ВКТ з критичним рівнем 16,3–17,1 мм рт. ст. і тривалістю впливу його протягом 12–18 год. є передумовою неспроможності анастомозу.

Висновки. Стійке підвищення ВКТ з критичним його рівнем 16,3–17,1 мм рт. ст. протягом 12–18 годин призводить до розвитку ускладненого перебігу післяопераційного періоду.

Інвагінаційні анастомози в колопроктології

Русин В. І., Чобей С. М., Болдіжар О. О., Дутко О. О.

Кафедра хірургічних хвороб, Медичний факультет,
ДВНЗ «Ужгородський національний університет», м. Ужгород, Україна

Актуальність. Серед численних факторів, які вносять свій вклад у неспроможність анастомозів в хірургії ободової кишки, суттєвим слід вважати хірургічну техніку. Усі методи формування товстокишкових анастомозів можна розділити на ручні та апаратні. При цьому дебати про переваги однорядного проти дворядного, ручного проти апаратного та переваги якого–небудь іншого методу та їх модифікацій тривають до сьогодні.

Мета роботи. Для покращення результатів лікування хворих на пухлинні та непухлинні захворювання ободової кишки впровадити в клінічну практику оригінальну хірургічну техніку та способи формування анастомозів.

Матеріали та методи. На базі Закарпатського проти-пухлинного центру за 2020 рік товстокишковий анастомоз був сформований у 134 пацієнтів: однорядний внутрішньовузловий інвагінаційний анастомоз за розробленою методикою у 22 хворих (16,4%) (інвагінаційний однорядний ілео–трансверзоанастомоз (патент України № 142293) – у 10, інвагінаційний однорядний товсто–товстокишковий анастомоз по типу «кінець в кінець» (патент України № 142292) – у 4 та інвагінаційний одноряд-

ний товсто–товстокишковий анастомоз по типу «кінець в бік» (патент України № 142691) – у 8 хворих), дворядний ручний – у 58 (43,3%), апаратний циркулярний – у 36 (26,9%), апаратний лінійний – у 4 (3%), лапароскопічний апаратний лінійний – у 14 (10,4%).

Результати. Найбільша кількість ускладнень припала на традиційний ручний дворядний анастомоз (25,9%), при цьому у 3 випадках зафіксована неспроможність анастомозу, у 4 випадках – анастомозит. При застосуванні апаратного лінійного шва неспроможність анастомозу спостерігалась в 1 пацієнта (25%). При використанні апаратного циркулярного шва анастомозит виник у 4 хворих (11%). При використанні запропонованих інвагінаційних методик формування анастомозу ускладнень не спостерігалось.

Висновки. Найбільша кількість ускладнень припала на традиційний ручний дворядний анастомоз (25,9%). Ускладнень при формуванні однорядних внутрішньовузлових інвагінаційних анастомозів в запропонованих методиках не спостерігалось.

Біологічна герметичність та механічна міцність однорядного товстокишкового шва

Русин В. І., Чобей С. М., Дутко О. О.

Кафедра хірургічних хвороб, Медичний факультет,
ДВНЗ «Ужгородський національний університет», м. Ужгород, Україна

Актуальність. Основною причиною смерті в хірургії товстої кишки є неспроможність анастомозів, яка зустрічається у 11–12%. Серед факторів ризику неспроможності, таких як характер мікроциркуляції в зоні анастомозу, рівень забруднення, техніка та спосіб формування, величина внутрішньокішкового тиску – точної відповіді на причину неспроможності до сьогодні не знайдено.

Мета роботи. Порівняння біологічної герметичності, механічної міцності та морфологічних характеристик однорядного та дворядного товстокишкового шва.

Матеріали та методи. В експерименті використано 20 тварин (кролики породи Полтавське срібло віком від 8 місяців до 1,5 року, вагою 1,5–2,6 кг). Тварини були поділені на 2 групи. У дослідній групі (n=10) використовували

розроблену методику формування однорядного товстокишкового анастомозу, у контрольній (n=10) – традиційний дворядний вузловий шов. Оцінку механічної міцності визначали за допомогою пневмопресії (перетискали сегмент товстої кишки на відстані 5 см вище і нижче анастомозу, проколювали голкою стінку кишки і нагнітали повітря до появи міхурців у зоні анастомозу, а на манометрі фіксували рівень тиску). Біологічну герметичність визначали методом посіву промивних вод з лінії анастомозу на поживні середовища. Морфологічну картину оцінювали мікроскопією гістологічних зрізів з лінії анастомозу.

Результати. Механічна міцність однорядного шва, порівняно з дворядним, була вищою у першу добу на 66,3%, третю – 87,6%, п'яту – 76,1%, сьому – 85,4%. Формування однорядного товстокишкового шва дозволило досягти біологічної герметичності зони анастомозу в усі терміни післяопераційного періоду, а при використанні дворядного шва зона анастомозу стає стерильною лише з 5 доби. Морфологічно картина характеризувалася запальними явищами в зоні анастомозу при використанні оригінальної методики, що купувалися на 3–5 добу, а при традиційному способі вони зберігалися до 7 доби, супрово-

джуючись парезом судин стінки кишки, стазом крові та тромбами в просвіті судин. Неспроможність анастомозу виникла у 2 тварин контрольної групи на 3 та 5 добу після післяопераційного періоду.

Висновки.

1. Механічна міцність однорядного ручного внутрішньовузлового товстокишкового шва атравматичною ниткою 4/0, 5/0 без прошивання слизової оболонки прогресивно вище на 66,3–85,4% відповідно на першу та сьому доби спостережень у порівнянні з дворядним швом.

2. Формування однорядного товстокишкового шва дозволило досягти біологічної герметичності зони анастомозу в усі терміни раннього післяопераційного періоду, тоді як при використанні дворядного шва зона анастомозу стає стерильною лише з 5 доби.

3. Факторами ризику неспроможності товстокишкових анастомозів слід вважати порушення механічної міцності та біологічної герметичності, стаз та тромбоз судин кишечника в зоні анастомозу, запальні явища зони анастомозу у вигляді набряку та інфільтрації тканин з деформцією кишкової трубки.

Планування мінілапаротомного доступу в колоректальній хірургії

Соломчак П. В., Скрипко В. Д., Партикевич Ю. Д.

Івано–Франківський національний медичний університет, м. Івано–Франківськ, Україна

Актуальність. Використання лапароскопічного об'єднання в колоректальній хірургії на сьогоднішній день стає вимогою часу, а не нововведенням. Методи лапароскопічних втручань доволі стандартизовані та активно впроваджуються у хірургічних клініках. Однак, дискусійним залишаються питання виду і топіки мікролапаротомного доступу при видаленні макропрепарату та формуванні анастомозу.

Мета роботи. Визначити найбільш оптимальні мінілапаротомні доступи для формування екстракорпорального анастомозу.

Матеріали і методи. В КНП "Прикарпатський клінічний онкологічний центр Івано–Франківської обласної ради" з 01.01.2019 по 30.06.2022 оперовано 180 пацієнтів з пухлинами товстої і прямої кишки. Виконано наступні оперативні втручання з лапароскопічним доступом: правобічна геміколектомія (ПГЕ) – 22, лівобічна геміколектомія (ЛГКЕ) – 10, резекція сигми (РС) – 37, передня резекція прямої кишки (ПРПК) – 20, низька передня резекція прямої кишки (НПРПК) – 55, екстерпація прямої кишки (ЕПК) – 13, накладання колостоми – 22. Мікролапаротомію на рівні пупка використали у 13 пацієнтів при ПГКЕ, 8 при ЛГКЕ. Косу лапаротомію в лівій здухвинній ділянці виконано у 16 випадків та накладено всім ручний екстракорпоральний анастомоз при РС та 3

при ПРПК. Поперечну лапаротомію по Пфаненштілью застосували при РС у 17 випадках, ПРПК й НПРПК відповідно у 8 і 16 випадках. При цьому накладено ЕКА у 20 пацієнтів. Вертикальна лапаротомія застосована у 18 пацієнтів. Привентивна стома сформована 64 пацієнтам. З них у 15 випадках використано мікролапаротомію для видалення макропрепарату й формування стоми.

Результати. Тривалість перебування в стаціонарі від 6 до 23 днів. Ранні ускладнення: нагноєння п/о рани – 10, паректальна флегмона – 2. Після операційні грижі 5 випадків. Враховано тривалість оперативного втручання та умови для формування ЕКА. Найбільш оптимальним доступом для виконання ЕКА при ПГКЕ був доступ на рівні пупка, ЛГКЕ – серединний нижче пупка, РС – лівобічний косий доступ, ПРКП й НПРПК – доступ за Пфаненштільем. Застосування параректального доступу зліва створило оптимальні умови для видалення макропрепарату та формування привентивної стоми.

Висновки.

1. Інтраопераційне планування мікролапаротомного доступу дозволяє застосувати та швидко виконати ручний екстракорпоральний анастомоз, скорочуючи фінансові витрати на лікування.

2. Доступ для видалення макропрепарату може бути успішно використаний для формування привентивної стоми.

Обґрунтування способу антибактеріальної терапії у хворих на гострий товстокишковий ілеус

Тамм Т. І., Непомнящий В. В., Шакалова О. А., Бардюк О. Я.,
Крамаренко К. О., Зульфугаров І. Г.

Кафедра загальної хірургії, проктології та судинної хірургії,
Харківська медична академія післядипломної освіти, м. Харків

Актуальність. У післяопераційному періоді у хворих з гострою товстокишковою непрохідністю (ГТН) виникає значна кількість гнійних ускладнень – нагноєння ран (11–78%), неспроможність анастомозів (6,2–7,5%), перитоніт (до 3,5%), пневмонії (до 3,2%), гнійні піелонефрити (до 3,4%), які сприяють зростанню післяопераційної летальності особливо при пухлинному генезі до 35–60%.

Мета роботи: обґрунтування вибору способу профілактики гнійно–септичних ускладнень у хворих на ГТН у післяопераційному періоді.

Матеріал та методи. Робота включає експериментальне дослідження, під час якого у 120 тварин з моделлю обтураційної кишкової непрохідності було встановлено джерело гнійних ускладнень та вивчена здібність кумуляції у вогнищі запалення антибактеріальних препаратів різних груп. Отриманні результати експериментальних досліджень застосовані у 349 хворих з ГТН за період з 2010 по 2021 рр.

Результати. Аналіз експериментального розділу показав, що в умовах обтураційного ілеусу формується запальне гнійне вогнище в стінці кишки, яке знаходиться вище місця обтурації. Єдиним способом доставки антибактеріальних препаратів, які спроможні впливати на гнійне джерело є проведення системної раціональної антибактеріальної терапії, яка ґрунтується на можливості препаратів проникати у ціх умовах у стінку кишки. Результати експериментального розділу довели, що накопичуватись та зберігатись у мінімально пригнічуючих антибактері-

альних концентраціях можуть лише представники класу цефалоспоринов 2 покоління та фторхінолонів 2 та 3 поколінь. Противоанаеробні препарати (метронідазол) здатен знаходитись у стінці киши з гнійним запаленням лише 24 години.

У клініці профілактику гнійно–септичних ускладнень у хворих на обтураційний ілеус здійснювали керуючись результатами експериментального дослідження. З цією ціллю застосовували комбінування цефалоспоринов 3 покоління з метронідазолом у 211 хворих та фторхінолонів 2 та 3 покоління з метронідазолом у 138 пацієнтів. Парентеральне введення комбінації вказаних антибактеріальних препаратів дозволило знизити кількість гнійно–септичних ускладнень з 34% до 17, а післяопераційну летальність з 18 до 3,9%.

Висновки. Експериментальне дослідження довело, що у хворих на ГТН у стінці киши формується гнійне вогнище, яке є джерелом гнійно–септичних ускладнень у післяопераційному періоді після усунення причини непрохідності. Системна антибактеріальна терапія, є ефективним засобом лікування гнійного вогнища у стінці киши, тому що це єдиний шлях доставляти антибактеріальні препарати безпосередньо в джерело запалення. Стінка запальної киши здатна накопичувати та утримувати у бактеріцидних концентраціях препарати класу цефалоспоринов 3 покоління та фторхінолонів 2–3 покоління та метронідазол.

Парастомальні ускладнення при кишкових норцях

Шапринський Є. В.

Кафедра хірургії медичного факультету № 2,
Вінницький національний медичний університет ім. М. І. Пирогова, м. Вінниця, Україна

Актуальність. Восьмирічний збройний конфлікт на Сході України, який переріс у повномасштабну війну у зв'язку зі вторгненням російської федерації, призвів до збільшення кількості поранених з травмою органів черевної порожнини, заочеревинного простору та тазу. У структурі пошкоджень живота превалюють ураження кишечника, а саме: тонкого – у 60 %, товстого – у 43 % та поєднання (тонкого та товстого кишечника) – у 7 %. Переважна більшість операцій за бойової травми живота згідно з загальноприйнятими положеннями при пошкодженні кишечника завершується формуванням кишкової стоми. У

мирний час причинами формування кишкових норцях також є травма живота та захворювання органів черевної порожнини, що призводить до зростання кількості операцій з формуванням кишкової стоми.

Мета роботи – встановити причини формування кишкових стом та проаналізувати ускладнення після їх формування.

Матеріали і методи. Проаналізовано результати лікування 88 хворих, яким були виконані операції на кишечнику, що завершилися формуванням кишкової стоми у Військово–медичному клінічному центрі Центрального

Регіону та у Військово–медичному клінічному центрі Північного Регіону за період з 2015 по 2022 роки. Причинами виконання оперативних втручань в 17 випадках була бойова травма живота, в 53 випадках – захворювання кишечника злоякісного генезу, у 15 – дивертикулярна хвороба, в інших: ножове поранення живота – у 1, пельвіоректальний парапроктит – у 1, мезентеріальний тромбоз – у 1. При бойовій травмі пошкодження шлунка спостерігались в 2 випадках, тонкої кишки – в 4 випадках, товстої кишки – в 17 випадках. Причому у двох випадках було поєднання пошкодження шлунка і товстої кишки та в чотирьох – пошкодження тонкої і товстої кишки.

Результати. В післяопераційному періоді у 22 хворих спостерігалися ускладнення після формування стом. У деяких хворих виникало 2–3 ускладнення, тому загальна кількість ускладнень перевищувала загальну кількість пацієнтів. Серед ранніх спостерігались наступні ускладнення: парастомальний дерматит (17) з виразкуванням (8), парастомальний інфільтрат (3), парастомальний абсцес (1), ретракція стоми (3), відходження стоми від шкіри і її провалювання (1), некроз стоми (1), кровотеча (1), неспроможність кукси (1), абсцес черевної порожнини (1). Серед пізніх ускладнень спостерігались: пролапс стоми (3), лігатурні нориці (7), стриктура стоми (1), парастомальні грижі (2), гіпергрануляції (6).

Висновки. Поширеними ранніми ускладненнями після формування кишкових стом є гнійно–запальні, які виникали в 25,0 % випадків. При їх виникненні показаний ретельний догляд за стомою, використання присипок, спеціальних мазей, а в деяких ситуаціях при високих тонкокишкових норицях є потреба у їх відкритому веденні. При неспроможності кукси кишки, абсцесі показане невідкладне оперативне втручання. Поширеними пізніми парастомальними ускладненнями були: лігатурні нориці, пролапс та паракोलостомічні грижі – до 7,95 %. Основними причинами виникнення парастомальних ускладнень є порушення техніки формування самої стоми, конструктивні недоліки деяких методик формування стом, не врахування анатомічних особливостей будови передньої черевної стінки, надлишкова вага хворих, інфікування паракोलостомічних тканин, дефекти догляду за стомою.

ЗАХВОРЮВАННЯ ПРЯМОЇ КИШКИ, ПАРАРЕКТАЛЬНОЇ ТА КУПРИКОВОЇ ЗОН

Вибір оптимального методу лікування пацієнтів з післяопераційними рубцевими деформаціями перианальної області та анального каналу

Аксан М. В. Пойда О. І.

НМУ ім.О. О. Богомольця,
КНП «КМКЛІ № 18», м. Київ, Україна

Актуальність. Післяопераційна рубцева деформація перианальної області та анатомічного анального каналу протягом багатьох років залишається досить спірним питанням в колопроктології. На сьогоднішній день існують різноманітні підходи до лікування таких пацієнтів, проте питання вибору оптимального методу потребує додаткового вивчення.

Мета роботи. Провести аналіз вибору методу лікування пацієнтів з післяопераційними рубцевими деформаціями перианальної області та анатомічного анального каналу.

Матеріал і методи. За період 2020–2022р. було проліковано 69 пацієнтів з післяопераційною рубцевою деформацією перианальної області та анатомічного анального каналу. Середній вік склав $46,51 \pm 16,58$, співвідношення пацієнтів чоловічої та жіночої статі 1:1,23. Тривалість анамнезу захворювання була різною, середнє значення склало $7,7 \pm 8,43$. Основними скаргами у хворих були: затримка стільця, біль при дефекації, нетримання газів, нетримання калу та інші. Обстеження пацієнтів включали: обов'язкові (загальноклінічні обстеження, аноскопія та ректороманоскопія) та за показами (сфінктерометрія, МРТ ОМТ, ендоанальне УЗД).

Результати. Пацієнтам з післяопераційною рубцевою деформацією перианальної області та анатомічного анального каналу було проведено консервативне лікування 28(40,6%) та хірургічне лікування 41(59,4%). Консервативне лікування включало в себе: високошлякову дієту з вживанням води до 2,5 л на добу, водно-жирові клізми, за потреби баластні послаблюючі засоби. Також до консервативного лікування ми віднесли 13(46,4%) пацієнтів яким було виконано бужування в амбулаторних умовах. Вибір методу оперативного втручання залежав від протяжності та площі рубцевої деформації, наявності недостатності анального жому, наявності інших захворювань перианальної області та анатомічного анального каналу (геморой, анальна тріщина, поліп анального каналу, нориця та ін.). Анопластика виконувалась 14 пацієнтам (34,15%) зі збереженою функцією сфінктерного апарату, протяжністю рубцевої деформації в анальному каналі до 1,5 см і з мінімальною площею ураження перианальної ділянки. Сфінктеролеваторопластика виконувалась

5 пацієнтам (12,2%) з пологовою травмою або наявністю ректо–вагінальної нориці. 9 пацієнтам (21,95%) із наявністю недостатності анального жому, протяжністю рубцевої деформації в анальному каналі до 1,5 см і з мінімальною площею ураження перианальної ділянки виконувалась сфінктеропластика в комбінації з аноспластиком. У випадках, коли площа післяопераційної рубцевої деформації більше 4 см^2 та/ або протяжності рубцевих змін в анальному каналі більше 1,5 см зі збереженою функцією сфінктерного апарату ми виконували анопластику разом із ротаційно–лоскутною пластикою 6 пацієнтам (14,63%). Якщо функція сфінктерного апарату була порушена, а площа та протяжність рубцевої деформації становили більше 4 см^2 та 1,5 см відповідно оптимальним було виконання сфінктеропластики разом із ротаційно–лоскутною пластикою 7 пацієнтам (17,07%). У 7 пацієнтів разом із анопластиком чи сфінктеропластиком було проведено також ситуаційну гемороїдектомію; 5 – висічення анальної тріщини; 8 – висічення нориці.

Висновки.

1. Вибір методу лікування пацієнтів з післяопераційними рубцевими деформаціями повинен ґрунтуватись на детальному огляді та обстеженні пацієнтів, яке може включати: сфінктерометрію, МРТ ОМТ, ендоанальне УЗД за показами.

2. Важливим для виконання оптимального оперативного втручання є визначенні площі та протяжності рубцевого ураження анального каналу та перианальної ділянки. Так при мінімальній площі ураження та протяжності рубцевих змін до 1,5 см зі збереженням функції сфінктерного апарату слід показано і обґрунтовано виконання – анопластики, якщо ж функції сфінктера порушені, то – анопластики разом із сфінктеропластиком. Ротаційній лоскутній пластичі слід віддати перевагу при великих площах та поширеності рубцевих змін у комбінаціях з анопластиком, або сфінктеропластиком. Значний відсоток пацієнтів склали жінки з післяпологовими травмами, яким було виконано сфінктеролеваторопластику.

3. При наявності інших захворювань анального каналу та перианальної області доцільно і обґрунтовано одномоментні комбіновані втручання.

Гострий геморої – можливості консервативного лікування

Андрієць В. С., Кароль І. В.

КНП «Броварська багатопрофільна клінічна лікарня», Бровари, Україна

Актуальність. Геморої – одне із найбільш поширених проктологічних захворювань, його поширеність складає від 4 до 55 % населення, частка геморою в структурі захворювань товстої кишки сягає 42%. Гострий геморої або аноректальний тромбоз один із найчастіших його ускладнень.

Мета роботи. Дослідити можливості консервативного лікування гострого геморою.

Матеріал и методи. В дослідження включено 534 пацієнтів з 2020 по 2022 роки. В основну групу включено 375 пацієнтів, яким виконували консервативне лікування. Призначали базову терапію з венотоніками МОФФ та зменшенням спазму анального сфінктера. При відсутності суттєвого ефекту від консервативної терапії протягом 3–5 днів – виконували оперативне лікування – тромбектомію або гемороїдектомію. До контрольної групи включено 159 пацієнтів, яким виконували оперативне лікування – гемороїдектомію за Міліганом Морганом, гемороїдектомію тромбованого вузла або тромбектомію. В післяопераційному періоді призначали базову терапію з венотоніками МОФФ та зменшенням спазму анального сфінктера.

Результати. Пацієнти спостерігались протягом 1 місяця з оглядом щотижня. 17 (4,5%) пацієнта основної гру-

пи були прооперовані за відсутності достатнього ефекту від консервативного лікування (пацієнти з тромбом 2 і більше см в діаметрі без некрозу анодерми). Пацієнти основної групи проходили лікування амбулаторно. 56 (35,2%) пацієнтів контрольної групи (після гемороїдектомії за Міліганом Морганом) – були госпіталізовані на 1 день. Не потребували наркотичних знеболюючих пацієнти обох груп. В основній групі в 55 (14,6%) пацієнтів, в кого був гострий геморої 3 ст з некрозом шкіри рани загоювались на 14–21 день. В контрольній групі післяопераційні рани загоїлись на 14–30 день. Хворі основної групи потребували знеболюючих протягом від 3 до 5 днів, в контрольній – від 3 до 14 днів. Працездатність відновлена частково в основній групі через 4 ± 2 днів, у контрольній через 8 ± 3 днів.

Висновок.

1. Призначене патогенетичне консервативне лікування дозволяє вилікувати більшість пацієнтів від гострого геморою із швидшим відновленням працездатності, з меншим больовим синдромом та без використання стаціонарного лікування.

2. Консервативне лікування може бути передопераційною підготовкою в складних випадках.

Застосування сучасних радіохірургічних та високочастотних електрохірургічних технологій для лікування пацієнтів з поєднаною аноректальною патологією

Балицький В. В., Захараш М. П., Захараш Ю. М.

Вінницький національний медичний університет ім. М. І. Пирогова,
КНП «Хмельницька обласна лікарня, Хмельницький, Україна,
Національний медичний університет імені О. О. Богомольця, Київ, Україна

Актуальність. Актуальність проблеми поєднаної аноректальної патології в умовах сьогодення обумовлена її стрімким зростанням серед загальної кількості проктологічних захворювань, становлячи від 35 до 65%. Хірургічне лікування цієї патології вимагає особливо ретельного підходу до вибору тактики та методу лікування поєднаних аноректальних захворювань, які б мали мінімальний пошкоджуючий вплив на тканини, суттєво зменшували б кількість ускладнень та рецидивів в післяопераційному періоді, терміни стаціонарного лікування пацієнтів і значно покращували б їх медико-соціальну реабілітацію, що спонукає до активної розробки та запровадження у практику колопроктологів нових високоефективних методів та технологій для хірургічного лікування даної патології.

Мета роботи. розробка новітніх методів хірургічного лікування різноманітних варіантів поєднаної патоло-

гії анального каналу і прямої кишки з використанням сучасних апаратів високочастотної електрохірургії та радіохвильової хірургії.

Матеріали і методи. Проаналізовані результати хірургічного лікування 441 пацієнта з найбільш частими варіантами поєднаної аноректальної патології із застосуванням сучасних радіохірургічних та високочастотних електрохірургічних технологій. З них за допомогою апарату радіохвильової хірургії “Surgitron” було прооперовано 146 (33,1%) хворих, апарату високочастотної електрохірургії “ERBE ICC 200” – 73 (16,5%) хворих, апарату високочастотної електрохірургії “ЭФА” – 104 (23,6%) хворих, апарату високочастотної електрохірургії “KLS Martin” – 118 (26,7%) хворих.

Результати досліджень та їх обговорення. При використанні апарату радіохвильової хірургії “Surgitron”

нагноєння післяопераційної рани було виявлено у 0,7% випадків, при застосуванні апаратів високочастотної електрохірургії “ERBE ICC 200” – 1,3%, “ЭФА” – 1,9%, “KLS Martin” – 0,8%. Післяопераційні кровотечі при застосуванні апарату радіохвильової хірургії “Surgitron” зустрічались з частотою 0,7%, при застосуванні апаратів високочастотної електрохірургії “ERBE ICC 200” – 1,3%, “ЭФА” – 1,9%, “KLS Martin” – 0,8%. Утворення рубцевих стриктур анального каналу не було діагностовано в жодній з досліджуваних груп. Рецидиви аноректальної патології при використанні апарату радіохвильової хірургії “Surgitron” були відсутні, при застосуванні апаратів високочастотної електрохірургії “ERBE ICC 200” вони становили лише 1,3%, “ЭФА” – 0,9%, “KLS Martin” – 0,8%.

Висновки

1. Застосування сучасних апаратів радіохвильової хірургії та високочастотної електрохірургії у лікуванні пацієнтів на поєднану аноректальну патологію у порівнянні з іншими сучасними технологіями сприяє значному зменшенню нагноєнь післяопераційної рани, кровотеч у післяопераційному періоді, утворення рубцевих стриктур анального каналу та виникнення рецидивів захворювань.

2. Використання запропонованих методик хірургічного лікування поєднаної аноректальної патології з використанням сучасних радіохірургічних та високочастотних електрохірургічних технологій завдяки своїй високій клінічній ефективності суттєво покращує медико-соціальну реабілітацію пацієнтів.

Оптимізація хірургічного лікування ректовагінальних нориць

Витвицький І. К., Леошик О. В., Варивода Є. С., Прецель О. О., Монько О. О., Іванішин О. Б.

КНП ЛОР «Львівська обласна клінічна лікарня»,
Львівський національний медичний університет імені Данила Галицького
Львівська клінічна лікарня на залізничному транспорті філії ЦОЗ ПАТ "Українська залізниця"

Актуальність. Ректовагінальні нориці (РВН) – епітелізоване сполучення між прямою кишкою та піхвою, складають близько 5 % усіх нориць прямої кишки, більшість яких, а саме, 88%, спричинені акушерською травмою. РВН ускладнюються 0,1% від усіх вагінальних пологів, а у країнах, що розвиваються, частота РВН та міхурово-вагінальних нориць після пологів майже втричі вище, причому більше половини цих нориць мають діаметр більше 4 см. Причиною цього є тривалі пологи, що викликають некроз ректовагінальної перегородки, який призводить до утворення нориць.

Мета дослідження – проаналізувати результати лікування РВН у проктологічному відділенні КНП ЛОР «Львівська обласна клінічна лікарня», з метою оптимізації тактики хірургічного лікування.

Матеріали та методи. З 2012 по 2022 р в проктологічному відділенні КНП ЛОР «Львівська обласна клінічна лікарня» виконано 47 операцій з приводу РВН, що склало 0,5% операцій при непухлинних захворюваннях прямої кишки. Акушерська травма, як причина утворення РВН встановлена у 41 (87%) пацієнтки.

В дослідження включено 35 пацієнток, віком від 18 до 52 років з низькими ректовагінальними, акушерськими норицями, які не мали супутньої патології. До операції готували пацієнтів, не скорше 8–10 місяців після поло-

гів, звертали увагу на наявність запальних явищ в ректовагінальній ділянці, наявність грудного вигодовування. Протективна кишкова стома, в жодному випадку не накладалася.

Результати. У 22 пацієнток проведено хірургічну корекцію РВН методом перінеопроктотомії з роз’єднанням задньої стінки піхви, прямої кишки та почерговим їх ушиванням. В усіх випадках користувалися авторською методикою з накладанням інвагінаційних підслизово-м’язових швів на стінку прямої кишки. У 3 пацієнток настав рецидив. У 7 пацієнток, операцію перінеопроктотомії доповнювали сфінктеролевавторопластикою, рецидив виник у 1 пацієнтки. У 6 випадках проведено хірургічне лікування РВН виконано комбінованим методом з ушиванням дефекту в піхві та низведенням трансректального лоскута для закриття дефекту, рецидив при використанні цього методу виник у 3 спостереженнях.

Висновки. 1. Отримані нами результати свідчать, що використання ендоректального клаптя для закриття дефекту, в зв’язку з високою частотою ішемії та ретракції лоскута, є недоцільним. 2. Використання інвагінаційних, підслизово-м’язових швів на стінку прямої кишки дозволяє знизити кількість рецидивів при хірургічному лікуванні низьких РВН.

Гостра анальна тріщина: актуальність питання вибору методів лікування

Грицак Л. І.

Кафедра хірургії №1, Національний медичний університет імені О. О.Богомольця,
КНП «КМКЛ № 18», Київ, Україна

Актуальність. Гостра анальна тріщина є одним з найпоширеніших захворювань в проктологічній практиці. Вона являє собою лінійний дефект слизової оболонки анального каналу та тривалістю захворювання менше 6 тижнів без лікування. Найчастіше супроводжується сильними больовим синдромом як при акті дефекації, так і в спокої, що значно знижує працездатність та якість життя пацієнтів. На даний час у лікуванні використовують консервативні та хірургічні методи лікування, віддаючи перевагу консервативним.

Мета роботи. Вивчити та проаналізувати дані літератури щодо використання сучасних методів лікування гострої анальної тріщини, а також ефективність їх використання.

Матеріал і методи. Було проведено комплексний пошук досліджень, що порівнюють варіанти лікування гострої анальної тріщини, опублікованих у період з січня 2015 року по січень 2022 року. Основним оціненим результатом було одужання через 8 тижнів після початку лікування. Вторинними наслідками були: рецидив, непереносимість лікування та ускладнення під час лікування.

Результати. За даними літератури, при лікуванні гострої анальної тріщини в першу чергу використовують консервативну терапію, що може включати в себе: дієту, прийом не стероїдних протизапальних препаратів, використання анельгезуючих ректальних мазей або кремів, мазей на основі нітратів чи селективних блокаторів кальцієвих каналів (ніфедипін), ін'єкцій ботулінічного токсину. Якщо консервативна терапія неефективна, то наступним етапом виконують хірургічне втручання в об'ємі: бокова сфінктеротомія.

Щодо дієтотерапії потрібно наголосити на збільшенні вживанні клітковини, а також вживанні рідини до 2–2,5л на день. При вираженому больовому синдромі, у більшості літературних дослідженнях, допускається приймання теплих ванночок. Паралельно використовують різноманітні місцеві знеболюючі мазі, найчастіше на основі 2%-го лідокаїну гідрохлориду. У дослідженні Newman M. та Collie M. зазначено, що застосування останніх повинно бути тільки короткочасним (максимум 14 днів), використовуватись перед дефекацією з метою не тривалого зня-

тя больового синдрому. Ефективність загоєння при їх використанні показала найнижчі показники.

Найчастіше застосовують мазі на основі нітратів та блокаторів кальцієвих каналів, що показали ефективність у 48,9% проти 35,5% ($p < 0,0009$) у дослідженні Nelson R.L. та Thomas K. Проте слід наголосити, що використання вищевказаних мазей, може викликати побічні ефекти, найчастіше головні болі. Щодо рецидиву, то за більшістю досліджень він спостерігався у 50% пацієнтів.

При неефективності чи неможливості використання нітратів або селективних блокаторів кальцієвих каналів застосовують ін'єкції ботулотоксину. За даними дослідження Boland P.A. та Kelly M.E., загоєння тріщини через 8 тижнів відзначалось у 66,7% пацієнтів, що є вищим ніж при використанні мазей (50%–63,8% в залежності від групи препаратів). Незважаючи на незначну різницю у ефективності, варто зазначити значно меншу кількість побічної дії при використанні ботулотоксину. Рецидив спостерігався у 41,7%, згідно цього дослідження.

Найкращі результати показало виконання бокової сфінктеротомії: ефективність 95,3%, рецидив у 6,9% пацієнтів згідно даних дослідження Boland P.A. та Kelly M.E. Проте за даними дослідження Valizadeh N. та ін., встановлено, що побічна дія у вигляді довготривалого нетримання сечі статистично значимо частіше спостерігається при виконанні бокової сфінктеротомії ніж при ін'єкції ботулотоксину.

Висновки. Отже, при лікуванні гострої анальної тріщини згідно аналізу даних літератури потрібно починати з консервативної терапії. Ефективними є використання мазей на основі нітратів або блокаторів кальцієвих каналів, ін'єкції ботулінічного токсину. Беручи до уваги виникнення частих побічних дій нітратів та блокаторів кальцієвих каналів, обов'язковим є попередження пацієнта про можливі наслідки лікування та спостереження за ними. Виконання бокової сфінктеротомії повинне виконуватись в останню чергу, незважаючи на його ефективність, оскільки відбувається пошкодження сфінктерного апарату.

Комбінації малоінвазивних та високоенергетичних методик лікування аноректальних нориць

Каніковський О. Є., Коцюра О. А., Яковенко О. С., Осадчий А. В.

Кафедра хірургії медичного факультету №2,
Вінницький національний медичний університет ім. М. І. Пирогова, м. Вінниця, Україна

Актуальність. Аноректальні нориці діагностують у 2% населення усього світу. В структурі проктологічних захворювань аноректальні нориці зустрічаються у 15–40% пацієнтів. Попри великий арсенал оперативних втручань рецидивність аноректальних нориць варіює у межах від 10% до 50%, гнійно–запальні ускладнення у 13–20%, анальну інконтиненцію діагностують у 19–23%.

Мета дослідження. Оцінити ефективність застосування комбінації модифікованої методики LIFT та її комбінації із лазерною абляцією норицевого ходу.

Матеріали та методи. Проведений аналіз результатів лікування 34 хворих, які знаходились на лікуванні у хірургічній клініці медичного факультету №2 ВНМУ ім. М. І. Пирогова у 2020–2022рр. Чоловіків 29 (85,29±6,12%), жінок 5 (14,70±6,12%; $t=8,04$; $p<0,01$). Вік хворих склав від 24 до 65 років. У 21(1) (61,76±8,32%) хворих діагностовано низьку трансфінктерну аноректальну норицю, 11(2) (32,35±8,32%; $t(1)=2,6$; $p<0,05$) висока трансфінктерна нориця, 2(3) (5,88%; $t(1)=5,08$; $t(2)=2,54$; $p(1)<0,01$; $p(2)<0,05$) екстрасфінктерна нориця.

Результати. Оперативне втручання проводилось у 2 етапи. Перший етап оперативного втручання полягав у розкритті та дрениванні абсцесу аноректальних ділянок із подальшим проведенням дрениуючого сетону через зовнішній та внутрішній отвір. Другий етап полягав у перекритті просвіту нориці за допомогою біозварювання, пересічення по зварювальному шву та лазерній абляції дистального відділу нориці. Оперативне втручання виконувалось під спино–мозковою анестезією або внутрішньовенним наркозом у комбінації з періанальною блока-

дою. Зовнішні отвори висікались за допомогою радіохвильової енергії. Виконувалось біозварювання норицевого ходу у міжсфінктерному просторі за допомогою апарата «Патонмед еквз–300» в автоматичному режимі зварювання. Після даного етапу проводили пробу на герметичність. При повній герметичності зварювального шва виконувалось пересічення норицевого ходу. Наступний етап полягав у виконанні лазерної абляції норицевого ходу у міжсфінктерному просторі від місця пересічення нориці до зовнішнього отвору. Операція проводилась діодним лазером Lika Surgeon+ 12Вт 1470nm, щільність енергії 100 Дж/см. Хворі виписувались додому після оперативного втручання протягом першої доби. Догляд за ранами у післяопераційному періоді полягав у промиванні ран антисептиком декаметоксином та введення мазі Левоміколь в рану. Больовий синдром у 31 хворого (91,17±4,91%; $t=11,9$; $p<0,001$) випадків був мінімальний та ліквідувався таблетованими знеболюючими. Функція анальної континенції оцінювалась через 4 місяці. У всіх випадках по шкалі Wexner дані варіювались від 0 до 2 балів. Гнійно–септичних ускладнень відмічено не було. Рецидив хвороби протягом 6–18 місяців констатований у 1 (2,94%) хворого, натомість у 33 хворих (97,06±2,90%; $t=23,5$; $p<0,001$).

Висновки.

1. Комбінація малоінвазивних та високоенергетичних методів закриття аноректальних нориць не впливає на частоту виникнення анальної інконтиненції протягом перших 4 місяців післяопераційного періоду.

2. Запропонований хірургічний підхід дозволяє знизити частоту рецидиву патології протягом 6–18 місяців.

Ефективність вас терапії при некротичному фасциїті промежини

Каніковський О. Є., Рибачук В. І., Осадчий А. В., Яковенко О. С.

ВНМУ ім. М. І. Пирогова,
КНП Вінницька міська клінічна лікарня швидкої допомоги,
ПМП Центр В., м. Вінниця, Україна

Актуальність. Некротизуючий фасциїт (НФ) промежини, поширення гнійно–некротичного процесу на зовнішні статеві органи і формування гангрени Фурньє, розвиток сепсису – одне із грізних ускладнень глибоких форм гострого парапроктиту. НФ – важкий варіант перебігу неспецифічної інфекції, що характеризується прогресуючим некрозом тканини, міонекрозом, вираженою інтоксикацією та високою летальністю, яка досягає 76%. В якості

факторів, що призводять до некротичного фасциїту: вік старше п'ятдесяти років, наявна надлишкова вага, ураження периферичних судин, імунodefіцит, алкоголізм, цукровий діабет, прийом кортикостероїдів, ін'єкція наркотиків і інфекційні ускладнення в післяопераційному періоді. Сучасна діагностика НФ із–за малої інформованості лікарів і неспецифічної клініко–лабораторної картини на ранній стадії складна, тому більш як 80% пацієнтів з

НФ занадто пізно потрапляють до спеціаліста: на 6–8 добу, уже з розгорнутою картиною захворювання з найгіршим прогнозом. Серед пацієнтів які вижили близько 30% потребують постійного догляду після виписки із стаціонару і в більш як 50% – повторні реконструктивні пластичні операції на зовнішніх статевих органах та промежині.

Мета. Обґрунтувати ефективність застосування активної аспірації ВАК–системами при некротичному фасціїті.

Матеріали і методи. Проведено аналіз результатів обстеження та лікування 502 хворих на важкі форми ГП, що знаходились на лікуванні в хірургічній клініці медичного факультету №2 ВНМУ та МКЛ ШМД м. Вінниці в період з 2010 по 2021 рік. З них: чоловіків 374 (74,50%), жінок 128 (25,49%), де у 50 (9,96±1,34%) виявлено поширення процесу та гнилісно–некротичне враження фасцій промежини, стегон, передньої черевної стінки, урогенітальної області. Вік хворих варіював від 18 до 82 років (в середньому 46,52±0,77 років).

Результати. Госпіталізовані хворі були оперовані в межах перших 4–х годин після проведеної інтенсивної інфузійної терапії до стабілізації показників гомеостазу. Розкриття та дренивання проводили під спінальною анестезією у 84% хворих, у 16% під загальним знеболенням. Адекватність некректомії оцінювали по наявності кров'яної роси та відсутності некротичних тканин. Фасціотомія виконувалась всім хворим з метою профілактики компартмент синдрому. В післяопераційному періоді веден-

ня хворих з активною аспірацією системами KCI Acti VAC. Широкими розрізами розкривали гнійники, некротизовані та тканини із сумнівною життєздатністю видаляли до живих тканин. При виявленні заплівів додаткові розтини апоневрозу та фасції для профілактики компартмент синдрому. Вакуумна активна аспірація дозволяє контролювати кількість виділення ексудату, знижує бактеріальну забрудненість порожнин, стимулює репаративні місцеві процеси за рахунок збільшення оксигенації, за рахунок чого зменшили терміни очищення рани до 4,22±2,71 діб, прискорили формування грануляційних тканин до 7,12±2,47 діб. Скорочено термін стаціонарного лікування на 5,34±1,83 дня ($p<0,05$). Динаміка соматичного стану проводили за шкалами ЛП, LRINEC, SOFA та FGSI. Метод дозволяє краще готувати рану до пластичного закриття в порівнянні із традиційним лікуванням. Із недоліків: труднощі створення герметизму пов'язок промежини, який доповнено використанням сітчастої еластичної пов'язки по типу шортів та больовий синдром при встановленні перилонової губки, який купували НПЗЗ.

Висновки. Системи вакуумної аспірації дозволяють активно впливати на періоди очищення рани скорочуючи їх терміни, впливає на репаративні властивості м'яких тканин та прискорює появу грануляційної тканини. Рани після зняття систем активної аспірації готові до накладання вторинних швів або пластичного закриття дефектів промежини.

Електрохірургічні технології в лікування ускладненого хронічного геморою

Колосович І. В., Ганоль І. В., Черепенко І. В.

Національний медичний університет імені О.О. Богомольця, Київ, Україна

Актуальність. Геморою є одним з найпоширеніших аноректальних захворювань, що проявляється анальною кровотечею, болям та наявністю утворень у задньому проході. Найбільш популярними методами хірургічного лікування ускладненого хронічного геморою є операції Міллігана–Моргана та Фергюсона. Однак хірургічна абляція все ще вважається процедурою, що викликає значний післяопераційний дискомфорт. Тому на сучасному етапі широко використовуються електрохірургічні технології, застосування яких пов'язують зі скороченням часу оперативного втручання, зменшенням кровотечі та післяопераційного болю.

Метою дослідження було оцінити ефективність застосування методу високочастотного зварювання м'яких тканин у пацієнтів з ускладненим хронічним гемороєм в порівнянні з типовою гемороїдектомією.

Матеріали та методи. Було проаналізовано результати лікування 69 пацієнтів з ускладненим перебігом хронічного геморою, які були розділені на основну ($n=36$ (засто-

сувалось високочастотне зварювання живих тканин)) групу та групу порівняння ($n=33$ (виконувалась типова гемороїдектомія)). Проводили оцінку тривалості оперативного втручання, крововтрату під час операції та в післяопераційному періоді, рівень післяопераційного больового синдрому (використовували візуальну аналогову шкалу), частоту виникнення післяопераційних ускладнень та тривалість перебування у стаціонарі.

Результати. При порівнянні досліджуваних груп у пацієнтів основної групи середня тривалість оперативного втручання було меншою на 8,67 хв ($\chi^2=18,6$, 95% CI 15,34–2,0, $p=0,01$), відмічалось зменшення крововтрати під час операції на 23,08 мл ($\chi^2=4,95$, 95% CI 27,4–18,92, $p<0,001$) та зменшення післяопераційного больового синдрому згідно візуальної аналогової шкали на 2,31 одиниці ($\chi^2=33,5$, 95% CI 3,37–1,26, $p<0,001$). Достовірної різниці частоти виникнення кровотечі та ускладнень в післяопераційному періоді, тривалості перебування у стаціонарі в досліджуваних групах виявлено не було.

Висновки. Використання під час оперативного втручання високочастотного зварювання м'яких тканин у пацієнтів з ускладненим хронічним гемороєм призводить до значного скорочення тривалості операції, зменшення крововтрати та інтенсивності больового синдрому в

ранньому післяопераційному періоді, але не має жодних переваг перед традиційною операцією з точки зору частоти виникнення ускладнень у післяопераційному періоді та тривалості перебування у стаціонарі.

Лікування хронічного комбінованого геморою на тлі аноректального тромбозу методом THD

Короленко К. В., Короленко В. Б.

Київська клінічна лікарня № 1 на залізничному транспорті філія «ЦОЗ» «Укрзалізниця», м. Київ, Україна,
Кафедра хірургії №1, Національний медичний університет ім. О. О. Богомольця, м. Київ, Україна

Актуальність. Гострий аноректальний тромбоз – одне з найпоширеніших ускладнень хронічного геморою, яке зустрічається від 40% до 67% хворих. В літературі розглядаються різні тактики лікування. Частина хірургів приримується консервативного лікування. Інші – оперативного. Недоліками консервативного лікування аноректального тромбозу є рецидив захворювання, котрий спостерігається від 78%–до 95% хворих. Висічення тромбованих зовнішніх гемороїдальних вузлів не приводить до остаточного вилікування хронічного комбінованого геморою. Висічення внутрішніх та зовнішніх гемороїдальних вузлів часто супроводжується ускладненнями, характерними для операції Мілігана–Моргана.

Мета роботи. Покращити результати та безпечність лікування хронічного комбінованого геморою II–IV ступеню на тлі аноректального тромбозу.

Матеріали та методи. Прооперували 75 хворих з хронічним комбінованим гемороєм II–IV ступеня на тлі аноректального тромбозу. Вік хворих був у межах від 25 до 75 років. Чоловіки склали більшість – 71,5%. Перед оперативним втручанням хворим проводили загальноклінічні лабораторні дослідження, пальцеве дослідження прямої кишки, аноскопію та ректороманоскопію.

Операцію розпочинали з висічення тромбованих гемороїдальних вузлів з ушивання ран. Внутрішні гемороїдальні комплекси оперували методом трансанальної гемороїдальної деартеріалізації (THD). Якщо у хворих крім виділення крові при дефекації виявили випадіння внутрішніх вузлів зі слизовою оболонкою до операції додавали мукопексію. Для цього використовували останню

модель проктоскопу (THD Side /THD S.p.A., м. Корреджо, Італія) яка має зсувну деталь, до якої входить операційне вікно та доплерівський датчик. Основний проктоскоп залишається на місці, назад відводять лише його зсувну частину. Таким чином випадаюча слизова оболонка прямої кишки відкривається і прошивається безперервним швом, включаючи надлишкову та провисаючу слизову та підслизову оболонку. Відстань між швами становить 0,5 см. Спосіб операції має патент на корисну модель № 42356 «Спосіб виконання гемороїдектомії»

Результати. Тривалість стаціонарного лікування становила від одного до трьох днів. У незначній кількості пацієнтів спостерігалась біль в місцях висічення тромбованих гемороїдальних вузлів, виділення слизу та крові, які минали через 5–7 днів. Ускладнень в післяопераційному періоді не спостерігали. До роботи пацієнти повертались через 7–15 днів. При спостереженні до 4–ох років у жодного хворого не виник рецидив аноректального тромбозу. У 97,5% хворих були ліквідовані ознаки хронічного геморою. Стріктур анального каналу не спостерігали. У 2,5% хворих, періодично спостерігались незначні виділення крові при дефекації, які лікувались консервативними методами, або лікуванням латексними кільцями.

Висновки. Таким чином, хірургічне лікування хронічного комбінованого геморою II–IV ступеня на тлі аноректального тромбозу в сукупності з THD безпечне та ефективне лікування геморою. Метод не приводить до збільшення ускладнень. Є максимально радикальним. Трудова діяльність відновлюється через 5–7 днів.

Обґрунтування застосування біологічних алотрансплантатів при лікуванні ректоцеле

Коцюра О. А., Каніковський О. Є., Яковенко О. С.

Кафедра хірургії медичного факультету № 2,
Вінницький національний медичний університет ім. М. І. Пирогова, м. Вінниця, Україна

Актуальність. Ректоцеле – дивертикулоподібне випинання прямої кишки в бік піхви (переднє ректоцеле), або в бік анокуприкової зв'язки (заднє ректоцеле). По даним закордонних авторів у 47–60% пацієнтів – ректоцеле являється основною причиною порушення дефекації. При хірургічній корекції ректоцеле дедалі частіше з'являються методики із застосуванням сітчастих алотрансплантатів, що дозволяє відновити ректовагінальну перетинку навіть при недостатності тканин для формування міцної перетинки. Проте застосування поліпропіленових алотрансплантатів у деяких випадках має певні ускладнення.

Мета роботи. Оцінити ефективність використання біологічних трансплантатів при леваторопластиці у порівнянні із застосуванням поліпропіленового алотрансплантату.

Матеріали та методи. Проведено аналіз результатів лікування 52 пацієнток хворих на ректоцеле, які знаходились на стаціонарному лікуванні у хірургічній клініці медичного факультету №2 ВНМУ ім. М.І. Пирогова в період з 2010р. по 2022рік. Вік хворих складав від 32 до 71 року (середній вік 51 роки).

Результати. Було проведено оперативне лікування усіх пацієнтів. 18(34, 61%) жінок оперовано класичним методом. 24(46,15%) жінок із імплантацією проленової сітки. 10(19,23%) жінок оперовано із використанням біологічної (колагенової сітки). У всіх випадках виконана гемороїдектомія за М. Морганом. Ми виконуємо методику трансвагінальної передньої сфінктеропластики-

ки. Операція виконувалась таким чином гідравлічна препаровка ректовагінальної перетинки фізіологічним розчином з адреналіном (400мл. фіз. розчину + 1мл. адреналіну). Доступ поперечним розрізом на лінії присінки піхви. Виконується тупим методом мобілізація леваторних м'язів, задньої стінки піхви та передньої стінки прямої кишки. Виконується ушивання леваторних м'язів та фасції Деневілье матеріал ушивання (Vicryl 2.0). Виконується імплантація сітчастого алотрансплантату. Після виконується ушивання та дренивання рани. У всіх випадках виконувалась гемороїдектомія за М.Морганом. Результати оперативного втручання оцінювались через 3 місяці. В групі пацієнтів з використанням колагенової сітки хворі не відчували дискомфорту у повсякденному житті. При використанні проленової сітки у 10 (41,66%) пацієнток з 24 наявний дискомфорт у вигляді неприємних відчуттів на рівні розрізу при певних положеннях тіла. Покращення акту дефекації спостерігалось у всіх пацієнток де ректовагінальна перетинка була імплантована алотрансплантатом, тобто 34 (65,38%). При виконанні класичного методу покращення дефекації спостерігалось у 8 (15,38%).

Висновки.

1. Використання алотрансплантату, як доповнення леваторопластики у всіх випадках покращує акт дефекації.
2. При виборі колагенового (біологічного) трансплантату відсутні скарги у післяопераційному періоді через відсутність суб'єктивних відчуттів в ділянці оперативного втручання.

Сучасний підхід в лікуванні гемороїдальної хвороби

Милиця М. М., Постоленко М. Д., Милиця К. М., Стеблянко В. В., Казаков В. С.

ДЗ «Запорізька медична академія післядипломної освіти», Запоріжжя, Україна

Вступ. Геморой є одним з найпоширеніших захворювань людини. У структурі колопроктологічних захворювань на геморой, за даними різних авторів, припадає 35–43%. Слід зазначити, що хворіють переважно люди соціально-активного віку 30–55 років.

Висока захворюваність на геморой, що спостерігається в останні десятиліття, напевно пов'язана з особливостями життя сучасної людини (нераціональне харчування, тривале перебування у сидячому положенні, тощо).

Мета роботи – проаналізувати ефективність сучасних методів лікування геморою, що використовуються в нашій клініці.

Матеріали і методи. В роботі використовували класифікацію за Голінгером.

Лікування гемороїдальної хвороби не має шаблонів й вимагає індивідуального підходу до кожного хворого. Питання вибору тактики хірургічного лікування є досить непростим, і часто потребує індивідуального підходу.

Та в цілому вважається, що на I–II стадії захворювання достатнім є консервативне лікування, на II–III додаються мініінвазивні методики (лікування латексними кільцями, перев'язка гемороїдальних артерій під контролем ультразвуку, лазерна коагуляція тощо), а ось на IV стадії варто вдаватися до хірургічного втручання.

Провели аналіз лікування 487 пацієнтів з хронічним гемороєм II–III–IV ст, які були проліковані з 2019 по 2022 роки. Усім пацієнтам обов'язково виконували огляд пері-

анальної області, пальцеве дослідження прямої кишки та огляд в дзеркалах і колоноскопію за показаннями.

Оперативні втручання виконували під епідурально–сакральною анестезією, що є найбільш адекватним методом завдяки вираженій та тривалій міорелаксуючій дії на замикальний апарат прямої кишки.

Результати. В роботі клініки впроваджено індивідуально–комбінований підхід до лікування геморою, так як у багатьох пацієнтів можна водночас спостерігати вузли на різних стадіях хвороби. Тому, на нашу думку, слід використовувати комбінацію методів з різними способами впливу на патогенез гемороїдальної хвороби, щоб підвищити ефективність за допомогою кумулювання позитивних рис, та невілювати негативні риси кожного з них. Це відповідає сучасним тенденціям мініінвазивності та збереження малозмінених тканин.

Видалення вузлів, що збільшені до II стадії, лікували консервативно або проводили лігування латексними кільцями (n=46). Хороші результати у віддаленому періоді відзначали у 65–75%, ускладнення виникли у 4%, у вигляді кровотечі (3%) та рецидиву захворювання (12%).

Оптимальним підходом до лікування вузлів II–III стадії, на думку авторів, є проведення деартеріалізації гемороїдальних вузлів з можливою мукопексією (n=136). Перебування пацієнтів у лікарні було 1–2 дні, повернення до роботи через 3–4 дні. Післяопераційний біль спостерігався лише у 18,4% хворих. Ускладнення в ранньому післяопераційному періоді зустрічалися у 3–4%. Віддалені результати лікування свідчали про високу ефективність методики.

Найчастішою операцією з приводу геморою III–IV стадії була гемороїдектомія за Міліганом–Морганом, в закритій

модифікації за Фергюсоном. В післяопераційному періоді інтенсивність болю у перші сутки була вище, ніж при методиці деартеріалізації. Процес загоєння та відновлення працездатності відбувається довше (22±21), частота рецидивів була меншою і склала 5,4%.

Удосконалення технічних засобів дозволило використовувати високочастотну монополярну коагуляцію (n=178) та біполярну коагуляцію апаратом Liga Sure (n=84), як сучасну альтернативу класичній гемороїдектомії. Слід відзначити меншу інтенсивність болю в першу добу та протягом післяопераційного періоду з однаковим терміном перебування в стаціонарі (6±2,1).

Ще одним сучасним варіантом хірургічного лікування геморою III–IV стадії є операція Лонго (n=12). Відзначався менший термін госпіталізації 2–3 дні, значно менший біль, ніж при закритій методиці. Серед ускладнень у 19% були присутні тенезми в перші 2 місяці післяопераційного періоду.

Важливим аспектом лікування геморою є необхідність комплексного системного підходу на всіх стадіях захворювання. На ранніх стадіях геморою він дозволяє зупинити прогресування патології чи навіть подолати її, а при поєднанні з хірургічним втручанням зменшує ризик ускладнень та рецидиву.

Висновки. Використання індивідуального комплексного підходу до кожного хворого в питанні вибору тактики хірургічного лікування геморою та широке впровадження сучасних методик дозволяє скоротити тривалість післяопераційного періоду, зберегти радикальність втручання та зменшити вірогідність розвитку рецидивів.

Підхід до лікування гострого парапроктиту на тлі цукрового діабету

Милиця М. М., Постоленко М. Д., Милиця К. М., Стебляк В. В., Казаков В. С.

ДЗ «Запорізька медична академія післядипломної освіти», Запоріжжя, Україна

Вступ. Однією з актуальних проблем сучасної медицини є поліморбідність, в тому числі поєднання терапевтичної та хірургічної патології у одного хворого. Більшість авторів, які займалися лікуванням хірургічних захворювань у хворих на тлі цукровим діабетом (ЦД), звертають особливу увагу на гострі гнійні запалення шкіри і підшкірної клітковини, що протікають у діабетиків важче, зі швидко наступаючим об'ємним некрозом тканин, аж до сепсису. У зв'язку з цим представляється актуальним вивчення особливостей перебігу гострого парапроктиту у хворих з цукровим діабетом.

Мета роботи. Виявити особливості хірургічного лікування гострого парапроктиту у хворих з цукровим діабетом в умовах проктологічної клініки.

Матеріали і методи. Проведено аналіз результатів лікування гострого парапроктиту у 1485 пацієнтів за остан-

ні 7 років. При проведенні роботи основним критерієм включення в аналізовану групу пацієнтів була клінічно реалізована інсулінорезистентність у вигляді діабету 2 типу. Всього відібрано для аналізу 90 пацієнтів, які склали 6,8% від загальної кількості хворих на парапроктит.

Всім пацієнтам визначали АТ, електроліти, коагулограму, глюкозу крові в динаміці, в групі пацієнтів з ЦД додатково досліджували інсулін, глюкозу з розрахунком індексу НОМА–IR, кортизол, інтерлейкін–6 і фактор некрозу пухлини альфа (методом ІФА).

Результати. Аналіз анамнезу захворювання показав, що 79,8% хворих звернулися за спеціалізованою медичною допомогою більш ніж через три доби від моменту початку захворювання. За цей час захворювання прогресувало до складних форм з шио–, пельвіо– і ретроректальною локалізацією.

У досліджуваній групі при аналізі скарг і перебігу захворювання виявлено, що переважав короткий продромальний період з подальшим ознобом, лихоманкою, появою і прогресуванням болів в прямій кишці, промежині або ділянці таза. Загальні симптоми інтоксикації були виражені настільки інтенсивно, що місцева симптоматика часто відходила на другий план. При цьому запальний процес поширювався клітковинними просторами тазу за типом флегмони, без обмеження та локалізації гнійника.

Приблизно у третини пацієнтів (30,9%) відзначався інший варіант перебігу захворювання. У них спостерігали самообмеження гнійного процесу і формування гнійного вогнища. Особливістю перебігу гострого гнійного парапроктиту при ЦД є високі швидкості розвитку септичного стану (у 45,3% пацієнтів), які надходили через 3 доби від початку вже з явищами сепсису.

Диференційований підхід до операцій ґрунтувався на таких критеріях, як локалізація гнійника і основного гнійного ходу, його відношенні до елементів зовнішнього анального сфінктера, характеру рубцевого процесу в зоні внутрішнього отвору гнійника і функції замикального апарату прямої кишки.

У 52% випадків вдалося ліквідувати вхідні ворота інфекції (внутрішній отвір нориці). Слід зазначити, що ці операції трудомісткі, вимагають великої навички оперуючого хірурга, але значно знижують ризик рецидиву і розвитку інконтиненції.

У разі наявності різко виражених рубцевих змін в анальному каналі або неможливості виявити внутрішній отвір парапроктиту лікування повинно бути двоетапним – після розтину і дренирування гнійника в плановому порядку здійснюється закриття внутрішнього отвору транс анальною аутопластиком.

При складних анаеробних формах парапроктиту, у 5 (3%) пацієнтів, невідкладна операція є єдиним способом переривання септичного процесу. Проводили мікробіологічне та гістологічне дослідження зразка тканин. До термінів ліквідації внутрішнього отвору підходили індивідуально.

Лікування хворих з важкими формами ГП здійснювали в палатах відділення інтенсивної терапії. Антибактеріальна терапія ініціювалася відразу після постановки діагнозу одночасно з підготовкою хворого до операції і тривала в післяопераційному періоді. При отриманні результатів мікробіологічного дослідження проводилася корекція антибактеріальної терапії.

В післяопераційному періоді, крім традиційних дворазових перев'язок, показано моніторування рівня глікемії, корекцію глікемічних препаратів, імунотерапію, обов'язкове використання нестероїдних протизапальних препаратів, що нормалізують цитокіновий статус.

Аналіз віддалених результатів показав, що частота рецидивів при ішио- і пельвіоректальних парапроктитах на тлі ЦД склала 4%, летальність – 9% (8 хворих).

Висновки. Диференційований підхід до операцій при гострому парапроктиті на тлі ЦД дозволяє достовірно поліпшити результати хірургічного лікування. Критерії вибору способу операції засновані на локалізації гнійника і основного гнійного ходу, його відношенні до елементів зовнішнього анального сфінктера, характеру рубцевого процесу в зоні внутрішнього отвору і функції замикального апарату прямої кишки. У складних випадках хірургічне лікування повинно бути двоетапним і органозберігаючим. До можливості і термінів ліквідації внутрішнього отвору слід підходити індивідуально.

Застосування малоінвазивних лазерних технологій при лікуванні пілонідальної хвороби

Рибачук В. І., Осадчий А. В., Яковенко О. С.

КНП Вінницька міська клінічна лікарня швидкої допомоги, ПМП Центр В., м. Вінниця, Україна

Актуальність. Пілонідальна хвороба (ПХ) є досить частим захворюванням та становить близько 1–2% від усієї хірургічної патології. У загальній популяції захворювання зустрічається у 26 зі 100 000 осіб. Захворювання проявляється найчастіше в працездатному віці, де пік припадає на 15–30 років, з переважанням чоловічої статі у співвідношенні 3:1. Існує кілька варіантів хірургічної корекції ПХ, включаючи розкриття та дренирування, висічення з ушиванням та загоєння післяопераційної рани вторинним натягом, первинне закриття за допомогою технік реконструктивного клаптя. Незважаючи на поточний прогрес в хірургічних технологіях, найкраща в лікуванні ПХ ще не визначена. Проте, характеристика ідеальної опе-

рації повинні бути простою, вимагати короткої госпіталізації, що дозволить швидке повернення до звичної повсякденної діяльності.

Мета дослідження. Оцінити ефективність застосування лазерної енергії при лікуванні пілонідальної хвороби.

Матеріали та методи. Проаналізовано лікування 97 хворих, які знаходились на лікуванні у КНП Вінницька міська клінічна лікарня швидкої допомоги та ПМП «Центр В» в період 2021–2022 р. Чоловіків 83 (85,6%), жінок 14 (14,4%). Вік хворих складав від 19 до 52 років. У 39 (37,8%) хворих діагностовано пілонідальні ходи з нагноєною кістою. У 71 (68,9%) були виявлені пілонідальний синус лінійної конфігурації.

Результати. Хворі з нагноєною кістою були прооперовані у 2 етапи. Першим етапом було розкрито та дреновано пілонідальний абсцес. Другим етапом виконувалось оперативне втручання по ліквідації пілонідального синусу. Період між першим та другим етапом займав 3 тижні. Вибір оперативного втручання полягав в оцінці лінійності розташування пілонідального синусу. Усім хворим проводилось УЗ дослідження міжсідничної ділянки для визначення крайніх точок синусу та наявності додаткових відгалужень. У всіх інших випадках проводилось оперативне втручання із застосуванням лазерної енергії. Операція виконувалась лазером LIKA Surgeon+ 12 Вт 1470nm. У післяопераційному періоді назначались таблетовані форми НПЗЗ при болях. Було відмічено мінімальний больовий синдром при збереженні повноцінної повсякденної діяльності, знеболюючі в цілому приймалися 1–2 дні.

Перев'язки 1 раз на 2 дні протягом 1 місяця. Виконувалась лазерна епіляція волосся в міжсідничній ділянці. Оцінка результатів проводилась через 1 місяць та через 4 місяці. Через 4 місяці рецидив було відмічено у 3 (2,9%) пацієнтів, які були відкориговані амбулаторно за допомогою лазерної енергії під час перев'язки.

Висновки

1. Після використання лазерної енергії больовий синдром контролювався таблетованими знеболюючими 1–2 дні.

2. Обмежень після проведеної операції з приводу сидіння та фізичного навантаження не було.

3. Рецидив було визначено у 3 (2,9%) пацієнтів, які були відкориговані амбулаторно за допомогою лазерної енергії під час перев'язки.

Лазерні технології в лікуванні хронічного геморою

Соломчак П. В., Федів В. М.

ТзОВ "Клініко–діагностичний центр",
Івано–Франківський національний медичний університет, м. Івано–Франківськ, Україна

Актуальність. Гемороїдальна хвороба на сьогоднішній день все ще залишається однією із найпоширеніших захворювань людини. Світовим стандартом лікування геморою залишається гемороїдектомія за методом Міллігана–Моргана або Фергюсона. Незважаючи на широке застосування даного методу, задоволеність пацієнтів в після операційному періоді доволі низька. Основною причиною невдоволення є виражений післяопераційний біль та довгі терміни відновлення працездатності. Саме тому актуальним є пошук нових методів та обладнання, які дозволяють більш ефективно діяти на гемороїдальні комплекси, з мінімальним травматизмом та пошкоджуючим ефектом на незмінені тканини.

Мета роботи. Ефективність застосування лазерного обладнання для лікування геморою.

Матеріали і методи. Дослідження проводилося на базі ТзОВ "Клініко–діагностичний центр" з жовтня 2021 по травень 2022. В нього увійшли 37 пацієнтів віком від 21–54 років, стадією розвитку хвороби 2–3, без складної супутньої патології. З них 62,3% – чоловіки, 37,7% – жінки. Використано хірургічний лазер "LIKA–surgeon+" з довжиною хвилі 1470 нм, потужністю 10,0 Вт. З метою вивчення ефективності медичного лазера використовували візу-

ально–аналогову шкалу інтенсивності болю, клінічні спостереження та опитувальник SF–36. Віддалених результатів немає. Для порівняння отриманих результатів використано дані попередніх досліджень, які здійснювалися авторами впродовж 2012–2018 років.

Результати. На основі отриманих даних від пацієнтів та клінічних спостережень побудовано статистично впорядковані таблиці та дашборди. За результатами досліджень встановлено: 1) зниження рівня болю впродовж перших семи днів на 42,5%; 2) скорочення тривалості перебування в стаціонарі до 22 годин; 3) відновлення працездатності на 5 добу. Ускладнення виникли у двох (5,4%) пацієнтів, які проявилися ректальною кровотечею на 7–му та 8–му добу післяопераційного періоду та були ліквідовані консервативно. Один з пацієнтів потребував стаціонарного лікування.

Висновки. Застосування лазерного обладнання для лікування геморою сприяє швидкій реабілітації пацієнтів, дозволяє відмовитися від рутинних перев'язок й гігієнічних процедур та може служити альтернативою існуючим класичним методикам, але потребує вивчення віддалених результатів.

Аналіз причин виникнення стриктури анального отвору після гемороїдектомії в залежності від методу знеболення під час операції

Сулима В. П., Маліновський С. Л., Гапонов В. В., Ющенко І. В., Палюра П. В., Яроцький Г. В.

Дніпровський державний медичний університет,
Міська клінічна лікарня №6,
Клініка "Medical Plaza",
Клініка "Garvis", Дніпро, Україна

Актуальність. Мета роботи. Геморої – хвороба, яка часто потребує хірургічного лікування. Методи гемороїдектомії супроводжуються досить великою кількістю післяопераційних ускладнень, таких як больовий синдром, порушення сечовипускання, кровотеча, локальний набряк, звуження анального отвору, що призводить до додаткових страждань пацієнта, збільшує вартість лікування. Застосування електрокаутерного генератора LigaSure (Covidien) та апарату ЕК–300М (СВАРМЕД) для видалення гемороїдальних вузлів і зварювання судин, що постачають кров, після гемороїдектомії також може бути ускладнене стриктурою анусу. Ми вивчали залежність розвитку стриктур заднього проходу від методу анестезії під час операції: використання загального або місцевого знеболення.

Матеріал і методи. Застосовувався метод електробиологічного зварювання тканин при лікуванні 823 пацієнтів з діагнозом «Хронічний геморої». Після дивульсії анальних сфінктерів проводили ревізію анального каналу. Затискачем підтягали внутрішній вузол і накладали на його розтягнуту основу, включаючи судинну ніжку, зігнутий електрод апарату електробиологічного зварювання тканин. Проводили електрокоагуляцію основи з судинною ніжкою при інтенсивності 2 або 3 світлодіода, після чого внутрішній гемороїдальний вузол ножом затискача видаляли без прошивання судинної ніжки. Зовнішній гемороїдальний вузол підтягували та проводили електроко-

агуляцію його основи, вузол видаляли ножом затискача. 675 хворим проведено оперативні втручання під місцевою анестезією із введенням препарату бупівакаїн, 148 хворим – знеболення виконано внутрішньовенним методом.

Результати. З 675 пацієнтів виникло ускладнення – стриктура анального отвору у 23 (3%) після виконання гемороїдектомії методом електробиологічного зварювання тканин при місцевій анестезії з введенням препарату бупівакаїн. Гемороїдектомія при внутрішньовенному методі анестезії у 148 пацієнтів не мала ускладнень у вигляді стриктури.

Висновки. Застосування місцевої анестезії могло привести до утворення набряку періанальної ділянки під час операції та бути причиною неправильного або недостатньо контрольованого лікарем видалення надлишкової тканинної маси методом електробиологічного зварювання тканин. Це могло призвести до утворення стриктур заднього проходу, що потребувало післяопераційного бужування, а у 8 випадках повторної операції з видалення рубця. Для запобігання утворенню стриктур заднього проходу після гемороїдектомії ми пропонуємо проводити операції методом електробиологічного зварювання тканин з використанням внутрішньовенної анестезії, а у випадках, коли використовується місцева анестезія, особливо уважно контролювати межі видалення патологічно змінених ділянок.

Гангрена Фурнь'є в хірургічному стаціонарі

Тутченко М. І., Ключко І. В., Луценко Д. В., Островерхий А. П., Євграфов А. А., Борисевич О. М., Литвин А. С.

КНП КОР «Київська обласна клінічна лікарня»,
КНП «Вишгородська ЦРЛ» ВМР

Вступ. Гангрена Фурнь'є (ГФ) – некротична інфекція м'яких тканин (фасціїт) з переважним ураженням зовнішніх статевих органів, промежини і періанальної ділянки.

Актуальність. ГФ продовжує бути однією із життєво небезпечних хірургічних хвороб, незважаючи на сучасні методи лікування. Частота ГФ в структурі хірургічної патології за різними даними складає 0,09%, 0,02 % та 0,35%. Летальність при ГФ складає від 16,5% до 29,7 %.

Мета роботи: проаналізувати методи діагностики та особливості лікування на різних етапах перебігу хвороби у хворих на ГФ.

Матеріали та методи. За період з 2016 по 2022 рік на базі КНП «Вишгородська ЦРЛ» ВМР та КНП КОР «Київська обласна клінічна лікарня» було проліковано 12 пацієнтів з ГФ. Виліковано – 8 пацієнтів, померло – 4 пацієнти (летальність 33,3%). Пацієнти: 9 чоловіків (46–73 років), 3 жінки (54–68 років). Причинами розвитку ГФ стали: парапроктит(4), дивертикуліт сигмовидної кишки(1), гнійний орхоепідидиміт(2), перфорація прямої кишки стороннім тілом(1), рак прямої кишки(2), ідіопатичні випадки на фоні цукрового діабету(2). Середній ліжкодень у пролікованих хворих склав 32 дні. Середня кількість виконаних некрек-

томій під наркозом – 7 (від 5 до 12). Потребували встановлення превентивної стоми – 3 пацієнти.

Результати та обговорення. Протягом першої години після госпіталізації стан пацієнтів оцінювався за допомогою шкали лабораторних індикаторів ризику розвитку некротизуючого фасциїту – LRINEC (Laboratory Risk Indicator for Necrotizing Fasciitis score), середній бал – 9 (7–11). В умовах відділення інтенсивної терапії стан пацієнтів оцінювався за шкалою оцінки тяжкості некротизуючого фасциїту: Fournier's gangrene severity index (FGSI), результати: в групі пацієнтів, що вижили середній бал – 6 (4–8), у групі, що померли – 11 (8–13). До отримання результатів бакпосівів із рани застосовувалася емпірична антибактеріальна терапія: Меропенем у комбінації з Ванкоміцином та Метронідазолом.

Хірургічне втручання має певні особливості: «пошукова операція» – міні-доступ для оцінки стану уражених тканин, при некротичному фасциїті пальцева дисекція фасціальних листків неможлива, при виявленні підшкірного некрозу та емфіземи розсічення тканин продовжується до глибоких фасціальних структур, монодоступ – єдиний суцільний доступ, який проходить через усі ділянки уражених тканин та зручний для подальшої санації рани.

У 3 з 12 пацієнтів, у яких причиною ГФ став парапроктит, виконано відеоасистовану петлеву колостому (1) та ілеостомію по Торнболлу (2).

Після закінчення хірургічної санації застосовується VAC-терапія, яка прискорює завершення фази ексудації, стимулює грануляції, скорочує час до проведення пластики, можливе використання на анатомічно складних раньових поверхах.

На реконструктивному етапі використовувалися 2 методи пластики: шкірну пластику місцевими тканинами (5), аутодермопластику розщепленим перфорованим клаптом (3).

Висновки.

1. Рання діагностика та оцінка стану пацієнта з некротизуючою інфекцією має проводитися по специфічним клінічним шкалам (LRINEC, FGSI).

2. Успіх лікування полягає в активній лікувальній тактиці від моменту госпіталізації.

3. Монодоступ «на випередження».

4. VAC-терапія суттєво пришвидшує термін лікування у хворих, які успішно пройшли низку хірургічних санацій септичного осередку.

5. Пластика «без обмежень».

Результати лікування хронічної анальної тріщини

Філіп С. С., Скрипинець Ю. П., Сливка Р. М.

Кафедра загальної хірургії, медичний факультет,
ДВНЗ «Ужгородський національний університет», м. Ужгород, Україна

Вступ. Тріщина заднього проходу є одно з найбільш поширених проктологічних захворювань (від 8,5% до 16%). Частота виникнення анальної тріщини складає 20–23 випадки на 1000 дорослого населення, більше третини хворих – це особи молодого і середнього віку. Таким чином, очевидна соціальна значущість цієї проблеми. На сьогоднішній день відомо безліч способів хірургічного лікування хронічної анальної тріщини (не менше тридцять за даними літератури). Частіше застосовується операція висічення анальної тріщини в межах здорових тканин з дозованою латеральною підшкірною сфінктеротомією. Слід зазначити, що, окрім переваг, дане оперативне втручання не позбавлене недоліків, до яких, в першу чергу, відноситься ризик розвитку післяопераційних ускладнень. У ранньому післяопераційному періоді можливі кровотечі, виникнення гематом і абсцесів, у віддаленому – утворення нориць, рубцевих стриктур анального каналу, рецидивів захворювання, розвиток анального нетримання. Основною причиною виникнення рецидивів більшість авторів називають неадекватно виконану сфінктеротомію, оскільки ця маніпуляція виконується, як правило, без візуального контролю.

Високий відсоток рецидивів після висічення хронічної анальної тріщини і бічної підшкірної сфінктеротомії (від

0,6% до 25%), а також ускладнень оперативного лікування у вигляді анальної інконтиненції (до 37,8%), утворення нориць і рубцевих стриктур (0,2% – 1,6%) – все це диктує необхідність вдосконалення хірургічного втручання з врахуванням цих особливостей.

Мета дослідження: покращити результати лікування хворих з хронічними анальними тріщинами шляхом використання малоінвазивних хірургічних технологій.

Матеріали та методи. З 2018 року у клініці загальної хірургії ДВНЗ «УжНУ» було прооперовано 33 хворих з використанням лазерного коагулятора «Ліка-хірург», червоного спектру із довжиною хвилі 940 Нм. Серед пацієнтів було жінок – 21, чоловіків – 12. Вік хворих коливався від 21 до 65 років, з них 29 хворих – працездатного віку. У 2 хворих – поєднання геморою з хронічною анальною тріщиною. Всі хворі клінічно обстежені згідно стандартів, виконано огляд перианальної ділянки, пальцеве ректальне дослідження, та колоноскопія пацієнтам, старшим 40 років. Результат лікування оцінювали на основі: тривалості операції, вираженості больового синдрому в ранньому післяопераційному періоді, перифокальної реакції оточуючих тканин, часу відновлення працездатності, косметичний та естетичний ефект. Оперативне втручання проводилось під місцевою анестезією. Для лазерного висічення

хронічної анальної тріщини використовували лазерний коагулятор «Ліка-хірург» з довжиною хвилі 940 нм потужністю 18 Вт. Після дивульсії сфінктера за допомогою моноволоконного світловоду лазерним променем виконували лазерне висічення тріщини з дозованою сфінктеротомією. У 2 –х хворих оперативне втручання доповнене лазерною абляцією гемороїдальних вузлів. Одразу після операції хворим в пряму кишку вводили марлевий тампон з метилурациловою маззю. Тривалість оперативного втручання в середньому становила 15–20 хвилин, інтраопераційна кровотеча відсутня або мінімальна. На другу добу тампон видаляли і в післяопераційному періоді використовували ректальні свічки з фенілефриним гідрохлоридом. Всі хворі прооперовані в амбулаторних умовах.

Результати та їх обговорення. В післяопераційному періоді основні скарги у пацієнтів були на болі в ділянці втручання, які посилювалися при акті дефекації, інколи – наявність кровянистих виділень. Знеболення забезпечувалося таблетованими ненаркотичними анальгетиками протягом трьох днів. Починаючи з другої доби інтенсивність больового синдрому оцінювали, як помірний або відсутній. Перший акт дефекації в усіх пацієнтів відбувся у межах перших 2–ох днів післяопераційного періоду з по-

мірним больовим синдромом, що не потребував знеболення. На 4 день рани виповнювалися грануляціями, зникав больовий синдром, нормалізувався стул. Набряк періанальної ділянки зникав протягом першого тижня після операційного періоду, рани загоювалися під струпом із формуванням ніжного, еластичного рубця, що є позитивним моментом після лазерного висічення анальної тріщини від інших малоінвазивних методів. Трудова діяльність пацієнтів відновилася на п'яту–шосту добу. З лікувальною та профілактичною метою всім пацієнтам призначалися венотоніки системної дії. В пізньому післяопераційному періоді констатували задовільний косметичний ефект та відсутність рецидивів захворювання.

Висновки. Методика лазерного висічення анальної тріщини в поєднанні із сфінктеротомією з використанням сертифікованого вітчизняного апарату «Ліка-хірург», дозволяє виконувати оперативне лікування в амбулаторно–поліклінічних умовах. Використання малоінвазивних лазерних технологій в хірургічному лікуванні пацієнтів з аноректальною патологією дозволяє мінімізувати терміни перебування пацієнта на амбулаторному лікуванні і пов'язані з цим фінансові витрати.

Досвід лазерної абляції гемороїдальних вузлів в амбулаторно–поліклінічних умовах

Філіп С. С., Сливка Р. М., Скрипинець Ю. П.

Кафедра загальної хірургії, медичний факультет,
ДВНЗ «Ужгородський національний університет», м. Ужгород, Україна

Вступ. Геморої — одна з найпоширеніших аноректальних патологій людини із тенденцією до зростання. Дана патологія завдає хворому значні незручності, які часто трансформуються в страждання. Частота виникнення становить 140–160 випадків на 1000 осіб дорослого населення. Серед захворювань прямої кишки і анального каналу гемороїдальна хвороба становить від 30 до 40 %. Середній вік пацієнтів з гемороїдальною хворобою, становить 30–50 років. Частота виникнення геморою серед осіб працездатного віку, що призводить до тимчасової непрацездатності та зниження рівня якості життя, окреслює лікування геморою, як важливу загальномедичну та соціально–економічну проблему.

На сучасному етапі набули поширення малоінвазивні методи лікування геморою, в тому числі лазерна абляція гемороїдальних вузлів, що дозволяє виконання оперативного лікування в амбулаторно–поліклінічних умовах.

Мета дослідження – покращити якість лікування гемороїдальної хвороби, оцінити ефективність використання методики лазерної абляції гемороїдальних вузлів з використанням вітчизняного апарату «Ліка-хірург».

Матеріали та методи. З 2018 року у клініці загальної хірургії ДВНЗ «УжНУ» було виконано 27 лазерних ге-

мороїдектомій з використанням лазерного коагулятора «Ліка-хірург», червоного спектра із довжиною хвилі 940 Нм. Серед пацієнтів чоловіків було 17, жінок – 10. Вік хворих коливався від 21 до 60 років, з них 19 хворих – працездатного віку. У 10 хворих форма геморою зовнішня, у 17 – комбінована, у 2 хворих – поєднання геморою з хронічною анальною тріщиною. Всі хворі клінічно обстежені згідно стандартів, виконано огляд періанальної ділянки, пальцеве ректальне дослідження, та колоноскопія пацієнтам, старшим 40 років. Результат лікування оцінювали на основі: тривалості операції, вираженості больового синдрому в ранньому післяопераційному періоді, перифокальної реакції оточуючих тканин, часу відновлення працездатності, косметичний та естетичний ефект. Оперативне втручання проводилось під місцевою анестезією. Для лазерної абляції гемороїдальної тканини використовували лазерний коагулятор «Ліка-хірург» з довжиною хвилі 940 нм потужністю 18 Вт. Після дивульсії сфінктера та почергового лігування судинних ніжок гемороїдальних вузлів, за допомогою моноволоконного світловоду лазерним променем, через отвір на верхівці вузла коагулювали його основу з наступною коагуляцією судинної ніжки та його вапоризацією. Тривалість оперативно-

го втручання в середньому становила 15–20 хвилин, інтраопераційна кровотеча відсутня або мінімальна.

Результати та їх обговорення. В післяопераційному періоді знеболення забезпечувалося таблетованими ненаркотичними анальгетиками протягом трьох днів. Починаючи з другої доби інтенсивність больового синдрому оцінювали, як помірний або відсутній. Перший акт дефекації в усіх пацієнтів відбувся у межах перших 2–ох діб післяопераційного періоду з помірним больовим синдромом, що не потребував знеболення, набряк періанальної ділянки зникав протягом першого тижня післяопераційного періоду, загоювання під струпом із формуванням ніжного, еластичного рубця і це вигідно відрізняє лазерну гемороїдектомію (абляцію) від інших малоінвазивних

методів. Трудова діяльність пацієнтів відновилася на другу–третю добу. З лікувальною та профілактичною метою всім пацієнтам призначалися венотоніки системної дії. Моніторинг пацієнтів протягом 6 місяців після операції констатував задовільний косметичний ефект та відсутність рецидивів захворювання.

Висновки. Методика лазерної абляції гемороїдальних вузлів, з використанням сертифікованого вітчизняного апарату «Ліка–хірург», дозволяє виконувати оперативне лікування в амбулаторно–поліклінічних умовах із дотриманням принципів малоінвазивності та малотравматичності, і дозволяє досягти високої ефективності та хороших результатів лікування.



ДИТЯЧА ХІРУРГІЯ ТА ПРОКТОЛОГІЯ

Порівняльний аналіз лікування рецидивних пілонідальних кіст у дітей

Боднар О. Б., Рошка А. І., Рандюк Р. Ю., Унгурян А. М., Бочаров А. В.

Кафедра дитячої хірургії та отоларингології Буковинського державного медичного університету, Чернівці, Україна

Актуальність. Пілонідальний синус (ПС) – досить поширене проктологічне захворювання, що зустрічається у 56 випадків на 100 000 населення, переважно у дітей та в осіб молодого віку. Єдиним способом ефективного лікування даного захворювання є оперативний. В даний час поліпшення радикального хірургічного лікування ПС є однією з актуальних проблем дитячої хірургії і, зокрема, колопроктології. Незважаючи на розвиток в останні роки медичних технологій та інструментарію, відсоток рецидивів і серйозних ускладнень після операцій з приводу ПС залишається стабільним, не має тенденції до значущого зниження. Таким чином, проблема результатів оперативного лікування ПС актуальна і вимагає нових підходів та рішень.

Мета дослідження. Покращити результати хірургічного лікування пілонідального синусу шляхом порівняльного аналізу різних методів оперативного лікування та впровадження ефективного хірургічного способу, що включає заходи по профілактиці рецидивних захворювань.

Матеріали і методи. Було проведений порівняльний аналіз 50 випадків ПС з абсцесом у дітей, віком від 15 до 18 років, 3 них: 15 дітей були оперовані з приводу рецидиву ПС. Діти були розподілені на дві групи: I – використання традиційного способу – висічення ПС та підшивання країв рани до крижової фасції (n=30); II – висічення ПС та використання шкірно–фасціальної пластики (n=20).

Після виписки, протягом року спостерігали за дітьми обох груп, реєструючи рецидиви. В післяопераційному періоді реєстрували наступні ускладнення: некроз країв рани, кровотечі, гнійно–запальний процес, неспроможність рани.

Результати дослідження та їх аналіз. Тривалість операції в обох групах дітей була практично однаковою та становила до 70 хвилин.

У групи шкірно–фасціальної пластики не було зареєстровано жодного рецидиву, незалежно від того, чи це була первинна операція, чи операція з приводу рецидиву, однак у групи I протягом року після року спостереження було зареєстровано 5 рецидивів (16,6%), з яких 3 випадки уже були оперовані з приводу рецидиву, що вказує на ефективність застосування шкірно–фасціальної пластики стосовно цього показника.

Отже, в групі дітей, оперованих класичним способом спостерігали ускладнення післяопераційного періоду більше ніж в половині випадків (51,8%). Тоді, як в II групі ускладнення зареєстрували лише в 1 дитини (5%), що вказує на ефективність застосування шкірно–фасціальної пластики відносно ускладнень.

Висновки.

1. Для уникнення рецидивів пілонідального синусу методом вибору є шкірно–фасціальна пластика.
2. Шкірно–фасціальна пластика дозволяє зменшувати відсоток післяопераційних ускладнень до 5%.

Поліпи товстого кишківника у дітей

Вороняк Д. І., Коломоець І. В., Трембач Л. О., Кравченко Я. М., Герасимчук К. А.

Національна дитяча спеціалізована лікарня «Охматдит», м. Київ

Актуальність. Поліпи товстого кишківника є одною з найбільш поширених причин кровотеч з нижніх відділів шлунково–кишкового тракту у дітей. Більшість поліпів у дітей є спорадичними і доброякісними.

Поодинокі ювенільні поліпи – найпоширеніший тип поліпів у дітей, що складає більше 90% випадків поліпів, часто є причиною ректальної кровотечі в ранньому дитинстві. Поодинокі поліпи найчастіше локалізуються в лівій частині товстої кишки, але приблизно одна третина

розташована проксимальніше кута селезінки, тому є необхідність проведення повної колоноскопії для виявлення множинних поліпів. Пацієнти з такими поліпами можуть мати більше одного ювенільного поліпа (але не більше 5 поліпів) під час первинної колоноскопії, або згодом під час спостереження.

Зустрічаються також спадково обумовлені поліпозні синдроми у дітей: синдром Пейц–Єгерца, сімейний аденоматозний поліпоз та ювенільний поліпозний синдром.

Ювенільний поліпозний синдром – рідкісний ауто-сомно–домінантний поліпоз з частотою поширення від 1 до 100 000 та 1 до 160 000 дітей та має підвищений ризик малігнізації.

Синдром Пейц–Єгерца є успадкованим синдромом поліпозу, для якого характерні множинні поліпи в будь-якому відділі шлунково–кишкового тракту та слизово–шкірна пігментація. Поліпи також можуть бути також позакишкової локалізації, таких, як жовчний міхур, бронхи, сечовий міхур і сечовід. Він успадковується за ауто-сомно–домінантним типом і викликається мутацією лінії в гені STK11 (LKB1) і зустрічається з частотою в 1 до 200 000 живонароджених дітей.

Сімейний аденоматозний поліпоз – ауто-сомно–домінантне спадкове захворювання, спричинене мутацією в гені APC, локалізованому в хромосомі 5q21. Зустрічається з частотою 3:10000 живонароджених дітей. До 30% випадків мутації виникають спонтанно, без будь-якого сімейного анамнезу. Характеризується розвитком від сотень до тисяч аденом товстої кишки і позакишковими проявами (гепатобластоми печінки, остеоми верхньої та нижньої щелеп, вроджена ретинопатія пігменту епітелію сітківки, карциноми щитоподібної залози та наднирників, аденоми шлунку, ДПК, тонкої кишки тощо). Має високий ризик малігнізації. Не діагностований в дитинстві, в дорослому віці трансформується в колоректальний рак.

Золотим стандартом діагностики, лікування та спостереження при поліпах та поліпозах товстої кишки є колоноскопія.

Мета. Аналіз та оцінка досвіду лікування поліпів товстої кишки у дітей.

Матеріали і методи. Ретроспективне когортне дослідження 539 пацієнтів, які лікувались в НДСЛ «Охматдит» з січня 1987 по червень 2022 року. Середній вік пацієнтів становив $6,4 \pm 3,4$ років (від 1 до 18 років). За статтю переважали жінки – 59%. Співвідношення чоловіків до жінок становило 1:1,4.

Домінуючим першим симптомом була кровотеча з нижніх відділів шлунково–кишкового тракту – 94%, у 6% пацієнтів спостерігалось випадіння поліпа під час акту дефекації.

Всім пацієнтам було виконано колоноскопію під наркозом.

Результати та обговорення. В НДСЛ «Охматдит» вперше дитячий фіброколоноскоп з'явився у 1987 році, відтоді почали паралельно з жорстким ректороманоскопом використовувати гнучкий фіброколоноскоп для огляду всіх відділів товстої кишки. З появою ендострументів для видалення поліпів діагностичні дослідження почали замінюватись на ендотерапевтичні.

Всього за цей період часу у 299 пацієнтів поліпи були видалені ендоскопічно. У 277 (92.7%) пацієнтів поліпи були поодинокі (до 5 шт). За даними гістологічного дослідження у 252 (91%) випадків поліпи були ювенільні, 25 (9%) – аденоматозні. У 22 (7.3%) пацієнтів траплялися поліпозні синдроми, причому з 1987 по 2018 рік загальна кількість пацієнтів складала 12 (4%), з 2019 року по червень 2022 року – 10 (7.3%). 45.4% (n=10) становили пацієнти з сімейним аденоматозним поліпозом, 31.9% (n=7) – з синдромом Пейц–Єгерца, 22.7% (n=5) – з ювенільним поліпозом. Всім пацієнтам з діагностованим сімейним аденоматозним поліпозом було виконано тотальну колектомію. Пацієнтам з іншими поліпозами поліпи видалялись ендоскопічно етапно.

Висновки. Поліпи товстої кишки у дітей часто викликають кровотечі з нижніх відділів шлунково – кишкового тракту. Поодинокі поліпи товстої кишки у дітей зустрічаються переважно у молодшій віковій категорії переважно доброякісні і не мають предракового потенціалу. У випадках множинних поліпів, ювенільних поліпів у підлітків, множинних чи поодиноких аденоматозних поліпів, поліпів шлунку, поліпів тонкої кишки необхідно виключати поліпозні синдроми.

На основі сучасних рекомендацій, залежно від виду поліпозу, рекомендовано ендоскопічне видалення, колектомія та додатковий скринінг на злоякісні новоутворення

Аномалії розвитку статевої системи у дівчат з аноректальною атрезією

Гаврилова І. В., Бачинська І. В., Притула В. П., Сільченко М. І., Бабійчук Г. Г., Пономаренко М. В., Русин А. Г., Тимошенко Т. І.

Національний медичний університет імені О.О. Богомольця, м. Київ, Україна
Національна дитяча спеціалізована лікарня «ОХМАТДИТ», м. Київ, Україна

Актуальність. Аномалії розвитку статевих органів у дівчат – найбільш складна патологія, з якою стикаються гінекологи дитячого та підліткового віку. Вроджені вади розвитку жіночих статевих органів складають 4% всіх вроджених аномалій, у дівчат з гінекологічною патологією – 6,5%. У відділенні дитячої та підліткової гінекології НДСЛ «Охматдит» концентруються дівчата з цією патологією з усієї України. Найбільш складними для діагностики

і лікування випадки аномалій у пацієнок з множинними вадами розвитку та аноректальною атрезією завдяки вартібільності патологічних змін.

Мета роботи. Покращити діагностику аномалій розвитку статевих органів у дівчат з аноректальною атрезією, що забезпечить своєчасне та адекватне лікування цієї групи пацієнок.

Матеріали і методи. Національна дитяча спеціалізована лікарня «Охматдит» –багатопрофільна лікарня в

якій надається високоспеціалізована медична допомога дітям з множинними вадами розвитку, забезпечена сучасним діагностичним обладнанням, що дозволяє проводити діагностику і хірургічне лікування в повному обсязі.

Результати. Серед великої кількості пацієнтів з вказаною патологією особливої уваги заслуговує рідкісний випадок. Пацієнтка К, 14 років, жителька західного регіону України, народилась з множинними вродженими вадами розвитку (МВВР): Екстрофія сечового міхура. Омфалоцеле. Атрезія ануса. Додаткова редукована права нижня кінцівка. Аномалія розвитку сечостатевого органів: гіпоплазія правої нирки правобічний мегауретер. Дитина перенесла багато оперативних втручань: 1). Резекція подвоєної частини товстої кишки. Колостома. Часткова ліквідація екстрофії клоаки, з формування сечового міхура. Пластика передньої черевної стінки. (неспроможність швів на сформированому сечовому міхурі з утворенням інвагінації клоаки); 2). Видалення редукованої нижньої кінцівки; 3). Оперована в Ізраїлі – лапароскопічна нефроуретеректомія справа (гідроуретеронефроз, мегауретер с ектопією), низведення прямої кишки, формування ануса із закриттям колостоми, передня здухвинна остеотомія з обох боків, встановлення зовнішньої фіксації кісток тазу. Далі лікувалась в Україні; 4). Видалення параректального свища. часткова анопластика; 5). Закриття колостоми, товсто–товстокишковий анастомоз кінець в кінець з місцевого доступу; 6). Проктопластика. Неодноразово проходила курси консервативного реабілітаційного лікування.

В 2020 році за даними МРТ в НДСЛ «Охматдит» – встановлено наявність рудиментарного рогу матки справа (на зв'язаний з піхвою), але дитячим гінекологом не консультувана. Менархе – в травні 2021 р місячні дуже болючі Консультувалась телефоном з акушером–гінекологом (без огляду дитини), отримувала нестероїдні протизапальні препарати. На початку лютого 2022 року під час місячних турбували болі в животі, блювота, підвищення температури, затримки стільця, поступила в хірургічне відділення за місцем проживання з підозрою на гостру кишкову непрохідність. Встановлено гематометра аномально розвиненої

ної матки. Дитина захворіла на Ковід. Призначено (згідно консультації дитячого гінеколога НДСЛ «Охматдит») гестагени в безперервному режимі до госпіталізації в нашу лікарню для проведення хірургічного лікування з метою відтермінування наступної менструації і запобігання болі і інших ускладнень.

У зв'язку з воєнним станом дитина змогла звернутися в НДСЛ «Охматдит» тільки наприкінці червня 2022 року. На УЗД – рудиментарний ріг справа 81,5x67x56 мм з рідким вмістом помірної ехогенності товщиною до 38 мм. Справа – тубооваріальне утворення 56,1x44x41 мм. Ліва матка 55,26x36x36 мм ендометрій 14 мм гіперехогенний. У дитини асиметричне подвоєння матки і піхви: гематометра рудиментарного рогу справа, гематосальпінкс справа.

Оперована сумісно дитячим хірургом і гінекологом. Проведена вагіноскопія – піхва роздвоюється по типу Y, в лівій половині піхви визначається шийка матки.

Права половина закінчується сліпо, з рудиментарним тілом матки з гематометрою не пов'язана, виконати з'єднання технічно неможливо. Виконана лапаротомія, роз'єднання злук (тотальне зрощення кишківника з передньою черевною стінкою, рудиментарне тіло матки справа було інтимно зрощене з сечовим міхуром). Права рудиментарна матка з гематометрою і тубооваріальна пухлина справа видалені.

Гістологічне дослідження: тканини матки з вогнищами фіброзної тканини навколо м'язових волокон. ендометрій з децидуоподібною стромою та дрібними, подекуди кістозно–розширеними, нефункціонуючими залозами. Фрагменти труби – склероз підслизового шару. Після відміни гестагенів менструація пройшла безболісно.

Висновки. Для своєчасної діагностики аномалій розвитку геніталій у дівчат з МВВР доцільно залучати дитячого гінеколога для оцінки стану статевих органів вже під час проведення першої коригуючої операції, що зменшить ризик необхідності проведення ще однієї операції і подальшому. Надання допомоги пацієнткам з МВВР доцільно проводити в спеціалізованих лікувальних закладах, лікарі яких мають досвід ведення таких хворих.

Хірургічні аспекти хвороби Крона у дітей

Горбатюк О. М., Солейко Д. С.

Національний університет охорони здоров'я України імені П. Л. Шупика,
Вінницький національний медичний університет ім. М. І. Пирогова

Актуальність. Прогресуючий перебіг хвороби Крона призводить до розвитку кишкових ускладнень у кожного другого пацієнта протягом 10–річного періоду хвороби. Трансмуральне запалення розповсюджується на всі шари кишкової стінки із–за чого, не дивлячись на терапію, дуже часто виникають хірургічні ускладнення патології. Згідно сучасної концепції хірургічне лікування повинно здійснюватись тільки для лікування ускладненої хвороби Крона. Показами до хірургічного втручання у дітей є

гострі та хронічні кишкові ускладнення, а також неефективність консервативної терапії з затримкою фізичного розвитку дитини. На сьогоднішній день ХК у дітей відноситься до тих захворювань, лікування яких викликає у практичних лікарів значні труднощі.

Мета роботи. На основі власного клінічного досвіду поділитись практичними рекомендаціями для лікування дітей з хірургічними ускладненнями хвороби Крона.

Матеріали і методи. В основу роботи покладений власний досвід лікування 19 дітей віком від 1 до 15 років з хірургічними ускладненнями хвороби Крона за десятирічний період спостереження. Розподіл хворих за статтю і віком показав, що серед пацієнтів було 12 (63,2%) хлопчиків та 7 (36,8%) дівчат, серед яких переважали діти віком 12–15 років – 14 (73,7%) пацієнтів. Діагностика базувалась на даних анамнезу, фізикального обстеження дитини, лабораторного і інструментального дослідження та гістологічного вивчення клінічного біопсійного матеріалу, отриманого при ендоскопічному дослідженні та інтраопераційно.

Результати. Всі досліджувані діти потребували хірургічної допомоги. Показами до невідкладної госпіталізації були: кишкова непрохідність, перфоративний перитоніт, абсцедуючий інфільтрат черевної порожнини, кишкова кровотеча та періанальні ураження (Із 19 пацієнтів з хірургічними ускладненнями ЖК 10 (52,6%) дітей вже мали в анамнезі хворобу Крона, у 9 (47,4%) дітей ЖК була діагностована вперше в процесі лікування).

За ургентними показами прооперовано 12 (63,2%) дітей. Консервативно проліковано 7 (36,8%) пацієнтів. Об'єм хірургічного втручання визначався даними обстеження. Найчастіше виконувались резекційні операції – економні резекції ураженої ділянки кишки з формуванням кишкових анастомозів «кінець в кінець», в тому числі і при резекції ілеоцекального кута. У дітей з хворобою Крона анастомозом вибору є саме прямий міжкишковий анастомоз. 2 дітям здійснена резекція ураженої ділянки тонкої кишки з виведенням двостовбурової кишки стоми. У 1 дитини здійснено ушивання множинних тонко– та товстокишкових перфорацій з формуванням ілеостоми. У 1 дитини з ураженням 2–х різних відділів тонкої і товстої кишки виконано 2 сегментарні резекції з формуванням анастомозу.

У 3 пацієнтів із досліджуваної групи з стриктуруючою хворобою Крона і перфораціями тонкої кишки оперативні втручання були повторними – через 1, 1,5 і 4 роки після першого втручання, в 2–х випадках мала місце стриктура зони анастомозу.

У 2–х пацієнтів с абсцесами черевної порожнини була виявлена міжкишкова фістула (1 спостереження) та нориця між товстою кишкою, сечовим міхуром і передньою черевною стінкою (1 спостереження), що потребувало розкриття і дренивання абсцесу та відключення пасажу по товстій кишці шляхом формування 2–х стовбурової ілеостоми. У всіх випадках проводили дренивання черевної порожнини.

Стратегія лікування дітей з періанальними ураженнями полягає у наданні переважно паліативної допомоги проти агресивного хірургічного втручання. У всіх 3 дітей з рецидивуючими параректальними, ректо– вагінальними та ректо – сідничними норицями, які лікувались неодноразово у інших лікувальних закладах за місцем проживання, було застосовано дренивання дренажем–сетом після накладання кишкової стоми.

В післяопераційному періоді призначалась тривала протирецидивна терапія через 2 тижні після хірургічного лікування сумісно з гастроентерологами.

Висновки: 1. Хірургічні ускладнення хвороби Крона у 47,4% дітей стали першим проявом хвороби.

2. Ургентної допомоги потребували 12 (63,2%) пацієнтів. Операцією вибору при хворобі Крона є економна резекція патологічної ділянки кишки з накладанням первинного або відстроченого кишкового анастомозу.

3. Індивідуальний підхід, етапність хірургічного і консервативного лікування, адекватна післяопераційна протирецидивна терапія дозволяють покращити результати лікування і підвищити якість життя дітей з хворобою Крона.

Зміни експресії MUC2, MUC4, TFF3 у слизовій оболонці товстого кишечника у дітей з виразковим колітом

Денисова М. Ф., Букулова Н. Ю., Задорожна Т. Д., Арчакова Т. М.

ДУ «ІПАГ ім. акад. О. М. Лук'янової НАМН України»

Актуальність. Щорічне неконтрольоване зростання поширеності (40–150 на 100.000 дитячого населення в різних країнах світу) та захворюваності (15/100.000 в Європі) виразкового коліту (ВК) у дітей всіх вікових груп, рання інвалідизація хворих, негативний вплив на фізичний, статевий розвиток, психоемоційний стан та якість життя пацієнтів визначають медико–соціальну значимість проблеми ВК в дитячому віці.

Матеріал і методи. Обстежено 42 дитини з хронічними колітами в стадії загострення, з них 28 хворих із ВК (14 дітей з активною тотальною формою, 14 пацієнтів із помірно сегментарною формою); 14 дітей з хронічним

неспецифічним невиразковим колітом становили групу порівняння. Для оцінки стану епітеліального бар'єру слизової оболонки (СО) товстої кишки проведено імуногістохімічне дослідження експресії секреторних (MUC2), мембраноасоційованих (MUC4) муцинів, трефойлового пептиду (TFF3). Імуногістохімічні дослідження виконано на серійних парафінових зрізах відповідно до стандартних протоколів із застосуванням моноклональних антител MUCIN2(MUC2) (Clone Ccp58), Mucin4 (MUC4) (Clone 8G7) Anti Trefoil Faktor3 Mouse anti human [EPR3973] ab109104 та системи візуалізації Ultra Vision Quanto Detection System HRP (USA). Антигенпозитивні клітини ідентифікували за

коричневим забарвленням. Рівень експресії MUC2, MUC4 і Anti Trefoil Faktor3 оцінено напівкількісним методом – від 0 до 3 балів: 0 балів – відсутнє видиме забарвлення; 1 бал – слабе забарвлення; 2 бали – помірне забарвлення; 3 бали – виражене забарвлення. Поширеність реакції також оцінено в балах: 1 бал – 30% позитивно забарвлених клітин; 2 бали – 30–80% забарвлених клітин; 3 бали – понад 80% позитивно забарвлених клітин. Аналіз даних проведено з використанням точного критерію Фішера, коефіцієнта взаємної спряженості Пірсона з оцінкою сили зв'язку між ознаками, критерію χ^2 для довільних таблиць. Статистично значущими вважалися відмінності результатів у двох незалежних групах при $p < 0,05$.

Результати. Період загострення ВК супроводжується порушеннями епітеліального пласту (дистрофія епітелію, ерозії, зменшення кількості келихоподібних клітин) і власної пластинки СО товстої кишки (дифузна лімфолазмоситарно-нейтрофільна інфільтрація, крипт-абсцеси, крипти, дилатація судин), ступінь порушень яких визначала активність запально-деструктивного процесу. Аналіз рівня експресії секреторного MUC2 в періоді загострення виявив її відсутність (0 балів) у 36% дітей з тотальною формою ВК, низьку експресію (1 бал) – у 50% проти 71% при сегментарній формі, у 14% хворих – помірне забарвлення вакуолей (2 бали) келихоподібних клітин з розповсюдженням 1–30% проти 29% випадків при сегментарній формі, що співпадало з гістологічними маркерами запалення у дітей наведених груп та мало достовірні розбіжності з пацієнтами з ХННК ($p < 0,05$). В періоді загострення ВК відсутність експресії MUC4 мала місце не лише у дітей з тотальною (21%), але із сегментарною формою (14%), чого не спостерігалось при вивченні експресії секреторного MUC2. Зниження рівня експресії MUC4 (1 бал) було встановлено як при тотальній (у 72% дітей), так і при сегментарній формі (у 64% дітей, $p > 0,05$). В той же час у хворих обох груп з ВК встановлена помірна експресія (2 бали) MUC2 та MUC4, тобто серед обстежених пацієнти з більш збереженою захисною функцією киш-

кового бар'єру. Експресія треоїлового фактора (TFF3) в слизовій оболонці товстої кишки в цілому по групах була вираженою на відміну від експресії муцинів. Високий рівень експресії TFF3 при тотальній формі спостерігався у 42% дітей, при сегментарній – в 72% випадків ($p > 0,05$, $C = 0,277$). Помірний рівень експресії TFF3 був діагностований як при тотальній (29% випадків), так і при сегментарній формах ВК (21% випадків, $p > 0,05$). Низький рівень експресії зі слабким забарвленням цитоплазми був більш притаманний дітям з тотальною формою коліту (29%), ніж із сегментарною (7%), і хоча статистичної відмінності між даними групами хворих не було встановлено, проте відмічено помірну силу розбіжностей ($p > 0,05$, $C = 0,269$), що свідчить на користь тенденції до розбіжностей між клінічними формами ВК. Також виявлено достовірні відмінності вираженої експресії TFF3 між групою дітей з тотальною формою виразкового коліту і дітей групи порівняння (42% проти 86%, $p < 0,05$) на відміну від групи хворих із сегментарним колітом (72% проти 86%, $p > 0,05$), що може свідчити про менш агресивний перебіг сегментарної форми, як і у пацієнтів з хронічним неспецифічним не-виразковим колітом.

Висновки. Період загострення ВК супроводжується порушенням стану епітеліального бар'єру слизової оболонки товстої кишки внаслідок зниження експресії секреторного та мембрано-асоційованого муцинів, відсутністю регулюючого впливу треоїлового пептиду на їх захисні властивості, що свідчить про неспроможність епітеліоцитів до їх синтезу обумовлену змінами епітеліально-стромальних співвідношень, а саме зменшенням кількості келихоподібних клітин із незрілими вакуолями, дистрофією епітелію СО і порушенням його гістоархітекtonіки. Проведеними дослідженнями на основі патогенетичного підходу до визначення чинників загострення хвороби отримані докази на користь вагомості ролі порушень епітеліального бар'єру СО товстої кишки, що суттєво доповнює існуючі уявлення про патогенез ВК у дитячому віці.

Особливості перебігу хвороби Крона у дітей на сучасному етапі

Денисова М. Ф., Чернега Н. В., Музика Н. М., Букулова Н. Ю., Ремінна Н. Т., Надточій Т. Г., Дорошенко О. О., Грідіна Т. А.

ДУ «ІПАГ ім. акад. О. М. Лук'янової НАМН України»

Хвороба Крона (ХК) – запальне хронічне рецидивуюче гранулематозне захворювання шлунково-кишкового тракту нез'ясованої етіології на сьогодні є однією з найбільш серйозних проблем дитячої гастроентерології, актуальність якої зумовлена неконтрольованим зростом патології серед дитячого населення у всіх країнах світу, прогресуючим перебігом, наявністю загрозливих для життя ускладнень, високою ймовірністю розвитку колоректаль-

ного раку, ранньою інвалідизацією, низьким рівнем соціальної адаптації хворих в подальші роки життя.

Матеріали і методи. Проведений ретроспективний клініко-статистичний аналіз 46 історій хвороб дітей у віці 3–18 років з вперше встановленим діагнозом ХК під час загострення, які проходили обстеження у відділенні старшого дитинства ДУ «ІПАГ ім. академіка О. М. Лук'янової НАМН України».

Мета. На основі ретроспективного аналізу історій хвороб висвітлити особливості перебігу хвороби Крона у дітей на сучасному етапі.

Результати. За даними клініко–статистичного аналізу 46 історій хвороб дітей 3–18 років з вперше встановленим діагнозом ХК, встановлено, що захворювання майже з однаковою частотою зустрічається у дітей всіх вікових груп :3–6 років – 32,6%;7–11 років – 36,5%; 12–18 років – 30,4% та не має розбіжностей за статтю. 34,7% пацієнтів народилися в сім'ях із обтяженою спадковістю по хворобам органів травлення. Дебют ХК у 87% випадків характеризувався повільним розвитком – періодичні неінтенсивні абдомінальні болі (91% дітей), субфебрилітет (54%), дефіцит маси тіла (52%), діарея (21%); домішок крові в стільці в жодному випадку відмічено не було. У 13 пацієнтів (28,2%) початковими проявами ХК були ознаки парапроктиту (26,0%) та гострого апендициту (2,2% випадків). В періоді маніфестації захворювання поряд із наявністю больового абдомінального синдрому та діареї звертало увагу порушення фізичного розвитку хворих за рахунок дефіциту маси тіла (58% пацієнтів) та зросту (32% пацієнтів), ректальна кровотеча (8,7%), позакишкові прояви – реактивний артрит (26%), афтозний стоматит (6%), парапроктит (4%), вузлова еритема та увеїт (по 1% відповідно). Щодо локалізації запального процесу в кишечнику частіше

реєструвався ілеоколіт (65,7%); ілеїт та коліт в 21,3% та 13% відповідно, що визначало особливості скарг та клінічні прояви. У всіх пацієнтів була діагностована запальна форма захворювання. В періоді загострення ХК у більшості пацієнтів (60%) не було встановлено розбіжностей у показниках гемо– та протеїнограми з аналогічними значеннями у здорових дітей. На активність запального процесу вказували дані ендоскопії (набряк та гіперемія слизової оболонки кишечника – 100%, ерозії – 12%, рел еф бруківки – 25%) та гістологічні ознаки (лімфоплазмозитарна інфільтрація власної пластинки СО, фокальне підвищення щільності клітинного інфільтрату, наявність лімфатичних фолікулів, гранулом, фокусів фіброзу), показник концентрації фекального кальпротектину (збільшення більше, ніж в 6 разів).

Висновки. ХК зустрічається у дітей всіх вікових груп, характеризується повільним дебютом з рідкісними позакишковими проявами, що негативно впливає на своєчасне встановлення діагнозу, призначення базової терапії, отримання ремісії. Пацієнти з підозрою на хворобу Крона повинні терміново бути госпіталізованими у спеціалізований стаціонар для проведення обстеження та призначення адекватної терапії згідно протоколів діагностики та лікування ХК затверджених МОЗ України.

Хірургічне лікування хвороби Крона у дітей

Жежера Р. В., Гришин О. О., Письменний В. Д., Рябенко К. О.

Національна дитяча спеціалізована лікарня «Охматдит», м. Київ

Вступ. Хвороба Крона є хронічним запальним захворюванням шлунково–кишкового тракту. У дітей хвороба Крона часто має тяжкий перебіг з розвитком кишкових ускладнень, які потребують хірургічної корекції. Медикаментозна терапія вважається методом вибору для більшості пацієнтів, тоді як оперативне лікування показано пацієнтам, у яких медикаментозне лікування неефективне або розвиваються потенційно небезпечні для життя ускладнення.

Ціль. Вдосконалення методів лікування пацієнтів дитячого віку з тяжким перебігом хвороби Крона на підставі сучасних міжнародних протоколів.

Методи та матеріали. В НДСЛ «ОХМАТДИТ» у період з 2015 по 2021 р. на лікуванні перебувало 49 пацієнтів із хворобою Крона. З них у відділенні ургентної хірургії проходили лікування 15 (30,6%) пацієнтів з тяжким перебігом. Всім пацієнтам було проведено повне обстеження, що включало: ЗАК, ЗАС, Біохімія крові, Аналіз калу на кальпротектин, аналіз крові на антитіла до сахароміцетів, ЕГДС, колоноскопія з біопсією, КТ–ентерографія. Також аналізували перебіг захворювання та виникнення позакишкових проявів: анемія, артрит. Всі пацієнти, котрим було проведено оперативне втручання, мали тяжкий перебіг захворювання,

50% пацієнтів мали стеноз ілеоцекального кута з частковою кишковою непрохідністю, 30% мали норицеві ходи між тонкою та товстою кишкою, 10% мали міжпетльові абсцеси, у 2% була перфорація ілеоцекального з'єднання, у 2% пацієнтів був токсичний мегаколон та у 1% дітей – шлунково–кишкові кровотечі.

У 11 хворих виконано формування кінцевої ілеостоми в стадії загострення хвороби. У 4 пацієнтів операції виконані в період ремісії. В післяопераційному періоді всі пацієнти отримували консервативну терапію сульфасалазином. Всім хворим була проведена контрольна ендоскопія через 3 місяці після оперативного втручання.

З 15 пацієнтів у 10 в анамнезі попередні оперативні втручання. При ретроспективному аналізі анамнезу хвороби всі оперативні втручання були виконані до постановки діагнозу хвороби Крона. Слід зауважити, дані клінічні прояви були симптомами хвороби Крона.

Результати. З 15 пацієнтів за ургентними показаннями прооперовано 3 хворих, у 12 операція була виконана у плановому порядку. Показаннями до проведення оперативного втручання в ургентному порядку були шлунково–кишкова кровотеча – 1 пацієнт та перфорація кишечника – 2 пацієнти. У 6 (50%) з стенозом ілеоцекаль-

ного з'єднання пацієнтів операція виконано в плановому порядку; 4 з них (33%) мали норицеві ходи між тонкою та товстою кишкою; 2 дітей з них (13%) були міжпетельні абсцеси. У 5 (33%) пацієнтів операція проведена в період часткової ремісії у зв'язку з наявністю часткової кишкової непрохідності.

Період спостереження – 2 роки. Всім хворим проведена контрольна ендоскопія через 3 та 6 місяців та контроль рівня калового кальпротектину, підвищення якого у 100% випадків корелювало з рецидивом хвороби Крона.

У 14 пацієнтів (93%) досягнуто тривалої ремісії. У 1 (6,7%) хворого прогресування хвороби Крона та вторинний агангліоз товстої кишки, що призвело до динамічної кишкової непрохідності та формування кінцевої ілеостоми.

Висновок/ Хвороба Крона є прогресуючим хронічним захворюванням із рецидивуючим перебігом. Основною метою терапії є досягнення тривалої та стійкої ремісії. Хірургічне втручання є одним із багатьох можливих методів лікування хвороби Крона, що дозволяє усунути ускладнення та в комплексі з консервативною терапією забезпечити стійку та тривалу ремісію.

Хірургічне лікування пілонідальної кісти. Можливі ускладнення, рецидиви. Ретроспектива 10 річного періоду

Кисіль Н. П., Пупченко М. В., Кисіль Д. О., Ярославська С. М.

НДСЛ «Охматдит» МОЗ України, м. Київ

Вступ. Пілонідальна кіста складає 2% від усієї хірургічної патології, знаходиться на 4 місці серед колопроктологічної патології після парапроктиту, анальної тріщини та геморою. Кожна пілонідальна кіста потребує радикального хірургічного лікування. Описані в літературі малоінвазивні методики лікування в переважній більшості не дають бажаного результату для пацієнта та хірурга. Більшість радикальних хірургічних методів характеризується довготривалими строками загоєння рани. Частота рецидивів при радикальних хірургічних методиках по даним відчизняних та зарубіжних дослідженнях складає до 42%, частота ускладнень складає 20 – 40%.

Матеріали та методи. Проведений аналіз лікування пілонідальної кісти у відділенні гнійної хірургії НДСЛ «ОХМАТДИТ» за 10 річний період. В досліджувану групу увійшло 221 хворий які отримали хірургічне лікування. 93 (42,1%) пацієнтам виконували розкриття нагноєної кісти куприка, 128 (42,1%) хворим в «холодний» період проводилось радикальне хірургічне втручання з широким висічення пілонідальної кісти та дрениванням через контрапертуру. Віковий діапазон пацієнтів 13–18 років.

Результати. Ускладнення радикального хірургічного лікування були зафіксовані у 15 (6,8%) випадках у вигляді нагноєння післяопераційної рани, які потребували дов-

готривалої санації, перев'язок, антибактеріальної терапії, 2 (1,6%) у вигляді лігатурної нориці, які потребували хірургічної обробки та перев'язок, 1 (0,8%) ускладнення у вигляді черезсфінктерної періанальної нориці.

Кількість рецидивів склала 6 (4,7%), які потребували повторного радикального хірургічного лікування. 2 (1,6%) рецидиви було прооперовано пацієнтам, які звернулись після лікування з інших медичних закладів. Загальна кількість рецидивів та ускладнень від загальної кількості радикально пролікованих пацієнтів склала 22 (18,2%). Загальна ефективність лікування склала 82,8%.

Висновки. Радикальне хірургічне лікування є важливим та ефективним лікуванням хворих з пілонідальною кістою. Широке висічення пілонідальної кісти в межах здорових тканин з дрениванням через контрапертуру в «холодний» період є достатньо ефективним методом лікування. Представлений метод лікування вкорочує строки післяопераційного періоду та загоєння рани, антибіотикотерапії, використання ліжка, відновлення працездатності пацієнта, значно зменшення кількості рецидивів. За проаналізований 10 річний період визначається відносно нижчий відсоток ускладнень та рецидивів ніж представлений в літературі.

Хвороба Гіршпрунга – хамелеон симптомів

Коноплицький В. С., Лукіянець О. О., Сасюк А. І.

Вінницький національний медичний університет ім. М. І. Пирогова, Вінниця, Україна

Актуальність. Хвороба Гіршпрунга (ХГ) є однією з важких вад розвитку кишкової стінки й посідає провідне місце у структурі патології травного тракту у дітей яка характеризується відсутністю гангліїв або не достатньою їх кількістю переважно в дистальних відділах товстої кишки (ТК), що призводить до функціональної обструкції. Достовірні дані щодо частоти ХГ відсутні, однак приблизно вона становить 1 на 5000 новонароджених, а захворювання виявляється в 4 рази частіше у хлопчиків. Питанням діагностики ХГ та лікування присвячені роботи провідних дитячих хірургічних шкіл в усьому світі. Незважаючи на сучасний розвиток дитячої колопроктології, проблема діагностики та лікування ХГ у дітей молодшого віку дотепер залишається актуальною і не розв'язаною повною мірою.

Мета роботи Комплексно враховувати всі можливі особливості променевої діагностики хвороби Гіршпрунга.

Матеріали і методи. В процесі діагностики даної патології, дитину потрібно ретельно готувати до обстеження, із використанням максимальної кількості доступних методів, обов'язково застосовуючи мультидисциплінарний підхід. Для підтвердження важливості даного ствер-

дження наводимо клінічний випадок роботи з хлопчиком Х, що народився в 35 тижнів гестації, якому був встановлений попередній діагноз: некротичний ентероколіт. На момент огляду гострої хірургічної патології не виявлено, незначне здуття живота, випорожнення самостійні. Через один місяць виникла клінічна картина товстокишкової непрохідності.

Результати Первинне рентген контрастне дослідження ТК, яке було проведено без відповідної патології, патології не виявило. Протягом наступного тижня наростала клініка кишкової непрохідності. Після підготовки ТК (очисні гіпертонічні клізми, постановка газовідвідної трубки тощо) виконано повторну іригографію, яка визначила ХГ, що в подальшому було підтвержено інтраопераційно (морфологічно).

Висновки. підхід до пацієнтів з підозрою на хворобу Гіршпрунга має бути комплексним та включати в себе всі доступні методи обстеження після обов'язкової відповідної підготовки. Для верифікації патології обов'язковою є біопсія товстої кишки.

Діагностичні та хірургічні паралелі в лікуванні аноректальних мальформацій у дітей

Кривченя Д. Ю., Притула В. П., Сільченко М. І., Сидоров В. О., Хуссейні С. Ф., Сітковська С. М., Іськов А. П., Петрик С. М., Бабійчук Г. Г., Ребенков С. О., Якименко А. М.

Національна дитяча спеціалізована лікарня «ОХМАТДИТ», м. Київ, Україна,
Національний медичний університет імені О. О. Богомольця, м. Київ, Україна

Вступ. Аноректальні мальформації (АРМ) – це вроджені вади розвитку аноректальної ділянки (лат. *Malformatio – malus* –поганий, + *formatio* – утворення, формування), які за МКХ – X – класифікуються в рубриках Q42–Q43. За даними статистики частота даної патології – 1:4000 – 5000 новонароджених. У 38–44% випадків АРМ мають супутні вади розвитку. Причини розвитку АРМ до кінця не вивчені. Найбільш вірогідними є теорії генетичних мутацій, тератогенних впливів та поліетиологічна теорія. Порушення бластогенезу в перші 4–8 тижнів з найбільшою вірогідністю є причиною розвитку АРМ. В перші тижні ембріогенезу кінцева кишка відкривається разом із каналом первинної нирки в загальну порожнину – клоаку, яка у каудального кінця закрита перетинкою. При порушенні нормального процесу ембріогенезу виникають різні за складністю вади аноректальної ділянки – при недорозвиненні клоакальної мембрани – атрезія заднього проходу. При недорозвиненні ендодермального зачатку, коли сліпий кінець кишки не доходить до ектодермальної задньопр-

хідної перетинки, яка втягнулася і не відбулося розсмоктування розділяючої їх клоакальної мембрани, розвивається атрезія прямої кишки. У випадку порушення розвитку краніальної частини клоакальної мембрани, формуються різноманітні форми урогенітальних мальформацій – клоака, урогенітальний синус.

Відповідно до загальноприйнятої Крикенбергської класифікації аноректальних вад розвитку (Німеччина, 2005) виділяють наступні клінічні групи: основні (промежинна нориця, ректоуретральна нориця, вестибулярна нориця, клоака, аноректальна мальформація без нориці, анальний стеноз) та рідкісні аномалії (атрезія або стеноз прямої кишки, ректовагінальна нориця, Н-подібна нориця та інші.). Часто дитячі хірурги використовують додаткові терміни для позначення форми АРМ – висока (надлеваторна) та низька (підлеваторна) атрезія.

При сучасному розвитку медицини АРМ можливо діагностувати або запідозрити ще на етапі внутрішньоутробного розвитку плоду за даними УЗД картини, та під-

твердити за допомогою МРТ плоду. Важливим та першочерговим етапом діагностики постнатально, є огляд неонатолога в родзалі. Від фаховості та досвіду неонатолога та рівня підготовки, залежить своєчасність виявлення промежинних форм аноректальної атрезії, а також атрезій прямої кишки при нормально сформованому анусі, а відтак – і раннього початку хірургічного лікування вади, адже сучасна стратегія хірургічної корекції АРМ прагне завершення до 3–6 місячного віку.

Після виявлення аноректальної мальформації у новонародженого, необхідно визначити клінічний варіант вади, що впливатиме на подальшу діагностику та хірургічну тактику.

Принципово важливим на першому етапі діагностики є розділ пацієнтів на три групи: АРМ з можливістю дефекації в період новонародженості; АРМ, що потребує невідкладного хірургічного втручання на промежині; АРМ що потребує колостомії.

Клінічна діагностика можлива лише в першій групі пацієнтів, тобто при промежинних та вестибулярних норичах. Дві інші групи потребують додаткових методів обстеження.

Матеріали та методи. Ми проаналізували досвід діагностики та хірургічного лікування 256 з АРМ. При діагностиці АРМ в першу чергу виключали поєднані вади розвитку, VATER-асоціацію. Наявність супутніх вад розвитку передбачала окрему програму лікування, з визначенням першочергових хірургічних втручань. Додатковими методами дообстеження були: УЗД органів малого тазу та промежини, рентгенографія поперекового та крижово–куприкового відділу хребта, фістулографія, МРТ органів черевної порожнини і малого тазу. Інвертографія за Вангестіном, яка широко застосовувалась раніше, наразі замінена «cross-table» рентгенографією. Дану рентгенографію виконували не раніше, ніж через 18–24 години після народження.

Результати. Превентивну кишкову стому виконували за принципом роздільної колостомії, для відведення та попередження потрапляння калових мас в дистальні відділи товстої кишки. Надважливим при формуванні превентивної колостоми, є вибір відділу товстої кишки на яку буде накладене стому. Занадто низько накладена колостома не дає можливості для проведення успішного зведення та потребує реколостомії.

Вибір лікувальної тактики на початковому етапі напряму впливає на подальші хірургічні втручання та на резуль-

тат в цілому. Тому особливо важливим є досвід та оснащеність лікувального закладу, глибоке знання анатомії аноректальної ділянки. Виконання хірургічних втручань на промежині, безумовно потребує використання електроміостимулятора для ідентифікації та моніторингу зовнішнього сфінктеру та м'язів леваторів. Основні принципи сучасного хірургічного лікування АРМ розділені на наступні радикальні оперативні втручання: промежинні операції переднім сагітальним доступом; промежинні операції заднім сагітальним доступом (PSARP – posterior sagittal anorectoplasty); черевно–промежинні операції заднім сагітальним доступом; лапароскопічно асистовані зведення.

Дотримувались певних термінів між проведенням оперативних втручань: колостомія в період новонародженості; радикальна анопроктопластика у віці 2–4 місяців (при клоаці 4–8 місяців); закриття колостоми може бути проведено через 1,5–2 місяці після радикальної операції.

Післяопераційне лікування обов'язково включало антибіотикотерапію, знеболення та ретельний догляд за післяопераційною ранюю. Принципово важливим було підсушування рани для профілактики неспроможності післяопераційних швів промежини та неануса. Також, в післяопераційному періоді, важливим та необхідним є встановлення катетера Фолея, який прибирають на 10 післяопераційну добу. Первинне, калібровочне бужування виконували бужами Гегара спершу лікарем, далі навчали батьків. Бужування проводили 2 рази на день, розмір збільшували на 0,5 розміру раз на тиждень. Бужування проводили до вільного проходження вікового бужа. Згідно рекомендацій Міжнародного колоректального центру, Цинциннаті, максимальні вікові розміри бужів: 1–4 міс. – №12, 4–8 міс. – № 13; 8–12 міс. – №14; 1–3 роки – №15; 3–12 років – №16, 12 років і старше – №17.

Задовільними результатами хірургічного лікування вважали щоденне одно або двократне самостійне випорожнення, відсутність каломазання, наявність стійких позивів до дефекації, утримання сечі та адекватне сечовипускання.

Висновки. Результати лікування АРМ напряму залежать від ранньої діагностики, правильно встановленого діагнозу та вибраної хірургічної тактики. Для досягнення доброї якості життя після перенесених хірургічних втручань у пацієнтів з АРМ необхідно ретельний післяопераційний догляд, диспансеризація та реабілітація.

Некротичний ентероколіт у новонароджених дітей

Максакова І. С., Притула В. П., Янчук Д. О., Янчук О. О., Олійник К. В., Самойлова Н. О.

Національна дитяча спеціалізована лікарня «ОХМАТДИТ», м. Київ, Україна,
Національний медичний університет імені О.О. Богомольця, м. Київ, Україна

Вступ. Некротичний ентероколіт у новонароджених дітей є однією із складних проблем в практиці дитячої хірургії. Труднощі в цій категорії пацієнтів полягають в діагностиці, диференційованому підході до лікування та значному відсотку незадовільних результатів ліквідації цієї патології.

Матеріали та методи. Проведено аналіз 227 історій хвороби новонароджених з НЕК, які потребували хірургічного лікування за період 2001 – 2021 роки. Проаналізовано власний матеріал, узагальнені особливості клінічного перебігу, причини виникнення, складності діагностики, локалізація зон ураження при некротичному ентероколіті у новонароджених. На власному матеріалі також проаналізовано: фактори, що призвели до НЕК; визначені покази до хірургічної корекції; схеми до – та післяопераційного лікування; об'єми оперативного втручання в залежності від зон ураження різних відділів шлунково–кишкового тракту. Окремо розглянуте питання щодо тактики лікування передчасно народжених дітей з екстремально низькою масою тіла. Приділена увага тактиці лікування ранніх та пізніх ускладнень, які пов'язані з перебігом НЕК.

Результати. За період 2001–2021 рр., у 93,6% новонароджених абсолютним показом до операції був пневмоперитонеум. Головна причина виникнення перфоративного НЕК: доношені діти – гіпоксія 23%; передчаснонароджені діти – бактеріальна інвазія – 77%. Перебіг НЕК пов'язаний з гіпоксією відрізняється від перебігу викликаного контамінацією бактеріями. Так, НЕК у доношених

новонароджених перебігає гостро за період від декількох годин до 2–3 днів. В той же час у передчаснонароджених – він перебігає повільно, в клінічному перебігу виражені стадії за Bell, при цьому, чим менша вага дитини, тим пізніше реєструються перші клінічні прояви захворювання. Окремо розглядається група дітей зі спонтанними перфораціями, які мають гостру клініку без продромального періоду, перебіг захворювання схожий по швидкості розвитку з НЕК гіпоксичного генезу. Найбільш поширеним ускладненням, до якого призвів НЕК II Б та III А, була кишкова непрохідність. За нашими даними 30 дітей, які в період новонародженості лікувались з приводу НЕК, в віці 1–2 місяці були оперовані за ургентними показами в зв'язку з кишковою непрохідністю, що виникла в наслідок рубцевого стенозу. Хірургічна інтраопераційна тактика залежала від: об'єму ураження; локалізації патологічного процесу; маси тіла пацієнта; терміну встановлення діагнозу.

Якщо зон ураження багато – використовувати економні резекції, для запобігання розвитку «синдрому короткої кишки».

Висновки. НЕК – це найбільш частий невідкладний стан у новонароджених дітей, який потребує невідкладної операції, до теперішнього часу пов'язаний з високою летальністю, особливо в групі новонароджених з дуже малою масою тіла. Для покращення результатів лікування дітей з НЕК, особливу увагу слід приділити профілактиці його розвитку в тому числі бактеріологічного моніторингу відділень інтенсивної терапії.

Прогнозування та корекція ранніх і віддалених післяопераційних ускладнень при хворобі Гіршпрунга у дітей

Притула В. П., Кривченя Д. Ю., Сільченко М. І., Руденко Є. О., Хуссейні С. Ф., Курташ О. О., Петрик С. М., Бабійчук Г. Г., Міньковська О. В.

Національний медичний університет імені О. О. Богомольця, м. Київ, Україна,
Національна дитяча спеціалізована лікарня «ОХМАТДИТ», м. Київ, Україна,
Івано–Франківський національний медичний університет, Україна

Вступ. Хвороба Гіршпрунга (ХГ) відноситься до групи важких вроджених вад розвитку товстої кишки, що лікується лише хірургічно. Різні способи радикальної корекції ХГ еволюційно вдосконалювались. Найбільш успішною, фізіологічною та технічно прийнятною вважається методика Soave–Boley.

Мета: оцінити ранні та віддалені результати хірургічного лікування ХГ у дітей.

Матеріали та методи. Проведено аналіз хірургічного лікування 1187 дітей з різними формами ХГ у віці від народження до 18 років за період від 1980 р. до початку 2020 р. Хірургічну корекцію ХГ за методикою Soave–Boley ручним способом виконано у 597 дітей. У 156 пацієнтів перед цією операцією першим етапом було виведено захисну кишкову стому, а у 441 випадках дане втручання виконане без кишкової стоми.

Результати та обговорення. Всі пацієнти залишилися живими. У 15 (2,51%) із 597 дітей в ранньому післяопераційному періоді виникли хірургічні ускладнення: гематома міжфутлярного простору (n=2), абсцес міжфутлярного простору (n=7), неспроможність анастомозу (n=2), злукова непрохідність кишечника (n=3), інвагінація кишечника (n=1). Гематому міжфутлярного простору в обох пацієнтів скореговано консервативно. При абсцесі міжфутлярного простору та неспроможності коло–анального анастомозу необхідне було накладання правобічної захисної кишкової стоми з наступним консервативним лікуванням абсцесу та неспроможності. Закривали кишкову стому через 2–4 місяці за умови повного загоювання даних ускладнень і за відсутності вираженого стенозу анастомозу. Релапаротомія та вісцероліз виконували при злуковій непрохідності кишечника. Інвагінації кишечника була скорегована дезінвагінацією при повторній лапаротомії.

У 14 (2,36%) пацієнтів виникли хірургічні ускладнення у віддаленому періоді: залишковий агангліоз (n=9), стеноз анастомозу (n=4) та колоноптоз. В усіх дітей із залишковим агангліозом виконали сфінктероміектомію. Стеноз коло–анального анастомозу корегували бужуванням у трьох дітей. Повторна операція Soave–Voley з коло–анальним анастомозом ручним способом виконана ще в одного пацієнта для ліквідації стенозу анастомозу. При колоноптозі, який був причиною рецидиву запорів та появи болю в животі виконали релапаротомію з резекцією попереочноободової кишки.

Повторна операція Soave–Voley з коло–анальним анастомозом ручним способом успішно виконана у 26 (4,362%) пацієнтів після первинної корекції ХГ в інших клініках за різними методиками. Причинами повторної корекції ХГ стали: залишковий агангліоз (n=1) після операції Rehbein; залишковий агангліоз (n=2) і наявність «паруса» між куксами прямої та зведеної ободової кишок в місці коло–ректального анастомозу (n=2) після операції Duhamel; залишковий агангліоз (n=2) після класичної операції Soave; залишковий агангліоз (n=10) та стеноз коло–анального анастомозу (n=6) після операції Soave–Voley з коло–анальним анастомозом ручним способом; залишковий агангліоз (n=2) після операції Lynn (сфінк-

тероміектомії); стеноз анастомозу (n=2) після операції ТЕРТ з лапароскопічною асистенцією. Технічні можливості та результати раннього і віддаленого періоду дозволили стверджувати, що методика Soave–Voley з коло–анальним анастомозом ручним способом є операцією вибору при повторній хірургічній корекції ХГ будь-якими іншими способами.

Періодичні епізоди каломазання у віддаленому періоді у 45 (7,53%) дітей ліквідували консервативним лікуванням, яке проводиться у спеціалізованих центрах. Крім того, значну роль в адаптаційному періоді відігравали психологічний стан і настирливість батьків і пацієнтів. Кінцевою метою лікування ХГ була не тільки медична, але і соціальна реабілітація дітей, тобто забезпечення максимально ранньої адаптації їх у суспільстві.

Назагал, маючи досвід лікування ХГ іншими способами відкритої хірургічної корекції – Swenson (n=14), Duhamel (n=29), Rehbein (n=7) та Soave (n=59), операція Soave–Voley з коло–анальним анастомозом ручним способом має значні технічні переваги над іншими. Методика Soave–Voley дозволяє краще контролювати накладання кожного шва і анатомічно з'єднувати краї зведеної ободової та прямої кишок при анастомозуванні. При цьому також зменшується травматизація слизової оболонки прямої кишки, що сприяє високій надійності формування коло–анального анастомозу. Успішність цієї методики підтверджується набагато нижчою кількістю ранніх (2,51%) та пізніх (2,36%) післяопераційних хірургічних ускладнень, в порівнянні з такими після використання інших способів відкритої хірургічної корекції – 17,52% та 16,35% відповідно.

Висновки: Операція Soave–Voley з коло–анальним анастомозом ручним способом в порівнянні з іншими методами є найефективнішим способом радикальної корекції ХГ відкритим способом у дітей при одноетапних або двоетапних втручаннях. За технічними можливостями та результатами раннього і віддаленого періоду методика Soave–Voley з коло–анальним анастомозом ручним способом є операцією вибору як при первинній, так і при повторній хірургічній корекції ХГ будь-якими іншими способами. Методика Soave–Voley передбачає до 2,51% ускладнень в ранньому та до 2,36% ускладнень у віддаленому післяопераційному періоді.

Результати проведення операції Делорма при випадінні прямої кишки у дітей

Притула В. П., Сільченко М. І., Сітковська С. М., Іськов А. П., Сидоров В. О.,
Петрик С. М., Стецюк О. В.

Національний медичний університет імені О. О. Богомольця, м. Київ,
Національна дитяча спеціалізована лікарня «Охматдит», м. Київ

Вступ. Випадання прямої кишки (ВПК) – захворювання, суть якого полягає в тому, що стінки дистального відділу товстої кишки зміщуються і випадають через задній отвір.

Випадання прямої кишки у дітей спостерігається значно частіше, ніж у дорослих. Захворювання спостерігається переважно у віці від 1 до 4 років (понад 90% всіх випадків ВПК у дітей).

Етіологічними моментами та провокуючими факторами є найрізноманітніші чинники: природжена слабкість промежини, погана фіксація прямої кишки внаслідок атрофії жирової клітковини у ослаблених дітей, посилена напрута черевного преса при запорах, надмірно довге перебування на горщику, захворювання товстої кишки, які обумовлюють тривалі скорочення черевного преса (тенезми), що призводять до прогресуючої атонії і змін м'язів тазового дна та сфінктера.

Частота випадання пов'язана і з деякими віковими особливостями анатомічного порядку. Так, у дітей пряма кишка розташована більш вертикально, ніж у дорослих, внаслідок слабо вираженого поперекового лордозу, і при напруженні тиск черевного преса передається прямо у напрямку до заднього проходу.

Існують три основні види лікування ВПК: суто консервативне, ін'єкції в параректальної клітковину склерозуючих розчинів і різні види хірургічного втручання.

Мета роботи – аналіз ефективності лікування ВПК у дітей операцією Делорма.

Матеріали та методи. Нами проведено аналіз хірургічного лікування ВПК операцією Делорма у 8 дітей віком від 2 до 16 років (2–4 р – 5, 5–16 р – 3). Для встановлення діагнозу використовували дані клінічної картини, ірирографії, ректороманоскопії, колоноскопії, аноманометрії.

Результати та обговорення. Ми маємо великий досвід лікування ВПК у дітей багатьма способами. Кожен із них має свої позитивні та негативні сторони. Починаючи з 2016 р у нашій клініці використовують операцію Делорма для лікування випадіння прямої кишки при неефективності консервативного лікування.

Основними етапами цього втручання були наступні дії. В операційній дітей укладали в літотомічне положення. В просвіт прямої кишки вводили тампон з розчином адреналіну на 5 хвилин.

Далі встановлювали анорозширювач. Відступивши 1 см над зубчастою лінією, проводили розтин слизової оболонки, на яку накладали трималки по окружності. Ендоректальну дисекцію продовжували в проксимальному напрямку доки м'язовий шар прямої кишки вільно евагінується. Відсікали мобілізовану слизову оболонку з наступним накладанням 8 збірних м'язових швів (без зав'язування вузлів). Після того видаляли анорозширювач з поступовим зав'язуванням швів. Формували слизово–слизовий анастомоз вузловими розсмоктуючими швами. За лінію анастомозу проводили інтубаційну трубку з фіксацією її до шкіри сідниці.

Всі діти виписані на 8–14 добу після операції без ускладнень. За час спостереження від 6 до 18 місяців 1 випадок рецидиву ВПК, через 12 міс, у дитини 14 р з аутизмом через поведінкові розлади (постійне довільне нагужування), проведено повторна операція – абдомінальна ректопексія доповнена операцією Тірша.

Висновки. Операція Делорма є патогенетично та анатомічно обгрунтованим хірургічним втручанням, яке дозволяє ліквідувати основні ланки анатомічних чинників, які провокують випадіння прямої кишки. Дане втручання є малотравматичним, під час якого контролюються основні анатомічні структури аноректальної ділянки. Операція Делорма є ефективним методом хірургічної корекції ВПК у дітей різного віку.

Геморой у дітей: чинники та принципи лікування

Рибальченко В. Ф., Борис Р. М., Рінзберг Б. С., Брагинська С. А.

Національний університет охорони здоров'я України імені П. Л. Шупика,
ПВНЗ «Київський медичний університет», Україна,
КНП Київська міська дитяча клінічна лікарня № 1

Актуальність. За даними літератури гемороєм страждають не тільки дорослі, а і діти. Поміж тим у дітей чинники зовсім інші, а тому дитячий геморой відрізняється від перебігу захворювання у старшого покоління. Оскільки у новонародженого тільки формується мікрофлора кишечника, малюка часто турбують запори, які стають причиною прогресуючого геморою, а в подальшому виникає психологічна проблема привчання малюка до горщика. В літературі на сьогодні відсутні дані стосовно основних чинників недуги у дітей раннього віку, методів профілактики, появи ускладнень, рецидиву та переходу в хронічну стадію.

Мета. Провести аналіз причин та покращити результати лікування геморою у дітей, на основі отриманих результатів чинних факторів, що є причиною розвитку недуги.

Матеріали та методи. В клінічних хірургічних відділеннях кафедри дитячої хірургії НУОЗ України імені

П.Л.Шупика МОЗ України, та в умовах поліклініки за 10 років обстежено та проведено лікуванні 126 дітей з гемороєм. Вік хворих склав від 1.5 років до 18 років. Недуга встановлена у 55 (43,9%) пацієнтів жіночої статі та у 71 (56,1%) чоловічої статі. Зовнішня форма геморою спостерігалась у 73 хворих (57,94%); внутрішній діагностовано у 28 (22,22%); комбінований – 25 (19,84%). Обстеження: ректоскопія у всіх 100%, УЗД черевної порожнини та промежини у 96 (76,19%), ФГДС у 17 (13,49%). Загально–клінічне обстеження у всіх 100%. Дослідження калу: копрограма, посів на патогенну флору та глісну інвазію проведено у всіх пацієнтів.

Результати. Діагноз встановлено на основі огляду – 88 (75,8%), пальцевому ректальному обстеженні у 28 (24,1%), проте ректороманоскопія на етапах лікування проведена у всіх хворих. Причиною такого 100% проктологічно-

го обстеження була наявність крові у випорожненнях, а тільки ендоскопічне дослідження може підтвердити чи виключити наступні недуги: поліпи, судинні мальформації прямої кишки, внутрішні тріщини, а також стан слизової оболонки коліти та проктосигмоїдіти.

Дослідженнями встановлені основні причини розвитку геморою у дітей, із яких: запори – 78 (61,90%); порушенням мікрофлори кишечника – 53 (42,06%); тривалого сидіння на горщику яке пов'язане з психологічними особливостями – 49 (38,89%); частий і тривалий плач – 36 (28,57%); вроджене розширення гемороїдальних вен – 7 (5,56%); обмеження фізичної активності – 45 (35,71%); шкідливі звички у дітей старшого шкільного віку – 38 (30,16%). Поміж тим, практично у всіх хворих було поєднання від 2 до 4 чинників.

Аналіз перебігу недуги показав, що в залежності від віку до 3 – х років у 26 (20,63%), від 4 до 7 років у 37 (29,37%), від 8 до 12 років у 29 (23,02%), старше 14 років у 34 (26,98%). Визначення вузлів за Габрієлем відповідно на 16⁰⁰, 19⁰⁰, 23⁰⁰. Локалізація по циферблату (лежачи на спині). Збільшення одного з гемороїдального вузла встановлено у 67 хворих (53,17%), двох вузлів у 32 (25,40%), а у 27 (21,43%) три та більше вузлів. Одинарні гемороїдальні вузли локалізувались на 19⁰⁰ у 28 (22,22%), на 18⁰⁰ у 21 (16,67%), на 24⁰⁰ у 18 (14,29%) хворих. Два вузла локалізувались на 19⁰⁰ та 23⁰⁰ у 23 (18,25%) решта у 27 (21,43%). За результатами обстеження встановлена I – II стадія захворювання у 93

хворим (73,81%); III стадія – 25 хворих (19,84%); IV стадія – 8 хворих (6,35%).

Клінічний перебіг геморою мав свої особливі локальні симптоми, в зв'язності від віку, які досліджені у 96 (76,19%) пацієнтів та встановлено такі як: свербіж у 41 (32,54%); печіння у 53 (42,06%); відчуття стороннього тіла в ділянці ануса у 32 (25,40%); кров'янисті виділення з прямої кишки у 35 (27,78%); безсимптомний перебіг хвороби у 43 (34,13%). Доцільно вказати, що у більшості дітей було поєднання симптомів.

Консервативне лікування проведено у 119 (94,44%), оперативно проліковано 7 (5,56%) пацієнти. Доцільно акцентувати, що попри велику кількість препаратів для лікування геморою, більшість з них це у дорослих, а у дітей раннього віку препаратів в арсеналі обмаль, що є певними складнощами в підборі препарату. Результат в усіх випадках закінчився одужанням. Ускладнень хвороби не спостерігалось.

Висновки. У дітей раннього віку причинами виникнення геморою є: часті закрепи, тривале сидіння на горщику чи на унітазі з порушенням комфорту, а як наслідок болоче випорожнення яке проявляється частим та тривалим плачем і страхом перед сіданням на горщик. Сучасне комплексне консервативне лікування захворювання у дітей ефективне в 94,44% випадках. Оперативне лікування показано при не ефективності консервативного лікування та прогресуванні недуги.

Травматичні пошкодження промежини, прямої та товстої кишки у дітей та їх хірургічне лікування

Рибальченко В. Ф., Русак П. С.

Національний університет охорони здоров'я України імені П. Л. Шупика,
КНП «Житомирська обласна дитяча клінічна лікарня»,
КНП Київська міська дитяча клінічна лікарня № 1

Актуальність. За даними літератури травма прямої кишки і промежини зустрічається близько в 1–5% випадках та збільшується до 6,6% при переломах кісток таза, а при пораненнях сідничної ділянки досягає 19%. На сьогодні стосовно дітей є тільки поодинокі клінічні спостереження. Про рідкість недуги вказано в роботі А. Є. Соловійова (2019), який за 30 років спостерігав 6 дітей з тяжкими пошкодженнями прямої кишки та ануса віком від 3 до 18 років, із яких: 2 дівчинки віком 3 і 6 років були згвалтовані та мали пошкодження не тільки промежини і піхви, але й піхво–прямокишкової перегородки, прямої кишки та сфінктера; 4 поєднані ушкодження, із яких летальність становила 33,33% 2 з 6 пацієнтів. У статті Е. R. Naut (2004) зазначено, що за 11 років виявлено 53 дитини з проникаючими колоректальним пораненням, із яких вогнепальні поранення встановлено у 89% дітей. Таким чином, вищезазначене підкреслює проблему травматичного пошкодження прямої кишки та промежини для зменшен-

ня кількості післяопераційних ускладнень і летальності

Мета роботи. покращити лікування дітей з травматичним ушкодженням прямої кишки та промежини на основі власного досвіду та літературних даних.

Матеріал і методи. В клінічних хірургічних відділеннях кафедри дитячої хірургії НУОЗ України імені П.Л.Шупика МОЗ України, за 30 років знаходилося на лікуванні 11 дітей з травматичними пошкодженнями прямої кишки, промежини та товстої кишки. Вік хворих склав від 1.5 років до 16 років. Хворих жіночої статі 3 (22,23%), а чоловічої 8 (77,77%). 5 дітей отримали травму впадши на сторонній предмет (гілку дерева) з різними варіантами пошкодження прямої кишки та сигмовидної і нисхідної, а один на наштовхнувся на смугу санчат й отримав дотичне та проникаюче пошкодження прямої кишки й наскрізне сечового міхура. 3 пацієнти мали пошкодження ізольовані тільки слизової оболонки, із яких у двох ятрогенного походження при постановці клізми. 2 дівчаток

були згвалтовані. При шпиталізації проведено загальноклінічне та біохімічне обстеження крові та сечі 100% хворих. Рентгенологічне дослідження – оглядову рентгенографію органів черевної порожнини у вертикальному положенні – виконано всім (100%) хворим, ультразвукове дослідження черевної порожнини та нирок – 7 (63,63%). Ректальне дослідження – крючками Фарабефа (модифікованими) проведено всім (100%) хворим під наркозом без нагнітання повітря.

Результати. Всі хворі в продовж перших 12 годин з часу отримання травми були шпиталізовані в ургентному порядку. Результатами дослідження встановлено, що ізольована травма прямої кишки встановлена у 3 (27,27%) хворих, а поєднані пошкодження встановлені у 8 (72,73%). Поміж тим поєднані пошкодження прямої кишки мали наступну локалізацію: сигмовидна кишка у 1 (9,09%), наскрізне пошкодження нисхідної кишки в черевну порожнину у 3 (27,27%), з пошкодженням сфінктерного апарату у 1 (9,09%) та сечового міхура у 1 (9,09%), з розривом піхви у 2 (18,18%).

Первинно у 4 – х (36,36%) хворих накладені підвісні стоми – у яких шпора провалилася та мало місце закид кишкового вмісту в дистальні відділи товстого кишечника – місце проведення пластичної операції, із яких у 2 (18,18%) мало місце неспроможність швів та перитоніт. Тому цим пацієнтам проведена реконструкція стоми: створена одноствольна стома у 2 (18,18%) з санацією черевної порожнини (перитоніту) та двоствольна роздільна у 2 (18,18%) з санацією дистально відключеної кишки. В містах неспроможності (прорізування) швів – накладений дворядний шов, а черевна порожнина дренована двопросвітнім дренажем.

У 4 (36,36%) хворих накладені кінцеві одноствольні стоми на привідну кишку. У 3 хворих (27,27%) з дотич-

ним пошкодженням слизової оболонки прямої кишки, стома не накладалась, а накладені шви на слизову оболонку. Пластика сфінктерного апарату проведена під час першої операції з дренажуванням ранового каналу.

Двоє пацієнтів отримали згвалтування з розривом сфінктерного апарату та прямої кишки і піхви, які перенесли етапні операції: накладення товстокишкової стоми в одному випадку була накладена кінцева одноствольна в другому підвісна з подальшою реконструкцією та переводом в одноствольну. Наступним етапом була пластика сфінктерного апарату прямої кишки, піхви та гуген. Через 1 місяць після накладення стоми, проводилося ректальне дослідження – крючками Фарабефа (модифікованими), оцінювалось стан загоєння рани місця пошкодження, а в подальшому товстокишкові стоми закривались накладанням анастомозу кінець в кінець. Всі хворі виписані з клініки в задовільному стані.

Висновки. Візуалізація обсягу пошкодження промежини, прямої та товстої кишки у дітей повинна бути повноцінною та проводитися під загальним знеболенням в умовах операційної, ректальне дослідження – крючками Фарабефа. Хірургічне лікування травматичного пошкодження промежини прямої та товстої кишки, є ургентною операцією та вимагає індивідуального підходу і має бути поетапним: накладення роздільної (без шпори) чи кінцевої колостоми, щоб калоприймач фіксувався тільки на привідній кишці. Реконструктивно-відновна операція на промежині, сфінктерному апараті повинна проводитися з обов'язковою електроміоідентифікацією м'язів сфінктерного апарату. Лікування хворих з пошкодженням промежини внаслідок сексуального насильства потребує психологічної та соціальної реабілітації.

Сучасні аспекти діагностики та лікування аноректальних вад розвитку у дітей

Рибальченко В. Ф., Русак П. С., Хохлов О. І.

Національний університет охорони здоров'я України імені П. Л. Шупика,
КНП «Житомирська обласна дитяча клінічна лікарня»,
КНП Київська міська дитяча клінічна лікарня № 1

Актуальність. Аноректальні вади розвитку (АВР) на сьогодні є однією з найбільш частою аномалією, а за оцінками частоти складає від 1 на 2000 до 1 на 5000 живонароджених. За даними літератури антенатальний діагноз АВР зустрічається рідко. Більшість випадків діагностується в ранньому періоді новонародженості. Існує широкий спектр проявів, починаючи від низьких аномалій із промежиною фістулою з простим лікуванням до високих аномалій зі складним лікуванням. Алгоритм хірургічної тактики при АВР є таким. За низької форми атрезії та задовільного стану новонародженого, коли можлива ради-

кальна операція, реконструкцію виконують одноетапно в ранньому неонатальному періоді. Досягнення в техніках візуалізації з удосконаленням знань з ембріології, анатомії та фізіології випадків АВР покращили діагностику та лікування. На сьогодні відбулася зміна парадигми у підході до цих пацієнтів, що передбачає цілісний підхід до синдрому аноректальних вад розвитку з довгостроковою метою реабілітації, за для досягнення повного тримання калу та сечі з відмінною якістю життя.

За даними К. Kyrklund et.al. (2017), після первинної пластики у 93% хворих з низькими формами аноректальної

атрезії отримано гарні функціональні результати, після етапного лікування високих і проміжних форм частота хороших результатів становила 58%, задовільних – 38%, незадовільних – 4%. Функціональні порушення замикаючого апарату прямої кишки після радикальної корекції АВР, які виникають у 30 – 60% хворих, призводять до труднощів соціальної адаптації дітей у суспільстві. Таким чином все вищевикладане визначає актуальність роботи.

Мета роботи. покращити результати лікування дітей з аноректальними вадами розвитку на основі використання інформативних діагностичних заходів та власне вдосконалених хірургічних технологій.

Матеріал та методи дослідження. В клінічних хірургічних відділеннях кафедри дитячої хірургії НУОЗ України імені П.Л.Шупика МОЗ України, за 25 років знаходилося на лікуванні 38 дітей з аноректальними вадами розвитку. Хворих жіночої статі 16 (42,10%), а чоловічої 22 (57,90%). У 11 (28,95%) новонароджених була висока форма атрезії прямої кишки, у 6 (15,78%) – проміжна, у 16 (42,10%) – низька, у 3 (7,89%) – промежинна ектопія ануса та у 2 (5,28%) – анальна мембрана. Госпіталізовані в першу добу життя 22 (57,90%) дітей, у них діагноз відсутності анального отвору у типовому місці зазвичай не викликав труднощів під час огляду промежини. Поміж тим шпиталізовано пізніше 5–ї доби життя 16 (42,10%) новонароджених, які мали норицеві форми аноректальної атрезії. Недоношеними були 9 (23,68%) новонароджених з АВР. Пренатально в жодному спостереженні атрезія анального отвору та прямої кишки не була діагностована. Усім хворим під час госпіталізації, окрім загальноприйнятих лабораторних та біохімічних досліджень застосовували спеціальні методи дослідження. Інвертограма за Wangenstein and Rice проведена у 18 (47,37%) хворих. Всі хворі мали обстеження УЗД черевної порожнини та нирок, ЕХО КГ, нейросонографію. Для безпосередньої візуалізації сфінктерних м'язів використовували магнітно–резонансну томографію (МРТ) малого таза.

Результати. За результатами комплексного обстеження супутні недуги встановлені у 27 (60,71%) хворого, із яких вади розвитку серцево–судинної системи (додаткова хорда в порожнини шлуночка, відкрите овальне вікно) у 9 (23,68%); урогенітальної системи (гідронефроз, гіпоспадія) у 4 (10,53%); тимогегалії різних ступенів у 4 (10,53%); вади розвитку центральної нервової системи – у 3 (7,89%); синдром Дауна – у 2 (5,26%); релаксацію лівого купола діафрагми у 1 (2,63%) дитини. За даними МРТ у 29 (%) було встановлене точне розташування нориці та його відношення до м'язів та сфінктерного апарату тазового дна, а також дані про стан м'язів тазового дна та сфінктерів. У всіх 100% хворих встановлена гіпоплазія м'язів сфінктерного апарату, що впливало на хірургічну тактику, а також на результати лікування.

Поміж тим залежно від форми АВР виконували різні оперативні втручання. Тривалість підготовки залежала від тяжкості стану та наявності супутніх вад розвитку. З приво-

ду форм аноректальної атрезії виконували передню, промежину та задню сагітальну проктопластику за Рена. За звичай хірургічна корекція проводиться у 3 етапи: накладення стоми, радикальна корекція та закриття стоми. В нашому дослідженні хірургічна корекція АВР проведена в 3 етапи у 34 (89,48%), у два етапи – накладення стоми з одночасною корекцією недуги у 2 (5,26%), а також корекція недуги без накладення стоми у 2 (5,26%) .

У 36 (94,73%) хворих роздільну колостому у вигляді anus preter naturalis накладали на рухому петлю сигмоподібної кишки, так, щоб можливо було фіксувати калоприймач тільки на привідну кишку. Висока надлеаторна атрезія встановлена у 11 (28,95%) новонароджених, а рівні сфінктерного апарату у 1 (2,63%) хворого. Високу атрезія без нориці встановлена у 5 (13,16%) хворих, із яких у одного (2,63%) хворого відкрилася нориця в продовж першого місяця життя після накладення стоми.

При хірургічному лікуванні аноректальної вади розвитку використані наступні методи її корекції: Черевно–промежинна проктопластика з заднім сагітальним доступом у 12 (31,58%); промежинна проктопластика з використанням заднього сагітального доступу у 9 (23,68%); промежинна проктопластика з використанням переднього сагітального доступу у 15 (39,48%), проктопластика з промежеечного доступу у 2 (5,26%). Під час проведення реконструктивно – відновлювальної операції використовували електроміоідентифікацію м'язів сфінктерного апарату та його пластику. В післяопераційному періоді проводилося бужування за стандартною схемою. Закриття стоми виконувалось в проміжок від 2 місців до 5 років з різних причини в тому числі і соціально–економічних.

Ускладнення встановлено у 13 (34,21%) хворих, із яких переважували парастомальні та перианальні дерматити, а у одного пацієнта не спроможність швів.

Попри ускладнення, всі хворі одужали та виписані з клініки в задовільному стані, проте реабілітаційні заходи проводились в продовж до шкільного віку.

Висновки. Візуалізація АВР повинна проводитися пренатально, а в подальшому підтвердитися в пологовому будинку та окрім візуалізації доцільна консультація дитячого хірурга. УЗД черевної порожнини та нирок, ЕХО КГ та нейросонографія є скринінгом стосовно встановлення супутніх вроджених та набутих недуг. МРТ дозволяє точно встановити вид атрезії, розташування нориці та його відношення до м'язів тазового дна, а також дані про стан м'язів тазового дна та сфінктерів. Основним методом лікування є хірургічна корекція з використанням як переднього чи заднього сагітального доступу, а також черевно–промежинної проктопластики з заднім сагітальним доступом з обов'язковим проведенням електроміоідентифікації м'язів сфінктерного апарату. Після операції необхідна тривала реабілітація з метою адекватного тримання кишкового вмісту, а як наслідок покращення якості життя пацієнтів.

Анальна тріщина у новонароджених та дітей раннього віку

Рибальченко І. Г., Притула В. П., Максакова І. С., Ханес Г. С.

НМУ імені О. О. Богомольця МОЗ України,
НДСЛ «ОХМАТДИТ» МОЗ України

Актуальність. Анальні тріщини (АТ) у дітей зустрічаються значно рідше, але прояви її дуже болісні і здатні змусити дитину відчувати справжні страждання з можливим формуванням ректофобії — стійкого страху перед актом дефекації. За влучним висловом англійського проктолога Роя Беннета, «анальна тріщина – хвороба невелика, проте заподіює чималі страждання». Поміж тим недооцінка проблеми АТ «маленької» хвороби педіатрами може спричинити невиявлення у пацієнта тяжких патологічних станів (закрепи, ректофобії, хронічні колостазис, запальні захворювання прямої та товстої кишки та інші недуги).

За даними літератури авторство назви недуги «fissura ani» належить Альбуказісу (936–1013) та характеризується — лінійним або еліпсоподібним наддривом стінки прямої кишки, що виникає спонтанно, з подальшим утворенням виразки стінки відхідника в проекції анодерми.

У вітчизній літературі тільки одна робота Коноплицького В.С. (2015), яка присвячена гострій анальній тріщині. За даними автора гостра анальна тріщина діагностується у дітей першого року життя у 25,9%, із яких у новонароджених — 7,4%, перших трьох місяців життя — 11,1%, від 4 до 12 місяців — 7,4%. Відповідно з року до трьох років недугою страждають — 37,0%, а від 4 до 9 років — 22,3%. Таким чином вище вказана актуальність визначає доцільність дослідження.

Мета роботи. Дослідити епідеміологію та покращити результати лікування анальної тріщини у дітей.

Матеріал и методи. В дослідження включено 32 хворих які знаходились на стаціонарному обстеженні та лікуванні у відділенні хірургії новонароджених НДСЛ «ОХМАТДИТ», та амбулаторно за 10 років. Відповідно за статтю, хлопчиків 14 (43,75%), дівчаток 18 (56,25%). Доцільно вказати, що основними діагнозами при направленні були: закрепи, вади розвитку товстого кишечника, проктосигмоїдїт, прокти та інші. УЗД черевної порожнини

проведено у 17 (53,13%) та ірригографія у 15 (46,87%) пацієнтів. Клініко–лабораторне обстеження пацієнтів включало: загальний аналіз крові та сечі, огляд перианальної ділянки, аноскопія, копрологічне дослідження з посівом на патогенну флору, гриби та глісну інвазію.

Результати. Дослідження спорожнення показали, що домішки крові встановлено у 14 (43,75%), слизу у 12 (37,5%) та комбіновані слизово–кров'яні спорожнення у 6 (18,75%). Встановлено, що кров'яниста полоска візуалізувалась у 13 (40,62%), а у 19 (59,38%) спорожнення було перемішано з домішками крові та слизу. Визначення локалізація по циферблату (лежачи на спині) тріщин за Габріелем. Встановлена наступна локалізація АТ: на 6⁰⁰ у 16 (50,0%), на 12⁰⁰ у 9 (28,12%), а також поєднані локалізації на 6⁰⁰ та 12⁰⁰ у 7 (21,88%). Серед 32 хворих, зовнішня анальна тріщина мала місце у всіх хворих, а у 3 (9,37%) і внутрішній дефект слизової оболонки. Встановлені причини АТ, це проктосигмоїдїт у 13 (40,62%), проктит у 5 (15,62%), вади розвитку товстого кишечника у 2 (6,25%), та неспецифічний ентероколіт у 11 (34,37%), глісна інвазія у 1 (3,12%) — (дитина 1 місяць на 100% грудному вигодуванні, але від народження тріщина на 6⁰⁰ – в копрограмі гострики та аскариди). Лікування було комплексним у всіх хворих. Всі хворі одужали. Рецидивів АТ в продовж 3 років не встановлено. Якість життя дітей добра.

Висновки. Підозра та встановлення діагнозу ґрунтується на спостереженні за актом спорожнення кишечника у дитини незалежно від віку. Проведення пальцевого ректального дослідження не є інформативним, а тому з метою верифікації діагнозу проводити аноскопію та ректороманоскопію. Лікування АТ повинно бути комплексним та складатися з застосування препаратів, що усувають закрепи, лікування проктосигмоїдїтів та колітів, а також місцевого лікування самої тріщини.

Проблемні питання хірургії колоректальної зони у новонароджених та дітей перших місяців життя

Фофанов В. О., Фофанов О. Д., Матіяш О. Я., Дідух І. М., Бубнів Л. Г.

Івано–Франківський НМУ, м. Івано–Франківськ, Україна

Актуальність. Серед різноманітної хірургічної патології травного тракту у дітей особливої уваги заслуговують вроджені вади розвитку, які супроводжуються обструкцією дистальних відділів травного тракту. Найбільш поширеними з них є хвороба Гіршпрунга (ХГ) та аноректальні мальформації (АРМ). Нерідко вони вимагають невідкладного оперативного втручання в перші дні життя. В остан-

ні роки спостерігається підвищення частоти ранньої діагностики ХГ (у новонароджених та дітей перших місяців життя). Водночас, в питаннях діагностики та лікування цієї хвороби залишається багато невирішених питань, особливо це стосується новонароджених дітей. Нерідко спостерігається запізнена діагностика, що супроводжується тяжкими ускладненнями, такими як Гіршпрунг–асоці-

йований ентероколіт (ГАЕК), обтураційна непрохідність, перитоніт та тяжкі метаболічні порушення. Складність діагностики ХГ у новонароджених зумовлена значно нижчою діагностичною цінністю іригографії/скопії, гістологічного і гістохімічного дослідження біоптатів товстої кишки, ніж у дітей, старших одного року. При несвоєчасній діагностиці ХГ у новонароджених в 10–20% випадків розвивається важкий ентероколіт, летальність при якому досягає 50–60%. Гостра форма ХГ переважно вимагає невідкладного хірургічного лікування. Складність лікування новонароджених з цією недугою пояснюється ще й тим, що переважно в них є довга зона агангліозу і є необхідність в поширеній резекції товстої кишки. Найбільші труднощі виникають при тотальному агангліозі товстої кишки.

Актуальність проблеми лікування АРМ зумовлена їх високою частотою та значною кількістю незадовільних функціональних результатів хірургічної корекції. Не дивлячись на великий досвід у проведенні проктопластик, частота незадовільних результатів первинних хірургічних втручань залишається високою у різних клініках світу і складає від 25 до 70%. Відомо, що високі форми АРМ завжди поєднуються з порушенням розвитку сфінктерного апарату. У 5–35% хворих спостерігаються ускладнення, які вимагають тривалого лікування, повторних реконструктивних операцій, призводять до зниження якості життя пацієнтів.

Мера. Вивчити особливості діагностики та причини ускладнень реконструктивних операцій при ХГ та АРМ у новонароджених дітей та визначити оптимальну діагностичну і лікувальну тактику.

Матеріал і методи. Для досягнення мети проведено клінічне обстеження та лікування 92 дітей з вродженою патологією дистальних відділів товстої кишки та відхідника (ХГ та АРМ) на базі клініки дитячої хірургії Івано–Франківського національного медичного університету. Усі діти поступали до клініки неодноразово, частина з них перенесли множинні хірургічні втручання. Вік дітей при первинній операції коливався від 1 доби до 17 років, однак серед первинно прооперованих переважали новонароджені та діти першого року життя (57 хворих, 61,96%).

Серед них 23 дитини оперовані з приводу ХГ (1 дівчинка і 22 хлопчика) і 34 дитини з приводу АРМ (співвідношення дівчаток і хлопчиків 1 : 1). Серед дітей з ХГ ректосигмоїдну форму виявили у 13 дітей, у 8 – субтотальну, у двох – тотальну форму. Гострий перебіг хвороби був у 11 дітей, підгострий у 12. У 15 дітей (68,2%) були серйозні доопераційні ускладнення, що вимагали невідкладних хірургічних втручань: обтураційна кишкова непрохідність (14 дітей), перитоніт (2 дитини), ГАЕК у двох хворих.

Серед дітей з АРМ найбільш часто спостерігали аноректальну атрезію (29 хворих), у 8 з них була надлеваторна атрезія, у 10 – інфра– та у 16 інтралеваторна. В однієї дитини аноректальна атрезія поєднувалася з рідкісною вадю – вродженим товстокишковим мішком, ще у однієї був синдром Курраріно. У 30 хворих були норичні форми АРМ, у 4 – безноричні. У 4 дітей були вроджені ізольо-

вані норичі без атрезії (ректовестибулярні та ректоперінеальні), у одного новонародженого був аноректальний стеноз тяжкого ступеня.

Результати та їх обговорення. У 12 немовлят з ХГ діагностика викликала труднощі. Клінічна картина була нетиповою у 10 хворих. Іригографія була неінформативною у 8 дітей, а у 6 пацієнтів гістологічне дослідження біоптатів товстої кишки дало хибно негативний результат. У 7 дітей діагностика базувалася на інтраопераційній макроскопічній оцінці стану товстої кишки. У 25 дітей з АРМ та ХГ (43,8%) були тяжкі супутні вроджені вади та супутні набуті захворювання, які суттєво обтяжували стан хворих

Характер первинного хірургічного втручання залежав від виду вади та наявності доопераційних ускладнень. Дітям з високими та інтралеваторними формами АРМ проведено етапні хірургічні втручання: першим етапом була колостомія, другим – задня сагітальна аноректопластика (ЗСАРП) чи передня сагітальна аноректопластика (ПСАРП), третім – закриття колостоми. Вид стоми залежав від характеру АРМ: при наявності зовнішньої широкої норичі виконували кінцеву сигмостомію (12 хворих), в інших випадках – роздільну колостомію (12 дітей). Реконструктивні операції проводили у віці 3–5 місяців: у 5 дітей з надлеваторними формами атрезій проведено ЗСАРП з інтраабдомінальною мобілізацією кишки та ліквідацією норичі, у 6 хворих – ЗСАРП і у 10 дітей – ПСАРП. Дітям з низькими формами АРМ (10 хворих) проведено первинні реконструктивні операції – ЗСАРП чи ПСАРП, у трьох дітей з вродженими ізольованими норичями проводилося висічення норичі.

Лише у 7 немовлят з ХГ виконані первинні реконструктивні втручання – операція трансанального ендоректального зведення (ТЕРТ), у 16 дітей (69,6%) проведено етапне хірургічне лікування, першим етапом якого була колостомія. Показами до накладання стоми були доопераційні ускладнення: обтураційна кишкова непрохідність, перитоніт, ГАЕК, а також – декомпенсація ХГ і тяжкі метаболічні порушення у дитини. В усіх хворих накладали кінцеву колостому на розширену супрастенотичну частину, крім двох дітей, у яких була накладена кінцева ілеостома. Застосовано наступні види реконструктивних операцій: операція за Soave–Boley з первинним анастомозом і закриттям стоми у 12 дітей та ТЕРТ із закриттям стоми у чотирьох хворих.

Усі оперовані хворі одужали. Ранні післяопераційні ускладнення були виявлені у 4 немовлят (11,8%) з АРМ (злукова кишкова непрохідність, післяопераційний анальний стеноз, реканалізація норичі, розходження шкірних швів промежини – по одному випадку на кожне ускладнення). Серед хворих з ХГ ранні ускладнення виникли у 7 дітей (30,4%): найбільш частим ускладненням була злукова кишкова непрохідність (4 хворих), у двох дітей виник рубцевий стеноз анастомозу, ГАЕК (2 дитини) і неспроможність колоректального анастомозу (1 дитина).

Вивчено віддалені функціональні результати лікування терміном від 6 місяців до 8 років після операцій в усіх

оперованих дітей. У групі немовлят, оперованих з приводу ХГ, добрі результати лікування відмічено у 13 пацієнтів (56,5%), задовільні у 7 дітей і незадовільні у 3 хворих (13,0%). Загалом, явища товстокишкової обструкції після операцій, в більшій чи меншій мірі, спостерігалися у 9 хворих (39,1%), ще частіше спостерігали у дітей симптоми анальної інконтиненції (АІ) різного ступеня (10 хворих, 43,5%). В 7 хворих поєднувалися симптоми обструкції та АІ. ГАЕК спостерігали у 2 дітей. Повторні реконструктивні операції були виконані у 4 хворих, у двох з них проведені повторні зведення товстої кишки (в обох випадках із заднього сагітального доступу), в двох дітей проведено корекцію недостатності анального каналу за допомогою власного малоінвазивного способу. Після проведених втручань у цих хворих порушені функції були повністю відновлені.

Серед дітей, оперованих з приводу АРМ, незадовільний результат лікування був у двох дітей (реканалізація ректовестибулярної нориці). У 20 хворих (58,8%) результати лікування були добрі, у решти 12 дітей – задовільні. Явища товстокишкової обструкції спостерігали у 8 хворих, серед них лише в одній дитині був стеноз неоануса. У 10 хворих були симптоми АІ (у 8 дітей незначне каломазання, у 2 – АІ ІІІ ступеня). Повторні реконструктивні втручання були виконані в 5 дітей: повторне висічення

нориці виконано у двох дівчат за власним способом, у одній дитині проведено висічення надлишку слизової прямої кишки і у двох дітей проведено малоінвазивну корекцію недостатності анального каналу за допомогою об'ємуютьоруючого імпланту. Після операцій хворі одужали.

Висновки. У новонароджених та дітей перших місяців життя встановлено більш високу частоту ранніх та віддалених ускладнень хірургічної корекції у порівнянні з результатами у дітей більш старшого віку. Це зумовлено труднощами діагностики, високою частотою доопераційних ускладнень, проведенням операцій у невідкладному порядку. Більш висока частота післяопераційних ускладнень та незадовільних результатів лікування виявлена після хірургічного лікування ХГ. Встановлено, що найбільш вагомими факторами ризику розвитку післяопераційних ускладнень при ХГ є наявність доопераційного ГАЕК, велика довжина агангліонарної зони, пізня діагностика і хірургічне втручання. Найбільша частота ускладнень у дітей з АРМ спостерігалася при високих формах атрезії та у дітей із супутніми вадами розвитку. Найбільш частим порушенням функції після операцій в обох групах дітей є анальна інконтиненція різного ступеня, проте за тяжкістю преваюють ускладнення, пов'язані з післяопераційною обструкцією товстої кишки.

Парастомальні ускладнення – профілактика та лікування

Хохлов О. І., Рибальченко В.Ф., Русак П. С.

Національний університет охорони здоров'я України імені П. Л. Шупика,
КНП «Житомирська обласна дитяча клінічна лікарня»

Актуальність. Актуальність проблеми не викликає сумніву, оскільки накладення кишкової стоми чи ентеростоми або колостоми є необхідною частиною багатьох видів як реконструктивно відновних так і ургентних операцій. Правильна хірургічна техніка має життєво важливе значення для створення стоми, яка за звичай є достатньо вивернутою і знаходиться в хорошому анатомічному місці. За звичай петльові ілеостоми мають більш високу ймовірність ускладнень, тому особливо важливою є обережність при їх формуванні. Поміж тим системні захворювання (автоімунні захворювання), а також місцеві стани (гангренозна піддермія, інфекції та ін.) можуть бути причинами важковиліковних перистомальних ускладнень. За даними різних авторів від 47,7% до 80% пацієнтів мають ускладнення стоми; найчастіше вони вражають перистомальну шкіру.

Таким чином частота розвитку парастомальних ускладнень потребує подальшого вивчення з метою її вчасної профілактики.

Мета роботи. Дослідити епідеміологію стомованих хворих та визначити чинники розвитку парастомаль-

них ускладнень та розробити профілактику ускладнень.

Матеріал и методи. В клінічних хірургічних відділеннях кафедри дитячої хірургії НУОЗ України імені П. Л. Шупика МОЗ України, за 20 років знаходилося на лікуванні 85 дітей, що були носіями кишкових стом. Вік хворих склав від новонароджених до 18 років. Хворих жіночої статі 48 (56,47%), а чоловічої 37 (43,53%).

Усім хворим під час госпіталізації, окрім загальноприйнятих лабораторних та біохімічних досліджень застосовували спеціальні методи дослідження: оглядова рентгенографія у вертикальному та поліпозиційному положенні, УЗД черевної порожнини та нирок у (100%), КТ у 16 (18,82%) та МРТ у 29 (34,12%). Дослідження калу: копрограма, посів на патогенну флору та глісну інвазію проведено у всіх пацієнтів.

Результати. Аналіз власних досліджень показав, що розвиток парастомальних ускладнень залежить від наступних чинників: хірургічних технологій мобілізації кишки; формування апоневротично-брюшинного канула (адекватний канал виведеній кишці, звуження некроз, а широ-

кий просвіт параколостомічні грижі); локалізації на передній черевній стінці стоми; формування довжини хоботка стоми, а також вивороту слизової; догляду за стомою та використання калоприймачів; моніторингу копрограми та вчасна корекція порушення травлення.

Дослідженнями встановлено причини накладення кишкових стом: вади розвитку кишечника 24 (28,23%), аноректальні вади розвитку у 19 (22,35%), травматичні ушкодження кишечника у 14 (16,47%), запальні недуги черевної порожнини у 12 (14,12%), спайкова непрохідність у 16 (18,82%). Накладення стом проведено в ургентному порядку у 57 (67,06%), а у плановому порядку у 28 (32,94%) пацієнтів. Встановлені власне наступні похибки при накладенні стом: недостатня довжина «хоботка» менше 10мм, що слугує причиною його скорочення та порушення герметичності в калоприймачі у 7 (8,23%), не адекватне місце накладення стоми (біля кісток та келоїдних рубців) у 5 (5,88%), широкий апоневротично-брюшний канал у 2(2,35%).

В процесі роботи нами використана шкала класифікації тяжкості парастомальних ускладнень за Martins and associates, суть якої заключається у оцінці стану шкіри навколо стоми. У кожному спостереженні (знебарвлення, ерозія та розростання тканин) відсоток ураженої перистомальної шкіри та тяжкість зміни шкіри оцінювалися в балах, при цьому загальний бал варіював від 0 до 15; більш високі бали відображають велику площу ураження шкіри і більш високу тяжкість. Таким чином тяжкість була класифікована як легка (1–3 бали) у 47 (55,29%), помірної – середньої тяжкості (4–6 балів) у 32 (37,65%), або важка (7–15 балів) у 6 (6,46%) на підставі таксономії, Martins and associates.

Висновки. Тяжкість перистомальних шкірних ускладнень залежить від виду стомитонкокишкова чи товстокишкова, а також від тривалості стоми. У дітей з ілеостомою ризик розвитку ускладнень був в 10 разів вищим, ніж у пацієнтів з товстокишковими (колостомами) стомами.

ЕНДОСКОПІЧНА ДІАГНОСТИКА І ЕНДОСКОПІЧНА ХІРУРГІЯ

Видалення епітеліального утворення сліпої кишки методом EMR. Транспапілярні втручання при так званих «складних» конкрементах жовчних проток

Дронов О. І., Насташенко І. Л., Юркин Д. В., Притков Ф. О.

Кафедра загальної хірургії № 1,
Національний медичний університет імені О. О. Богомольця, Київ, Україна

Актуальність. Форми холедохолітазу (ХЛ), в клінічних проявах яких відсутня одна з складових тріади Шарко, розглядають як атипові і спостерігаються в 34,5% випадків наявності конкрементів в жовчних протоках (ЖП). Можливості інструментальних методів діагностики та лікування хворих з ХЛ можуть також обмежуватись рядом об'єктивних чинників. Мета. Вдосконалити методи діагностичних та лікувальних транспапілярних втручання стосовно форм холедохолітазу, що зустрічаються рідко. Матеріали і методи. Синдром Міріззі (СМ) складає 0,7–1,3% спостережень всіх конкрементів ЖП. Клінічні ознаки захворювання є неспецифічними а особливості анатомічних змін можуть імітувати пухлинне ураження ЖП. ЕРПХГ дає характерну, але неспецифічну картину: відсутність контрастування жовчного міхура або неадекватне заповнення його порожнини, звуження центрального відділу ЖП з престенотичним розширенням. Головною причиною незадовільних віддалених результатів холедоходуоденостомії є розвиток холангіту і формування рецидивного ХЛ. В 19,6% випадків конкременти виявлялись проксимально відносно анастомозу, в 64,7% – дистально, що зумовлювало явища синдрому “сліпого мішка”, або формувались на лігатурах (поодинокі спостереження). Сторонніми тілами, на яких формувались конкременти, були і танталові кліпси, що після лапароскопічної холецистектомії мігрували в ЖП, стенти, “забуті” дренажі. Ускладнено проведення транспапілярних втручання у хворих, що перенесли резекції шлунку, операції на ЖП, при хворобі Каролі, за наявності крупних множинних, вколочених конкрементів, тубулярного стенозу дистального відділу проток. Результати та їх обговорення. Можливості ендоскопічних лікувальних втручання при СМ в 45,5% були обмежені, – у 9,1% з них було застосоване стентування ЖП. У 36,4% пацієнтів з СМ діагностовано гнійний холангіт, в їх лікуванні застосовували розроблений нами спосіб зовнішньо–внутрішнього дренивання ЖП, що дозволило зменшити терміни лікування хворих з гнійним холангітом в 2,3 рази. За наявності холедоходуоденостомії біліарну декомпресію (з транспапілярного доступу, або через анастомоз) вдалось виконати

у 50,0% пацієнтів. З тих випадків, коли вдалось виконати ЕРПХГ у хворих після резекції шлунку за Більрот II, тільки в 50,0% за декілька сеансів (від двох до чотирьох) ендоскопії проведена адекватна ЕПСТ та екстракція конкрементів з ЖП. Негативний досвід ЕПСТ та ендоскопічних втручання у хворих з кістами позапечінкових ЖП дає нам право стверджувати про недоцільність їх виконання. В 66,7% випадках у хворих з хворобою Каролі папілотомією з багаторазовими ревізіями ЖП було досягнуто їх декомпресії. Стосовно множинних конкрементів ЖП ми притримуємося очікувальної тактики за умов виконання адекватної папілотомії та часткового видалення конкрементів при первинному втручанні – в 84,6% випадків залишки конкременти відходили самостійно, що контролювалося при контрольній ендоскопії через дві доби, решту видаляли ендоскопічно. Висновок. Суттєві морфологічні відмінності різних форм холедохолітазу, особливо тих, що зустрічаються рідко, зумовлюють необхідність застосування диференційованої діагностичної та лікувальної тактики відносно кожного конкретного випадку

Результати. Ми поділили втручання на декілька видів:

1. Оперативні втручання при комбінації сечокам'яної хвороби з іншою урологічною патологією проводилися з використанням як лапароскопічного, так і ендоскопічного (перкутанний (ПНЛ)), лапароскопічна ригідна та гнучка піелоскопія) та розподілилися таким чином:

- Лапароскопічна кістектомія та ПНЛ під лапароскопічним контролем – 2 операції
- Лапароскопічна кістектомія та піелотомія з гнучкою піелолітоекстракцією під лапароскопічним контролем – 1 операція
- Лапароскопічна кістектомія та пластика піелоуретерального сегменту – 3 операції
- Лапароскопічна пластика піелоуретерального сегменту та ПНЛ під лапароскопічним контролем – 3 операції
- Лапароскопічна пластика піелоуретерального сегменту + гнучка ретроградна піелолітоекстракція під лапароскопічним контролем – 4 операції
- Лапароскопічна нефропексія та ПНЛ під лапароскопічним контролем – 3 операції

- Лапароскопічна нефропексія та гнучка ретроградна пієлолітоекстракція (уретероскопія) – 4 операції

- Лапароскопічна нефропексія + ригідна ретроградна лазерна пієлолітотрипсія – 3 операції

2. Лапароскопічна резекція стінки сечового міхура з пухлиною з одночасною цистоскопією та лазерною навігацією – 2 операції

3. Оперативні втручання при комбінації урологічної патології із загальнохірургічною проводилися лапароскопічно в чистому вигляді та в поєднанні з трансуретральними методами лікування:

- Лапароскопічна варикоцелектомія та герніопластика – 2 операції

- Лапароскопічна пластика діафрагмальної киля, холецистектомія та лівобічна нефректомія – 1 операція

- Лапароскопічна кістектомія та холецистектомія – 1 операція

- Трансуретральна резекція простати, лапароскопічна цистолітомія та двобічна герніопластика – 1 операція

- Лапароскопічна варикоцелектомія та холецистектомія – 2 операції

- Лапароскопічна кістектомія та герніопластика – 1 операція

Операційна повинна бути оснащена двома і більше моніторами, які легко пересуваються при переході від одного етапу до іншого. Операційний стіл повинен бути багатифункціональним, з можливістю переведення пацієнта в різні положення. При виконанні ряду втручань необхідна наявність і використання таких інструментів, як ультразвуковий скальпель, електрогенератор, набору ендоскопічного інструментарію, УЗД, рентгенологічного обладнання та інш.. Використання 30-градусної оптики. Точки введення троакара у кожного пацієнта вибираються індивідуально, залежно від поєднання патології і типу статури пацієнта.

При проведенні оперативних втручань при комбінації сечокам'яної хвороби з іншою урологічною патологією спочатку робився лапароскопічний доступ та одна з методик лікування сечокам'яної хвороби.

При проведенні оперативних втручань при комбінації урологічної та загальнохірургічної патології формувалася мультидисциплінарна команда з проведенням консилиуму з приводу тактики на етапності проведення втручання

При плануванні та проведенні оперативного втручання починали з корекції основного захворювання та в певних ситуаціях проводили корекцію від менш «брудного» етапу, якщо це не суперечило принципу «основного захворювання», та в кінці операції проводили роздільне дренивання кожної з прооперованих областей.

Для проведення втручань використовувалися лапароскопічну стійку, моно- і біполярну енергію, ригідний уретерореноскоп Storz, Medtronic Ligasure, гнучкий уретеропієлоскоп Pusen, гольмієвий лазер Dornier MedTech.

У всіх пацієнтів було досягнуто позитивного результату лікування. Ускладнень в післяопераційному періоді не було. Середні терміни перебування в стаціонарі після операції склали 1,5 ліжко-дні.

Висновки. Комбіновані оперативні втручання дозволяють позбавити пацієнта від декількох захворювань, що виключає ризик розвитку загострення поєданого захворювання в післяопераційному періоді, що в свою чергу робить виправданими такі втручання у літніх пацієнтів, так як повторна операція, з приводу загострення поєднаної хвороби цим пацієнтам, небажана.

Виконання комбінованих операцій не впливає на хірургічний і анестезіологічний ризик, перебіг післяопераційного періоду і не призводить до подовження післяопераційного лікування та не супроводжується збільшенням частоти інтра- та післяопераційних ускладнень.

Таким чином, виконання симульганної хірургії показано урологічним пацієнтам з поєднаною хірургічною патологією, але потребує при цьому наявності мультидисциплінарної команди хірургів та повного необхідного обладнання для таких оперативних втручань.

Проведення комбінованих операцій суттєво знижує затрати (як часові так і фінансові) пацієнта на комплексне лікування та обстеження у різних фахівців (анестезія, терміни госпіталізацій, втрати працездатності і т.ін.).

Видалення епітеліального утворення сліпої кишки методом EMR

Крилова О. О., Філенко В. В.

ТОВ «Скай-Віннер», клініка «Геліос», Дніпро, Україна,
Міська клінічна лікарня ім. А.С. Лучанського, Ендоскопічне відділення, Херсон, Україна

Актуальність. Захворюваність та смертність від раку товстої кишки (КРР) у світі зростає. Виявлення та видалення епітеліальних утворень товстої кишки є методом профілактики КРР. За рекомендаціями ESGE (2017) метод видалення епітеліального утворення товстої кишки обирається в залежності від його розмірів та анатомічної будови, наявності чи відсутності ознак підслизової інвазії.

Клінічний випадок. При колоноскопії (апарат Fujinon EC 600WL) у пацієнта Ф., 73 років в сліпій кишці виявлено утворення 0–IIa+c, яке стелиться, гранулярного типу, розмірами до 18мм довжиною та шириною до 10мм з незначною депресією на поверхні. При оцінці поверхні утворення в режимі FICE його було класифіковано як NICE II, але виявлено розширені звивисті судини і з цією

ділянки виконано біопсію. Патогістологічний висновок біоптату: тубулярна аденома з дисплазією низького ступеня. Пацієнту виконана EMR єдиним блоком (з підслизовою ін'єкцією). У післяопераційному періоді стан хворого задовільний, скарг не було. Патогістологічний висновок: тубулярно-ворсинчаста аденома, резекція у межах здорових тканин.

Висновки. Метод ендоскопічної резекції слизової є ефективним методом видалення епітеліальних утворень товстої кишки і профілактики КРР. Колоноскопія з оцінкою епітеліальних утворень за сучасними ендоскопічними класифікаціями дозволяє оцінити анатомічну та морфологічну будову утворення та вибрати метод лікування, опираючись на сучасні світові рекомендації.

Ендоскопічна характеристика колоректальних неоплазій з використанням класифікації CONECT

Нікішаєв В. І.

КНП «Київська міська клінічна лікарня швидкої медичної допомоги»

Актуальність. В останні роки для лікування пацієнтів з поверхневими неоплазіями товстого кишечника, все ширше застосовуються різні варіанти ендоскопічної резекції слизової оболонки (EMR) та ендоскопічної підслизової дисекції (ESD). Найчастіше вони замінюють традиційне хірургічне лікування. При виборі методу лікування поверхневих колоректальних неоплазій необхідно проведення прогнозування їх гістологічного характеру. Оптична діагностика зазвичай ґрунтується на ендоскопічних класифікаціях NICE чи JNET. Нещодавно запропоновано ендоскопічну класифікацію колоректальних неоплазій CONECT (COlorectal NEoplasia Classification to Choose the Treatment), що включає макроскопічні особливості, колір утвору, рисунки слизової та судин.

Мета роботи – визначити діагностичну точність класифікації CONECT для прогнозування гістологічного діагнозу колоректальних неоплазій.

Матеріали та методи. Проведено проспективне дослідження 289 колоректальних уражень, розмірами від

4 до 120 мм, що підлягають видаленню, в режимі реального часу. Перед видаленням неоплазії встановлювався оптичний діагноз за допомогою класифікації CONECT, який порівнювався з остаточним гістологічним діагнозом.

Результати. Значення чутливості та специфічності склали 86,2%, 98,6% для уражень CONECT типу ІН; 91,2%, 85,2% для уражень CONECT типу ІS; 70,0%, 89,1% для уражень CONECT типу ІА та 92,9%, 84,3% для уражень CONECT типу ІС відповідно.

Висновки. Класифікація CONECT, що поєднує макроскопічний вигляд з ямково-судинним рисунком, дозволяє описати будь-яке утворення за допомогою будь-якого ендоскопа з функцією віртуальної хромоендоскопії. За даними літератури отримані результати можна порівняти з іншими класифікаціями (Kudo, SANO і JNET) для діагностики неоплазій низького ризику злоякісності, а для типу ІС вони навіть перевершують їх. Перевагами цієї класифікації є можливість її використання для апаратів без збільшення та для утворень розмірами понад 20 мм.

Сучасні підходи до оцінки та підвищення показників ефективності ендоскопічної діагностики епітеліальних утворень товстої кишки

Садовий В. Ю., Мудрий Я. М., Лисицька О. М., Мороз В. В.

Кафедра хірургії № 1, Національний медичний університет імені О. О. Богомольця, Київ, Україна, Відділення діагностичної ендоскопії, Університетська клініка НМУ імені О. О. Богомольця,

Актуальність. Відповідно до даних видання «Національний канцер-реєстр України №22, 2021. Рак в Україні 2019–2020 р.» в структурі захворюваності на злоякісні новоутворення КРР ободової та прямої кишок разом посідає 2 місце (13,5%) злоякісних новоутворень серед чоловіків та 2 місце (11,4%) – серед жінок. Загальна кількість вперше виявленого КРР у 2019 р. склала 16966, що перевищило показники вперше виявлених злоякісних новоутворень трахеї, бронхів та легень (12720), молочної за-

лози (14855). «Золотим стандартом» ранньої діагностики раку товстої кишки на сьогодні є колоноскопія. Для оцінки якості виконання колоноскопій використовується показник рівня діагностики аденом та показник виявлених аденом. Рівень діагностики аденом – то відношення числа колоноскопій, при яких візуалізовано одна або кілька аденом до загальної кількості виконаних колоноскопій. Показник виявлених аденом (Adenoma Detection Rate – ADR) – це відношення числа колоноскопій, при яких вияв-

лено одну або кілька гістологічно підтверджених аденом до загального числа виконаних колоноскопій (на відміну від попереднього показника, визначається виключно у пацієнтів віком 50 років і старше, які вперше проходять колоноскопію для скринінгу). (чи правильно я це описав?) Підвищення показника ADR на 1% зменшує ризик інтервального (пропущеного) раку на 3%, а ризик смерті від інтервального раку на 5%. (це дані літератури?)

Мета. Проаналізувати фактори, які впливають на якість виконання колоноскопії на основі показників роботи відділення діагностичної ендоскопії Університетської клініки.

Матеріали в методи. До основних факторів, які можуть покращити ефективність виконання колоноскопії можна віднести: 1) використання сучасного експертного ендоскопічного обладнання та додаткових аксесуарів; 2) рівень професійних навичок лікаря-ендоскопіста; 3) використання штучного інтелекту; 4) підвищення якості підготовки до колоноскопії. Ендоскопічні дослідження товстої кишки у відділенні ендоскопічної діагностики виконувалися двома лікарями-ендоскопістами, що умовно позначаються Лікар 1 (стаж роботи – 3 роки) та Лікар 2 (стаж роботи – 12 років) Для аналізу даних було взято результати досліджень, виконаних на наступних ендоскопічних установках: Fujinon 4450HD, Olympus 150, Fujifilm ELUXEO 7000 з блоком штучного інтелекту. Із додаткових аксесуарів використовувалися: ендоскопічний CO2 інсуфлятор та ковпачок на дистальний кінець ендоскопу. Якість підготовки пацієнтів до колоноскопії оцінювалась за Бостонською шкалою оцінки підготовки товстої кишки (BBPS). У відділенні у період з 01.06.2022 р. по 31.08.2022 р. виконано 134 колоноскопії: Лікар 1 виконав 39, а Лікар 2

– 95 колоноскопій. На основі аналізу виконаних ендоскопічних досліджень товстої кишки отримано вказані нижче результати. При виконанні 31 колоноскопії Лікарем 1 з використанням ендоскопічної установки Fujinon 4450HD, показник рівня діагностики аденом становив 42%, а показник ADR – 51 %, показник вперше виявлених злоякісних новоутворень був – 6,6% (2 випадки). При виконанні 8 колоноскопій Лікарем 1 з використанням ендоскопічної установки Fujifilm ELUXEO 7000 з блоком штучного інтелекту вказані показники якості виконання колоноскопії санивали 62,5% та 67% відповідно, а показник вперше виявлених злоякісних новоутворень становив – 12,5% (1 випадок). При виконанні 43 колоноскопій Лікарем 2 з використанням ендоскопічної установки Olympus 150, показник рівня діагностики аденом становив 55%, а показник ADR – 62 %, показник вперше виявлених злоякісних новоутворень був – 9,3% (4 випадки). При виконанні 52 колоноскопій Лікарем 1 з використанням ендоскопічної установки Fujifilm ELUXEO 7000 з блоком штучного інтелекту вказані показники якості виконання колоноскопії санивали 67% та 74% відповідно, а показник вперше виявлених злоякісних новоутворень становив – 11,5% (6 випадків). Для встановлення залежності рівня якості виконання колоноскопії від якості підготовки до дослідження проведено аналіз результатів 60 виконаних колоноскопій з використанням ендоскопічної установки Fujifilm ELUXEO 7000 з блоком штучного інтелекту. У 11 пацієнтів якість підготовки до колоноскопії за шкалою BBPS складала 5–7 балів, показник рівня діагностики аденом становив 45%, показник ADR – 52 %. У 49 пацієнтів якість підготовки до колоноскопії за шкалою BBPS складала >

ЗАГАЛЬНІ ПИТАННЯ ПРОКТОЛОГІЇ ТА ХІРУРГІЇ

Оптимізація комбінованого анестезіологічного забезпечення у хворих із колоректальним раком при виконанні втручань з евісцерації малого тазу

Замятін П. М., Замятін Д. П., Віноград А. М.

ДУ «ІЗНХ ім. В. Т. Зайцева НАМН України»; ХНМУ, Харків, Україна

Актуальність. Виконання евісцерацій малого тазу досі залишається головним, а в багатьох випадках єдиним методом, який забезпечує радикальне лікування колоректального раку (КРР). В лікуванні хворих з КРР дуже важливим є застосування сучасних, багатокомпонентних комбінованих методик анестезіологічного забезпечення та якісного післяопераційного ведення. Ще більшою мірою високий ризик анестезії у хворих з КРР при виконанні евісцерацій малого тазу посилюється: широкістю хірургічного втручання з супутнім видаленням прилеглих органів і тканин, ймовірністю масивної крововтрати; порушенням параметрів гомеостазу (гіповолемія, гіпопротеїнемія та анемія), а також наявністю супутньої патології, зумовленої, як правило, віковими змінами. Останнім часом в анестезіологічну практику, крім загальної анестезії з штучною вентиляцією легень (ШВЛ), все ширше впроваджуються нові методи знеболювання, здійснюється пошук менш токсичних анестезуючих засобів з легкою керуваністю, низькою токсичністю, відсутністю канцерогенів, швидким виходом із загальної анестезії та мінімальним впливом. Зберігають актуальність питання вибору найбільш безпечних методів анестезіологічного забезпечення, які при виконанні травматичних втручань із евісцерацій малого тазу дозволяють створювати адекватний анестезіологічний захист у хворих на КРР високого анестезіологічного ризику та якісне післяопераційне знеболення.

Мета роботи. Оптимізувати комбіноване анестезіологічне забезпечення у хворих із КРР при виконанні травматичних втручань з евісцерацій малого тазу шляхом поєднання епідуральної анестезії (ЕА) місцевим анестетиком нового покоління пролонгованої дії амідного типу бупівакаїном 0,5% та інгаляційного наркозу севофлораном.

Матеріали та методи. Вивчено результати лікування 96 хворих при КРР, які перебували у клініці ДУ «ІЗНХ ім. В. Т. Зайцева НАМН України», серед них 57 (59,4%) хворих склали основну групу, яким при виконанні травматичних втручань з евісцерацій малого тазу, застосовували поєднання ЕА бупівакаїном 0,5% із інгаляційним наркозом севофлораном з цільовою мінімальною альвеолярною концентрацією (МАК) 2%, на тлі ШВЛ. Групу порівняння склали 39 (40,6%) пацієнтів з проведенням тотальної внутрішньовенної анестезії кетаміном 2,5 мг/кг/год у поєднанні з фентанілом 0,005 мг/кг/год на фоні ШВЛ. Загальний стан

хворих по основному та супутнім захворюванням розцінювався як середнього ступеня тяжкості, але компенсований. Ризик анестезії становив III–IV клас (по ASA). Групи були репрезентативними за віком, статтю, діагнозом та обсягом оперативних втручань. Для оцінки ефективності та адекватності анестезіологічних посібників, що проводилися, проводилося інтраопераційне визначення концентрації молочної кислоти на автоматичному біохімічному аналізаторі Erba Mannheim XL–200 (Germany) ензиматичним методом і рівня кортизолу у венозній крові імуноферментним методом.

Результати. Загальноприйнятим біохімічним маркером вираженості операційного стресу рівень кортизолу. У нашому дослідженні, при проведенні тотальної внутрішньовенної анестезією кетаміном у поєднанні з фентанілом на тлі ШВЛ, вихідні показники кортизолу знаходилися в межах нормальних величин, достовірно підвищення кортизолу до другого етапу вдвічі ($p < 0,01$), але в етапі закінчення на 112,6% від вихідних показників ($p < 0,01$) не можна пояснити лише стимулюючим дією кетаміна на кору надниркових залоз, що розцінили як неадекватну нейровегетативний захист від хірургічної агресії даним видом знеболювання, що проявляється гормональним кризом з боку надниркових залоз. У основній групі вихідні показники кортизолу перебували верхній межі норми. Достовірно підвищення рівня кортизолу до другого етапу на 23,6% ($p < 0,05$), цілком пояснюється симпатоміметичною дією кетаміну. У групі порівняння до другого етапу дослідження рівень молочної кислоти в порівнянні з вихідними показниками істотної динаміки не зазнав. На етапі виходу з наркозу по закінченні операції рівень молочної кислоти підвищився на 9,4% ($p < 0,05$), що свідчило про напругу окисних процесів. В основній групі суттєвої динаміки на рівні молочної кислоти не спостерігалось. Тотальна внутрішньовенна анестезія кетаміном у поєднанні з фентанілом на фоні ШВЛ, у хворих групи порівняння при виконанні евісцерацій малого тазу при стабільних показниках гемодинаміки не забезпечує достатньої ноцицептивної блокади, що підтверджується достовірним підвищенням кортизолу до другого етапу на 0,0%. Комбінація епідуральної анестезії бупівакаїном 0,5% із інгаляційним наркозом севофлораном з цільовою мінімальною альвеолярною концентрацією (МАК) 2%, на тлі

ШВЛ у хворих основної групи забезпечує достатній нейровегетативний захист при виконанні евісцерацій малого тазу, що підтверджено відсутністю змін концентрації молочної кислоти.

Висновки. Таким чином, комбінація епідуральної анестезії бупівакаїном 0,5% із інгаляційним наркозом севофлюраном, на тлі ШВЛ, створює надійний нейровегетативний захист при виконанні у хворих із КРР евісцерацій малого тазу та дозволяє виключити застосування фентанілу, забезпечує стабільну гемодинаміку та швидке відновлення свідомості.

Ризик венозних тромбоемболічних ускладнень у хворих з гострою хірургічною патологією товстої кишки та COVID-19

Матвійчук Б. О., Федчишин Н. Р.

Кафедра хірургії, пластичної хірургії та ендоскопії ФПДО,
Львівський національний медичний університет імені Данила Галицького, Львів

Актуальність. Зростання венозних тромбозів у пацієнтів з гострою хірургічною патологією під час пандемії COVID-19 є грізною тенденцією.

Мета роботи: визначити ризики тромбоутворення у хворих з патологією товстої кишки з COVID-19 та опрацювати тактику профілактики.

Матеріали і методи. Обстежено 68 пацієнтів, оперованих з гострою абдомінальною хірургічною патологією, які в післяопераційному періоді перебували у відділенні інтенсивної терапії та анестезіології в період з 2020 – 2022 рр. Вік пацієнтів становив від 26 до 81 років (середній – 54,3±12,1). Незначно переважали чоловіки (51,7%). З приводу гострої непрохідності кишок оперовано 15 (22,1%) хворих, гострого холецистити – 13 (19,1%), гострого апендициту – 12 (17,6%), защемленої грижі – 11 (16,2%), перфорації порожнистого органа – 9 (13,2%), перфораційного дивертикуліту товстої кишки – 5 (7,4%), гострої судинної недостатності судин брижових артерій – 3 (4,4%). Детально аналізовано дані 20 (29,4%) пацієнтів з гострою хірургічною патологією товстої кишки та супутнім COVID-19, які в післяопераційному періоді перебували в спеціалізованій палаті у відділенні інтенсивної терапії та анестезіології.

В результаті дослідження виявлено 8 (40,0%) випадків тромбозу вен в басейні нижньої порожнистої вени. З них ембологенний з проксимальною границею тромбозу на рівні стегнових вен мав місце у 7 (87,5%) пацієнтів.

Результати. Клінічно венозний тромбоз верифіковано у 6 (75,0%) пацієнтів. У 2 (25,0%) тромбоз протікав субклінічно і був виявлений при аналізі факторів ризику та за допомогою лабораторної діагностики, а в подальшому підтверджений при кольоровому дуплексному ангіоскануванні.

При монофакторному аналізі отримано 16 статистично достовірних факторів ризику тромбозу вен нижніх кін-

цівок, серед яких найбільш достовірні це: вік більше 65 років, тривалість операційного втручання більше 2 год., епізоди венозного тромбоемболізму в анамнезі та серцева недостатність.

За допомогою лінійного багатофакторного регресійного аналізу виявлено чотири незалежні фактори ризику венозних тромбоемболічних ускладнень у пацієнтів з гострою хірургічною патологією товстої кишки та COVID-19 – термін перебування в палаті інтенсивної терапії, верифікований COVID-19, тривалість операційного втручання та рівень D-димеру. Враховуючи дані аналізу виявили підвищений ризик тромбоемболічних ускладнень саме у групі з патологією товстої кишки, оскільки тривалість операції, її топографічна особливість наближеності до клубових судин, інтраопераційне положення пацієнта та триваліший ліжковий режим є потенційованими факторами ризику.

Застосований нами аналіз допоможе опрацювати та впровадити в практику новітні медикаментні заходи профілактики венозного тромбоемболізму у хворих з хірургічною товстокишковою патологією в умовах пандемії COVID-19.

Висновки

Систематизація факторів ризику обґрунтовує необхідність чітких підходів до вибору профілактики венозних тромбоемболічних ускладнень у хворих з COVID-19, оперованих з приводу гострої абдомінальної патології.

Термін перебування в палаті інтенсивної терапії, підтверджене захворювання на COVID-19, тривалість операційного втручання та рівень D-димеру є незалежними факторами ризику венозних тромбозів у хворих з гострою патологією товстої кишки.

Особливості застосування габапентиноїдів у комплексі мультимодальної аналгезії при відкритих колоректальних операціях

Ткачук О. Ю., Зарівчацька П. Г.

ДУ «ІЗНХ ім. В. Т. Зайцева НАМН України», Харків, Україна

Актуальність. Мультимодальна аналгезія є невід'ємною частиною анестезіологічного забезпечення при колоректальних оперативних втручаннях. Запобіжна аналгезія забезпечується передопераційним використанням ацетамінофену, селективного інгібітора ЦОГ-2 та габапентиноїду. Габапентиноїдні препарати габапентин та прегабалін – це протиепілептичні препарати першої лінії, які використовуються для лікування невропатичного болю. Також ці препарати включені до рекомендацій з періопераційного лікування пацієнтів при колоректальній хірургії в рамках ERAS протоколу (2018).

Доведеними перевагами габапентиноїдів є зниження інтенсивності та вираженості гострого післяопераційного болю, економія опіоїдів та зменшення проявів ПОТР. У 2019 році FDA надала дані, що у пацієнтів, які приймають габапентин або прегабалін, можуть виникнути як незначні побічні прояви, так і дуже серйозні проблеми з диханням. Цього ж року Французьке товариство анестезіологів та реаніматологів (SFAR) опублікувало рекомендації експертів щодо лікування післяопераційного болю, де використання габапентиноїдів перед операцією не рекомендується. Таким чином, сьогодні найефективніші стратегії профілактики та лікування болю у періопераційному періоді при колоректальних оперативних втручаннях остаточно не визначені.

Мета роботи. Оцінка ефективності використання прегабаліну у схемі мультимодальної аналгезії при відкритих колоректальних операціях у дорослих пацієнтів. Оцінювалися інтенсивність післяопераційного гострого болю за допомогою візуальної аналогової шкали (ВАШ), частота післяопераційної тошноти та рвоти (ПОТР), та небажані явища з боку дихальної системи.

Матеріали та методи. З 2020 року до дослідження було включено 24 пацієнти, яким було виконано відкрите колоректальне оперативне втручання під загальною поєднаною анестезією (ТВА у поєднанні з ЕА), фізичний статус усіх пацієнтів за ASA – II. Ці пацієнти були порівняні 1:1 за віком, статтю та типом операції, всі отримували за 2 години до індукції в анестезію 1 г ацетамінофену перорально, дексаметазон 8 мг. У групі 1 (n=12) пацієнти отримували прегабалін у дозі 150 мг за 2 години до індукції, у другій групі (n=12) доза прегабаліну становила 300 мг. ТВА базувалася на пропофолі і фентанілі, як ней-

роаксальний компонент в епідуральний простір вводився 0,25% розчин бупівакаїну.

Обсяг інтраопераційної крововтрати у групі 1 становив $396,5 \pm 105,2$ мл, у групі 2 – $370,7 \pm 110,15$ мл. Для досягнення середнього АТ ≥ 65 мм.рт.ст за необхідності використовувався норадреналін. Інтенсивність післяопераційного болю оцінювали за візуально-аналоговою шкалою (ВАШ; 0: відсутність болю, 10: сильний можливий біль) у три періода першої післяопераційної доби (30 хв – 2 год, 2 – 4 год та 4 – 24 год). Фіксувалися частота ПОТР та запальна інфільтрація в легенях за даними рентгенографії органів грудної порожнини. З дослідження були виключені пацієнти старше 70 років, пацієнти з ІМТ ≥ 30 та пацієнти із супутньою патологією легень (ХОХЛ, БА), нирок (ХХН) та серця (ЗСН).

Результати. Середня тривалість операцій та час анестезії у групах не відрізнялися. У рамках мультимодальної стратегії післяопераційного знеболювання усі пацієнти отримували ін'єкційне лікування у вигляді парацетамолу 1 г інфузія кожні 6 годин, постійну інфузію 0,2% розчину бупівакаїну в епідуральний простір (3–6 мл/год). Будь-якому пацієнту з ВАШ > 4 вводили фентаніл 25 мкг внутрішньовенно переривчастим болюсом. Біль був додатково оцінений за 10 хвилин після болюсного введення фентанілу та повторної дози 25 мкг до максимальної дози 150 мкг фентанілу за 1 годину. До кінця першої доби оцінка болю за ВАШ у 2 групі була дещо нижчою ($1,28 \pm 1,1$ та $1,36 \pm 1,19$, $p > 0,05$). Доза фентанілу, використаного за першу п/о добу в групах склала відповідно $301,46 \pm 57,5$ мкг та $244 \pm 49,71$ мкг, $p < 0,05$. Різниця за частотою ПОТР між групами була незначною. У групі 2, де доза прегабаліну була 300 мг, був один випадок з діагностованою госпітальною пневмонією.

Висновки

Прегабалін в одноразовій передопераційній дозі 300 мг у порівнянні з дозою 150 мг може сприяти зменшенню післяопераційного болю та потреби в додатковому введенні наркотичних засобів у пацієнтів, яким було виконано відкрите колоректальне оперативне втручання.

Анальгетична ефективність прегабаліну у дозі 300 мг перевищує 150 мг, але доза прегабаліну у 300 мг може бути пов'язана з можливими ускладненнями з боку легень.

Анестезіологічний менеджмент в хірургії колоректального раку

Черній В. І.

ДНУ «Науково–практичний центр профілактичної та клінічної медицини» ДУС, Київ, Україна

Актуальність. Операція по видаленню пухлини) викликає вивільнення катехоламінів, імуносупресію та ангіогенез, полегшує епітеліально–мезенхімальний перехід і здатні створити сприятливе мікросередовище (опухолеву нішу) для міграції, інвазії та проліферації клітин. Сприяє заплідненню циркулюючими пухлинними клітинами (СТС–circulating tumor cells) або зростанню мікрометастатичних пухлин.

Мета роботи. Проаналізувати проблематику анестезіологічного менеджменту в колопроктології із джерел сучасної літератури для оптимізації ведення анестезії у цієї групи пацієнтів.

Матеріали та методи. Бібліосемантичний, порівняльний та метод системного аналізу. Запропоновані рекомендації розроблені на даних аналізу сучасних рандомізованих досліджень та мета–аналізів.

Результати. Дані експериментальних лабораторних та клінічних досліджень показують, що анестетики можуть моделювати метастатичну поведінку ракових клітин, впливати на імунний нагляд та запальні реакції.

Механізми пов'язані з антиметастатичною дією місцевих анестетиків:

внутрішньоклітинно вони пригнічують сигнальні події, пов'язані з ангіогенезом, міграцією та інвазією клітин раку, посилюють цитотоксичність природних клітин–кілерів, полегшують презентацію антигену і модулюють функцію нейтрофілів, макрофагів та дендритних клітин (J.Cata et al, 2020).

Було припущено, що епідуральна аналгезія зберігає імунну компетентність і запобігає утворенню метастазів. Не підтверджена гіпотеза про те, що епідуральна аналгезія призведе до меншого рецидиву раку після операції колоректального раку. Встановлено, що під час хірургії колоректального раку епідуральна аналгезія не була статистично значущо пов'язана з меншою частотою рецидивів раку (Rune P. Hasselager, 2022).

Анестезія на основі пропофолу не перевершила анестезію на основі севофлурану з точки зору послаблення пригнічення імунних клітин включаючи природні клітини–кілери та Т–лімфоцити під час хірургії колоректального раку (Chung–Sik Oh, M.D. et al., 2022). Інші післяопераційні ускладнення не відрізнялися у двох групах. Хоча анестезія пропофолом показала нижчий післяопераційний NLR (neutrophil–lymphocyte ratio), ніж анестезія севофлураном, не було жодного зв'язку з клінічними результатами.

У дослідженнях встановлено, що після періодів спостереження хворих, оперованих з приводу колоректального раку, від двох до п'яти років, не знайдено суттєвої різниці між TIVA та INHAL щодо смертності від усіх причин (відношення ризиків 0,76 для TIVA) (M.Vlessides, 2022).

Висновки. Вибір режиму загальної анестезії –TIVA або INHAL – мабуть, не впливає на наслідки раку після колоректальної хірургії. Наявні дані свідчать про те, що ні регіонарна анестезія, ні летуча анестезія, ні тотальна внутрішньовенна анестезія не надають істотного впливу на рецидив раку.

Роль анестезії в хірургічному лікуванні раку абдомінальної локалізації

Євсєєва В. В, Черній В. І.

ДНУ «Центр інноваційних медичних технологій НАН України», м. Київ, Україна,
Кафедра хірургії з курсом анестезіології, КНУ ім. Тараса Шевченка, м. Київ, Україна,
ДНУ «Науково–практичний центр профілактичної та клінічної медицини» ДУС, Київ, Україна

Актуальність. За прогнозами ВООЗ до 2040 року буде приблизно 30 мільйонів нових випадків раку. Наразі колоректальний рак є третім за розповсюдженістю у світі і за даними канцер–реєстру став чинником близько 1 мільйона смертей в 2020 р. Нещодавно отримані дані свідчать про те, що тип анестезії, що застосовується при хірургічному лікуванні раку абдомінальної локалізації та колоректального раку зокрема, може впливати на частоту рецидиву та метастазування, і тому цей напрямок анестезії знаходиться на стадії досліджувань.

Метою роботи є аналіз даних щодо впливу різних методів анестезіологічного посібника на результати хірургічного лікування раку абдомінальної локалізації, зокрема колоректального.

Матеріали і методи. Пошук в електронних базах даних Scopus і PubMed здійснювався за ключовими словами: рак абдомінальної локалізації, колоректальний рак, епідуральна анестезія, інгаляційна анестезія, внутрішньовенна анестезія, опіоїди, загальна виживаність, безрецидивна виживаність.

Результати. На сьогоднішній день клінічні дослідження були переважно ретроспективними та недостатніми, що обмежує значущість висновків. Зовсім недавно проспективні дослідження регіонарної анестезії при хірургічному лікуванні колоректального раку не змогли продемонструвати довгострокову користь. Однак, базуючись на постійному спостереженні протуморогенних ефектів хірургічного стресу та інгаляційної анестезії в доклінічних дослідженнях, підтверджених моделями прогресії пухлини та метастазування *in vivo*, очікуються проспективні клінічні дослідження, які вивчатимуть вплив загальної внутрішньовенної анестезії на основі пропофолу, інгаляційної анестезії та різних типів регіонарної анесте-

зії на ранні та віддалені результати хірургічного лікування раку абдомінальної локалізації. Крім того, антиадренергічні та протизапальні допоміжні засоби, такі як лідокаїн, нестероїдні протизапальні засоби, дексмететомидин також вимагають постійних досліджень.

Висновки. Біологічні порушення періопераційного періоду, поєднані з дією анестетиків, роблять хворих на рак особливо вразливими до рецидивування та метастазування. Проте в даний час існує низький рівень і часто суперечливі клінічні докази рівноваги щодо оптимальних методів анестезії у даної групи хворих. Отже необхідні великі, проспективні, рандомізовані дослідження, щоб створити настанови клінічної практики на основі доказів.

Ризики періопераційної гіперкапнії. Клінічне спостереження: випадок тяжкого ускладнення тривалого карбоксиперитонеуму при лапароскопічній правобічній геміколонектомії та його лікування

Денисенко А. І., Черній В. І.

ДНУ «Науково-практичний центр профілактичної та клінічної медицини» ДУС, Київ, Україна

Сучасні лапароскопічні технології, маючи значні переваги перед «відкритою хірургією», у зв'язку з їх малоінвазивністю та відповідністю загальним вимогам основних принципів ERAS (Enhanced Recovery After Surgery – прискорене відновлення після операції), набувають все більшого використання серед хірургів-онкологів у лікуванні колоректального раку. Загальна анестезія, з ендотрахеальною інтубацією та керованою вентиляцією легенів, найбільш показана та широко використовується при таких оперативних втручаннях. Технологія проведення лапароскопічних оперативних втручання пов'язана з пневмоперитонеумом, в якості якого, найчастіше, використовують вуглекислий газ (CO_2), що при тривалому оперативному втручання, може призвести до виникнення гіперкапнії та певних патофізіологічних змін і ускладнень, що можуть впливати на подальшу анестезіологічну тактику та потребують відповідних періопераційних технологій їх корекції. Ще в 1995 році M. S. Liem et al. вказували на негативні прояви карбоксиперитонеуму та карбоксиперитонеуму при лапароскопічних втручаннях, які призводили до розвитку гіперкарбії та ацидозу. У цьому дослідженні вивчався вплив CO_2 пневмоперитонеуму та пневмоперитонеуму на розвиток гіперкапнії та ацидозу, оцінений за допомогою постійного внутрішньоартеріального моніторингу газів крові. Автори відмічали, що карбоксиперитонеум призводив до значно швидшого розвитку гіперкарбії ($P=0,023$) і ацидозу ($P=0,027$), ніж карбоксиперитонеум. Автори зробили висновок, що більш швидкий розвиток гіперкапнії та ацидозу під час карбоксиперитонеуму ніж при карбоксиперитонеуму пояснюється

збільшенням абсорбції CO_2 через збільшення площі газообміну під час процедури та через більше ложе рани. Зазвичай, внутрішньочеревний тиск (ВТ) під час лапароскопічних оперативних втручання обмежується 15 мм. рт. ст. Ряд авторів вказує на те, що при тривалому «стандартному напруженому карбоксиперитонеуму» погіршується механіка дихання, процеси газообміну, виникає гіперкапнія і, як наслідок, розвивається компенсований та субкомпенсований дихальний ацидоз. Виражене підвищення концентрації CO_2 в крові під час оперативного втручання пов'язують, також, з появою ділянок десерозації в очеревинній порожнині та потраплянням значної кількості вуглекислого газу у ретроперитонеальний простір.

Інтраабдомінальна гіпертензія на рівні 15 мм. рт. ст. знижує кровообіг в усіх органах черевної порожнини. При наявності супутньої серцево-судинної та дихальної патології, вже при внутрішньочеревній гіпертензії 10–11 мм. рт.ст. розвиваються глибокі розлади внутрішньоорганного насичення киснем (O_2). Надмірний внутрішньочеревний тиск (ВТ) від 10 до 15 мм. рт. ст., звичайний для багатьох лапароскопічних втручання, негативно впливає на серцево-судинну систему незалежно від типу використаного газу чи положення тіла пацієнта. Вважають, що саме показники перфузійного тиску черевної порожнини (різниця між середнім АТ та ВТ) визначають ішемію внутрішніх органів.

При цьому, великі об'єми накопичення CO_2 та висока здатність до розчинення в тканинах, зокрема у м'язах, регулюються тканинним бікарбонатним буфером, що має здатність коригувати навіть раптові підвищення концен-

трації вуглекислого газу в крові. Проте, важливо враховувати, що у хворих з хронічними обструктивними захворюваннями легень, особливо при тривалому карбоксиперитонеумі, тканини вже насичені CO₂ і його концентрація в крові швидко підвищується, а рН знижується, навіть при незначному всмоктуванні вуглекислого газу. Тому, під час лапароскопічних оперативних втручань у хворих, що мають супутню кардіо–пульмональну патологію, необхідний ретельний контроль як концентрації вуглекислого газу, що видихається, так і парціального тиску вуглекислого газу в артеріальній крові. Також, при карбоксиперитонеумі є дуже важливим покращення оксигенації та видалення CO₂ шляхом зменшення пікового тиску (Ppeak) та тиску «плато» (Pplat), використовуючи співвідношення вдиху та видиху 1:1 (equal ratio ventilation, ERV) та позитивного тиску в кінці видиху (Positive end–expiratory pressure, PEEP). Підвищений ВТ викликає стиснення нижньої порожнистої вени, що супроводжується зниженням венозного повернення крові до серця та серцевого викиду, особливо у хворих з супутньою серцевою патологією, зниження печінкової гемоциркуляції, впливаючи як на артерії, капіляри, так і на вени.

Як стверджують автори, зниження кровотоку в печінці може викликати порушення метаболізму, зокрема і медикаментозних препаратів, що використовуються для анестезії. Все це призводить до зменшення кровотоку в брижі, в першу чергу, негативно впливаючи на слизову оболонку шлунку, кишечника, підшлункової залози та селезінки, викликаючи серйозну ішемію даних органів. ВТ впливає практично на всі черевні та заочеревинно розташовані вени, тим самим, порушуючи відтік крові від кишечника. Підвищення ВТ до 15–20 мм.рт.ст. може викликати олігурію, а при більш високих цифрах і анурію. Порушення ниркового кровотоку, зниження швидкості клубочкової фільтрації, діурезу, різноманітні каналцеві дисфункції, пов'язані з підвищеним ВТ, розвиваються за різними механізмами (зниження серцевого викиду, зменшення ниркової перфузії, компресія ниркових вен, підвищення рівня антидіуретичного гормону і т.і.) [10]. Створення пневмоперитонеуму викликає порушення венозного кровообігу внаслідок ультраструктурних змін в ендотеліальному шарі з пошкодженням ендотелію та наступною адгезією тромбоцитів, запуском коагуляційних механізмів та підвищенням ризиків тромбоемболічних ускладнень [11]. Автори рекомендують проводити обов'язкову профілактику тромбоемболічних ускладнень при лапароскопічних втручаннях, особливо при супутній хронічній венозній недостатності та надмірній масі тіла. При цьому, максимально можливе зниження інтраабдомінального тиску під час лапароскопічних оперативних втручань зменшує ризик розвитку небезпечних наслідків венозного застою. В літературі зустрічаються дані щодо транслокації бактерій зі стінки кишечника після підвищення ВТ до 15 мм. рт. ст. та вище. При підвищенні ВТ більше 25 мм. рт. ст. переміщення бактерій відбувається в першу годину його дії. Автори рекомендують ретельно спостерігати за пацієнтами

щодо ризику септичних ускладнень після лапароскопічних процедур, під час яких внутрішньочеревний тиск перевищував 20 мм рт.

Нами представлено клінічне спостереження випадку тяжкого ускладнення тривалого карбоксиперитонеуму при лапароскопічній правобічній геміколонектомії та його лікування.

Пацієнтка М. віком 71 рік, поступила в хірургічний центр лікувального закладу 25.07.2022р. з діагнозом: рак поперечної ободової кишки. Анемія хронічного захворювання. Супутня патологія – хронічний калькульозний холецистит. Гіпертонічна хвороба Іст., ступінь 2., ризик 2. ІХС, кардіосклероз, ФК ІІ, помірна аортальна недостатність, СНІ. Патогістологічний висновок біопсії новоутворення, від 20.07.2022р.: аденокарцинома ободової кишки, А1. Комп'ютерна томографія від 18.07.2022р.: ознаки на користь новоутворення печінкового кута товстої кишки, метастатичне ураження брижових лімфатичних вузлів, жовчекам'яна хвороба, сечокам'яна хвороба, конкремент лівої нирки, гепатомегалія, атеросклероз судин. Рентгенографія органів грудної клітини: легеневі поля без патологічних та вогнищевих тіней. ЕКГ: ритм синусовий, ритмічний, ЕВС відхилена вліво, помірні дифузні зміни. ЕКС: ФВ 69%. В анамнезі – екстирпація матки в 1990 році у зв'язку з онкологічним захворюванням. Алергічний анамнез не обтяжений. Передопераційна оцінка ризику – ASA ІІІ. 26.07.2022р. хворій проведено оперативне втручання: лапароскопічна геміколектомія праворуч, дренажування черевної порожнини. Тривалість операції – 6 год. 50хв., анестезіологічного забезпечення – 7 год. 10 хв. Оперативне втручання проводилися під загальним знеболюванням з використанням інгаляційного анестетика севофлюрана та наркотичного анальгетика фентаніла (дозовано 3–5 мкг/кг/год) в умовах низькопоточної штучної вентиляції легень наркозно–дихальним апаратом Dräger Fabius Tiro (Dräger, Germany). Індукцію наркозу здійснювали пропофолом з розрахунку 1,5–2,5 мкг/кг. В якості м'язового релаксанту використовувався атракуріюму бесилат в загальноприйнятих дозах. Під час штучної вентиляції легень (ШВЛ), дихальний об'єм (Tidal volume, TV) підтримувався на рівні 6–8 мл/кг ідеальної маси тіла (ІМТ). FiO₂=60%. Частота дихання коливалась у межах 12–18 дих/хв., що сумісно з TV, підтримувало цільові значення парціального тиску газової суміші на видиху (PetCO₂) в межах 35–37 мм рт. ст. У випадку появи та зростання гіперкапнії, додатково використовувалися позитивний тиск в кінці видиху (positive end expiratory pressure, PEEP) та зміна співвідношення вдих/видих із 2:1 на 1:1. Протягом оперативного втручання, інтраабдомінальний тиск складав ≤ 16 мм рт.ст. Моніторинг температури тіла, показників вентиляції легень, газового складу дихальної суміші, середнього артеріального тиску (Mean Blood Pressure, MBP), нервово–м'язової провідності та глибини наркозу виконували вбудованим монітором наркозно–дихального апарату та біомонітором Infinity Delta (Dräger, Germany). Серцевий індекс (Cardiac Index, CI) контролювали безперервним розра-

хунковим методом esCCO біомонітором «Life Scope “PVM – 2701, NIHON KONDEN (Japan, Europe GmbH). Показники кисневого режиму визначали за комп’ютерним алгоритмом на спеціальному пристрої під «Android 5», використовуючи біомонітор Infinity Delta, дихальний контур наркозно-дихального апарату (в операційній) та герметичну лицеву маску (в палаті інтенсивної терапії). Показники кисневого режиму: доставка O_2 (Oxygen Delivery, DO_2), споживання O_2 (Oxygen Uptake, VO_2), коефіцієнт екстракції O_2 (Oxygen Extraction Ratio, O_2ER), дихальний коефіцієнт (Respiratory quotient). Газовий склад та кислотно-лужний стан (КЛС) артеріальної крові визначали аналізатором Cobas b 221 (Roche Diagnostics GmbH, Germany, Austria). Результати периопераційного моніторингу та аналізи КЛС приведені в нижче вказаній таблиці. Етапи обстеження: 0-й етап – вихідні дані, 1-й – 1-а година оперативного втручання, 2-й – 2-а година, 3-й – 3-а година, 4-й – 4-а година, 5-й – 5-а година, 6-й – 6-а година, 7-й – 7-а година оперативного втручання.

Вихідні показники гемодинаміки, кисневого режиму, вентиляції та КЛС були в межах референтних значень і зберігалися такими протягом трьох годин. З 4-ї годин спостерігали появу та стійке зростання гіперкапнії, не зважаючи на посилення вентиляції легенів за рахунок збільшення дихального об’єму (з 6,8 до 8 мл/кг/хв), частоти дихання до 18–20/хв, використання РЕЕР (5–7 см.во.ст.) та зміни співвідношення вдих/видих із 2:1 на 1:1. При цьому відмічалось помірне зниження показників гемодинаміки, яке не виходило за межі референтних значень. Спостерігалися порушення кисневого режиму з поступовим зниженням доставки та споживання O_2 , на фоні зростання коефіцієнта екстракції кисню до 30,6 і 31,1% на 6-й і 7-й годині оперативного втручання, що свідчило про незбалансованість доставки і споживання O_2 та відповідні ризики виникнення періопераційних ускладнень при тривалому карбоксиперитонеумі. Незважаючи на активну корекцію газів крові, з 5-ї години, розвивався респіраторний ацидоз, який протягом подальшого оперативного втручання трансформувался в некомпенсований змішаний ацидоз, що додатково потребувало відповідної корекції 4,2% розчином соди-буфер з урахуванням дефіцит баз (–BE) КЛС та ваги тіла пацієнтки. Після закінчення оперативного втручання та пробудження хвора була переведена у відділення інтенсивної терапії, де отримувала інсуфляцію кисню через лицеву маску, подальшу корек-

цію змішаного ацидозу розчином соди-буфер, інфузійну терапію, знеболюючі засоби (декскетопрофен 50мг через 8 годин), низькомолекулярний гепарин (еноксапарин) в профілактичній дозі п/шк, тривалу епідуральну анестезію, антибактеріальні засоби – цефтріаксон в/в 2 г/добу, метронідазол в/в 0,5 г 3 рази на добу. Через 2 години після операції, на фоні ще не скорегованого змішаного ацидозу, у хворої виникли прояви серцево-судинної та ниркової недостатності, що потребувало в/в дозованого введення розчину дофаміну 2,5 мкг/кг/хв, норадrenalіну 0,05–0,1 мкг/кг/хв. та подальшої корекції КЛС. Причому, респіраторний ацидоз протягом оперативного втручання трансформувался в некомпенсований змішаний ацидоз. Тому застосовувалася корекція 4,2% розчином соди-буфер. Препарат Сода-Буфер створений за принципом бікарбонатного буфера крові, тому більш фізіологічний для організму та більш патогенетичний для корекції метаболічного ацидозу порівняно із препаратом Сода. рН після закінчення операції було скориговано – 7,41. Діурез знизився до 0,5 мл/кг/год. Надалі, після повної корекції КЛС, стабілізації гемодинамічних показників, відновлення функція нирок, хвора отримувала парентеральне живлення з подальшим переходом на ентеральне, після відновлення функції кишківника. На 7-й день, після оперативного втручання, хвора в стабільному стані переведена до хірургічного стаціонару, звідки на 9-й день в задовільному стані була виписана додому.

Висновки

1. При тривалому карбоксиперитонеумі з четвертої години відбувається суттєве зниження, порівняно з вихідними значеннями, DO_2 та VO_2 , при підвищенні показників екстракції кисню до 29,5%, що вказує на напруження кисневого режиму та відповідні ризики енергокисневого забезпечення.

2. У міру підвищення інтраабдомінального тиску по ходу оперативного втручання, зростала концентрація CO_2 як в артеріальній крові так і в суміші, що видихається. З негативних ефектів гіперкапнії особливу увагу заслуговує респіраторний, а у подальшому змішаний ацидоз.

3. Під час операції підвищувалися $PaCO_2$, $etCO_2$ що вимагає ретельної корекції. Для ліквідації гіперкапнії застосовувалися безпечно збільшення дихального об’єму та частоти дихання, підвищення позитивного тиску наприкінці видиху (РЕЕР), зміни співвідношення вдих/видих із 2:1 на 1:1.

Застосування інгаляційного анестетику Юмерокс Інгал для підвищення якості колоноскопій і скринінгу колоректального раку

Ярошенко К. О.

Дніпровський державний медичний університет, м. Дніпро, Україна

Актуальність. За даними національного канцер реєстру захворюваність на колоректальний рак (КРР) щорічно збільшується: у 2020 році КРР первинно встановлений у 101 942 пацієнтів, що на 3400 більше, ніж у 2019 році. В загальній структурі онкозахворювань КРР займає 3 місце як у чоловіків, так й у жінок. Зріст даної патології обумовлений відсутністю національної програми зі скринінгу КРР (і як слід відсутністю матеріально-технічної бази для проведення скринінгу на вторинних ланках надання медичної допомоги, відсутністю контролю за якістю проведення діагностичних колоноскопій (КС) – основного методу діагностики КРР), низькою інформованістю пацієнтів щодо необхідності своєчасного проведення високоінформативних діагностичних досліджень, а іноді страхом перед дослідженням. КС дозволяє не лише виявити КРР, але й з профілактичною метою видалити неопластичні утворення – предиктори розвитку КРР, а також за допомогою сучасних мініінвазивних методик провести повноцінне лікування на ранніх стадіях. В 2017 роках ESGE визначили ключові показники ефективності виконання колоноскопії: рівень адекватної підготовки товстої кишки; показник інтубації сліпої кишки; показник виявлення аденом (ADR) та інші.

Мета роботи. Підвищити якість колоноскопій з метою скринінгу КРР за рахунок зменшення тривожних і больових відчуттів у пацієнтів для проведення ретельного дослідження товстої кишки, завдяки застосуванню інгаляційного знеболення (Юмерокс Інгал).

Матеріали і методи. Проведений ретроспективний аналіз якості діагностичних колоноскопій за даними протоколів досліджень до і після застосування Юмерокс® Інгал. Результати оцінювали за показниками якості колоноскопій ESGE: 1 – показник інтубації сліпої кишки; 2 – ADR; 3 – показник переносимості колоноскопії за Глостерською шкалою (Gloucester). З метою знеболення застосовували Юмерокс® Інгал – пристрій призначений для інгаляційного застосування метоксифлурану, який

є швидкодіючим, інгаляційним та ненаркотичним знеболюючим засобом з протитривожний ефектом. Одним з показань до застосування є знеболення при лікувальних та діагностичних процедурах. Вважаючи, що препарат застосовували лише протягом 2 місяців для репрезентативності дослідження порівнювали однакову кількість КС до застосування інгаляційного знеболення і після, 10 основна група (ОГ) і 10 група порівняння (ГП). Середній вік пацієнтів в основній групі – 54,5; в групі порівняння – 48,8; за гендерною приналежністю переважали жінки 2:1 в обох групах.

Результати. При оцінці протоколів досліджень виявлено наступне: кількість інтубацій сліпої кишки: в ОГ – 4, в ГП – 8 (в 2 рази вище); показник виявлення аденом (ADR): в ОГ – 2, ГП – 5 (в 2,5 разів вище); показник переносимості за шкалою Gloucester: в ОГ відсутність дискомфорту у 1 пацієнта, мінімальний дискомфорт – 1, легкий – 2, помірний – 3, важкий – у 3, що потребувало припинення дослідження. В ГП: відсутність дискомфорту була у 4 пацієнтів, мінімальний дискомфорт – 4, легкий – 1, помірний дискомфорт відчував 1 пацієнт.

Вельми важливим під час проведення КС під інгаляційним знеболенням слід вважати окрім перерахованого вище збереження контакту з пацієнтом, що дозволяє контролювати і своєчасно виявити ряд ускладнень (перфорація кишки, порушення дихальної і серцевої діяльності). Відсутність дискомфорту дозволяє провести повноцінне обстеження з ретельним оглядом усієї товстої кишки, а іноді і дистальних відділів клубової, із застосуванням додаткових методик уточнюючої діагностики.

Висновки. Застосування інгаляційної анестезії дозволило покращити якість КС: збільшити кількість інтубацій сліпої кишки, ADR, суттєво зменшити відчуття дискомфорту у пацієнтів. Продовження досліджень по застосуванню даного виду аналгезії є перспективним напрямом та потребує подальшого вивчення.