

**МЕДИЧНА ІНФОРМАТИКА
ТА ІНЖЕНЕРІЯ**

(науково-практичний журнал)

**МЕДИЦИНСКАЯ ИНФОРМАТИКА
И ИНЖЕНЕРИЯ**

(научно-практический журнал)

**MEDICAL INFORMATICS
AND ENGINEERING**

(scientific-practical journal)

3 (51) / 2020

Головний редактор – О. П. Мінцер.
Відповідальний секретар – К. О. Чалий.

Редакційна рада:

В. Ю. Биков,
Ю. В. Вороненко,
Б. А. Кобрінський,
Ю. М. Колесник,
М. М. Корда,
В. Г. Кремень,
В. А. Міхньов,
О. С. Никоненко,
О. В. Палагін,
М. Д. Тронько,
О. В. Чалий,
Ю. І. Якименко.

Редакційна колегія:

Р. А. Абизов,
М. Ю. Антомонов,
Г. Л. Апанасенко,
Л. Ю. Бабінцева (заст. гол. ред.),
М. Ю. Болгов,
Д. В. Вакулєнко (заст. гол. ред.),
Л. С. Годлевський,
Т. А. Грошовий,
Л. Л. Давтян,
І. Й. Єрмакова,
В. М. Ільїн,
О. Л. Ковальчук,
О. І. Корнєлюк,
В. В. Краснов,
П. П. Лошицький,
Ю. Є. Лях,
О. Ю. Майоров,
В. П. Марценюк (заст. гол. ред.) (Польща),
І. Р. Мисула,
Є. А. Настєнко,
О. А. Панченко,
О. А. Рижов,
П. Р. Сєльський,
В. І. Тимофєєв,
Г. С. Тимчик,
А. Г. Шульгай.

МЕДИЧНА ІНФОРМАТИКА ТА ІНЖЕНЕРІЯ

(науково-практичний журнал)

МЕДИЦИНСКАЯ ИНФОРМАТИКА И ИНЖЕНЕРИЯ

(научно-практический журнал)

MEDICAL INFORMATICS AND ENGINEERING

(scientific-practical journal)

Заснований у 2008 році.
Виходить 4 рази на рік.

Свідоцтво про державну реєстрацію друкованого засобу масової інформації КВ № 12935-1819Р від 03.07.2007.

Журнал «Медична інформатика та інженерія»:

включено до переліку наукових фахових видань

України категорії Б – галузь науки: медичні (11.07.2019),
біологічні (15.10.2019), спеціальності: 222 (11.07.2019),
224 (11.07.2019), 091 (15.10.2019);

включено до переліку наукових фахових видань України –
наказ МОН України від 21.12.2015 № 1328 (медичні та
біологічні науки); включено до переліку наукових фахових
видань ВАК України: постанова Президії ВАК України від
27.05.2009 № 1-05/2 (медичні науки); постанова Президії
ВАК України від 10.11.2010 № 3-05/7 (біологічні науки).

Журнал включено до міжнародних наукометричних
баз Index Copernicus, Ulrichsweb, Directory of Open
Access Journals, Google Scholar.

Співзасновники:

Національна медична академія післядипломної освіти
імені П. Л. Шупика,
Тернопільський національний медичний університет імені
І. Я. Горбачєвського Міністерства охорони здоров'я України.

Адреса редакції:

вул. Дорогожицька, 9, м. Київ, 04112, тел./факс: (+380 44)
205-49-06, e-mail: mijournal@nmapo.edu.ua.

Web-site: http://www.nbu.gov.ua/cgibin/irbis_nbu/,
<http://www.tdmu.edu.ua>, <http://inmeds.com.ua/periodics/mii/>.

Адреса видавництва:

ТОВ «НВП «Інтерсервіс», вул. Бориспільська, 9, м. Київ.
Свідоцтво: серія ДК № 3534 від 24.07.2009,
тел.: (+380 44) 586-48-65, e-mail: info@calendar.ua.

Рекомендовано вченою радою Національної медичної академії післядипломної освіти імені П. Л. Шупика (від 09.09.2020, протокол № 7) та вченою радою Тернопільського національного медичного університету імені І. Я. Горбачєвського Міністерства охорони здоров'я України (від 09.09.2020, протокол № 10). Журнал видається за сприяння Національного технічного університету України «Київський політехнічний інститут імені Ігоря Сікорського».

Правову основу забезпечення практики етики публікацій становлять міжнародні стандарти: положення, прийняті на 2-ій Всесвітній конференції з питань дотримання сумлінності наукових досліджень; положення, розроблені Комітетом з етики наукових публікацій (The Committee on Publication Ethics - COPE) та норми розділу «Авторське право» Цивільного кодексу України.

Підписано до друку 30.09.2020. Формат 60x84/8.
Папір офсет. Ум. друк. арк. 13,95. Обл.-вид. арк. 13,31.
Тираж 400 прим. Зам. № 3009/20.

Повне або часткове копіювання в будь-який спосіб матеріалів цього видання допускається лише за умови отримання письмового дозволу редакції.

Автори публікацій заявили про відсутність конфлікту інтересів.

© Національна медична академія післядипломної освіти імені П. Л. Шупика, 2020

© Тернопільський національний медичний університет імені І. Я. Горбачєвського Міністерства охорони здоров'я України, 2020

ЗМІСТ

CONTENTS

О. П. Мінцер, В. М. Заліський, М. Ю. Болгов
**ГОРМОНИ СЕРЦЯ: БІОМЕДИЧНІ
ДОСЛІДЖЕННЯ ДИСТАНТНИХ, ПАРАКРИННИХ
І АУТОКРИННИХ ВЗАЄМОДІЙ**

*А. А. Крючин, Є. В. Беляк, Є. А. Крючина,
О. В. Шиховець*
**АНАЛІЗ МОЖЛИВОСТЕЙ ДОВГОСТРО-
КОВОГО ЗБЕРІГАННЯ ДАНИХ НА ДНК**

*О. П. Мінцер, М. А. Попова, О. К. Ладичук,
С. П. Кошова*
**ВИКОРИСТАННЯ ТАКСОНОМІЇ
В УДОСКОНАЛЕННІ КОНТЕНТУ
ПІСЛЯДИПЛОМНОГО НАВЧАННЯ**

О. Є. Дудін, О. П. Мінцер, О. М. Сулаєва
**ЦИФРОВА ПАТОЛОГІЯ В РОБОТІ МЕДИЧНОЇ
ЛАБОРАТОРІЇ. АНАЛІТИЧНИЙ ОГЛЯД**

О. М. Ключко, П. В. Білошицький
**КОНЦЕПЦІЯ БІОСЕНСОРА ТА ВВЕДЕННЯ
ДАНИХ ДО БІОМЕДИЧНИХ ІНФОРМАЦІЙНИХ
СИСТЕМ**

О. П. Мінцер, В. М. Заліський
**ПРИНЦИПИ МАТЕМАТИЧНОГО
МОДЕЛЮВАННЯ мікроРНК-
ОПОСЕРЕДКОВАНИХ СИГНАЛЬНИХ МЕРЕЖ
ПРИ ЗАХВОРЮВАННЯХ ЛЮДИНИ**

*В. З. Стецюк, Л. Ю. Бабінцева, Ю. М. Чиж,
О. Д. Фіногенов, Н. В. Самоненко*
**ЕКСПЕРТНА СИСТЕМА ДЛЯ
ДІАГНОСТУВАННЯ ГЕНЕТИЧНИХ
ВІДХИЛЕНЬ**

Інформація для авторів

4 *O. P. Mintser, V. M. Zaliskyi, M. Yu. Bolgov*
**HEART-DERIVED HORMONES: BIOMEDICAL
INTERACTION OF DISTANT, PARACRINE AND
AUTOCRINE ACTION**

18 *A. A. Kryuchyn, Ye. V. Belyak, Ye. A. Kryuchyna,
A. V. Shikhovets*
**ANALYSIS OF THE POSSIBILITIES
OF LONG-TERM STORAGE OF DATA ON DNA**

33 *O. P. Mintser, M. A. Popova, O. K. Ladychuk,
S. P. Koshova*
**TAXONOMY USAGE
FOR POSTGRADUATE CONTENT
IMPROVEMENT**

41 *O. Ye. Dudin, O. P. Mintser, O. M. Sulaieva*
**DIGITAL PATHOLOGY IN OF MEDICAL
LABORATORY PRACTICE. REVIEW**

51 *O. M. Klyuchko, P. V. Beloshitsky*
**BIOSENSOR CONCEPT AND DATA INPUT
TO BIOMEDICAL INFORMATION
SYSTEMS**

70 *O. P. Mintser, V. M. Zaliskyi*
**PRINCIPLES OF MATHEMATICAL
MODELING OF microRNA-MEDIATED
SIGNALING NETWORKS
IN HUMAN DISEASES**

78 *V. Z. Stetsyuk, L. Yu. Babintseva,
Yu. M. Chyzh, O. D. Finogenov, N. V. Samonenko*
**EXPERT SYSTEM
FOR DIAGNOSING GENETIC
DISORDERS**

84 Information for Authors

ЦИФРОВА ПАТОЛОГІЯ В РОБОТІ МЕДИЧНОЇ ЛАБОРАТОРІЇ. АНАЛІТИЧНИЙ ОГЛЯД

О. Є. Дудін^{1,2}, О. П. Мінцер¹, О. М. Сулаєва²

¹Національна медична академія післядипломної освіти імені П. Л. Шупика

²Медична лабораторія CSD

Цифрова патологія є невід'ємним технологічним елементом науково-лабораторного середовища та відіграє важливу роль у сучасній клінічній практиці. Мета огляду полягала в аналізі сучасного стану розвитку цифрової патології, її можливостей та ролі в розвитку патології як невід'ємної складової персоналізованої медицини. Отримання повноцінних віртуальних препаратів полегшило б роботу з зображеннями, надало можливість перегляду та обміну зображень між патологами і фахівцями інших спеціальностей. Розроблення відповідного програмного забезпечення та рішень про зберігання й обмін цифрових зображень визначила також широке використання цифрової патології в освітньому процесі при навчанні цитопатологів, патологоанатомів і молекулярних патологів. Окрім зручних інструментів діагностики, отримання другої думки, проведення мультидисциплінарних консилиумів і безперервного навчання патологів, цифрова патологія скоро стане технологічною вимогою в науковому та лабораторно-діагностичному середовищі. У підсумку, впровадження систем штучного інтелекту у діагностику онкологічної патології свідчить про можливість інтеграції патогістологічних даних із результатами клінічного обстеження, лабораторними показниками, даними радіологічного дослідження та результатами молекулярно-генетичного тестування, що надає змогу для повноцінної діагностики та вибору лікування відповідно до вимог персоналізованої медицини. Водночас підкреслено необхідність створення єдиної професійної мови та багатовимірних класифікацій станів пацієнтів, що підлягають комп'ютерному розпізнаванню.

Ключові слова: цифрова патологія, машинне навчання, штучний інтелект, діагностика, персоналізована медицина.

DIGITAL PATHOLOGY IN OF MEDICAL LABORATORY PRACTICE. REVIEW

O. E. Dudin^{1,2}, O. P. Mintser¹, O. M. Sulaieva²

¹Shupyk National Medical Academy of Postgraduate Education

²CSD Medical Laboratory

Background. Digital pathology is an integral technological element of the research and diagnostic environment of Laboratories and plays an essential role in modern clinical practice. Implementation of the whole-slide digital images provided the ability to observe and share images between pathologists and specialists in other specialties.

Materials and methods. Results. The development of appropriate software and solutions for the storage and exchange of digital slides has determined the widespread use of digital pathology in the educational process in the training of cytopathologists, pathologists and molecular pathologists. The integration of digital drugs into the working processes of the pathology laboratory, improved machine learning algorithms have expanded the possibilities for the analysis of histological drugs, evaluation of the expression of biomarkers, interpretation of their clinical significance. At the same time, advances in machine learning have identified the synergy of artificial intelligence and digital pathology.

Conclusions. The synergy of artificial intelligence and digital pathology in diagnostics of cancers illuminates the possibility of integrating pathohistological data with the medical history, laboratory data, radiological examination and molecular genetic testing. These provide opportunities for advanced diagnostics and tailored treatment in line with personalized medicine goals.

Key words: digital pathology, machine learning, artificial intelligence, diagnostics, personalized medicine.

ЦИФРОВАЯ ПАТОЛОГИЯ В РАБОТЕ МЕДИЦИНСКОЙ ЛАБОРАТОРИИ. АНАЛИТИЧЕСКИЙ ОБЗОР

А. Е. Дудин^{1,2}, О. П. Минцер¹, О. Н. Сулаева²

¹Национальная медицинская академия последипломного образования имени П. Л. Шупика

²Медицинская лаборатория CSD

Цифровая патология является неотъемлемым технологическим элементом исследовательской и диагностической среды лабораторий и играет важную роль в современной клинической практике. Внедрение полноразмерных цифровых изображений дало возможность наблюдать и обмениваться изображениями между патологами и специалистами других специальностей. Разработка соответствующего программного обеспечения и решений для хранения цифровых слайдов и обмена ими определила широкое использование цифровой патологии в образовательном процессе при обучении цитопатологов, патологов и молекулярных патологов. Интеграция цифровых препаратов в рабочие процессы лаборатории патологии, улучшенные алгоритмы машинного обучения расширили возможности анализа гистологических препаратов, оценки экспрессии биомаркеров, интерпретации их клинической значимости. В то же время достижения в области машинного обучения выявили синергию искусственного интеллекта и цифровой патологии. Синергия искусственного интеллекта и цифровой патологии в диагностике рака освещает возможность интеграции патогистологических данных с историей болезни, лабораторными данными, радиологическим обследованием и молекулярно-генетическим тестированием. Они предоставляют возможности для расширенной диагностики и индивидуального лечения в соответствии с индивидуальными медицинскими целями.

Ключевые слова: цифровая патология, машинное обучение, искусственный интеллект, диагностика, персонализированная медицина.

Вступ. Пандемія коронавірусної інфекції (COVID-19), викликана вірусом SARS-CoV-2, призвела до значних обмежень щодо регулярних медичних заходів, спрямованих на підтримку здоров'я, та створила виклики стосовно роботи медичних закладів і діагностичних лабораторій [3, 18, 21]. На жаль, поширення COVID-19 і дистанціювання не спричинило зниження онкологічної захворюваності, а, радше, підвищило ризики щодо прогнозу онкологічних пацієнтів, які відносяться до групи ризику щодо розвитку тяжких форм та ускладнень COVID-19 [24]. За цих умов своєчасна діагностика є критично важливою для вибору та вчасного початку лікування пацієнтів із онкологічною патологією. Будь-яка затримка може призвести до погіршення прогнозу та навіть зростання смертності від раку. Проте питання, як забезпечити під час пандемії COVID-19 виконання процедур і робочих процесів, що потребують фізичного доступу до біологічних зразків та мікроскопії, є непростим і вимагає виходу за межі рутинної практики патоморфологічних лабораторій [16].

Дистанціювання та обмежений фізичний доступ до матеріальних ресурсів у медичній сфері потребують впровадження ефективних механізмів дистанційної взаємодії. З цієї позиції оптимальним рішенням є впровадження цифрових інструментів, які уможливають дистанційну роботу з будь-якої точки світу (рис. 1). Протягом останніх десятиліть цифрові інструменти стрімко впроваджувалися у різні сфери охорони здоров'я [24, 27]. Одним із найбільш яскравих прикладів є радіологія, де технологічні зміни призвели до прориву в розвитку цієї сфери медицини [8]. Проте окрім суто клінічної сфери, цифрові інструменти стрімко увійшли в практику патоморфологічних лабораторій у всьому світі [16, 19]. Удосконалення мікроскопічної техніки та комп'ютерних технологій на тлі еволюції цифрових камер визначило розвиток протягом останніх 20 років направлення цифрової патології [19, 21]. Хоча в світі цифрова патологія набуває обертів, її впровадження в Україні обмежене в силу низької обізнаності, довіри та певних технологічних аспектів.

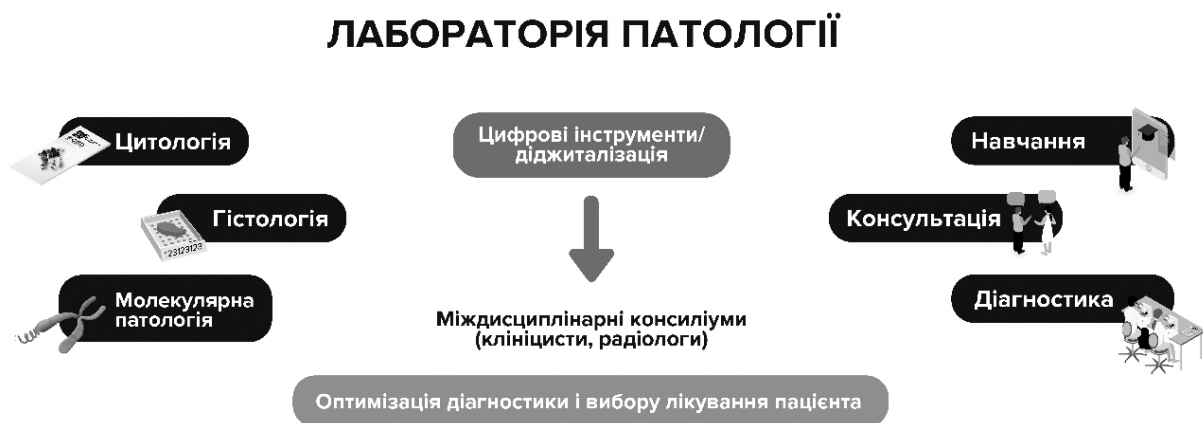

Рис. 1. Цифрові інструменти в оптимізації роботи патоморфологічної лабораторії

Мета роботи: аналіз сучасного стану розвитку цифрової патології, її можливостей і ролі у розвитку патології як невід'ємної складової персоналізованої медицини.

Результати та їх обговорення. Ключовим завданням патології є прижиттєва діагностика патологічних процесів шляхом макро- і мікроскопічного дослідження біопсійного або операційного матеріалу. Задля цього матеріал, отриманий під час інвазивного втручання (біопсія, операція) фіксується у формаліні, розбирається на станціях патологів, вирізані фрагменти розміщують у гістологічних касетах, і після всіх етапів процесингу заливаються у парафінові бло-

ки, з яких виготовляються зрізи товщиною 4-5 мкм. Ці зрізи монтуються на предметні скельця, забарвлюються гематоксиліном та еозином або додатковими гістохімічними чи імуногістохімічними методами й вкриваються покривними скельцями. Мікроскопічне вивчення таких предметних скелець лежить в основі діагностики різноманітних патологічних процесів, доброякісних чи злоякісних пухлин із визначенням їхнього гістологічного підтипу, оцінкою ступеня диференціювання, поширення. Від патогістологічного заключення здебільшого залежить кінцевий діагноз та вибір терапії. Це визначає ключову роль патології у клінічній практиці.

На сьогодні у більшості лабораторій діагностика покладається майже виключно на роботу з предметними скельцями, що аналізуються лікарем-патологом. Це визначає два основних обмеження: 1) час очікування, коли предметне скло або зразок будуть доставлені фізично до відповідного патолога, 2) професійний рівень лікарів-патологів та необхідність звернутися по консультацію (отримати другу думку) в складних та спірних випадках, що по факту призводить до подовження періоду дослідження та відтермінування призначення лікування [19, 27].

З цього боку впровадження цифрових інструментів, візуалізації [1] і зокрема технології візуалізації цілих слайдів (whole slide imaging — WSI) дозволяє отримати, зберігати та обмінюватися цифровими зображеннями у патології [24]. Технологія WSI дозволяє сканувати весь гістологічний препарат із дотриманням найвищої якості, результатом чого є формування віртуального слайду, що фактично є оцифрованою репродукцією гістологічного або цитологічного препарату з високим рівнем здатності [23]. Незважаючи на деякі технічні та фінансові перешкоди та спротив прийняттю, прогрес технології WSI протягом останніх десятиліть призвів до її поширеного використання у багатьох центрах освіти та навчання лікарів-патологів, у рамках наукових досліджень, аналізу зображень, контролю якості, консультування й, головне, з метою первинної діагностики [17, 19].

Використання цифрової патології у діагностиці. Передумовами залучення цифрових інструментів у діяльність патоморфологічної лабораторії є відповідне матеріально-технічне забезпечення, що передбачає наявність сканеру, відповідного програмного забезпечення, хмарних сховищ для зберігання віртуальних слайдів і можливість доступу до них [8, 23]. До того ж для ефективної диджиталізації лабораторії має працювати надійна синхронізація між сканером, лабораторною інформаційною системою та системою управління зображеннями.

Найважливішим фактором успіху впровадження диджиталізації у практику патоморфологічної лабораторії є інтеграція цифрових інструментів із лабораторно-інформаційною системою. Основними аспектами роботи лабораторно-інформаційної системи є:

- відображення всіх робочих процесів;
- можливість штрих-кодування контейнерів, касет і скелець;

- ідентифікація матеріалу на кожному етапі;
- автоматизований трекінг біологічного матеріалу в межах лабораторії;
- зберігання та екстракція даних;
- збір аналітичних даних і відображення їх для оцінювання.

Створення робочих панелей (дашбордів) із відображенням інформації про кількість скелець у роботі, строки або етап готовності імуногістохімії у режимі реального часу — це не тільки важливі метрики напруженості роботи лабораторії, а й можливість оптимізувати управління робочими процесами, зменшити ручну роботу, обмежити кількість потенційних помилок та підвищити якість роботи лабораторії. Інтеграція у робочі процеси цифрової патології додає екстраможливості, що було підтверджено нашим досвідом впровадження цифрової патології у роботу медичної лабораторії CSD. Після сканування та завантаження цифрових слайдів у кейс-центр патолог має доступ до віртуального препарату з будь-якого місця, оснащеного комп'ютером. Це не тільки дозволяє працювати дистанційно, а й суттєво зберігає час, бо нівелює втрати на пошук, переміщення та складання скелець — невід'ємні атрибути рутинної роботи патоморфолога при мікроскопії. Використовуючи цифрові інструменти патоморфолог може сортувати та аналізувати скановані випадки відповідно до локалізації, нозологічної форми, стадії, рівня складності, відбирати рідкісні патології та кейси, що вимагають консультації або представляють інтерес для навчання. Безперечною перевагою диджиталізації роботи патолога є можливість маркування ділянок, важливих для діагнозу або використання морфометричних інструментів, що дозволяють точно виміряти відстань від пухлинних клітин до краю резекції або підрахувати кількість імунопозитивних клітин. Інтеграція віртуальних слайдів із клінічними даними або даними комп'ютерної томографії чи магнітно-резонансної томографії також надає важливу додаткову інформацію, підвищує точність діагностики і надає можливість візуалізації при проведенні мультидисциплінарних консиліумів. Важливо, що така система дозволяє також заощадити робочий час і підвищити продуктивність лаборантів, оскільки впровадження цифрової патології обмежує потребу в транспортуванні скелець по кабінетах патологів і в архів після завершення дослідження.

Проте при впровадженні будь-якої нової технології важливо відповісти на питання: як її застосу-

вання впливає на якість діагностики та відтворюваність результатів? Наскільки точним є діагноз, встановлений на підставі аналізу цифрового зображення? Порівняльний аналіз патогістологічних заключень при аналізі звичайних гістологічних препаратів та цифрових сканів показав, що на конкордантність результатів діагностики при використанні цифрових інструментів впливає низка факторів, як то: попередній досвід роботи патолога, досвід роботи з цифровими сканами, вид патології та ступінь обізнаності патологів у даній сфері, якість звичайного гістологічного препарату, якість цифрового зображення [17, 28]. Проте загалом накопичений досвід свідчить про високий рівень відповідності діагнозів при використанні патологами цифрових сканів порівняно з дослідженням класичних гістологічних скелець [20, 28].

Отже, на сьогодні цифрова патологія є одним із найбільш перспективних напрямів в сфері прижиттєвої патоморфологічної діагностики. Її активне застосування дозволяє знизити вартість і водночас прискорити та покращити діагностику та прогнозування перебігу різних захворювань. Це зручний та ефективний інструмент, що дозволяє перейти від перегляду необхідної кількості полів зору в мікроскопі до візуалізації усього препарату цілком у надвисокій здатності під час патогістологічної та цитологічної діагностики [14, 22].

Використання цифрової патології для консультування та отримання другої думки. Суттєво вплинула диджиталізація патоморфологічної лабораторії й на консультаційну роботу. Якщо в минулому витрачалось багато часу на доставку блоків та скелець консультанту, то за умов впровадження у лабораторії цифрової патології процес передачі даних займає декілька хвилин. Складні та рідкісні випадки стало набагато легше діагностувати через дистанційну доступність кваліфікованих спеціалістів, зокрема й міжнародно визнаних експертів.

Впровадження цифрових інструментів в патоморфологічну діагностику в країнах Північної Америки та Західної Європи вирішило проблему відсутності кваліфікованого патоморфолога або експерта з вузької спеціалізації у патології в штаті невеликих лікарень при проведенні інтраопераційних досліджень, а також покращило роботу віддалених лікарень, де знайти кваліфікованого патоморфолога майже неможливо [14, 19, 28].

Трансплантаційна патологія, що потребує наявності вузькоспеціалізованих експертів, також виграла від впровадження сканерів завдяки мож-

ливості залучення іноземних експертів [25]. Міжнародна співпраця через інструменти цифрової патології уможливила прийняття рішень за лічені хвилини в режимі онлайн. Для забезпечення ефективною консультативною роботою зазвичай користуються системою управління зображенням, що дає змогу працювати з великими об'ємами даних, зберігати та редагувати зображення, сортувати відповідно до певних категорій, підключати патоморфологів із своєї команди або зовнішніх консультантів. Так, дослідження 2012 року показало, що в Італії понад 3000 біопсій трансплантантів було також переглянуто у вигляді оцифрованих слайдів спеціалістами з лабораторій США [25].

Цифрові інструменти в оптимізації навчання патоморфологів. Традиційне навчання та підготовка в сфері патоморфології проводилися з використанням підручників, предметних скелець і світлового мікроскопа. За минулі два десятиліття розвиток концепції дистанційного навчання у поєднанні з розвитком цифрових технологій отримання та обробки зображень визначив розширення можливостей щодо покращення навчання суб'єктів навчання в рамках додипломної медичної освіти, а також надав безмежні можливості щодо безперервної післядипломної освіти лікарів-патологоанатомів.

Впровадження WSI-технології у систему дистанційного навчання уможливило відпрацювання навиків визначення ключових критеріїв діагностики, виявлення областей діагностичної значущості на всьому слайді за допомогою комп'ютера та веб-середовища без фізичної прив'язки до навчальної кімнати, мікроскопу та архіву гістологічних препаратів, що псуються з часом [3, 27]. Розроблення нових інтерфейсів із використанням більш природних сенсорних технологій дозволяє поліпшити роботу з оцифрованими слайдами. Значна кількість ініціатив щодо онлайн-аналізу та оцінювання компетенцій і діагностичних рішень на основі використання віртуальної реальності дозволить у майбутньому диджиталізувати процеси атестації та сертифікації лікарів-патологів [27]. Нарешті, останні дослідження в сфері цифрової патології присвячені вивченню механізмів прийняття патоморфологічних рішень на основі комбінації віртуальної мікроскопії та сучасних пристроїв стеження за очима [2].

Отже, цифрова патологія та віртуальна мікроскопія дозволяють розширити можливості, покращити підготовку та безперервний професійний розвиток патологів. Спеціальні платформи управління зобра-

женнями надали поштовх широкому використанню WSI-технологій при організації конференцій, семінарів, курсів і перевели їх у режим онлайн. Тепер можливо брати участь у слайд-семінарі провідного патоморфолога сидячи вдома або в офісі, що набуло особливого значення в період пандемії COVID-19.

Цифрова патологія та штучний інтелект. Із розвитком технологій сканування все більше і більше гістологічних препаратів переглядають та зберігають оцифрованими. З'являються великі сховища безцінних даних, що допомагають у навчанні штучного інтелекту та створенні

програм аналізу морфологічних зображень [10, 26]. Оцифроване скло насичене інформацією, яку досі міг аналізувати та розпізнавати лише кваліфікований патоморфолог. Проте, попри професіоналізм та рівень експертності, патолог залишається людиною, на ефективність роботи якої завжди впливає чимало різних факторів, що призводить до гіршої відтворюваності результатів [28]. Натомість програми аналізу зображень (рис. 2) можуть допомогти нівелювати подібні ризики та зменшити або потенційно усунути людський фактор [6, 20, 22].

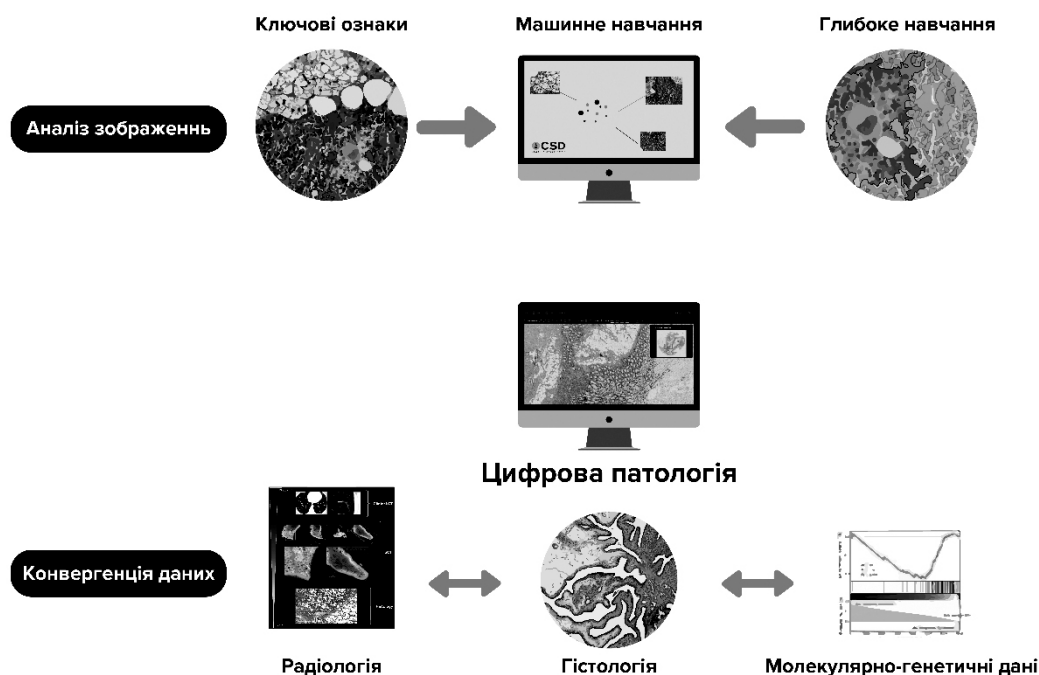


Рис. 2. Синергія цифрової патології та штучного інтелекту

Комп'ютеризований аналіз зображень ґрунтується на застосуванні алгоритмів глибокого навчання. Воно найчастіше інтерпретується як форма машинного навчання. Оскільки глибоке навчання сьогодні є найбільш загальним способом моделювання, воно має великий потенціал для вирішення складних проблем та має потенційні переваги як інструмент діагностики [6]. На сьогодні вже розроблено і проведено валідацію кількох розроблених алгоритмів щодо точності діагностики. Так, V. Gulshan et al. [12] продемонстрували потенціал алгоритмів глибокого навчання для скринінгу щодо діагностики діабетичної ретинопатії. A. Esteva et al [11] використали інструменти штучного інтелекту для диференціювання уражень шкіри. Авторами проведено оцінювання ефективності нейромере-

жевого алгоритму на основі аналізу зображень 129 450 клінічних зображень клінічних випадків із діагнозом, що був верифікований після дослідження біоптатів і порівняний із висновками 21 сертифікованого дерматолога [11]. За цих обставин було використано бінарний алгоритм класифікації: плоскоклітинні карциноми диференціювали із себорейним кератозом та злоякісні меланоми — з доброякісними невусами. Цікаво, що при виконанні обох завдань результати застосування нейромережевого алгоритму були порівнянними з ефективністю діагностики перевіреними експертами. Це дозволяє дійти висновку, що штучний інтелект здатний класифікувати рак шкіри та меланоцитарні пухлини з рівнем компетентності, порівнянним із сертифікованими дерматопатологами.

Оскільки алгоритми глибокого навчання вимагають наявності великих наборів зображень для навчання та подальшої валідації, останні програми були зосереджені на найбільш поширених типах раку, наприклад, раку молочної залози, простати та легенів [20, 26]. Ці програми на основі глибокого навчання спрямовані на полегшення роботи патологоанатомів шляхом оцінки рутинних діагностичних ознак або пошуку нових закономірностей й уявлень про хворобу. Дослідження SAMYLEON показало, що алгоритми глибокого навчання можуть досягти більшої точності дискримінації мікрометастазів раку молочної залози на предметних скельцях сторожових лімфатичних вузлів, ніж група з 11 патологоанатомів [13]. Оцінювання ступеня поширення раку при патогістологічному аналізі «сторожових» лімфатичних вузлів є важливою для стадіювання пухлинного процесу та визначення подальшого менеджменту хворих на рак молочної залози. Дослідження «сторожових» лімфатичних вузлів є складним та трудомістким процесом, проте чутливість оцінки «сторожових» лімфатичних вузлів патологоанатомами не є оптимальною. Ретроспективна оцінка препаратів лімфатичних вузлів експертами змінила патогістологічний висновок у 24 % випадків. Натомість застосування алгоритмів глибокого навчання дозволило ідентифікувати метастази в сканах «сторожових» лімфатичних вузлів зі 100 % чутливістю [13].

Проте застосування алгоритмів глибокого навчання не обмежується тільки аналізом зображень рутинних слайдів при забарвленні гематоксиліном та еозином. Однією з найпоширеніших завдань із аналізу зображень у патоморфології є кількісна оцінка експресії білків при імуногістохімічному забарвленні. Наприклад, відповідно до рекомендацій Коледжу американських патологів (CAP), при інвазивних карциномах молочної залози патолог має оцінити кількість та інтенсивність забарвлення клітин щодо експресії рецепторів естрогену (ER) та прогестерону (PR) [29], а також чисельності клітин, позитивних щодо маркера проліферації Ki-67 [4]. За результатами цієї оцінки визначається молекулярний підтип карциноми, що в кінцевому підсумку визначає стратегію лікування. Оцінка експресії ER, PR та Ki-67 потребує часу і уваги патолога, на її якість може вплинути безліч суб'єктивних факторів. Натомість автоматизований аналіз із використанням алгоритмів кількісного аналізу зображень може бути точнішим за суб'єктивну оцінку патоморфологом [4, 15, 29].

Аналогічно, позитивний досвід було отримано у дослідженні N. Coudray та ін. [7], які продемонстрували, що глибоке навчання дозволяє розрізнити аденокарциному легенів, плоскоклітинний рак легенів та нормальну тканину легенів. Більше того, глибоке навчання здатне прогнозувати найбільш часто мутовані гени аденокарциноми легенів на основі аналізу як заморожених зрізів, так і слайдів, забарвлених гематоксиліном та еозином. В іншому дослідженні J. N. Kather et al. було показано, що застосування глибокого навчання може передбачити мікросателітну нестабільність безпосередньо на підставі аналізу віртуальних препаратів, забарвлених гематоксиліном та еозином при карциномах шлунково-кишкового тракту [9]. По суті, алгоритм зареєстрував певні гістоморфометричні особливості, пов'язані зі специфічними онкогенними мутаціями або імунними сигнальними шляхами. Подальша інтеграція морфологічних та молекулярних даних дозволить оптимізувати процес діагностики. Вектором наступних досліджень є комплексна інтеграція даних рентгенологічних, патологічних зображень, генетичних альтерацій та результатів оцінки експресії генів [5].

Проте використання штучного інтелекту має свої досить великі проблеми. Частина з них відображена в дослідженні [14]. В нашому огляді вважаємо за доцільне зупинитися на проблемах первинного навчання та адаптації. Добре відомо, що більшість алгоритмів штучного інтелекту вимагають великого набору навчальних зображень доброї якості. Ці навчальні зображення в ідеалі повинні бути «позначені» (анотовані). Це зазвичай означає, що патологоанатом повинен вручну окреслити ділянку інтересу (тобто аномалії або злоякісні новоутворення) на всіх зображеннях, а анотації зазвичай виконуються досвідченими експертами. Крім обмежень за часом, ручні анотації часто також представляють собою фінансові проблеми. Краудсорсинг може певною мірою полегшити задачу, але має відчутний потенціал для створення шуму, особливо при роботі з розмитими зображеннями та неоднозначністю об'єктів. Активне навчання, що застосовується до анотації, може полегшити цю важку задачу, але на сьогодні існує невелика кількість загальнодоступних наборів даних, що містять помічені зображення, які можуть бути використані для цієї мети.

Виділяють й інші проблеми, що можуть бути пов'язані з проблемами навчання. Зокрема, логіка класифікації в цифровій патології здебільшого ви-

користує бінарний розподіл станів (використовуються два можливих значення, таких як «так» або «ні») (наприклад, доброякісні або злоякісні). Водночас, професійна діагностика використовує кілька процесів, включаючи пізнання, розуміння клінічного контексту, сприйняття і емпіричний досвід. Іноді патологоанатоми використовують описову термінологію для складних і рідкісних випадків. Отже, бінарна мова може вживатися лише в простих, очевидних випадках, що в клінічній практиці трапляється вкрай рідко. Вже зараз необхідне створення нової класифікації патології та принципів нові рішення.

Застосування штучного інтелекту в рамках цифрової патології дозволяє не тільки поліпшити та пришвидшити діагностику, а й зменшити навантаження на лікарів-патологів та обмежити кількість помилок. До того ж інтеграція штучного інтелекту у цифрову патологію надає нові можливості автоматизованого аналізу зображень, а їхня інтеграція з результатами молекулярно-генетичних досліджень є основою впровадження концепції персоналізованої медицини.

Висновки. 1. Цифрова патологія може поліпшити сучасну клінічну практику та стати технологічною вимогою в науковому та лабораторно-діагностичному середовищі. Це не тільки

інструмент, що вирішує проблеми сьогодення, пов'язані з дистанціюванням і наданням відділеного доступу до віртуальних слайдів. Цифрова патологія — це зручний інструмент діагностики, отримання другої думки, проведення мультидисциплінарних та трансдисциплінарних консилиумів та безперервного навчання патологів. Отримання зображень цілих слайдів у поєднанні з наявністю швидких мереж та дешевих рішень для зберігання даних полегшило патологоанатомам управління цифровими зображеннями гістологічними препаратами та обмін ними з метою консультування та клініко-патогістологічних співставлень. Синергія штучного інтелекту та цифрової патології надає нові можливості автоматизованого аналізу зображень, що є запорукою прогресу в патогістологічній діагностиці. Подальше сполучення цих інструментів з даними молекулярно-генетичних досліджень (геноміка, транскриптоміка, протеоміка, метаболоміка) на фоні прогресу в сфері машинного навчання є основою персоналізованого прийняття рішень щодо профілактики і лікування пацієнтів у найближчому майбутньому.

2. Подальше впровадження принципів цифрової патології та штучного інтелекту залежить від створення єдиної професійної мови та єдиних багатовимірних класифікацій станів хворих, що підлягають комп'ютерному розпізнаванню.

Література.

1. Белоусова Л. И. Дидактические аспекты использования технологий визуализации в учебном процессе общеобразовательной школы / Л. И. Белоусова, Н. В. Житенева // Інформаційні технології і засоби навчання. — 2014. — Т. 40, № 2. — Режим доступу: <http://journal.iitta.gov.ua/index.php/itlt/article/view/1017>.
2. Acs B. Next generation pathology: artificial intelligence enhances histopathology practice / B. Acs, J. Hartman // *Pathol.* — 2020. — Vol. 250, No 1. — P. 7-8.
3. Al-Quteimat O. M. The Impact of the COVID-19 pandemic on cancer patients / O. M. Al-Quteimat, A. M. Amer // *Am. J. Clin Oncol.* — 2020. — Vol. 43, No 6. — P. 452-455.
4. Analytical validation of a standardised scoring protocol for Ki67 immunohistochemistry on breast cancer excision whole sections: an international multicenter collaboration / S. C. Y. Leung, T. O. Nielsen, L. A. Zabaglo [et al.] // *Histopathology.* — 2019. — Vol. 75, No 2. — P. 225-235.
5. Artificial intelligence (AI) and big data in cancer and precision oncology / Z. Dlamini, F. Z. Francies, R. Hull, R. Marima // *Comput. Struct. Biotechnol. J.* — 2020. — Vol. 18. — P. 2300-2311.
6. Artificial intelligence in digital pathology: a roadmap to routine use in clinical practice / R. Colling, H. Pitman, K. Oien [et al.] // *J. Pathol.* — 2019. — Vol. 249, No 2. — P. 143-150.
7. Classification and mutation prediction from non-small cell lung cancer histopathology images using deep learning / N. Coudray, P. S. Ocampo, T. Sakellaropoulos [et al.] // *Nat. Med.* — 2018. — Vol. 24. — P. 1559-1567.
8. Clinical-grade computational pathology using weakly supervised deep learning on whole slide images / G. Campanella, M. G. Hanna, L. Geneslaw [et al.] // *Nat. Med.* — 2019. — Vol. 25, No 8. — P. 1301-1309.
9. Deep learning can predict microsatellite instability directly from histology in gastrointestinal cancer / J. N. Kather, A. T. Pearson, N. Halama [et al.] // *Nat. Med.* — 2019. — Vol. 25, No 7. — P. 1054-1056.
10. Deep learning in microscopy image analysis: a survey / Fuyong Xing, Yuanpu Xie, Hai Su [et al.] // *IEEE Trans. Neural Netw. Learn. Syst.* — 2018. — Vol. 29, No 10, — P. 4550-4568.

11. Dermatologist-level classification of skin cancer with deep neural networks / A. Esteva, B. Kuprel, R. A. Novoa [et al.] // *Nature*. — 2017. — Vol. 542, No 7639. — P. 115-118.
12. Development and validation of a deep learning algorithm for detection of diabetic retinopathy in retinal fundus photographs / V. Gulshan, L. Peng, M. Coram [et al.] // *JAMA*. — 2016. — Vol. 316, No 22. — P. 2402-2410.
13. Diagnostic assessment of deep learning algorithms for detection of lymph node metastases in women with breast cancer / B. Bejnordi, M. Veta, P. van Diest [et al.] // *JAMA*. — 2017. — Vol. 318, No 22. — P. 2199-2210.
14. Diagnostic digital cytopathology: Are we ready yet? / J. C. House, E. B. Henderson-Jackson, J. O. Johnson [et al.] // *J. Pathol. Inform.* — 2013. — Vol. 4:28.
15. Digital image analysis outperforms manual biomarker assessment in breast cancer / G. Stålhammar, N. Fuentes Martinez, M. Lippert [et al.] // *Mod. Pathol.* — 2016. — Vol. 29, No 4. — P. 318-329.
16. Digital pathology and COVID-19 and future crises: pathologists can safely diagnose cases from home using a consumer monitor and a mini PC / A. Cimadamore, A. Lopez-Beltran, M. Scarpelli [et al.] // *J. Clin. Pathol.* — 2020. — Vol. 73, No 11. — P. 695-696.
17. Experience with multimodality telepathology at the University of Pittsburgh Medical Center / L. Pantanowitz, C. A. Wiley, A. Demetris [et al.] // *J. Pathol Inform.* — 2012. — Vol. 3:45.
18. Global impact of the COVID-19 pandemic on cytopathology practice: Results from an international survey of laboratories in 23 countries / E. Vigliar, R. Cepurnaite, E. Alcaraz-Mateos [et al.] // *Cancer Cytopathol.* — 2020.
19. Griffin J. Digital pathology in clinical use: where are we now and what is holding us back? / J. Griffin, D. Treanor // *Histopathology*. — 2017. — Vol. 70, No 1. — P. 134-145.
20. Introduction to digital image analysis in whole-slide imaging: a white paper from the digital pathology association / F. Aeffner, M. D. Zarella, N. Buchbinder [et al.] // *J. Pathol. Inform.* — 2019. — Vol. 10:9.
21. Juggling the COVID-19 pandemic: a cytopathologist point of view / A. Iaccarino, P. Pisapia, E. Vigliar [et al.] // *Cytopathology*. — 2020. — First published: 03 November 2020.
22. Meijering E. A bird's-eye view of deep learning in bioimage analysis / E. Meijering // *Comput. Struct. Biotechnol. J.* — 2020. — Vol. 18. — P. 2312-2325.
23. Niazi M. K. K. Digital pathology and artificial intelligence / M. K. K. Niazi, A. V. Parwani, M. N. Gurcan // *Lancet Oncol.* — 2019. — Vol. 20, No 5. — P. e253-e261.
24. Pathology and artificial intelligence will be key to supporting clinical and academic cellular pathology through COVID-19 and future crises: the PathLAKE consortium perspective / L. Browning, R. Colling, E. Rakha [et al.] // *J. Clin. Pathol.* — 2020. — Published Online First: 03 July 2020.
25. The landscape of digital pathology in transplantation: from the beginning to the virtual e-slide / I. Girolami, A. Parwani, V. Barresi [et al.] // *J. Pathol. Inform.* — 2019. — Vol. 10: 21.
26. Tizhoosh H. R. Artificial intelligence and digital pathology: challenges and opportunities / H. R. Tizhoosh, L. Pantanowitz // *J. Pathol. Inform.* — 2018. — Vol. 9:38.
27. Twenty years of digital pathology: an overview of the road travelled, what is on the horizon, and the emergence of vendor-neutral archives / L. Pantanowitz, A. Sharma, A. B. Carter [et al.] // *J. Pathol. Inform.* — 2018. — Vol. 9:40.
28. Validation of a digital pathology system including remote review during the COVID-19 pandemic / M. G. Hanna, V. E. Reuter, O. Ardon [et al.] // *Mod. Pathol.* — 2020. — Vol. 33, No 11. — P. 2115-2127.
29. Virtual double staining. A digital approach to immunohistochemical quantification of estrogen receptor protein in breast carcinoma specimens / L. N. Andersen, A. Brüggemann, G. Lelkaitis [et al.] // *Appl. Immunohistochem. Mol. Morphol.* — 2018. — Vol. 26, No 9. — P. 620-626.

References.

1. Bilousova L. I., Zhyteneva N. V. (2014). Didakticheskie aspekty ispol'zovaniya tekhnologii vizualizatsii v uchebnom protsesse obshcheobrazovatel'noi shkoly (Didactic aspects using technology of visualization in educational process of secondary school) // *Informatsiini tekhnologii i zasobi navchannya (Information Technologies and Learning Tools)*, 40 (2). URL: <http://journal.iitta.gov.ua/index.php/itlt/article/view/1017>.
2. Acs B., Hartman J. (2020). Next generation pathology: artificial intelligence enhances histopathology practice. *Pathol.*, 250 (1), 7-8. doi: 10.1002/path.5343.
3. Al-Quteimat O. M., Amer A. M. (2020). The impact of the COVID-19 pandemic on cancer patients. *Am. J. Clin. Oncol.*, 43 (6), 452-455. doi: 10.1097/COC.0000000000000712.
4. Leung S. C. Y., Nielsen T. O., Zabaglo L. A., ... Dowsett M. (2019). Analytical validation of a standardised scoring protocol for Ki67 immunohistochemistry on breast cancer excision whole sections: an international multicenter collaboration. *Histopathology*, 75 (2), 225-235. <https://doi.org/10.1111/his.13880>.
5. Dlamini Z., Francies F. Z., Hull R., Marima R. (2020). Artificial intelligence (AI) and big data in cancer and precision oncology. *Comput. Struct. Biotechnol. J.*, 18, 2300-2311. doi.org/10.1016/j.csbj.2020.08.019.
6. Colling R., Pitman H., Oien K., CM-Path AI in Histopathology Working Group, ... Verrill C. (2019). Artificial intelligence in digital pathology: a roadmap

- to routine use in clinical practice. *J. Pathol.*, 249 (2), 143-150. doi: 10.1002/path.5310.
7. Coudray N., Ocampo P. S., Sakellaropoulos, T., ... Tsirogos, A. (2018). Classification and mutation prediction from non-small cell lung cancer histopathology images using deep learning. *Nat. Med.*, 24, 1559-1567. doi: org/10.1038/s41591-018-0177-5.
 8. Campanella G., Hanna M. G., Geneslaw L., Mirafior A., Werneck V., Silva K., ... Fuchs T. J. (2019). Clinical-grade computational pathology using weakly supervised deep learning on whole slide images. *Nat Med.*, 25 (8), 1301-1309. doi: 10.1038/s41591-019-0508-1.
 9. Kather J. N., Pearson A. T., Halama N., ... Luedde T. (2019). Deep learning can predict microsatellite instability directly from histology in gastrointestinal cancer. *Nat. Med.*, 25 (7), 1054-1056. doi: 10.1038/s41591-019-0462-y.
 10. Fuyong Xing, Yuanpu Xie, Hai Su, Fujun Liu, Lin Yang. (2018). Deep learning in microscopy image analysis: a survey. *IEEE Trans. Neural Netw. Learn Syst.*, 29 (10), 4550-4568. doi: 10.1109/TNNLS.2017.2766168.
 11. Esteva A., Kuprel B., Novoa R. A., Ko J., Swetter S. M., Blau H. M., Thrun S. (2017). Dermatologist-level classification of skin cancer with deep neural networks. *Nature*, 542 (7639), 115-118. doi: 10.1038/nature21056.
 12. Gulshan V., Peng L., Coram M., ... Webster D. R. (2016). Development and validation of a deep learning algorithm for detection of diabetic retinopathy in retinal fundus photographs. *JAMA*, 316 (22), 2402-2410. doi: 10.1001/jama.2016.17216
 13. Bejnordi B., Veta M., van Diest P., ... Venâncio, R. (2017). Diagnostic assessment of deep learning algorithms for detection of lymph node metastases in women with breast cancer. *JAMA*, 318 (22), 2199-2210. doi:10.1001/jama.2017.14585.
 14. House J. C., Henderson-Jackson E. B., Johnson J. O., ... Bui M. M. (2013). Diagnostic digital cytopathology: Are we ready yet? *J. Pathol. Inform.*, 4, 28. doi: 10.4103/2153-3539.120727.
 15. Stålhammar G., Fuentes Martinez N., Lippert M., ... Hartman J. (2016). Digital image analysis outperforms manual biomarker assessment in breast cancer. *Mod. Pathol.*, 29 (4), 318-329. doi: 10.1038/modpathol.2016.34.
 16. Cimadamore A., Lopez-Beltran A., Scarpelli M., Cheng L., Montironi, R. (2020). Digital pathology and COVID-19 and future crises: pathologists can safely diagnose cases from home using a consumer monitor and a mini PC. *J. Clin. Pathol.*, 73 (11), 695-696. doi: 10.1136/jclinpath-2020-206943.
 17. Pantanowitz L., Wiley C. A., Demetris A., ... Parwani, A. V. (2012). Experience with multimodality telepathology at the University of Pittsburgh Medical Center. *J. Pathol Inform.*, 3, 45. doi: 10.4103/2153-3539.104907.
 18. Vigliar E., Cepurnaite R., Alcaraz-Mateos E., ... Troncione G. (2020). Global impact of the COVID-19 pandemic on cytopathology practice: Results from an international survey of laboratories in 23 countries. *Cancer Cytopathol.* doi: 10.1002/cncy.22373.
 19. Griffin J., Treanor D. (2017). Digital pathology in clinical use: where are we now and what is holding us back? *Histopathology*, 70 (1), 134-145. doi: 10.1111/his.12993.
 20. Aeffner F., Zarella M. D., Buchbinder N., ... Bowman D. (2019). Introduction to digital image analysis in whole-slide imaging: a white paper from the digital pathology association. *J. Pathol. Inform.*, 10 (9). doi: 10.4103/jpi.jpi_82_18.
 21. Iaccarino A., Pisapia P., Vigliar E., Vielh P., Troncione G. (2020). Juggling the COVID-19 pandemic: a cytopathologist point of view. *Cytopathology. First published: 03 November 2020* doi: 10.1111/cyt.12936.
 22. Meijering E. (2020). A bird's-eye view of deep learning in bioimage analysis. *Comput. Struct. Biotechnol. J.*, 18, 2312-2325. doi:10.1016/j.csbj.2020.08.003.
 23. Niazi M. K. K., Parwani A. V., Gurcan M. N. (2019). Digital pathology and artificial intelligence. *Lancet Oncol.*, 20 (5), e253-e261. doi: 10.1016/S1470-2045(19)30154-8.
 24. Browning L., Colling R., Rakha E., ... Verrill C. (2020). Digital pathology and artificial intelligence will be key to supporting clinical and academic cellular pathology through COVID-19 and future crises: the PathLAKE consortium perspective. *J. Clin. Pathol., Published Online First: 03 July 2020.* doi: 10.1136/jclinpath-2020-206854.
 25. Girolami I., Parwani A., Barresi V., ... Eccher, A. (2019). The landscape of digital pathology in transplantation: from the beginning to the virtual e-slide. *J. Pathol. Inform.*, 10, 21. doi: 10.4103/jpi.jpi_27_19.
 26. Tizhoosh H. R., Pantanowitz L. (2018). Artificial intelligence and digital pathology: challenges and opportunities. *J. Pathol. Inform.*, 9, 38. doi:10.4103/jpi.jpi_53_18.
 27. Pantanowitz L., Sharma A., Carter A. B., Kurc T., Sussman A., Saltz J. (2018). Twenty years of digital pathology: an overview of the road travelled, what is on the horizon, and the emergence of vendor-neutral archives. *J. Pathol. Inform.*, 9, 40. doi: 10.4103/jpi.jpi_69_18.
 28. Hanna M. G., Reuter V. E., Ardon O., ... Hameed M. (2020). Validation of a digital pathology system including remote review during the COVID-19 pandemic. *Mod. Pathol.*, 33 (11), 2115-2127. doi:10.1038/s41379-020-0601-5.
 29. Andersen L. N., Brüggmann A., Lelkaitis G., Nielsen S., Lippert M. F., Vyberg M. (2018). Virtual double staining. A digital approach to immunohistochemical quantification of estrogen receptor protein in breast carcinoma specimens. *Appl. Immunohistochem. Mol. Morphol.*, 26 (9), 620-626. doi: 10.1097/PAI.0000000000000502.