

МІНІСТЕРСТВО ОХОРОНИ ЗДОРОВ'Я УКРАЇНИ
НАЦІОНАЛЬНА МЕДИЧНА АКАДЕМІЯ
ПІСЛЯДИПЛОМНОЇ ОСВІТИ імені П. Л. ШУПИКА
ЗАПОРІЗЬКИЙ ДЕРЖАВНИЙ МЕДИЧНИЙ УНІВЕРСИТЕТ
КИЇВСЬКА МІСЬКА КЛІНІЧНА ОФТАЛЬМОЛОГІЧНА
ЛІКАРНЯ «ЦЕНТР МІКРОХІРУРГІЇ ОКА»
ГС «ВСЕУКРАЇНСЬКИЙ АЛЬЯНС
КАТАРАКТАЛЬНИХ ТА РЕФРАКЦІЙНИХ ХІРУРГІВ»



«ШЕВАЛБОВСЬКИЙ ЧИТ АННА' 19»

науково-практична конференція
офтальмологів України

20-21 червня 2019 року
м. Запоріжжя

ЗБІРНИК ПРАЦЬ

Запоріжжя – 2019



МІНІСТЕРСТВО ОХОРОНИ ЗДОРОВ'Я УКРАЇНИ
НАЦІОНАЛЬНА МЕДИЧНА АКАДЕМІЯ
ПІСЛЯДИПЛОМНОЇ ОСВІТИ імені П. Л. ШУПИКА
ЗАПОРІЗЬКИЙ ДЕРЖАВНИЙ МЕДИЧНИЙ УНІВЕРСИТЕТ
КИЇВСЬКА МІСЬКА КЛІНІЧНА ОФТАЛЬМОЛОГІЧНА
ЛІКАРНЯ «ЦЕНТР МІКРОХІРУРГІЇ ОКА»
ГС «ВСЕУКРАЇНСЬКИЙ АЛЬЯНС
КАТАРАКТАЛЬНИХ ТА РЕФРАКЦІЙНИХ ХІРУРГІВ»



«ШЕВАЛБОВСЬКИЙ ЧИТ АННА' 19»

науково-практична конференція
офтальмологів України

20-21 червня 2019 року
м. Запоріжжя

ЗБІРНИК ПРАЦЬ

Запоріжжя – 2019

УДК 617.753:616.7-053.2(477+100)(063)

ББК 56.7

Р 45

*Матеріали збірника праць рекомендовано до видання рішенням
Вченої Ради Запорізького державного медичного університету
(Протокол №11 від 26.06.2019 року)*

Рецензент:

П. А. Бездітко – доктор медичних наук, професор, завідувач кафедри офтальмології Харківського національного медичного університету

За редакцією:

Н. Г. Завгородньої – доктора медичних наук, професора, завідувача кафедри офтальмології Запорізького державного медичного університету

С. О. Рикова – доктора медичних наук, професора, завідувача кафедри офтальмології Національної медичної академії післядипломної освіти імені П. Л. Шупика, голови правління ГО «Асоціація дитячих офтальмологів і оптометристів України»

Ш45 «ШЕВАЛЬОВСЬКІ ЧИТАННЯ`19»: науково-практична конференція 20-21 червня 2019 року: збірник праць / під редакцією професора Н. Г. Завгородньої, професора С. О. Рикова // Запоріжжя. - 2019. – 68 с.

ISBN

УДК 617.753:616.7-053.2(477+100)(063)

ББК 56.7

Повну відповідальність за зміст, підбір, точність наведених матеріалів, цитат, статистичних даних, відповідної галузевої термінології, власних імен, джерел інформації, орфографію, плагіат та іншу інформацію, яка використана у публікаціях, несуть автори опублікованих праць

Згідно з реєстром з'їздів, конгресів, симпозіумів та науково-практичних конференцій НАМН України та МОЗ України, які проводимуться в 2019 році, посвідчення УкрІНТЕІ №129 від 29.03.2019 року.

Кафедри офтальмології
Національної медичної академії
післядипломної освіти імені П. Л. Шупика,
Запорізького державного медичного
університету,
2019

ISBN

Зміст

1. **Риков С.О., Денисюк Л.І., Сук С.А.** Володимир Євгенійович Шевальов – віхи життя в офтальмології України 6
2. **Алеєва Н.М., Мелліна В.Б.** Дослідження стану бінокулярних функцій у дітей шкільного віку при міопії..... 10
3. **Гудзь А.С., Захаревич Г.Є.** Значення поліморфізмів *rs2010963* і *rs699947* гена *VEGFA* у розвитку діабетичної ретинопатії при цукровому діабеті 2 типу 13
4. **Гудзь А.С., Максимців М.Л.** Агрегація тромбоцитів *in vitro* як показник прогресування непроліфативної діабетичної ретинопатії..... 14
5. **Жмурик Д.В., Первак О.М., Волочанська О.Г., Васильцов І.А.** Інтрасклеральна фіксація інтраокулярної лінзи, як метод вибору в лікуванні підвивиху кришталика 16
6. **Завгородня Н.Г., Новікова В.Ю.** Вплив рогівкового астигматизму на рефракційний результат в хірургії катаракти 18
7. **Завгородня Н.Г., Поплавська І.О., Фам Т.Н.Х.** Оцінка соціальної адаптації пацієнтів з аномаліями рефракції після ексимерлазерної корекції зору за методикою Lasik 19
8. **Ковальчук Х.В., Могілевський С.Ю., Денисюк Л.І., Хоменко Т.Б.** Нові патогенетичні механізми прогресування вікової макулярної дегенерації..... 21
9. **Костровська К.О., Костровський А.Н., Кирпиченко Н.С.** Сучасні способи хірургії сльозовивідних шляхів 22
10. **Лаврик Н.С., Гуржій Ю.М., Прядухіна О.М., Шулежко І.А.** Морфологічні особливості очей при катаракті з синдромом мілкої передньої камери 24
11. **Макаренко І. А.** Результати дослідження стану диска зорового нерва після двоетапного хірургічного лікування первинної відкритокутової глаукоми 25
12. **Михайленко Н.В., Завгородня Н.Г.** Зміни гемо- та гідродинамічних показників при ФЕК на очах з міопією високого ступеня 28
13. **Могілевський С.Ю., Бушуєва О.В.** Зв'язок поліморфізмів гена альдозоредуктази з виникненням діабетичної ретинопатії при цукровому діабеті 2 типу..... 30

14. **Панченко Ю.А.** Диабетическая макулопатия у больных начальной непролиферативной диабетической ретинопатией и сахарным диабетом 2 типа 31
15. **Петренко І.М.** Оптимізація методики статичної корекції положення повік при паралітичному лагофтальмі 34
16. **Петренко О.В., Дранко М.М., Голубнича В.М., Грицай Л.В.** Особливості видового складу мікрофлори травматичних ран допоміжного апарату ока..... 35
17. **Петренко О.В., Яковець А.І., Васильєв Р.Г.** Перспективи клітонної терапії в лікуванні глаукомної оптичної нейропатії 37
18. **Прусак О.І., Водяник К.В.** Можливості використання біопринтерів в офтальмології..... 39
19. **Рыков С. А., Петренко О.В., Денисюк О.Ю., Новак Л.П., Ивченко Т.Ю., Литвиненко Б.В., Литус А.И., Коровин С.И., Кукушкина М.Н., Василенко С.С.** Применение микрографической хирургии по Мосу для лечения больных с базальноклеточной карциномой кожи в периорбитальной области..... 40
20. **Риков С.О., Корнілов Л.В., Лаврик Н.С.** Вимірювання площі деструктивного ураження рогівки із застосуванням комп'ютерного фотографування за програмою «Lesion Area» 42
21. **Риков С.О., Биховець М.Ю., Натрус Л.В.** Вивчення порушення ліпідного обміну за рівнем L-FABP у пацієнтів із різним ступенем діабетичної ретинопатії..... 43
22. **Риков С.О., Шаргородська І.В., Лемєнєва А. А.** Інновації в лікуванні дистрофічно-дегенеративних захворювань передньої поверхні ока 45
23. **Риков С.О., Могілевський С.Ю., Венедіктова О.А.** Оклюзії судин сітківки: віддалені результати спостереження після кардіохірургічних втручань..... 47
24. **Риков С.О., Денисюк Л.І., Сук С.А.** Сучасні можливості ОКТ-ангіографії в діагностиці макулярного набряку у пацієнтів на цукровий діабет 2 типу 49
25. **Савицький І.В., Сірман Я.В.** Роль дисфункції ендотелію у патогенезі діабетичних ретинопатій 51
26. **Сердюк В.Н., Устименко С.Б., Кушнір Н.Н.** Первичная блокада угла передней камеры вследствие аномалии радужной оболочки (клинический случай) 53

27. *Шаргородська І.В., Даниленко О.С.* Стін мікроциркуляції війкового тіла очей як діагностичний критерій клінічних форм гіперметропії у дітей з різною функцією акомодації. 55
28. *Шаргородська І.В., Демешко Д.В.* Визначення ролі біомеханічних властивостей рогівки при вимірюванні внутрішньоочного тиску..... 57
29. *Шаргородська І.В., Фролова С.С.* Ефективність визначення факторів ризику розвитку вікової дегенерації макули 59
30. *Шаргородська І.В., Ніколайчук Н.С.* Ефективність застосування цитіколіну при лікуванні пацієнтів с глаукомою низького тиску..... 62
31. *Шаргородська І.В., Лисенко М. Г.* Ефективність модифікованого методу лікування кератоконусу 64

ВОЛОДИМИР ЄВГЕНІЙОВИЧ ШЕВАЛЬОВ – ВІХИ ЖИТТЯ В ОФТАЛЬМОЛОГІЇ УКРАЇНИ.

Риков С.О., Денисюк Л.І., Сук С.А.

Київська міська клінічна офтальмологічна лікарня «Центр
мікрохірургії ока»
м. Київ, Україна

Володимир Євгенійович Шевальов - талановитий український офтальмолог, учень і послідовник Володимира Петровича Філатова, заслужений діяч науки УРСР, завоював високий авторитет і визнання не тільки в нашій країні, а й далеко за її межами. Людина, безмежно закохана в професію лікаря, хірург-віртуоз, вдумливий дослідник, талановитий організатор науки, досвідчений педагог і активний громадський діяч.

Життєвий шлях Володимира Євгенійовича важкий і тернистий, повний звершень та досягнень. Усе його життя - це приклад самовідданого служіння науки, народу, Батьківщині, прекрасний зразок для лікарів і вчених. Офтальмологія сьогодення значною мірою неможлива без внесків Володимира Євгенійовича Шевальова. Видатними досягненнями професора Шевальова є розроблені ним нові методи лікування відшарування сітківки, усунення травматичної катаракти, метод лікування косоокості, величезний внесок у боротьбі з трахомою, розробка способу лікування рубцевого ксерозу і багато іншого. В.Е. Шевальов 14 років був завідувачем кафедри очних хвороб Українського інституту удосконалення лікарів до 1978 року, головним окулістом Міністерства охорони здоров'я Української ССР (1965-1977).

Народився Володимир Євгенович 27 вересня 1910 року в родині лікарів і вчених. Сім'я Шевальова це ціла лікарська династія. Прадід Август Гнатович був земським лікарем-окулістом в Шуї. Батько Євген Олександрович разом з О.О. Богомольцем закінчив медичний факультет Новоросійського університету в Одесі, блискуче захистив докторську, став професором кафедри психіатрії, а потім засновником і завідувачем психіатричної клініки Одеського медінституту, брав активну участь в організації психіатричної допомоги в Україні. Мати Євгенія Никодимівна закінчила Бестужевські курси, які вважалися «зорею вищої жіночої освіти в Росії», захистила докторську, працювала спочатку в психоневрологічному інституті імені В. М. Бехтерева, а потім,

переїхавши до Одеси, працювала разом з чоловіком в психіатричній клініці Одеського медінституту, активно займалася громадською діяльністю, запропонувала власну програму з дослідження дитячого колективу. Брат Андрій Євгенович був професором інституту по вивченню морів. Дружина Валентина Павлівна була головним офтальмологом 4-го управління при МОЗ УРСР. Діти - двоє синів Євген і Анатолій, і дочка Віра також стали відомими окулістами, продовживши сімейні традиції.

В 1927 році Володимир Євгенович Шевальов поступає на лікувально-профілактичний факультет Одеського медичного інституту. На четвертому курсі студенти почали вивчати офтальмологію. Весь курс вів професор Володимир Петрович Філатов. Володимир з дитинства знав цього кремезного чоловіка з чорною з сивиною головою, так як він жив в тому ж будинку, на вулиці Гоголя, що і Шевальови, поверхом нижче. І в будинку Шевальова часто згадувалося про Філатова, про те, як він зцілює від сліпоти.

Минули роки навчання, і влітку 1931 року Володимира Євгенович склав випускні іспити. На випускному вечорі директор інституту, провідний епідеміолог країни Л.В. Громашевський в своїй промові перерахував кілька найбільш обдарованих випускників і, зупинившись на прізвища Шевальов, додав: «На Вас, Володимире Євгеновичу, ми особливо сподіваємося. Вас природа щасливо наділила багатьма якостями, з яких життя іноді створює щасливі сплави. Але пам'ятайте: кому багато дано, з того багато і спитають. Не витрачайте себе на дрібниці, поставте перед собою велику мету і прагніть до неї». Перед Володимиром Шевальова відкривалася широка дорога в світ наукових пошуків і звершень ... Ще тоді Володимир Євгенович отримав пропозицію від Володимира Петровича Філатова залишитися в клініці, проте на подив усім молодий лікар відмовився. Взяли верх любов до подорожей і бажання побачити світ.

Володимир Євгенович після закінчення інституту був направлений на торговий флот судновим лікарем (1931-1935 рр.). Побував за час служби у різних куточках світу, знайомився з багатьма цікавими людьми, навіть відбулося незвичайне знайомство з академіком Іваном Петровичем Павловим, який сказав: «Припиніть службу, приїжджайте до нас працювати. Нам потрібні такі, як ви, молоді, одержимі люди, ентузіасти науки».

Напевно і прийняв би пропозицію знаменитого вченого Володимир, якби не одна несподівана зустріч. Якось під час рейсу з Одеси в Батумі серед пасажирів Володимир впізнав свого вчителя В.П. Філатова. У той час Володимир Петрович був повністю поглинений ідеєю пересадки рогівки. І розповів своєму недавньому учневі всю історію зародження пересадки рогівки, свій внесок і досягнення, розчарування і успіх. І в кінці розмови Філатов сказав: «Ваші фізіологічні пізнання, Володимир Євгенович, ваша енергія і наукова пристрасність були б дуже корисними нам. Був би радий бачити вас в нашій клініці». І Володимир Євгенович цього разу приймає пропозиції Філатова. Закінчується морська служба і в 1931 році В.Е. Шевальов стає ординатором керованої В.П. Філатовим клініки очних хвороб Одеського медичного інституту. Дуже швидко Володимир Євгенійович переймає досвід, вчиться оперувати.

У 1937 році Володимир Євгенович разом з декількома медпрацівниками відправляється в експедицію до Туркменії на порятунок у боротьбі з трахоною. Думка про поголовну госпіталізацію не покидає Шевальова і незабаром він стає ініціатором і організатором Саятського народного руху (масової боротьби з трахоною). Володимир Євгенович і його помічники робили пластичні операції на повіках, усували катаракту, лікували глаукому. За короткий термін захворюваність трахоною в республіці Туркменія вдалося знизити втричі.

У 1936р. в Одесі був створений науково-дослідний інститут на чолі з В.П. Філатовим і Володимир Євгенович очолив його лабораторно-експериментальний сектор. Велика увага в інституті приділяли вивченню глаукоми. В 1938 році В.Є. Шевальов захищає кандидатську дисертацію на тему: «Вплив м'язової діяльності і втоми на внутрішньоочний тиск».

На початку війни в 1941 році частина інституту на чолі з Філатовим евакуювалася до Ташкента, а на базі інституту було розгорнуто військовий госпіталь, начальником якого призначили доцента В.Є. Шевальова. Доводилося оперувати цілодобово не тільки при пошкодженні органу зору, але і при загальних пораненнях і травмах. У госпіталь безперервно привозили поранених. Потім Володимир Євгенович був переведений в м. Севастополь, де очолив групу очних хірургів 25-ї Чапаєвської дивізії та одночасно виконуючи функції головного офтальмолога Приморської армії. Після війни Шевальов знову зустрічається з Філатовим в Одесі.

У 1950 році Володимир Євгенович вперше в світі робить розроблену ним операцію пересадки вивідного протока привушної залози (стенозової протоки) хворий з ксерозом. Ця операція принесла грандіозний успіх і пізніше була названа «Операцією Шевальова» або операція «повернення сльози». Тепер став виліковним ще один вид сліпоти, що набув широкого застосування далеко за межами Радянського союзу. Були випущені 2 монографії, в т.ч. в США. Розроблений Шевальовим оригінальний метод оперативного лікування рубцевого ксероза став темою його докторської дисертації «Рубцевий ксероз і його лікування шляхом заміни відсутньої сльози слиною», яку він блискуче захистив у 1958 році, а в 1960 році йому присвоєно високе наукове звання професора.

Видатними досягненнями професора Шевальова є також розроблені ним нові методи лікування відшарування сітківки, усунення травматичної катаракти. Великим внеском Шевальова в офтальмологію був запропонований ним метод лікування косоокості, при якому на першому етапі призначалися спеціальні окуляри, на другому етапі – плеоптика, а на третьому - ортоптичні вправи для відновлення бінокулярного зору, а якщо лікування було неефективним - Шевальов приступав до хірургічного лікування. Шевальов збагатив сучасну офтальмологію багатьма новими методами лікування очних хвороб. Однак найбільше його таланти проявився в області хірургічного лікування відшарування сітківки. Своїми дослідженнями він довів, що основною причиною відшарування сітківки є її дегенерація, а укріпивши всі розриви і створивши нову штучну зубчасту лінію шляхом вдавнення і рифлення склери, і надавши, введенням в око повітрям, відшаровану сітківку можна прикласти і вилікувати цей страшний недуг. У 1959 році В.Є. Шевальов і Ю.Д. Бабаніна випустили монографію «Оперативне лікування відшарування сітківки». У квітні 1964 року професора Шевальова обрали завідувачем кафедрою очних хвороб Українського інституту удосконалення лікарів, якою він керував до 1977 року. Клінічними базами кафедри були відділення лікарні №6 («Медмістечко»), обласна лікарня та лікарні №25. Незабаром проф. Шевальов був призначений головним окулістом Міністерства охорони здоров'я Української РСР, на посаді якого він був з 1965 по 1977 рік.

Зусиллям Інституту очних хвороб ім. Гельмгольца в Москві і Інституту очних хвороб і тканинної терапії ім. Філатова в Одесі був

сконструйований квантовий офтальмокоагулятор і кріоекстрактор, якими успішно оперував Шевальов. У вересневі дні 1970 року країна вшанувала В.Є. Шевальова в його 60-річний ювілей і 39-річчя лікарської, наукової, педагогічної та громадської діяльності. Він був нагороджений орденом Трудового Червоного Прапора (1970 р.) і йому було присвоєно звання «Заслужений діяч науки УРСР» (1973 г.).

Під керівництвом Шевальова виросла ціла плеяда знаменитих учених -офтальмологів - це Т.В. Шлопак, Ю. Д. Бабаніна, Н.І. Кореневич, Л.І. Казанець, В.А. Еміліт, Ю.В. Бакбардіна, Е.Б. Коваль, Н.Б. Денисюк.. Під керівництвом Шевальова виконано близько 50 кандидатських і докторських дисертацій, написано понад 100 наукових робіт, випущено 3 монографії.

У 1978 році пішов з життя Володимир Євгенович, але залишився жити в пам'яті людській. Постановою Ради Міністрів УРСР від 19 жовтня 1978 року очному відділенню Київської міської лікарні №6 присвоєно ім'я видатного українського радянського вченого, заслуженого діяча науки УРСР, доктора медичних наук, професора Володимира Євгеновича Шевальова.

Дійсно життя Володимира Євгенійовича це яскравий приклад самовідданого служіння людям, Батьківщині, улюбленій справі, науці, хірургії. Він яскравий приклад для наслідування. Науково-практична конференція «Шевальовські читання» з гордістю носить ім'я нашого видатного вченого, віртуозного хірурга, талановитого організатора медичної науки, прекрасного педагога та Вчителя.

ДОСЛІДЖЕННЯ СТАНУ БІНОКУЛЯРНИХ ФУНКЦІЙ У ДІТЕЙ ШКІЛЬНОГО ВІКУ ПРИ МІОПІЇ

Алєєва Н.М., Мелліна В.Б.

Київська міська клінічна офтальмологічна лікарня

«Центр мікрохірургії ока»

Київ, Україна

Актуальність. Зоровий процес полягає в сприйнятті суми якостей об'єктів простору і виділенні деяких з них для впізнання відповідно до вирішуваних завдань. Залежно від умов сприйняття процес зору здійснюється великою кількістю структур аферентних і еферентних механізмів, що реалізується різними функціональними зоровими системами. До основних з них належить стан

бінокулярного зору. Бінокулярний зір є результатом координації і інтеграції сигналів, що поступають від кожного ока окремо в єдиний зоровий образ.

Нормальний бінокулярний зір забезпечується трьома групами чинників :

- анатомією зорового апарату;
- моторною системою, що координує рух очей;
- сенсорною системою, інтегруючою монокулярні сигнали в єдиний бінокулярний.

Аномалії в кожній з цих груп чинників може викликати розлад або відсутність бінокулярності.

Фізіологічні чинники, необхідні для формування зорового образу :

- гострота зору;
- однакова величина ретинальних зображень;
- форія - м'язова рівновага: істинна ортофорія або гетерофорія
- стан, при якому зорові осі утримуються разом на об'єкті, що фіксується, завдяки зусиллям фузії;
- фузія - злиття зображень, що поступають в головний мозок від двох очей в єдиний образ;
- акомодатії і конвергенції(для забезпечення чіткого зображення на сітківці від зони близького до зони далекого бачення).

Перевагами бінокулярного зору є:

- єдиний зоровий образ(тобто відсутність двоїння);
- велика ширина полів зору;
- наявність глибинного зору - стереозір;
- компенсація «сліпої плями».

При дослідженні бінокулярного зору користуються одним з трьох принципово різних способів: диплоскопічним (поля зору обох очей розділені повністю); гаплоскопічним (часткове розділення полів зору); синотипним (об'єкти, що окремо демонструються, штучно проектується на кореспондуючі ділянки сітківки).

Важливими етапами в дослідженні бінокулярного зору є:

1. Дослідження форії і тропії.
2. Дослідження впливу акомодатії на конвергенцію (Ак/А).
3. Дослідження фузійної вергенції (фузійні резерви, стійкість вергенції).
4. Амплітуда конвергенції.
5. Дослідження сенсорного статусу(стерео зору).

Дослідження форми здійснюють за допомогою Cover- тесту.

Cover- тест є найбільш простим скринінговим методом для виявлення гетерофорії. У стандартній практиці форію досліджують на 5 м. і 40 см

При зорі вдалину(5 м.) акомодація і конвергенція дорівнюють «0», а при зорі зблизька(40см) акомодація дорівнює $2,5D$, конгвергенція в середньому рівна $15\Delta D$. Включення конвергенції акомодації більше, ніж на $15\Delta D$ обумовлюватиме езофорію зблизька, а менш, ніж на $15\Delta D$ - екзофорію відповідно.

Також для тестування форії використовується циліндр Маддокса.

Циліндр Маддокса розміщується перед ОД і пацієнтові пропонують дивитися на віддалене точкове джерело світла обома очима. При цьому ОД бачить червону лінію під кутом 90° до осі циліндра Маддокса, тоді як OS бачить джерело білого світлу. Таким чином, обидва ока бачать різні зображення і роз'єднуються, дозволяючи проявитися будь-якому м'язовому дисбалансу. Для тестування горизонтального дисбалансу циліндр повинен розташовуватися горизонтально, тоді можна отримати вертикальну лінію, і навпаки. Око, що дивиться через циліндр Маддокса, відхиляється в напрямі, протилежному до відхилення червоної лінії. Міру відхилення можна виміряти кількісно, розміщуючи різні по силі призми перед тим оком, яке бачить точкове джерело без циліндра Маддокса до досягнення стану ортофорії.

У нормі рефлекс біфіксації характеризується відсутністю прихованої девіації(ортофорією). Дослідження форії у 75% еметропів показало, що ортофорія мала місце тільки в 62%. У 38% відзначалася наявність гетерофорії : езофорія до $2\Delta D$ у 27,8% і екзофорія в $1\Delta D$ в 10,2%. Значення езофорії пояснюється наявністю рефракції у пацієнтів, які вважаються еметропами $+0,25$ - $+0,5$ дптр, де для далекої відстані вже потрібна конвергенція.

Досліджуючи бінокулярні функції у пацієнтів з міопією, середнє значення форії при слабкій ступені міопії відповідно до $3,1 \square 1,2$ дптр.; при середній ступені - $5,7 \square 2,2$ дптр., при високій - $6,1 \square 1,8$ дптр. Очевидно, що прогрес від слабкої ступені міопії до середньої супроводжується збільшенням форії на 2,5 дптр., тоді як при переході від середньої ступеню до високої величина форії практично не змінюється.

Висновок. Дослідження, проведені як з корекцією(окулярами, контактними лінзами), так і без корекції показали, що стан форії практично не мінявся, незалежно від виду корекції. Вірогідним поясненням цьому може служити такий факт, що прогрес при середній ступені міопії розвивається вже на фоні взаємовідносин, що остаточно склалися, між конвергенцією і акомодациєю.

ЗНАЧЕННЯ ПОЛІМОРФІЗМІВ *rs2010963* І *rs699947* ГЕНА *VEGFA* У РОЗВИТКУ ДІАБЕТИЧНІЙ РЕТИНОПАТІЇ ПРИ ЦУКРОВОМУ ДІАБЕТИ 2 ТИПУ

Гудзь А.С., Захаревич Г.Є.

Львівський національний медичний університет імені

Данила Галицького

Львів, Україна

Актуальність. Ключовим чинником неоангіогенезу при діабетичній ретинопатії (ДР) за умов цукрового діабету (ЦД) 2 типу є васкуло-ендотеліальний фактор росту (VEGF). На важливу роль генетичних поліморфізмів гена *VEGFA* вказує низка досліджень та мета-аналізи, які показали наявність їх асоціації з ДР, особливо з її проліферативним варіантом (ДПР), що варіює у різних популяціях.

Метою даної роботи було з'ясування впливу поліморфних генотипів *rs2010963* і *rs699947* гена *VEGFA* на клінічні та лабораторні показники при ДР у хворих на ЦД 2 типу з української популяції.

Матеріал і методі. До дослідження було залучено 302 хворих на ЦД 2 типу з ДР. Встановлення діагнозу проводилося за міжнародною клінічною класифікацією, прийнятою Американською академією офтальмології (2003). Контрольну групу склали 98 осіб, які не мали ЦД2Т та ДР, а також інших офтальмологічних захворювань. Всі пацієнти були прооперовані з приводу катаракти. У внутрішньоочній рідині (ВОР), яку збирали під час операції, методом імуноферментного аналізу було визначено вміст *VEGFA*. Аналіз поліморфних ДНК-локусів гена *VEGFA*: *rs2010963* і *rs699947* здійснювали методом полімеразної ланцюгової реакції (ПЛР) у реальному часі з використанням уніфікованих тест-систем TaqMan Mutation Detection Assays Thermo Fisher Scientific (США).

Результати. Аналіз результатів дослідження показав, що поліморфізм *rs2010963* мав вплив на рівень у ВОР *VEGFA* (максимум

– при генотипі ризику *C/C*). Цей поліморфізм був зв'язаний зі статтю (генотип *C/C* частіше зустрічався у чоловіків, ніж у жінок: 3:1), наявністю ДПР (найчастіше була визначена за наявністю генотипу *C/C*: 45,4%) та неоваскуляризацією диску зорового нерву (найчастіше була визначена за наявністю гетерозиготи *G/C*: 21,4%). Поліморфізм *rs699947* мав вплив на гостроту зору (мінімальна була наявна при генотипі *C/C*), товщину сітківки (максимальний показник – при генотипі *C/C*), рівень у ВОР VEGFA (максимальний рівень – при генотипі *C/C*), а також наявність ДПР та гемофтальму (найчастіше були визначені за наявністю генотипу *C/C*, відповідно: 44,7% та 27,7%).

Висновки:

1. Патогенетичний вплив генотипу ризику *C/C* поліморфізму *rs2010963* частіше визначався у чоловіків, реалізувався завдяки високому рівню у ВОР VEGFA та проявлявся максимальною частотою ДПР.

2. Патогенетичний вплив генотипу ризику *C/C* поліморфізму *rs699947* також реалізувався завдяки високому рівню у ВОР VEGFA, призводив до зниження гостроти зору і потовщенню сітківки та проявлявся максимальною частотою ДПР та гемофтальму.

АГРЕГАЦІЯ ТРОМБОЦИТІВ *in vitro* ЯК ПОКАЗНИК ПРОГРЕСУВАННЯ НЕПРОЛІФАТИВНОЇ ДІАБЕТИЧНОЇ РЕТИНОПАТІЇ

Гудзь А.С., Максимців М.Л.

Львівський національний медичний університет імені

Данила Галицького

Львів, Україна

Актуальність. До теперішнього часу продовжується пошук причин порушення мікроциркуляції сітківки при цукровому діабеті (ЦД). В останні роки проявився підвищений інтерес до дослідження агрегації тромбоцитів (Тц) *in vitro*, що обумовлено пошуком нових високоінформативних лабораторних показників для діагностики діабетичної ретинопатії (ДР). Особливої уваги заслуговують механізми прогресування ДР, оскільки їх розуміння обґрунтовує розробку діагностичних і лікувально-профілактичних заходів, які можуть запобігти розвитку сліпоти, та сприятиме збереженню

здоров'я і підтриманню якості життя пацієнтів, особливо серед осіб молодого працездатного віку. Не викликає сумнівів, що Тц є ключовими учасниками атеротромбозу церебральних судин, а, значить, приймають участь у ремоделюванні стінки судин, порушенні мікроциркуляції і проникливості гемато-офтальмічного бар'єра, що викликає дефіцит перфузії ока і гіпоксію фотосенсорних клітин. Також Тц можуть ініціювати запалення і модулювати функціональну активність нейронів і глії, ендотеліоцитів судин сітчатки ока, оскільки секретують різні біологічно активні речовини (фактори росту, PDGF, мікрочастки з мікроРНК, аденозиндифосфат, серотонін, метаболіти арахідонової кислоти тощо). Ці факти обґрунтовують необхідність з'ясування чи відрізняється агрегація Тц у пацієнтів із помірною і легкою стадіями непроліферативної ДР, а відтак – визначення діагностичної можливості цього показника при ДР за умов ЦД 2 типу.

Мета дослідження – вивчити агрегацію Тц *in vitro* при прогресуванні непроліферативної ДР.

Матеріал і методи. Дослідження носило проспективний характер і включало 31 хворого (31 око) із ЦД 2 типу, у яких за результатами клініко-інструментального обстеження та у відповідності із класифікацією ETDRS виявлена легка (19 хворих, 19 очей) і помірна (12 хворих, 12 очей) стадії непроліферативної ДР. Офтальмологічне обстеження проводилось до початку лікування і включало: збір анамнезу, візіометрію, пневмотонометрію, кераторефрактометрію, біомікроскопію переднього відрізка, біомікроретиноскопію за допомогою ширококутної лінзи, оптичну когерентну томографію сітківки, ретинальну фотографію. Тц виділяли шляхом центрифугування з цитратної периферичної крові пацієнтів. Для агрегації Тц використовували агоністи, що залучені у патогенез ЦД: аденозиндифосфат (АДФ), адреналін, ангіотензин-2, фактор активації тромбоцитів (ФАТ) і колаген. Оцінку агрегації Тц проводили спектрофотометричним методом на аналізаторі ChronoLog (США).

Результати. При прогресуванні непроліферативної ДР відбувалося зниження корегованої гостроти зору, зростання товщини сітківки і об'єму макулярної сітківки в центральній зоні, що було зв'язано із декомпенсацією діабету. В цілому, для пацієнтів був характерним протромбогенний фенотип Тц із домінуючою функціональною активністю α_2 -адренорецепторів. Причому у

пацієнтів із легкою стадією непроліферативної ДР виявлено два основних кластера рецепторів Тц, які співпадали за високою активністю α_2 -адренорецепторів і рецепторів до ангіотензину-2 (АТ₁-рецептори), але відрізнялися реакцією Тц на колаген ($p < 0,001$). У пацієнтів із помірною стадією непроліферативної ДР мали місце два інших кластера Тц, відмінністю яких була висока активність АТ₁- і ФАТ-рецепторів ($p < 0,001$).

Висновок. Визнання відмінності кластерів активності Тц (кластеризація рецепторів) при легкій і помірній стадіях непроліферативної ДР має певне практичне значення в контексті пошуку інформативних лабораторних показників прогресування захворювання.

ІНТРАСКЛЕРАЛЬНА ФІКСАЦІЯ ІНТРАОКУЛЯРНОЇ ЛІНЗИ, ЯК МЕТОД ВИБОРУ В ЛІКУВАННЯ ПІДВИВИХУ КРИШТАЛИКА

Жмурик Д.В., Первак О.М., Волочанська О.Г., Васильцов І.А.

Київська міська клінічна офтальмологічна лікарня «Центр
мікрохірургії ока»
Київ, Україна.

Актуальність. Тактика хірургічного лікування підвивиху та вивиху кришталика, без можливості збереження капсульного мішка, вважається однією з найбільш складних проблем офтальмохірургії. З урахуванням варіабельності клінічних проявів даного захворювання необхідно передбачити декілька альтернативних варіантів тактики, для забезпечення максимально ефективного результату лікування пацієнтів з даною патологією.

Мета. Дослідити ефективність інтрасклеральної фіксації інтраокулярної лінзи, як методу вибору в лікування підвивиху кришталика

Матеріали і методи. Під нашим наглядом з 2016 по 2019 рік знаходилося 66 пацієнтів (66 очей) віком від 48 до 89 років з діагнозом дислокація кришталика в порожнину скловидного тіла - 22 випадки (33,3%), підвивих кришталика III ступеню - 29 випадків (43,9%), афакія – 10 (15,2%) випадків, дислокація інтраокулярної лінзи (ІОЛ) в порожнину скловидного тіла – 5 випадків (7,6%). Чоловіків – 43 (65,15%), жінок – 23 (34,85%). У 34 випадках (51,5%) проводилася

інтрасклеральна фіксації ІОЛ за технікою Yamane (основна група), а у 32 (48,5%) – шовна фіксація ІОЛ до склери (контрольна група).

Всім пацієнтам до та після оперативного лікування проводилася стандартні офтальмологічні обстеження

Результати. Гострота зору пацієнтів основної групи на третю добу після операції була на 0,1-0,2 більша, ніж у пацієнтів контрольної групи (табл.1). В ході лікування були отримані наступні інтраопераційні та післяопераційні ускладнення: набряк рогівки – 8 випадків (3 (8,8%) - у основній групі, 5 (15,6%) - у контрольній), офтальмогіпертензія - 10 випадків (4 (11,8%) - у основній, 6 (18,8%) - у контрольній групі). Випадків гемофтальму, відшарування сітківки, ціліохоріоїдального відшарування не спостерігалось ні в одній із груп.

Порівняльний аналіз виявив значну ефективність та атравматичність інтрасклеральної фіксації ІОЛ. Так, протягом перших трьох діб після операції у пацієнтів основної групи відмічався лише незначний набряк кон'юнктиви та незначна перикорнеальна ін'єкція, які поступово зникали до 7 доби, в той час, як у пацієнтів контрольної групи на третю добу набряк кон'юнктиви був значним, окрім того відмічалася виражена змішана ін'єкція судин склери, які поступово зменшувалися до 14 доби після операції.

Visus	Техніка Yamane				Шовна фіксація до склери			
	до		після					
< 0,1	5	14,7%	1	2,9%	4	12,5%	2	6,2%
0,1 – 0,3	14	41,2%	8	23,5%	12	36,5%	11	34,4%
0,4 – 0,7	11	32,4%	15	44,1%	12	36,5%	13	40,6%
0,8 – 1,0	4	11,7%	10	29,5%	4	12,5%	6	18,8%

Табл.1 Гострота зору пацієнтів основної та контрольної груп.

Висновок. Метод інтрасклеральної фіксації в умовах відсутності або пошкодження капсулярної сумки кришталика забезпечує вищі зорові функції та скорочення термінів реабілітації у пацієнтів основної групи, в порівнянні зі стандартними техніками, за рахунок атравматичності та малоінвазивності.

ВПЛИВ РОГІВКОВОГО АСТИГМАТИЗМУ НА РЕФРАКЦІЙНИЙ РЕЗУЛЬТАТ В ХІРУРГІЇ КАТАРАКТИ

Завгородня Н.Г., Новікова В.Ю.

Запорізький державний медичний університет. Клініка «Візус»
Запоріжжя, Україна.

Актуальність: До 70% всіх випадків внутрішньоочних хірургічних втручань припадає на оперативне лікування катаракти. Катарактальні хірурги прагнуть на сьогодні отримати максимально передбачуваний і точний рефракційний результат. «Золотим» рефракційним стандартом є отримання сферичного і астигматичного результату в межах $\pm 0,5$ Д. За даними літератури близько 30% населення в світі страждають на астигматизм від 0,75 Д і вище, який призводить до суб'єктивно відчутного зниження гостроти зору, акомодативної астенопії та інших скарг.

Мета: Вивчити вплив рогівкового астигматизму на рефракційний результат в хірургії катаракти.

Матеріал і методи: Проаналізовані результати оперативного лікування 42 хворих (50 очей) з катарактою та супутнім рогівковим астигматизмом від 0,5 до 3,25 Д за даними кератометрії. Розподіл пацієнтів за статтю - 23 жінки та 19 чоловіків. На 30 очах мала місце незріла катаракта, на 14ти – зріла, на 3х – початкова, на 1му оці - перезріла, на 2х очах – рефракційна заміна кришталика. Передопераційно виконувався ряд стандартних офтальмологічних досліджень, необхідних для оперативного лікування (візометрія, авторефрактокератометрія, біомікроскопія, пряма офтальмоскопія, тонометрія, периметрія, А-сканування, ендотеліальна мікроскопія, оптична біометрія, розрахунок ІОЛ на апараті Carl Zeiss IOLMaster). Всі хворі були поділені на 4 групи за силою рогівкового астигматизму за даними кератометрії доопераційно: I – до 0,75Д (17 очей), II – від 0,75 до 1,5Д – 24 ока, III – 1,5 – 2,5Д - 6 очей, IV – від 2,5 Д і вище – 3 ока. Термін спостереження від 1 місяця до 6ти місяців.

Результати: Гострота зору у всіх групах істотно та достовірно підвищилась станом на 1 місяць після операції ($p < 0,05$). А саме показники гостроти зору без корекції підвищились у I групі - з $0,11 \pm 0,04$ до $0,87 \pm 0,04$, у II - з $0,15 \pm 0,04$ до $0,79 \pm 0,05$; у III - з $0,15 \pm 0,05$ до $0,46 \pm 0,11$, у IV - з $0,03 \pm 0,05$ до $0,63 \pm 0,08$. З корекцією показники відповідно були вищими. Середній показник сили рогівкового астигматизму за даними кератометрії за всіма групами зменшився від

0,03 до 4х відсотків, різниця не є достовірно значимою ($p < 0,05$). Потребували циліндричної корекції після операції станом на 1 міс. в I групі - 2 пацієнта з 17ти, у другій - 8 з 24, у третій групі – 2 з 6. У четвертій – усі пацієнти (3).

Висновки: 1. Індукований астигматизм за даним дослідженням не має істотного впливу на післяопераційний результат, так як сила рогівкового астигматизму залишається після ФЕК в більшості випадків незмінною;

2. Рогівковий астигматизм до 0,75Д – не завжди потребує планування його корекції доопераційно. Випадки необхідності в додатковій корекції поодинокі і можуть бути виправлені використанням окулярів або кераторефракційною докорекцією після операції за наявності рефракційного незадоволення пацієнта;

3. Астигматизм від 0,75Д потребує планування його коригування доопераційно одним з існуючих методів, тому що ризик у впливі на рефракцію має місце у третині випадків, а при показниках від 2,5Д у 100% випадків за даними нашого дослідження.

ОЦІНКА СОЦІАЛЬНОЇ АДАПТАЦІЇ ПАЦІЄНТІВ З АНОМАЛІЯМИ РЕФРАКЦІЇ ПІСЛЯ ЕКСИМЕРЛАЗЕРНОЇ КОРЕКЦІЇ ЗОРУ ЗА МЕТОДИКОЮ LASIK

Завгородня Н.Г., Поплавська І.О., Фам Т.Н.Х.

Запорізький державний медичний університет. Клініка «Візус»
Запоріжжя, Україна.

Вступ. На даний момент все більше людей з аномаліями рефракції відмовляються від різних засобів оптичної корекції на користь ексимерлазерної корекції зору за найбільш поширеною методикою LASIK (laser-assisted in situ keratomileusis). Операція дозволяє безболісно та у короткий строк отримати високу гостроту зору. Значна частина пацієнтів оперується з метою отримання професії або нової спеціальності у яких неприпустимо застосування окулярів та контактних лінз.

Мета. Проаналізувати вплив операції LASIK при різних аномаліях рефракції на соціальну адаптацію пацієнтів та зробити оцінку їх рівня задоволеності після ЕЛК.

Матеріали та методи. У ході роботи були проаналізовані результати втручань у 108 пацієнтів (205 очей), яким була проведена

ексимерлазерна корекція зору за методикою LASIK, серед яких було 60 жінок (55,6%) та 48 чоловіків (44,4%) у віці від 18 до 43 років (середній вік $25 \pm 2,5$). Усім хворим виконувалось стандартне рефракційне обстеження. Очікуваним результатом корекції вважалась максимальна корегована гострота зору. В післяопераційному періоді проводилось опитування з метою оцінки рівня задоволеності пацієнта. Анкета включала такі відповіді: а – незадовільно, б – задовільно, або очікував більшого; в – абсолютно задоволений. Оцінка впливу на соціальну адаптацію здійснювалась за відповідями: а – без змін; б – покращення якості життя (відсутність незручностей, пов'язаних з використанням оптичної корекції тощо); в - радикальні зміни (отримання нової професії чи спеціальності, які раніше були недоступні за зором).

Результати. Після проведення операції на очах з міопією та міопічним астигматизмом (167 очей - 81,5%), очікуваний результат був досягнутий на 158 очах (94,6 %) і лише у 9 випадках (5,4 %) – гострота зору виявилась нижче запланованої.

З приводу гіперметропії та складного гіперметропічного астигматизму рефракційне втручання проводилось на 30 очах (14,6 % від загальної кількості очей). На всіх очах після лазерної корекції була досягнута максимальна корегована гострота зору.

Результат корекції змішаного астигматизму: з 8 очей (3,9 %) на 7 очах (87,5 %) була досягнута очікувана гострота зору. Таким чином, гіпокорекція після LASIK відмічена на 10 очах (4,9 %) з різними аметропіями.

В результаті опитування не задоволені результатом 9 пацієнтів (8,3%), серед яких 77,8% хворих с гіпокорекцією (7 пацієнтів). Задоволені, але очікували більшого 11 пацієнтів (10,2%), що пов'язано с завищеними очікуваннями пацієнтів, або наявністю оптичних аберацій. Абсолютно задоволеними залишились 88 пацієнтів (81,5%). На соціальний статус ЕЛК не вплинула у 16 хворих (14,8 %), покращилась якість життя у 54 пацієнтів (50,0 %), радикальні зміни відмітили 38 пацієнтів (35,2%), серед яких 37%- 14 пацієнтів, прооперованих з приводу професійної необхідності.

Висновки.

1. 91,7 % пацієнтів задоволені результатом ексимерлазерної корекції зору за методикою LASIK.

2. Причиною незадоволеності пацієнтів отриманою гостротою зору в 77,8% випадках виявилась гіпокорекція.

3. ЕЛК значно підвищила соціальну адаптацію 84,6% пацієнтів з різними аномаліями рефракції, в результаті чого відбулося не тільки покращення якості їх життя, а і задоволеність потреб та спрямувань особистості. Також ЕЛК за методикою LASIK являється операцією вибору при професійній необхідності.

НОВІ ПАТОГЕНЕТИЧНІ МЕХАНІЗМИ ПРОГРЕСУВАННЯ ВІКОВОЇ МАКУЛЯРНОЇ ДЕГЕНЕРАЦІЇ

Ковальчук Х.В.¹, Могілевський С.Ю.¹, Денисюк Л.І.², Хоменко Т.Б.²
Національна медична академія післядипломної освіти імені
П.Л. Шупика¹
Київська міська клінічна офтальмологічна лікарня “Центр
мікрохірургії ока”²
Київ, Україна

Актуальність. Вікова макулярна дегенерація (ВМД) відіграє провідну роль серед причин сліпоти у світі. ВМД описана як провідна причина сліпоти, що уражує 10% -13% дорослих старше 65 років в Північній Америці, Європі, Австралії та Азії. [Kawasaki R, Yasuda M, Song SJ, et al, 2010]. В США близько 1,75 мільйона осіб страждають на пізню стадію даного захворювання. Очікується збільшення цієї цифри майже на 3 мільйони до 2020 року. [Vincent GK, Velkoff VA, 2014].

Мета дослідження – дослідити нові патогенетичні механізми прогресування вікової макулярної дегенерації.

Методи. У 19 хворих (26 очей) з проміжною стадією та 15 (30 очей) з пізньою стадією вікової макулярної дегенерації (ВМД) відповідно до класифікації AREDS, виділяли тромбоцити (Тц) центрифугуванням із периферичної крові пацієнтів. Для активації Тц використовували агоністи – аденозин, адреналін, ізадрин та оцінювали агрегацію на аналізаторі ChronoLog.

Результати. При ВМД з хоріоїдальною неоваскуляризацією, серозним чи геморагічним відшаруванням сітківки було зростання активності А2А-аденозинових рецепторів Тц на 153% ($76 \pm 1,8\%$; $p < 0,001$) і β_2 -адренорецепторів на 246% ($67,0 \pm 1,8\%$; $p < 0,001$) і зниження активності α_2 -адренорецепторів на 113,9% ($36,0 \pm 1,2\%$; $p < 0,001$), що відображало вплив системних (катехоламіни) і

локальних (аденозин, який секретується пігментним епітелієм сітківки (ПЕС) факторів на функціональний стан Тц. При геморагічній формі відшарування сітківки активність А2А-рецепторів Тц на 8,8% ($p < 0,001$) вище. Це характеризувало підвищення позаклітинного вмісту аденозину внаслідок деградації АТФ при виході еритроцитів із судинного русла. Негативна лінійна кореляція між активністю А2А-аденозинових і $\alpha 2$ -адренорецепторів ($r = -0,708$; $p = 0,005$) у хворих із серозним відшаруванням свідчил, що ПЕС шляхом секреції аденозину може гальмувати зниження бар'єрної функції ПЕС при зменшенні активації симпато-адреналової системи. Позитивна кореляція між активністю А2А-аденозинових і $\beta 2$ -адренорецепторів ($r = 0,805$; $p < 0,001$) при розвитку хоріоїдальної неоваскуляризації свідчила про можливість потенціювання ефектів секреції VEGF гліальними клітинами і ПЕС.

Висновки. Визначення реактивності А2А-аденозинових, $\alpha 2$ - і $\beta 2$ -адренорецепторів Тц відкриває можливість аналізу механізмів розвитку ВМД і прогнозування відшарування нейросенсорної сітківки чи ПЕС та хоріоїдальної неоваскуляризації при ВМД.

СУЧАСНІ СПОСОБИ ХІРУРГІЇ СЛЬОЗОВИВІДНИХ ШЛЯХІВ

Костровська К.О., Костровський А.Н., Кирпиченко Н.С.

Запорізький державний медичний університет. Клініка «Візус»

Запоріжжя, Україна.

Актуальність. На сучасному етапі за даними літератури ефективність дакріоцисториностомії, що є методом лікування непрохідності сльозовивідних шляхів, складає від 63% до 99%. Такі різні данні виявляються завдяки наявності принципово різних методів виконання дакріоцисториностомії, а також у розбіжностях при відборі пацієнтів на хірургічне лікування. От же дослідження результатів ендоскопічної дакріоцисториностомії із вивченням методів покращення її ефективності залишається актуальним.

Мета роботи: Підвищити ефективність хірургічного лікування пацієнтів з непрохідністю сльозовивідних шляхів за рахунок проведення ендоскопічної дакріоцисториностомії з біканалікулярним дренажуванням силіконовим дренажем, як хірургічного втручання, та розробки комплексу перед- та післяопераційного ведення таких пацієнтів.

Матеріали і методи дослідження: Група дослідження складалася з 25 пацієнтів (27 оперативних втручань). Серед досліджених більшість склали жінки – 20 пацієнтів (80%), чоловіків було 5 пацієнтів (20%). За віком розподіл пацієнтів був від 30 до 83 років. Непрохідність у 20 випадках була на рівні нососльозового протоку, та в 7 випадках на рівні слъзових каналців та нососльозового протоку. Серед пацієнтів у 25 випадках на момент огляду спостерігалися вже гнійні ускладнення та хронічні гнійні дакріоцистити. У післяопераційному періоді: інтраназальні тампони видалялися на першу добу; промивання слъзових шляхів виконувалося на 7 добу; пацієнти отримували антибіотики та протизапальні препарати як місцево, так і системно. Також всі пацієнти отримували слъзозамінники 6 місяців після операції. Силіконовий зонд видалявся через 1 або через 2 місяці після операції. Успішність проведення операції оцінювали за наступними критеріями: зменшення або відсутність слъзотечі; наявність виділень із порожнини слъзового міхура; прохідність слъзовивідних шляхів при промиванні.

Результати. Ендоскопічна ендоназальна дакріоцисторіностомія менш травматична, не пов'язана із косметичним дефектом та, за даними деяких авторів, більш ефективна ніж зовнішня дакріоцисторіностомія. За нашими дослідженнями результативність ендоскопічної ендоназальної дакріоцисторіностомії із біканалікулярним дренажуванням силіконовим дренажем у віддаленому періоді склала 93% (що відповідає даним літератури). Перед операцією доцільно проводити: огляд отоларинголога, ендоскопічне обстеження порожнини носа, КТ навколоносових пазух з описом нососльозового протоку, промивання слъзовивідних шляхів, лабораторні дослідження та консультацію терапевта. Схема післяопераційного спостереження пацієнтів повинна включати видалення силіконового дренажу через місяць після операції, періодичні промивання слъзових шляхів для контролю за прохідністю та обов'язкове застосування препаратів штучної слъзи для зменшення слъзотечі та попередження накопичування густого слизу у слъзовивідних шляхах. Одною з причин післяопераційного рубцювання після проведення ендоскопічної дакріоцисторіностомії із біканалікулярним дренажуванням силіконовим дренажем є несвоєчасне звернення пацієнтів за хірургічною допомогою при непрохідності

нососльозового потоку з розвитком хронічного гнійного дакріоцистититу та складними змінами в анатомії сльозовивідних шляхів ще перед операцією.

Висновки. Ефективність ендоскопічної ендоназальної дакріоцисториностомії з біканалікулярним дренажуванням складає за нашими даними 93%. Своєчасне виконання хірургічного лікування непрохідності до розвитку гнійних хронічних ускладнень підвищує ефективність втручання. Залишення силіконового дренажу на довгий строк після операції (більше 1,5-2 місяців) не приводить до зменшення відсотка рубцювання у віддалений період.

МОРФОЛОГІЧНІ ОСОБЛИВОСТІ ОЧЕЙ ПРИ КАТАРАКТІ З СИНДРОМОМ МІЛКОЇ ПЕРЕДНЬОЇ КАМЕРИ

Лаврик Н.С., Гуржий Ю.М., Прядухіна О.М., Шулежко І.А.

Національна медична академія післядипломної освіти імені

П.Л. Шупика

Київська міська клінічна офтальмологічна лікарня “Центр мікрохірургії ока”

Київ, Україна

Актуальність. При синдромі мілкої передньої камери (СМПК) виникають певні складнощі при виконанні факоемульсифікації катаракти (ФЕК). Це обумовило, що мілку ПК включили до переліку відносних протипоказів до ФЕК (Kelman С.Д., 1973, Буратто Л., 1999, Малюгин Б. Э. и др., 1916).

Мета роботи. Вивчити морфологічні характеристики очей у хворих на катаракту при синдромі мілкої передньої камери

Матеріали та методи. Проаналізовані біометричні параметри 94 очей (94 хворих на катаракту (середній вік $67,4 \pm 2,6$ років, 41 чоловік, 53 жінки). Морфометричні параметри ока визначались методами: А-сканування (Axis, «ALCON») (довжина передньо-задньої вісі (ПЗВ), глибина ПК (АС), товщина кришталика (L), глибина порожнини вітреума (V); на «Orbscan» глибина ПК, кут ПК; оптична когерентна томографія (ОКТ) переднього відділу ока та гоніоскопія. Співставленні з контролем дані 3 досліджуваних груп, та визначено співвідношення показників.

Результати. Найбільш значуща відмінність співвідношень спостерігалась в групі 111 (з СМПК): відмічено, що глибина

порожнини вітреума (V) в 5,7 разів більша, ніж глибина ПК, що більше, ніж в інших досліджуваних групах (P < 0,05): група I (міопічна)- в 4,7, група II (соразмірна)- в 4,75, контроль – в 4,65. Співвідношення V / AC (вітреуму до глибина ПК) - **5,73** характеризує збільшення глибини порожнини вітреума (V) (P < 0,05). При СМПК на очах з катарактою визначено параметри, а саме: глибина ПК -2,63±0,05, кут ПК -13,07±0,05, що значно зменшені в порівнянні з даними інших груп (P < 0,05), закритий КПК відмічено в 83 % очей (P < 0,05), що вказують на можливість розвитку порушень гідродинаміки. Морфологічний дисбаланс за рахунок збільшення параметра V, відбувається через накопичення рідини позаду іридокришталікової діафрагми, що в сполученні з зменшенням глибини ПК та кута ПК патогенетично пов'язане з можливим розвитком факоморфічної глаукоми. Глаукома (ФМГ) була діагностована в 17 очах.

При СМПК відмічено патологічні особливості кількісних та якісних характеристик ендотеліального шару (ЕК) рогівки, що свідчать про більш виражені зміни ЕК в порівнянні з встановленим віковим рівнем - достовірно підсилення явищ полімегатизма (P < 0,05) при зменшенні щільності ендотеліоцитів (P < 0,05).

Висновок. Біометричні показники очей з катарактою при СМПК достовірно (P < 0,05) відрізняються від даних інших груп (міопічної, соразмірної та контрольної), вказують на зміну внутрішньоочних пропорцій та ускладнення умов для виконання ФЕК.

РЕЗУЛЬТАТИ ДОСЛІДЖЕННЯ СТАНУ ДИСКА ЗОРОВОГО НЕРВА ПІСЛЯ ДВОЕТАПНОГО ХІРУРГІЧНОГО ЛІКУВАННЯ ПЕРВИННОЇ ВІДКРИТОКУТОВОЇ ГЛАУКОМИ

Макаренко І. А.

Київська міська клінічна офтальмологічна лікарня “Центр
мікрохірургії ока”

Київ, Україна

Актуальність. На сьогоднішній день пріоритетним напрямком сучасної діагностики і моніторингу первинної відкритокутової глаукоми (ПВКГ) – є вивчення топографічної структури диска

зорового нерва (ДЗН), що дозволяє оцінити результати прогресування глаукомної оптичної нейропатії (ГОН).

Мета роботи – дослідити результати моніторингу очей з ПВКГ за НРТ-II у післяопераційний період двоетапних антиглаукомних операцій.

Матеріал і методи. Представлені результати обстеження, хірургічного і лазерного лікування 118 очей пацієнтів, із них 75 (63,6%) чоловіків і 43 (36,4%) жінок, розподілених на дві групи - у групу I включено 38 пацієнтів (38 очей), прооперованих методом глибокої непроникаючої склеректомії (ГНСЕ) + Nd:YAG-лазерна трабекулотомія (Nd:YAG-ЛТТ), у групу II – 64 хворих (80 очей), прооперованих методом ГНСЕ + факоемульсифікації з інтраокулярною оптичною лінзою + Nd:YAG-ЛТТ. У середньому вік хворих групи I становив 63,4 року, групи II – 71,2 року. Усім пацієнтам у досліджуваних групах проводили оперативне лікування за показаннями залежно від установленого заключного клінічного діагнозу, виконана антиглаукомна хірургічна операція за Федоровим – Козловим у модифікації Сергієнко – Кондратенко. Оскільки коливання середніх значень стереометричних параметрів ДЗН не продемонстрували достовірну динаміку змін, визначено та проаналізовано розподіл частоти змін цих характеристик відносно вихідного стану щодо стабілізації, позитивної і негативної динаміки після ГНСЕ. Оцінка проводилася за $\Delta=0,03$, рівень значимості різниці за виявленням змін показників у 1–9-й місяць спостереження відносно 12 міс проведена за Z-критерієм, коефіцієнтом кореляції Gamma.

Результати. У групі I показник RA характеризується змінами відсоткового розподілу очей хворих з 3-го місяця спостереження (покращення – 36,8%, погіршення – 21,1% та стабілізація – 42,1%), $G=0,7\pm 0,1$, ($p=0,039$), а на 12-й місяць визначено його покращання з 18,4 до 55,3% ($p=0,0001$). За стереометричним показником RV розподіл відсотка очей хворих за змінами: покращання – 52,6%, погіршення – 7,9%, стабільний – 39,5% – суттєво змінювався, починаючи з 6-го місяця, порівняно з 1-м місяцем спостереження ($p=0,038$). Особливістю динаміки за mean RNFL thickness є те, що покращання рівня до 12-го місяця спостереження є суттєво вищим за погіршення процесу, що демонструє позитивний характер динаміки змін та збереження її однотипності за періодами спостереження, $G=0,9\pm 0,04-0,6\pm 0,01$. На 12-й місяць спостереження погіршення

становило 13,1%, а стабілізація з покращанням процесу – 86,9% очей хворих ($p=0,0009$). У групі II за показником RA на 3-й місяць спостереження виявлено зміну відсоткового розподілу за характером динаміки (покращання – 35,4%, погіршення – 10,6%, стабілізація – 54,0%) процесу ($p=0,0001$), зіставлення відносно 1-го місяця після операції свідчить про різноспрямовані зміни після 3-го місяця спостереження, $G=0,9\pm 0,04-0,1\pm 0,1$. Показник RV суттєво змінюється, починаючи з 3-го місяця. На 6-й місяць відмічено покращання – 43,8%, погіршення – 15,0%, стабілізація – 41,2% очей хворих ($p=0,0001$), на 12-й місяць спостереження відсоток очей хворих з покращанням показника становив 47,1% ($p=0,0001$). За динамікою mean RNFL thickness, зміни за відсотковим розподілом очей хворих з різною динамікою починаються з 3-го місяця спостереження ($p=0,0001$). Таким чином, виконані клінічні дослідження та їх аналіз дозволили визначити достовірно частоту випадків змін стереометричних показників з урахуванням $\Delta=0,03$.

Висновки.

1. Показники площі нейроретинального пояска і середньої товщини шару нервових волокон НРТ-II, що демонструють зміни з 3-го місяця спостереження, доцільно виокремити як найбільш чутливі і ранні у післяопераційному спостереженні за динамікою ГОН.

2. Після двоетапного хірургічного лікування ПВКГ впродовж 12 міс виявлено різноспрямовані зміни стереометричних параметрів ДЗН за даними НРТ-II. Особливістю динаміки за показниками площі нейроретинального пояска і середньої товщини шару нервових волокон є те, що покращання та стабілізація рівня до 12-го місяця спостереження є суттєво вищим за погіршення процесу, що демонструє позитивний характер динаміки змін та збереження її однотипності за періодами спостереження, при реєстрації динаміки змін з урахуванням $\Delta=0,03$.

ЗМІНИ ГЕМО- ТА ГІДРОДИНАМІЧНИХ ПОКАЗНИКІВ ПРИ ФЕК НА ОЧАХ З МІОПІЄЮ ВИСОКОГО СТУПЕНЯ

Михайленко Н.В., Завгородня Н.Г.

Запорізький державний медичний університет. Клініка «Візус»
Запоріжжя, Україна.

Актуальність: історія вивчення міопії налічує декілька століть, проте з часом ця проблема не тільки не втрачає своєї гостроти, а й, навпаки, набуває все більшої актуальності. Про це свідчить значна кількість наукових досліджень. Такий інтерес дослідників обумовлений високим ступенем поширеності міопії серед населення, частим розвитком ускладнень і збереженням високого відсотка первинної інвалідності в загальній нозологічній структурі інвалідності органу зору. При міопії виникають різні ускладнення, які впливають на якість життя людини, але ми зупинимося на тих змінах ока, які офтальмолог не може побачити на первинному огляді, але які є важливими в функціонуванні ока – це гемо- та гідродинаміка. Також доповнює нашу роботу супутня патологія – катаракта, яка є найбільш частою причиною виліковної сліпоти в світі, питома вага якої, за даними ВООЗ, становить 47% від загального числа очної захворюваності. Істотні порушення гемо- і гідродинаміки ока при міопії високого ступеня і окремо катаракти вважаються встановленим фактом, але ще не вивчалися ці патології при «сумісному існуванні».

Мета: оцінити зміни гемо- та гідродинамічних показників до та після факоемульсифікації катаракти на очах з міопією високого ступеня.

Матеріал і методи: проведено аналіз результатів факоемульсифікації катаракти з імплантацією ІОЛ у 21 пацієнта (39 очей) з міопією високого ступеня у віці від 29 до 80 років (середній вік 46,5). Серед них 14 жінок (61,6%) і 7 чоловіків (38,4%).

На передопераційному етапі всім пацієнтам було проведено стандартне офтальмологічне обстеження (авторефрактометрія, візометрія, периметрія, тест Амслера, фосфен-тест, тонометрія, біомікроскопія, пряма офтальмоскопія, огляд сітківки за допомогою лінзи Гольдмана при можливості) та обов'язкове для пацієнтів, що готуються до ФЕК + ІОЛ (ультразвукове А-та В-сканування (UltraScan (Alcon)), ендотеліальна мікроскопія (Ендотеліальний біомікроскоп SP-3000P(Topcon)), оптична біометрія на апараті

IOLMaster®700 (Carl Zeiss)). Для розрахунку оптичної сили ІОЛ використовували формули Haigis і SRKT.

З додаткових методів дослідження були виконані: тонографія за Нестеровим з виконанням розрахунків на програмі Гідро-1 («Візуз», Україна) та ультразвукова доплерографія судин ока на багатофункціональному ультразвуковому приладі Medison Sonoace 8000 EX (Korea).

Статистична обробка даних проведена за допомогою програми Statistica 10 та Excel (Аналіз даних).

Результати: середнє значення ПЗР ока в групі становило $27,8 \pm 0,43$ мм., розмір передньої камери – $3,86 \pm 0,26$ мм., розмір кришталика $4,3 \pm 0,53$ мм., що є статистично не значимим. До операції середні гемодинамічні показники були такі: $P_o = 20,6 \pm 2,12$ мм.рт.ст; $C = 0,23 \pm 0,1$ мм³/мин; $F = 2,4 \pm 0,13$ мм³/мин та $кБ = 89 \pm 4$ ($P < 0,05$). Після факоемульсифікації катаракти показники декілька змінились: P_o знизилось на 2,9 та склало $17,7 \pm 1,3$ мм.рт.ст; C підвищилось на 0,13 і склало $0,36 \pm 0,4$ мм³/мин; F підвищилось на 0,3 з результатами $2,7 \pm 0,07$ мм³/мин та $кБ$ знизився на 40 одиниць і склав 49 ± 4 ($P < 0,05$).

Після операції було підвищення всіх гемодинамічних показників. У ОА (очна артерія) V_{ps} (см/с) до операції була $36,3 \pm 2,8$ та $40,8 \pm 1,3$ після операції; у ЦАС (центральна артерія сітківки) до операції $12,6 \pm 1,7$, а після операції $16,4 \pm 1,2$; у ЗКЦА (задні короткі цилиарні артерії) до операції показники були $10,2 \pm 1,6$ після операції $14,5 \pm 1,61$. Середня швидкість викиду V_{med} (см/с) у ОА до операції склала $16,1 \pm 0,6$ та $19,3 \pm 0,8$ після операції; у ЦАС до операції $4,2 \pm 1,2$, а після операції $6,4 \pm 0,7$; у ЗКЦА до операції показники були $7,7 \pm 0,2$ та після операції $10,9 \pm 0,3$. Відмітили зміни і у Індексі Резистентності (R_i), отримали такі результати: у ОА до операції – $0,57 \pm 0,06$ та $0,44 \pm 0,08$ після операції; у ЦАС до операції $0,6 \pm 0,09$, а після операції $0,42 \pm 0,04$; у ЗКЦА до операції показники були в середньому $0,58 \pm 0,04$, після операції підвищились до $0,46 \pm 0,05$ ($P < 0,05$).

Висновки: при факоемульсифікації катаракти на очах з міопією високого ступеня спостерігається покращення гідродинамічних та гемодинамічних показників, що зменшує ймовірність появ ускладнень. З отриманих результатів є сенс розглянути доцільність рефракційної заміни кришталика до появи катаракти, щоб, по-перше, покращити якість життя пацієнта – він отримає можливість бачити без окулярів і МКЛ, по-друге, заздалегідь

попередити можливі ускладнення та призупинити прогресування міопії.

ЗВ'ЯЗОК ПОЛІМОРФІЗМІВ ГЕНА АЛЬДОЗОРЕДУКТАЗИ З ВИНИКНЕННЯМ ДІАБЕТИЧНОЇ РЕТИНОПАТІЇ ПРИ ЦУКРОВОМУ ДІАБЕТИ 2 ТИПУ

Могілевський С.Ю.¹, Бушуєва О.В.²

¹Національна медична академія післядипломної освіти імені

П.Л. Шупика

²Львівській національній медичній університет імені

Данила Галицького

Київ, Україна

Актуальність. Основним патогенетичним чинником діабетичної ретинопатії (ДР) при цукровому діабеті 2 типу (ЦД2Т) є гіперглікемія, яка сприяє розвитку оксидативного стресу. Під дією вільних радикалів порушуються функції клітинних мембран, відбувається зміщення співвідношення NADPH/NAD⁺, ініційоване сорбітол-дегідрогеназою, що є тригером збільшення продукції реактивних форм кисню в клітинах за допомогою NADPH-окідази. У свою чергу, активація оксидативного стресу призводить до утворення кінцевих продуктів глікозилювання і активації протеїнкінази С. Одночасно з накопиченням вільних радикалів спостерігається виснаження антиоксидантної системи. Паралельно гіперглікемія активує поліоловий шлях метаболізму глюкози, в результаті чого внутрішньоклітинно накопичуються сорбітол і фруктоза. Ключовим ферментом поліолового шляху є альдозоредуктаза, яка перетворює глюкозу в сорбітол. Відомо, що деякі поліморфізм гена альдозоредуктази впливають на активність ферменту, і можуть таким чином регулювати активність поліолового шляху. Саме цим можна пояснити наявність асоціації з виникненням і прогресуванням ДР при ЦД2Т генетичних поліморфізмів, які впливають на активність гена альдозоредуктази (*rs759853* і *rs9640883* гена *AKR1B1*).

Мета дослідження – зіставлення ступеня активності патологічного процесу, визначеного за лабораторними та офтальмологічними показниками з генотипом поліморфізмів *rs759853* і *rs9640883* гена *AKR1B1* при ДР.

Матеріал і методи. Пацієнти (n=302) були прооперовані з

приводу катаракти і розділені на групи в залежності від наявності ЦД2Т, непроліферативної або проліферативної ДР. Крім офтальмологічних і загальноклінічних методів у внутрішньоочної рідини визначали вміст дієнових кон'югатів і активність каталази. Аналіз поліморфних ДНК-локусів здійснювали з використанням уніфікованих тест-систем TaqMan Mutation Detection Assays Thermo Fisher Scientific (США) в автоматичному ампліфікаторе Real-Time PCR System 7500 (Applied Biosystems, США).

Результати. Інтенсифікація перекісного окислення ліпідів (ПОЛ) в ряду контроль-діабет-ДР наростала, що було пов'язано з поліморфізмом *rs759853* гена *AKR1B1*, оскільки максимально було виражено у носіїв мутантного генотипу *A/A*. Активність каталази при діабеті компенсаторно підвищувалася, але при розвитку ДР це ланка виснажувалася, особливо при проліферативній ДР і у носіїв мутантного генотипу *A/A*. Так само інтенсифікація ПОЛ при ЦД2Т була пов'язана з поліморфізмом *rs9640883* гена *AKR1B1*: гомозиготний генотип по предковій алелі *G/G* сприяв максимальному вираженню цієї патологічної реакції і, особливо, при проліферативній ДР. Крім того, носійство генотипу *G/G* обумовлювало більш виражене виснаження каталазної активності.

Висновок. Дослідження показало зв'язок генетичних поліморфізмів, які впливають на активність гена альдозоредуктази (*rs759853* і *rs9640883* гена *AKR1B1*), з розвитком та прогресуванням ДР при ЦД2Т.

ДИАБЕТИЧЕСКАЯ МАКУЛОПАТИЯ У БОЛЬНЫХ НАЧАЛЬНОЙ НЕПРОЛИФЕРАТИВНОЙ ДИАБЕТИЧЕСКОЙ РЕТИНОПАТИЕЙ И САХАРНЫМ ДИАБЕТОМ 2 ТИПА

Панченко Ю.А.

Киевская городская клиническая офтальмологическая больница

«Центр микрохирургии глаза»

Киев, Украина

Медицинский центр «ЛАЗЕР Плюс»

Львов, Украина

Актуальность. По данным International Council of Ophthalmology (2014), диабетическая ретинопатия (ДР), являющаяся осложнением сахарного диабета как 1 типа (СД1), так и 2 типа (СД2),

поражает 1 из 3 человек с этим заболеванием. Во многих странах ДР – наиболее частая причина предотвратимой слепоты у лиц трудоспособного возраста. По данным литературы, основную группу слабовидящих и слепых в следствии ДР формируют больные с СД2, которые составляют 85-90% от общего числа СД. Одной из основных причин снижения центрального зрения у больных ДР и СД2 является диабетическая макулопатия (ДМП), которая проявляется в виде диабетического макулярного отека (ДМО), микроаневризм, твердых экссудатов, ишемии макулы и задней отслойки стекловидного тела. По данным Л.И.Балашевича и А.С. Измайлова (2012), ДМП может присутствовать при ДР любой степени тяжести и характеризуется в целом теми же клиническими признаками, что и ДР в других отделах сетчатки.

Цель исследования – изучить частоту и особенности ДМП у больных с начальной непролиферативной ДР и СД2.

Материалы и методы. Под нашим наблюдением находилось 127 больных, 127 глаз (67 мужчин и 60 женщин) с начальной непролиферативной ДР (НПДР) и СД2. Возраст пациентов составил 39-62 года. Длительность СД2 составила от 1 года до 29 лет. СД2 у 89 больных был компенсирован, у 14 – субкомпенсирован, у 14 – декомпенсирован. Больные получали таблетированные сахароснижающие препараты и другие виды лечения, назначенные эндокринологом.

Всем больным были произведены общепринятые офтальмологические обследования, которые включали в себя визометрию, статическую периметрию Humphrey, рефрактометрию, тонометрию, биомикроскопию, гониоскопию, офтальмоскопию с помощью асферической линзы Volk Super / Field (NC USA) и контактной трехзеркальной линзы Гольдмана (Volk USA). Всем больным проводили спектральнодоменную оптическую когерентную томографию (ОСТ) на аппарате Optopoltechnology, SOCT, Copernicus REVO (протокол Retina3D, RetinaRaster) и ОСТ в режиме «Ангио» (протокол RetinaAngio). Также определяли наличие истинного (сосудистого) декорреляционного сигнала в преретинальных отделах стекловидного тела для идентификации начальных процессов ретиновитреальной неоваскуляризации, а также зон капиллярной окклюзии (ишемии) поверхностного и глубокого сосудистого сплетения сетчатой оболочки. Для анализа снимков оптической когерентной томографии макулярной области сетчатки при

диабетическом макулярном отеке использовали усовершенствованный алгоритм. Также проводили исследования глазного дна на фундус-камере с фотографированием в 7 стандартных полях соответственно модифицированной ETDRS системы клинических признаков AirlieHouse. Флюоресцентную ангиографию (ФАГ) проводили на аппарате TOPCON TRS-NW7SF по показаниям (при подозрении на начальную ретиновитреальную пролиферацию или неоваскуляризацию, которая не была идентифицирована офтальмоскопически и на фотографиях глазного дна, а также в случае несоответствия зрительных функций офтальмоскопическим изменениям в макулярной области или данным OCT). Степень тяжести ДР и ДМП устанавливали в соответствии с Международной клинической шкалой тяжести диабетической ретинопатии и диабетической макулопатии Американской академии офтальмологии (2002 г.).

Изучали частоту ДМП и ДМО, а также форму ДМО у больных с легкой НПДР и СД2.

Результаты. При обследовании пациентов с начальной НПДР и СД2 было установлено, что 25 больных (19,68%) жаловались на снижение остроты зрения на 0,1-0,2 и появление перед глазом «пятна». При проведении статической периметрии Humphrey определялись центральные и парацентральные относительные скотомы. Офтальмоскопически и по данным OCT и ФАГ на 22 глазах (17,32%) определялись ранние признаки ДМП – микроаневризмы Из них на 11 глазах (8,66%) были признаки ДМО; толщина сетчатки в макулярной области составила $301 \pm 15,0$ мкм, объем макулярной области $11,5 \pm 0,4$ мм³. На всех глазах ДМО был фокальным. Необходимо отметить, что при детальном офтальмоскопическом обследовании других изменений в сетчатке у этих пациентов установлено не было.

Выводы.

1. Проведенные исследования показали, что частота ДМП при легкой НПДР и СД2 составила 17,32%, ДМО – 8,66%.

2. ФАГ является желательным методом обследования; ее выполнение позволяет идентифицировать самые ранние и доклинические признаки ДМО (отек макулы, просачивание флюоресцеина, а также участки ишемии).

ОПТИМІЗАЦІЯ МЕТОДИКИ СТАТИЧНОЇ КОРЕКЦІЇ ПОЛОЖЕННЯ ПОВІК ПРИ ПАРАЛІТИЧНОМУ ЛАГОФТАЛЬМІ

Петренко І.М.

Київська міська клінічна офтальмологічна лікарня
«Центр мікрохірургії ока»
Київ, Україна

Актуальність: За даними ВООЗ, ураження лицьового нерва займають друге місце серед патологій периферичної нервової системи і перше місце серед уражень черепних нервів. Щорічно виявляється від 20 до 30 випадків лицьового паралічу на 100 000 населення.

Порушення роботи мимічної мускулатури призводить до різкої асиметрії обличчя, грубих функціональних та косметичних порушень, що негативно позначається на психологічному стані та працездатності хворих.

Мета. Оптимізувати методику проведення статичної корекції положення повік при паралітичному лагофтальмі.

Матеріали та методи. На базі Київської міської клінічної офтальмологічної лікарні «Центр мікрохірургії ока» проведено лікування 5 пацієнтів з паралітичним лагофтальмом віком від 52 до 76 років. Середній вік пацієнтів склав 64 років. Чоловіків було 40 %, жінок - 60 %.

Паралітичний лагофтальм розвився в зв'язку з порушенням мозкового кровообігу в трьох випадках, після попередніх оперативних втручань в одному випадку та в одному випадку вроджена патологія.

В усіх випадках відмічалась наявність вираженої асиметрії обличчя, в тому числі у вигляді розтягнення нижньої повіки з формуванням вивороту, зміщенням вниз положення брівної дуги з переміщенням шкіри та підшкірної клітковини брови в ділянку верхньої повіки.

Розтягнення нижньої повіки зазвичай потребує його горизонтального укорочення (по типу «tarsal strip»), більш високу фіксацію до окістя або кістки зовнішньої стінки орбіти, що в поєднанні з опущенням тканин брівної ділянки призводить, в більшості випадків, до значного звуження очної щілини в порівнянні з іншою стороною та не задовольняє пацієнта.

Як варіант можливого вирішення даної проблеми було запропоновано та виконано одномоментне усунення горизонтальної слабкості нижньої повіки та підтяжка («ліфтинг») брови. Період спостереження за хворими складав 2,5 роки.

Результати. В результаті проведення горизонтального укорочення нижньої повіки (по типу «tarsal strip») та підтяжки («ліфтинг») брови з урахуванням індивідуальних особливостей, вдалося досягти позитивного ефекту в 100% випадків в зазначений термін спостереження.

Наш клінічний досвід показав, що більш стійкий післяопераційний ефект статичної корекції паралітичного лагофтальму зберігається при поєднаному одномоментному усуненні горизонтальної слабкості нижньої повіки та опущенні тканин брівної ділянки.

Висновок. Поєднання зазначених видів оперативних втручань дозволило оптимізувати методику проведення статичної корекції положення повік при паралітичному лагофтальмі та підвищує ефективність хірургічного втручання.

ОСОБЛИВОСТІ ВИДОВОГО СКЛАДУ МІКРОФЛОРИ ТРАВМАТИЧНИХ РАН ДОПОМІЖНОГО АПАРАТУ ОКА

Петренко О.В., Дранко М.М., Голубнича В.М., Грицай Л.В.

Національна медична академія післядипломної освіти ім.

П.Л.Шупика

Київ, Україна

Актуальність. Проблема гнійно-запальних ускладнень при травмах допоміжного апарату ока залишається актуальною, оскільки характеризується нерідко тяжким протіканням перед- і післяопераційного періоду. В кінцевому результаті це призводить до незадовільних функціонально-косметичних результатів лікування. Формування біоплівки мікроорганізмами є однією з причин хронічних інфекцій і сповільнює загоєння ран.

Мета роботи. Дослідити видовий склад мікрофлори ран ДАО, чутливість виділених мікроорганізмів до найчастіше вживаних антибіотиків, здатність цих мікроорганізмів утворювати біоплівки.

Матеріали і методи. Протягом 2018 року нами було обстежено 45 пацієнтів з травматичними пошкодженнями допоміжного апарату

ока, які зверталися за допомогою до Сумського обласного очного травматологічного центру. Для встановлення наявності мікроорганізмів у травмованих тканинах і вивчення їх видового складу було проведено дослідження мазків з ран. Дослідження передбачало визначення видового складу та популяційного рівня мікрофлори у відповідності до вимог із модифікацією кількісного визначення бактерій за методикою секторних посівів на базі бактеріологічної лабораторії медичного інституту СумДУ. Діагностично значущими вважали ізоляти мікроорганізмів у кількості понад 10^2 КОУ/мл. Видову ідентифікацію проводили з використанням класичних бактеріологічних методик. Для вивчення чутливості виділених мікроорганізмів до антибактеріальних препаратів було використано метод паперових дисків (виробництво ТОВ «Аспект», Україна). Досліджували чутливість до таких антибіотиків: цефтріаксон, гентаміцин, меропенем, доксіциклін, гатіфлоксацин. Також аналізували, який характер утворення біомаси спостерігається при різних ступенях інтенсивності розвитку мікробного конгломерату. Для цього визначали оптичну щільність елюату генціанвіолету/етанол. Оцінка результатів через 2, 4, 6, 18 і 48 годин інкубації необхідна для дослідження динаміки накопичення біомаси і основної речовини.

Результати проведених досліджень піддавали статистичній обробці. Для проведення обчислень використовували програму Graph Pad Quik Calcs із визначенням критерію t-Стьюдента.

Результати. Загалом було ізольовано та ідентифіковано 56 штамів мікроорганізмів. При дослідженні мікробного складу встановлено, що мікробна спільнота представлена переважно грампозитивними бактеріями. Домінантними мікроорганізмами були стафілококи (26 випадків - 46,4%), серед яких перше місце посів *S. aureus* (18 випадків – 32,1%). Частота виділення мікроорганізмів у монокультури з ран становила 31 (68,9%), в 14 (31,1%) випадках були виділені асоціації 2-3 мікроорганізмів. Найбільш активним антибіотиком відносно всіх досліджуваних мікроорганізмів виявився гатіфлоксацин, до якого були нечутливими *Acinetobacter spp* і *Arthrobacter spp.*, на другому місці – меропенем. Виявлено, що для штамів *S. aureus* (n=18), які виділили з ран пацієнтів, в 13 випадках (72,2%) характерна висока здатність до формування біоплівки. Спостерігалось поступове збільшення значень оптичної щільності елюатів з максимумом через 24 години інкубації ($p < 0,05$) і зниженням

через 48 годин. Найбільш активна адгезія і проліферація бактерій відбувалася між 2-ю і 4-ю годинами інкубації ($p=0,01$), далі біомаса залишалась стабільною. В 5-ти випадках (27,8%) відмічалась помірна здатність *S. aureus* формувати біоплівку. Абсорбція генціанвіолету досягала максимуму на 6-й годині ($p=0,05$).

Висновки.

1. За частотою виділення мікроорганізмів з ран пацієнтів з травматичними ушкодженнями допоміжного апарату ока перше місце посів *S. aureus* (32,1%), для якого характерна висока (72,2%) і помірна (27,8%) здатність до формування біоплівок.

2. Найбільш активним антибіотиком відносно усіх виділених штамів виявився гатіфлоксацин.

ПЕРСПЕКТИВИ КЛІТОННОЇ ТЕРАПІЇ В ЛІКУВАННІ ГЛАУКОМНОЇ ОПТИЧНОЇ НЕЙРОПАТІЇ

Петренко О.В.¹, Яковець А.І.¹, Васильєв Р.Г.^{2,3}

¹ Національна медична академія післядипломної освіти імені
П.Л. Шупика МОЗ України

² ДУ «Інститут генетичної та регенеративної медицини НАМН
України»

³ Біотехнологічна лабораторія *ilaya.regeneration*, Медична компанія
ilaya®
Київ, Україна

Актуальність. Проблема розробки нових методів лікування глаукоми, яка являється хронічним, мультифакторним нейродегенеративним захворюванням, в процесі якого виникає загибель гангліозних клітин сітківки та розвивається прогресуюча оптична нейропатія, являється однією з найбільш актуальних в сучасній офтальмології. Це обумовлено тим, що загальновідомий і доступний спектр лікувальних заходів нажаль не зменшує неухильне зростання захворюваності глаукоми в усьому світі, прогресуюче погіршення та втрату зорових функцій, що призводить до втрати працездатності та інвалідності. Сучасною наукою активно проводиться чимало експериментальних досліджень в області регенеративної медицини і клітинної терапії в офтальмології, які ґрунтуються на унікальних властивостях стовбурових клітин,

включаючи здатність до самооновлення і можливість диференціювання в специфічні види клітин.

Мета дослідження – встановити ефективність клітинної терапії з використанням постнатальних мультипотентних стовбурових клітин-похідних нервового гребня (МСК-ПНГ) в лікуванні індукованої адреналіновим стресом глаукоми при різних способах введення.

Матеріали і методи. Моделювання глаукоми проводили на щурах Wistar (10-12 міс., самці) шляхом внутрішньочеревного введення 0,18% розчину адреналіну гідротартрату в дозі, починаючи з 10 мкг, доводячи до 15 мкг на 100 г маси. Було проведено 20 ін'єкцій за 6 тижнів. Вимірювання внутрішньоочного тиску (ВОТ) проводили апланацийним тонометром. МСК-ПНГ отримували з волосяного фолікула вібрис і культивували за оригінальною методикою. МСК-ПНГ були охарактеризовані за допомогою імуноцитохімії, проточної цитометрії та за здатністю до спрямованої диференціації. Трансплантацію МСК-ПНГ здійснювали наступними способами: ретро- і парабульбарно – по 0,5 млн клітин, внутрішньовенно – 5 млн клітин. Гістоморфометричний аналіз сітківки та зорового нерва проводили на забарвлених гематоксилін-еозином зрізах товщиною 5 мкм.

Результати. МСК-ПНГ мали фенотип nestin⁺p75⁺ Sox10⁺cytokeratin⁻. Також МСК-ПНГ демонстрували *in vitro* здатність до спрямованого мультилінійного диференціювання у мезенхімальні та нейральні клітинні типи, що є характерною властивістю клітин похідних краніального сегменту нервового гребеня. ВОТ у щурів до початку моделювання глаукоми становив 7-8 мм.рт.ст., після моделювання глаукоми – 20-22 мм.рт.ст. Через місяць після моделювання глаукоми спостерігали характерні для глаукомної оптичної нейропатії дегенеративно-дистрофічні зміни: дегенерацію аксонів в шарі нервових волокон і його часткове відшарування від шару гангліозних клітин; апоптоз і некроз клітин в шарі гангліозних клітин; збільшення товщини внутрішнього сітчастого шару; витончення, розриви в зовнішньому сітчастому шарі; порушення цитоархітектоніки внутрішнього і зовнішнього ядерних шарів; збільшення товщини фоторецепторного шару. Після трансплантації МСК-ПНГ спостерігали позитивні морфологічні зміни різного ступеня при всіх способах доставки, проте найбільш виражене

відновлення цитоархітекtonіки шарів сітківки було при ретробульбарному введенні МСК-ПНГ.

Висновки. За результатами дослідження, клітинна терапія з використанням МСК-ПНГ мала позитивний ефект при адреналіновій моделі глаукоми. Необхідні подальші дослідження механізмів впливу трансплантованих МСК-ПНГ на відновлення сітківки та зорового нерву.

МОЖЛИВОСТІ ВИКОРИСТАННЯ БІОПРИНТЕРІВ В ОФТАЛЬМОЛОГІЇ

Прусак О.І., Водяник К.В.

Національна медична академія післядипломної освіти імені

П.Л. Шупика

Київ, Україна

Актуальність. За даними ВООЗ 2018р., патологія рогівки знаходиться на четвертому місці (5,1%) серед причин сліпоти після глаукоми, вікової макулодистрофії, катаракти. Широкий спектр запальних, інфекційних захворювань і травм спричиняють помутніння рогівки, внаслідок чого втрачаються функції органу зору. Найбільш ефективним хірургічним методом лікування рогівки є метод кератопластики, для проведення якої потрібна донорська рогівка. Проте нестача донорських рогівок залишається актуальною проблемою офтальмології.

Мета. Вивчити і проаналізувати стан наукових досліджень з використанням біопринтерів в офтальмології

Матеріали і методи: науково-дослідний аналіз сучасних наукових медичних публікацій по даній тематиці

Результати. Компанія Precise Bio представила розроблену в біотехнологічному центрі Північної Кароліни технологію 4D друку органів. Особливістю даного виду друку є утворення тканин з шарів клітин і біоматеріалів, між якими є зв'язок. Щоб цього досягнути, потрібно на 10-14 днів помістити надруковані тканини в біореактор зі спеціальними умовами. Пошарова будова рогівки, відсутність в її структурі кровоносних судин полегшують процес біодруку.

В 2018 р. науковці успішно пересадили тваринам рогівку, надруковану біопринтером. Тепер компанія Precise Bio готується до проведення перших пересадок штучних рогівок людям.

В статті журналу Experimental Eye, дослідники Connon і Swioklo з Великобританії описують високу життєздатність штучної рогівки і утримання певної зігнутої форми відповідно до кривизни ока. Професор Connon зазначає, що за допомогою топографічного зображення рогівки пацієнта і комп'ютерного 3D моделювання вдається відтворити штучну рогівку, використовуючи стовбурові клітини.

Висновки.

1. Наукові розробки штучних рогівок методом 4D друку в світі на сьогодні проходять етап підготовки для пересадки людям і вивчення особливостей приживлення трансплантатів і віддалених наслідків.

2. В майбутньому за допомогою технології біодруку лікарі могли б вирішити проблему з банком донорів рогівок і повернути зір мільйонам сліпих.

ПРИМЕНЕНИЕ МИКРОГРАФИЧЕСКОЙ ХИРУРГИИ ПО МОСУ ДЛЯ ЛЕЧЕНИЯ БОЛЬНЫХ С БАЗАЛЬНОКЛЕТОЧНОЙ КАРЦИНОМОЙ КОЖИ В ПЕРИОРБИТАЛЬНОЙ ОБЛАСТИ

Рыков С. А.¹ Петренко О.В.¹ Денисюк О.Ю.¹ Новак Л. П.¹ Ивченко Т. Ю. Литвиненко Б.В.¹, Литус А.И.¹, Коровин С.И.², Кукушкина М.Н.², Василенко С.С.³

¹Национальная медицинская академия последипломного образования имени П.Л. Шупика,

²Национальный институт рака,

³Универсальная дерматологическая клиника «ЕвроДерм»,
Киев, Украина

Актуальность. Базальноклеточная карцинома расположенная в периорбитальной области относится к опухолям высокого риска, а лечение данных опухолей представляет серьезную клиническую проблему.

Цель исследования - изучить эффективность применения микрографической хирургии по Мосу для лечения больных с базальноклеточной карциномой кожи в периорбитальной области

Материал и методы. Проанализированы результаты хирургического лечения в клинике 34 пациентов с базальноклеточной карциномой кожи расположенной в периорбитальной области с использованием микрографической хирургии по Мосу за период 2017–2019 гг.

За указанный период прооперировано 20 женщин и 14 мужчин (58,8% и 41,2%, соответственно). Средний возраст пациента составил $59,25 \pm 10,88$ года на момент обращения. В большинстве случаев опухолевый процесс локализовался в области век – 20 (59%) случая, в меньшей степени в области внутреннего угла глаза – 8 (23%) случая и наружного угла глаза – 4 (12%) случая. Реже патологический процесс локализовался в области маргинального края – 2 (6%) случая. Размер опухоли в 24 (71%) случаях составил $\leq 1,5$ см, в 10 (29%) случаях – $\geq 1,5$ см.

Результаты. Гистологический подтип базальноклеточной карциномы верифицировался гистологическим исследованием после I этапа микрографической хирургии по Мосу: склеродермоподобный вариант отмечался в 12 (35,3%) случаях, нодулярный вариант — в 9 (26,5%), микронодулярный — в 9 (26,5%), инфильтративный вариант — в 4 (11,7%).

В среднем выполнялось 3 этапа хирургического иссечения опухоли методом Мос.

После достижения чистоты периферических и глубоких границ (R0) проводилось закрытие раневого дефекта: скользящим лоскутом – 14 (41,2%) случаев, ротированным лоскутом — 10 (29,4%), двудольчатым лоскутом — 7 (20,6%), по Хьюзу— 3 (8,8%) случаев.

Выводы. Микрографическая хирургия по Мосу является методом выбора для лечения пациентов с базальноклеточной карциномой высокой степени риска, так как позволяет провести полную оценку периферических и глубоких краев резекции и максимально сохранить непораженную ткань, окружающую опухоль, для достижения максимального функционального и эстетического постоперационного результата.

ВИМІРЮВАННЯ ПЛОЩІ ДЕСТРУКТИВНОГО УРАЖЕННЯ РОГІВКИ ІЗ ЗАСТОСУВАННЯМ КОМП'ЮТЕРНОГО ФОТОГРАФУВАННЯ ЗА ПРОГРАМОЮ «LESION AREA»

Риков С.О., Корнілов Л.В., Лаврик Н.С.

Національна медична академія післядипломної освіти імені

П.Л. Шупика

Київська міська клінічна офтальмологічна лікарня “Центр мікрохірургії ока”

Київ, Україна

Актуальність. Складно переоцінити діагностичну важливість оптичної когерентної томографії (ОКТ), що дозволяє візуалізувати передню та задню поверхні рогівки, включно виразність післяопераційного набряку рогівки, а також структуру райдужки і зону КПК ока. Але для визначення площини ураження рогівки використовують оцінку фарбування поверхні рогівки з шкальною схемою Baylog, що являє собою більш якісний, а не кількісний показник.

Мета. Розробити методику кількісного визначення параметрів (площини) зони деструкції (виразки) рогівки.

Матеріали та методи. Оцінка параметрів зони фарбування рогівки проводилась для визначення площі ураження. Використовували 1% розчин флюоресцеїну натрію, через 2 хв після закапування 1 краплі фарбника в кобальтовому світлі щілинної лампи вивчали фарбування очної поверхні. Запропоновано використовувати можливість фотореєстрації на цифрову камеру зони деструкції та комп'ютерну техніку з розробленою комп'ютерною програмою «Lesion Area» (Eye Recovery ПЗ IMAGEJ v 1.38). Алгоритм роботи на екрані комп'ютера: на панелі інструментів комп'ютера відкрити файл з фотографією переднього відрізка ока; обрати - "Пряма лінія"; на зображенні ока провести лінію від одного краю рогівки до протилежного через центр зіниці – діаметр рогівки; обрати в меню Аналіз - "Встановити розмірності"; в текстовому полі "Відома дистанція" - ввести значення "11.00" (це середнє значення діаметру рогівки, в мм), а в полі "Одиниця довжини" - mm (мм) «OK». На панелі інструментів обрати - "Чарівна паличка"; подвійним кліком курсору налаштувати величину відхилення - (0 - 50); натиснути курсором - на фотографії переднього відрізка ока на область ураження. На фото, відповідно до меж ураження рогівки, з'являється контур обраного

кольору. Якщо контур не співпадає з межами ураження, треба відкоригувати *величину відхилення*. В меню *Аналіз* - "Вирахувати" – з'являється ім'я файлу та площа ураження в мм².

Результати. З використанням запропонованої методики проведено дослідження 180 очей з деструктивним ураженням рогівки (зона ураження від 1,13 до 23,74), що надало можливість спостерігати за динамікою змін рогівки впродовж лікування.

Висновки. Вимірювання площі деструктивного ураження рогівки із застосуванням комп'ютерного фотографування за програмою «Lesion Area» надало можливість кількісно оцінювати зону ураження рогівки і спостерігати за динамікою змін рогівки впродовж лікування.

ВИВЧЕННЯ ПОРУШЕННЯ ЛІПІДНОГО ОБМІНУ ЗА РІВНЕМ L-FABP У ПАЦІЄНТІВ ІЗ РІЗНИМ СТУПЕНЕМ ДІАБЕТИЧНОЇ РЕТИНОПАТІЇ

Риков С.О.¹, Биховець М.Ю.¹, Натрус Л.В.²

Національна медична академія післядипломної освіти імені

П.Л. Шупика¹ Національний медичний університет імені

О.О. Богомольця²

Київ, Україна

Актуальність. Світова статистика свідчить про неухильний ріст захворюваності на цукровий діабет серед населення. Діабетична ретинопатія (ДР) – основне ускладнення цукрового діабету з боку органу зору, що займає одне з провідних місць серед відомих причин зниження гостроти зору та сліпоти.

Білки, що зв'язуються з жирними кислотами (FABP), а особливо їх печінкова фракція L-FABP, можуть відігравати важливу роль у використанні жирних кислот (ЖК) печінкою та жировою тканиною. L-FABP покращує поглинання ЖК, їх внутрішньоклітинне транспортування, в тому числі у ендоплазматичний ретикулум, зберігання у ліпідних краплях, секрецію ліпопротеїдів високої щільності, а головне, окислення в мітохондріях та пероксисомах. Підвищений рівень нестефікованих довголанцюгових ЖК пов'язаний з цукровим діабетом, ожирінням та метаболічним синдромом.

Мета. Вивчити рівень L-FABP у пацієнтів із різним ступенем діабетичної ретинопатії для визначення зв'язку патогенетичної ланки

порушення обміну жирних кислот в організмі та виникнення судинних ускладнень у вигляді діабетичної ретинопатії у пацієнтів із цукровим діабетом 2 типу.

Матеріали та методи. В офтальмологічній клініці за даними обстеження у 64 пацієнтів було виявлено різний ступень ушкодження сітківки: хворі із непроліферативною ДР (НПДР), із проліферативною ДР (ПДР), та із прогресуючою ПДР (ППДР). Пацієнти без ЦД (за рівнем глікованого гемоглобіну) ($n=23$) які звернулися з метою профілактичного огляду в лабораторію клінічної лабораторної діагностики НМУ імені О.О. Богомольця, були співставні за віком та статтю із пацієнтами з ДР. Вміст L-FABP визначали в сироватці крові методом ELISA Human L-FABP «Hycult Biotech».

Результати та обговорення. Вміст L-FABP у пацієнтів із ЦД 2 типу складав $15,79 \pm 3,6$ нг/мл, що було в 2 рази вище, ніж у контрольній групі ($8,051 \pm 1,1$ нг/мл). Також показник L-FABP суттєво розрізнявся в групі хворих на ДР в залежності від ступеню ушкодження сітківки. В групі НПДР вміст L-FABP був найвищим $33,88 \pm 9,14$ нг/мл, в групі ПДР зменшувався до $17,32 \pm 3,04$ нг/мл, в групі ППДР складав $23,5 \pm 4,1$ нг/мл. Достовірною ($p < 0,05$) була різниця між групою контролю та НПДР, а також з групою ППДР.

Таким чином, розвиток ЦД супроводжується достовірним підвищенням L-FABP в 2 рази, що вірогідно пов'язане зі зменшенням використання глюкози в клітині як енергетичного субстрату на тлі гіперглікемії й змінням його на ЖК. В той же час розвиток ускладнень ЦД 2 типу у вигляді прогресування ДР має пряму залежність від тривалості основного захворювання. У пацієнтів із НПДР виявлено підвищення L-FABP, як компенсаторного процесу адаптації до нового клітинного субстрату. На стадії погіршення стану сітківки у пацієнтів із ПДР вміст L-FABP зменшувався, що свідчить про виснаження компенсаторних процесів. А у пацієнтів із найтяжкою формою ДР – ППДР головним енергетичним субстратом стає ЖК, тому вміст L-FABP знову є високим, що свідчить про стійке тривале порушення ліпідного обміну.

Висновок. Вміст L-FABP у сироватці крові хворих на ЦД2Т був удвічі більшим, ніж в контрольній групі, що вірогідно пов'язано зі зміною енергетичного субстрату в клітинах печінки – з глюкози на ЖК. Коливання вмісту протеїну знаходилося в залежності від стадії ушкодження сітківки.

ІННОВАЦІЇ В ЛІКУВАННІ ДИСТРОФІЧНО-ДЕГЕНЕРАТИВНИХ ЗАХВОРЮВАНЬ ПЕРЕДНЬОЇ ПОВЕРХНІ ОКА

Риков С.О., Шаргородська І.В., Лемєнєва А. А.

Національна медична академія післядипломної освіти імені

П.Л. Шупика

Київська міська клінічна офтальмологічна лікарня “Центр мікрохірургії ока”

Київ, Україна

Актуальність. Проблема підвищення ефективності діагностики та лікування хворих на дистрофічно-дегенеративні захворювання рогівки залишається актуальним питанням сучасної офтальмології як у світі, так і на Україні, оскільки є однією з основних причин первинної інвалідності (Моїсеєнко Р.О., Голубчиков М.В., Риков С.О. 2018) Тяжкість перебігу і результати лікування цієї категорії хворих в значній мірі залежать від швидкості діагностики, якості і ефективності патогенетично направленої лікування (Лібман Є.С., 1988). На сьогодні відомі основні напрямки в лікуванні дистрофічно-дегенеративних змін переднього відрізка ока – протизапальна, кератопротективна, слъозозамісна терапія і хірургічне лікування (Riks I.A., 2017; Astakhov S.Yu., 2017; Teylor N. Et all., 2008; Копаєва В.Г., 2002; Каспаров А.А., 1987; Федоров С.Н., Мороз З.І. 1986).

Таким чином, актуальною медико-соціальною проблемою є розробка, пошук і вивчення нових інноваційних високоефективних методів лікування дистрофічно-дегенеративних захворювань передньої поверхні ока, які водночас впливають на різні патогенетичні механізми, дозволить суттєво підвищити ефективність лікування цього контингенту хворих та зменшити число інвалідів по зору.

Мета. Вивчення патофізіологічних механізмів дії і клінічної ефективності полі- і монохроматичного Пайлер-світла на експериментальній моделі комбінованого ураження з розвитком запалення передньої поверхні ока (хвороби сухого ока).

Матеріал і методи. В дослідженні адаптовано і використано експериментальну модель комбінованого ураження слъозового протоку, мейбомієвих залоз та пошкодження рогівки і кон'юнктиви з розвитком запалення передньої поверхні ока (ХСО) на щурах (Totan

У., 2001; Hamblin M.R., 2006; Schrader S. 2008). Для розвитку запалення використовували опік ока лугом. Усі експериментальні процедури проводились згідно з норм Комітету з біоетики тварин інституту Фізіології імені О.О. Богомольця (Київ, Україна) та відповідали директивам Європейської комісії (86/609/ЕЕС).

На 1 добу після індукції ХСО виконувалась «Пайлер-світло» терапія з використанням червоного фільтру апарату «Біоптрон» (Bioptron AG, Zepter Group, Switzerland). Тварини фіксувались, ліве око екранувалось. З відстані 30 см протягом 3 хвилин проводилась «Пайлер-світло» терапія тільки правого ока. Кожна тварина отримувала курс лікування щоденно протягом 10 днів. Досліди проводились в затемненій кімнаті при відсутності дії прямого природного та штучного освітлення.

Результати. Аналіз результатів показав, що дана експозиція та протокол лікування не викликає токсичних реакцій з боку сльозопродукції у щурів, та є безпечним для подальшого використання і вивчення. Протягом наших досліджень відмічено сповільнення процесів епітелізації та васкуляризації рогівки з використанням «Пайлер-світло» терапії червоним світлом, що має позитивний протизапальний вплив.

Висновки. Використання експериментальної моделі хвороби сухого ока дозволило встановити позитивний протизапальний вплив червоного поляризованого світла. Біологічна дія енергії світла реалізувалася шляхом фотохімічної трансформації в мітохондріях через взаємодію цитохром оксидази і впливала на енергетичні процеси всередині клітини, проліферацію, міграцію клітин, знешкоджуючи реактивні сполуки кисню. Отримані результати свідчать про можливість подальшого вивчення властивості впливу поляризованого світла на біологічні процеси всередині клітин, і розглядати його як перспективний напрямок у розвитку альтернативної терапії при лікуванні пацієнтів із дистрофічно-дегенеративними захворюваннями передньої поверхні ока.

ОКЛЮЗІЇ СУДИН СІТКІВКИ: ВІДДАЛЕНІ РЕЗУЛЬТАТИ СПОСТЕРЕЖЕННЯ ПІСЛЯ КАРДІОХІРУРГІЧНИХ ВТРУЧАНЬ

Риков С.О., Могілевський С.Ю., Венедіктова О.А.

Національна медична академія післядипломної освіти імені

П.Л. Шупика

Київська міська клінічна офтальмологічна лікарня «Центр мікрохірургії ока»

Київ, Україна

Актуальність. В групі ризику виникнення оклюзій судин сітківки є пацієнти з серцево-судинними захворюваннями та пацієнти після кардіохірургічних втручань. Вивчення судинних змін сітківки та хоріоїдеї, частоти виникнення офтальмологічних ускладнень, в тому числі оклюзій судин сітківки, особливостей клініки, факторів ризику у хворих після кардіохірургічних втручаннях з застосуванням штучного кровообігу представляється нам актуальною задачею.

Мета дослідження - дослідити характер, частоту і особливості розвитку офтальмологічних ускладнень після кардіохірургічних втручань з застосуванням штучного кровообігу за 6 місяців спостереження.

Матеріали і методи. Через 3 місяці після проведення кардіохірургічних втручань з застосуванням штучного кровообігу нами було проведено офтальмологічне обстеження 190 пацієнтів (368 очей), та через 6 місяців - 182 пацієнтів (356 очей).

Пацієнти оглядалися офтальмологом через 3 та 6 місяців після кардіохірургічних втручань під час планового огляду кардіохірурга та кардіолога. Всім пацієнтам в офтальмологічному кабінеті через 3 і 6 місяців проводилися такі обстеження: візометрія, тонометрія, статична периметрія по Humphrey, біомікроскопія, офтальмоскопія, спектральна оптична когерентна томографія (ОКТ), ОКТ-ангіографія. Оптична когерентна томографія проводилася за допомогою спектрального оптичного томографа **Revo Nx Optopol** за допомогою протоколу сканування Retina 3D для дослідження макулярної товщини, товщини хоріоїдеї. **ОКТ-ангіографія виконувалась** в режимі Retina Angio 6*6 мм за допомогою приладу Revo Nx Optopol для оцінки стану поверхневого, глибокого судинних сплетень сітківки та хоріокапілярів.

Види оклюзій вен сітківки оцінювались згідно міжнародної класифікації Bloom S. і Brucker A. (1991).

Групою виключення були пацієнти з цукровим діабетом 1-го і 2-го типу, глаукомою та непрозорістю оптичних середовищ.

Термін спостереження 6 місяців.

Результати. При обстеженні пацієнтів через 3 місяці після кардіохірургічних операцій з ШК, були виявлені такі оклюзії судин сітківки, що включали: тромбоз ЦВС – на 2 очах (0,5%), тромбоз гілки ЦВС – на 35 очах (9,5%), з них тромбоз гілки ЦВС 1-го порядку – 19 очей (5,4%), тромбоз гілки ЦВС 2-го порядку – 13 очей (3,5%), тромбоз гілки ЦВС 3-го порядку – 3 очей (0,8%). Всього оклюзій судин сітківки було виявлено на 37 очах (10,1%). Серед тромбозів гілки ЦВС переважала оклюзія верхньо-темпоральної гілки ЦВС – 27 очей (77,1%). Оклюзія нижньо-темпоральної гілки ЦВС була виявлена на 6 очах (17,1%), назальних гілок – 2 ока (5,8 %).

Макулярний набряк внаслідок тромбозу ЦВС або її гілок виявлений на 27 очах (73,4 %), підтверджений методом спектральної оптичної когерентної томографії. Серед пацієнтів з виявленими оклюзіями судин сітківки виявлено зниження зору 0,9-0,7 – 9 очей (24,3%), 0,6-0,4 – 14 очей (37,8%), 0,3-0,1 – 10 очей (27%), нижче 0,1 – 2 ока (5,5%).

На 6 місяць спостережень були виявлені такі оклюзії судин сітківки: тромбоз гілки ЦВС 1-го порядку – 2 (0,56%), тромбоз гілки ЦВС 2-го порядку – 1 (0,28%), рецидив тромбозу ЦВС – 1 око (0,28%) та рецидив тромбозу гілки ЦВС – 1 око (0,28%). Загальна кількість оклюзій виявлених на 6 місяць становила 1,4% (5 очей), в т.ч. макулярний набряк фіксувався по даним спектральної ОКТ на 3 очах (60 %). Гострота зору на 2 очах залишалась в діапазоні 0,9- 0,7, на 2 очах – знижена до 0,3 та на 1 оці - нижче 0,1.

Висновки

1. Пацієнти з серцево-судинними захворюваннями, які перенесли кардіохірургічні втручання в умовах штучного кровообігу знаходяться в групі ризику виникнення оклюзій судин сітківки.

2. Пізні післяопераційні офтальмологічні ускладнення після кардіохірургічних операцій з штучним кровообігом включають оклюзії центральної вени сітківки або її гілок, рецидив тромбозу, макулярний набряк внаслідок тромбозу ЦВС або гілок, розвиток неоваскуляризації переднього чи заднього сегменту ока. Сумарний

відсоток оклюзій судин сітківки на 3 місяць склав 10,2 % (37 очей), на 6 місяць – 1,4 % (5 очей).

СУЧАСНІ МОЖЛИВОСТІ ОКТ-АНГІОГРАФІЇ В ДІАГНОСТИЦІ МАКУЛЯРНОГО НАБРЯКУ У ПАЦІЄНТІВ НА ЦУКРОВИЙ ДІАБЕТ 2 ТИПУ

Риков С.О., Денисюк Л.І., Сук С.А.

Національна медична академія післядипломної освіти імені

П.Л. Шупика

КМКОЛ «Центр мікрохірургії ока»

Київ, Україна

Актуальність. Діабетичний макулярний набряк є однією з основних причин зниження та втрати зору у пацієнтів з цукровим діабетом. Сучасні тенденції в діагностиці направлені на зменшення інвазивності та збільшення безпечності та інформативності процедури. Оптично-когерентна томографія – ангиографія (ОКТ-ангиографія) – новий неінвазивний та безпечний спосіб діагностики стану мікроциркуляції при діабетичних змінах сітківки. Використовуючи засоби підрахунку капілярної щільності (КЩ) судин у поверхневому та глибокому капілярному сплетенні, площі фовеолярної аваскулярної зони (ФАЗ) та розрахунку їх співвідношень на різних стадіях діабетичного макулярного набряку (ДМН) відкривають нові можливості в оцінці та прогнозуванні зорових функцій.

Мета: оцінити зв'язок коефіцієнту мікроциркуляції сітківки за даними ангио-ОКТ з прогресуванням ступеня тяжкості ДМН.

Матеріали і методи: у дослідженні було включено 72 пацієнта (113 очей) з цукровим діабетом 2 типу та різними стадіями діабетичного макулярного набряку: ДМН відсутній – 12 пацієнтів (19 очей), що склали групу контролю, ДМН легкого ступеня тяжкості – 22 пацієнтів (34 ока), ДМН середнього ступеня тяжкості – 22 пацієнтів (32 ока), тяжкого – 16 пацієнтів (28 очей). Середній вік 61,5 років, середній стаж діабету - 14 років. Ступінь тяжкості діабетичного макулярного набряку оцінювали згідно Міжнародної шкали Американської академії офтальмології (International Diabetic Macular Clinical Edema Severity Scale, 2014). Всім пацієнтам проводилися стандартні офтальмологічні дослідження, що включали

візіометрію, тонометрію, офтальмоскопію, біомікроскопію, а також проводилася спектральна оптична когерентна томографія (ОКТ) та ОКТ-ангіографія. Спектральна ОКТ та Ангіо-ОКТ виконувалися за допомогою приладу Revo NX, Optopol technology, програма Retina 3Д та Retina Angio wide 6*6. Після бінаризації зображення та підрахунку кількості білих і чорних пік селів була вирахована капілярна щільність (КЩ) в поверхневому та глибокому капілярному сплетенні макулярної ділянки. Далі до бінаризованого знімку був застосований алгоритм виділення суміжних за кольором пікселей, та після підрахунку сірих пікселей встановлено фовеолярну аваскулярну зону (ФАЗ) з площею в поверхневому та глибокому капілярному сплетенні макулярної ділянки. Оцінювали коефіцієнт мікроциркуляції (співвідношення даних показників ФАЗ/КЩ у поверхневому та глибокому капілярному сплетінні сітківки) та оцінювали кореляцію отриманого коефіцієнта з ступенем тяжкості ДМН.

Результати. При проведенні ангіо-ОКТ пацієнтам з цукровим діабетом та різними ступенями тяжкості діабетичного макулярного набряку, коефіцієнт мікроциркуляції у поверхневому та глибокому капілярному сплетінні сітківки у середньому мав такі данні: ДМН відсутній - ФАЗ/КЩ у поверхневому капілярному сплетенні 0,065, у глибокому – 0,021; ДМН легкого ступеня тяжкості – ФАЗ/КЩ у поверхневому капілярному сплетенні 0,089, у глибокому – 0,029 ($p < 0.05$); ДМН середнього ступеня тяжкості – 0,126 та 0,044 відповідно ($p < 0.05$); ДМН тяжкого ступеня тяжкості – 0,24 та 0,067 відповідно ($p < 0.01$).

Висновки.

1. При збільшенні ступеня тяжкості макулярного набряку значення коефіцієнту мікроциркуляції як у поверхневому капілярному сплетенні, так і глибокому – збільшувалось, що вказувало на зростання рівня ішемії та гіршому прогнозу зорових функцій.

2. Поєднання сучасних технічних інструментів з алгоритмами кількісних оцінок найбільш інформативних показників патології ДМН дозволяє значною мірою оцінити головний патофізіологічний елемент в розвитку діабетичного макулярного набряку – стан мікроциркуляції центральної ділянки сітківки, з високою точністю інтерпретувати отримані дані, що надає можливість з великою точністю установити стадію захворювання, обрати максимально

ефективне і безпечне лікування та здійснювати його прогноз та контроль в динаміці.

РОЛЬ ДИСФУНКЦІЇ ЕНДОТЕЛІЮ У ПАТОГЕНЕЗІ ДІАБЕТИЧНИХ РЕТИНОПАТІЙ

Савицький І.В., Сірман Я.В.

Одеський національний медичний університет, кафедра загальної та клінічної патологічної фізіології,

Одеса, Україна

Київська міська клінічна офтальмологічна лікарня «Центр мікрохірургії ока»

Київ, Україна

Актуальність. За даними ВООЗ діабетична ретинопатія у хворих на ЦД 2 типу розвивається, в середньому, через 5-7 років від початку захворювання і залишається одним з найбільш частих прогностично несприятливих проявів системної діабетичної мікроангіопатії, приводячи в 74,2% випадках до сліпоти.

Мета. Проаналізувати роль дисфункції ендотелію у прогресуванні діабетичної ретинопатії.

Гіперглікемія сприяє підвищенню проникності судинної стінки, активує накопичення білків плазми у стінках капілярів та у екstrasудинному матриксі. Цей патологічний процес призводить до поширення мезангіального матриксу у судинах, призводячи з часом до оклюзії судин. Через нестачу інсуліну виникає гіперглікемія, яка активує обмін глюкози через сорбітоловий шлях, в першу чергу у клітинах мікросудин сітківки та нирок. Orledge A. із співавторами довели, що регуляція росту капілярів через супресію росту ендотелію проводиться виключно перицитами. Вони охоплюють ендотеліальні клітини судин по всьому їх периметру та регулюють товщину базальної мембрани і судинний тонус. Автори, які вивчали стан судинної стінки підкреслили, що мікроаневризми, безклітинні капіляри та зруйновані перицити специфічні для діабетичних ретинопатій. У той же час залишається незрозумілим, за яких обставин виникають ці ушкодження і як вони взаємодіють між собою. Пошкодження перицитів не дає нам повної картини патогенезу мікроаневризми і патологічних змін стінок капілярів при ДР. Безумовно, патофізіологічні зміни у мембранах капілярів мають

декілька механізмів розвитку. Ключову роль у відповіді мікросудин на гіперглікемію відіграють місцеві фактори всередині сітківки.

Дослідження останніх років підтвердили, що дисфункція ендотеліоцитів грає ключову роль у порушенні судинного тону та структури у пацієнтів із цукровим діабетом. У зв'язку з цим корекція функції ендотелію є основною метою терапії та профілактики цукрового діабету та його ускладнень. Головним завданням терапії є усунення вазоконстрикції та підвищення доступності NO до стінок судин. Остання досягається завдяки стимуляції NO-синтаз або інгібуванню розпаду.

Встановлено, що при прогресуванні ДР синтез NO знижується. Рядом авторів було виявлено, що концентрація L – аргініну у сльозовій рідині у хворих з ДР значно зменшується по мірі розвитку захворювання.

Зменшення кількості вільного NO сприяє секреції вазоконстрикторних речовин – ендотеліну, ангіотензину II, простагландину PGI-2 та супроводжується ангіоспазмом, порушенням гемодинаміки та вазомоторики. Недостатність NO також призводить до розвитку тромбогенних та вазопроліферативних факторів. Тож підсумовуючи вищезазначене, слід звернути увагу на те, що механізм дії NO при ДР може бути як позитивним, так і негативним, в залежності від стадії хвороби та концентрації NO. На ранніх стадіях розвитку діабетичної ретинопатії NO може бути застосований, як діагностичний маркер тяжкості патологічного процесу та, за необхідності, для відповідної корекції співвідношення компенсаторних та патологічних механізмів. При ЦД виявлена велика концентрація ендотеліну, яка майже втричі перевищує нормальні показники. Ще більш високі його концентрації у крові діагностовані у хворих із діабетичними мікроангіопатіями, що підтверджує участь цього фактора у розвитку судинних ускладнень при ЦД. При прогресуванні дисфункції ендотелію підсилюється синтез ендотеліну та пригнічується – простацикліну. Ряд авторів відмічають у хворих із ДР підвищення рівню фактора Віллебранда.

ПЕРВИЧНАЯ БЛОКАДА УГЛА ПЕРЕДНЕЙ КАМЕРЫ ВСЛЕДСТВИЕ АНОМАЛИИ РАДУЖНОЙ ОБОЛОЧКИ (КЛИНИЧЕСКИЙ СЛУЧАЙ)

Сердюк В.Н., Устименко С.Б., Кушнир Н.Н.

КП «Днепропетровская областная клиническая офтальмологическая
больница»
Днепр, Украина

Актуальность. В соответствии с выводами экспертов Европейского глаукомного общества, блокада угла передней камеры (УПК) есть в наличии почти в 50% случаев слепоты, обусловленной глаукомой, то есть это самая деструктивная для зрительных функций форма глаукомы.

Блокада угла передней камеры определяется наличием иридоотрабекулярного контакта (ИТК). Первичная блокада УПК развивается при отсутствии травм, хирургических вмешательств, а также офтальмологических заболеваний, таких как увеит, неоваскуляризация радужной оболочки, которые могут быть причиной появления периферических передних синехий (ППС).

Механизм закрытия УПК определяется анатомическим положением места препятствия оттоку водянистой влаги – зрачок, радужка и цилиарное тело, хрусталик, а также аномалии в ретролентальном пространстве.

Международная группа экспертов сделала вывод о показаниях к профилактическому лечению первичной блокады угла передней камеры при наличии иридоотрабекулярного контакта не менее, чем в двух квадрантах.

Цель. Описание клинического случая первичной блокады угла передней камеры вследствие аномалии радужной оболочки.

Материал и методы. Пациент Ж. 46 лет поступил в клинику с жалобами на боли и сниженное зрение левого глаза. Из анамнеза известно, что зрение левого глаза снижалось постепенно в течение нескольких лет. За 2 недели до обращения была выполнена лазерная иридэктомия в связи с подострым приступом глаукомы левого глаза, после которой офтальмотонус был нормализован.

После поступления в клинику проведено стандартное офтальмологическое обследование, а также ультразвуковая биомикроскопия (УБМ) (Sonomed VuMax II) и оптическая

когерентная томография (ОКТ) диска зрительного нерва и макулярной зоны (Optovue).

Результаты. При поступлении острота зрения правого глаза 1,0, левого глаза движение руки у лица н/к. Внутриглазное давление (ВГД) правого глаза при тонометрии по Маклакову 20 мм рт ст, левого глаза 28 мм рт ст. При ультразвуковом сканировании обоих глаз патология не выявлена. При ультразвуковой биометрии переднезадний размер правого глаза 24,39 мм, левого глаза 24,43 мм.

При проведении гониоскопии и УБМ выявлен ИТК в трех квадрантах УПК в правом глазу и во всех квадрантах в левом глазу. Кроме этого, в обоих глазах выявлено отсутствие физиологического изгиба радужной оболочки.

При биомикроскопии переднего отрезка левого глаза выявлена чашеобразная катаракта, которая не позволяла оценить состояние глазного дна. Учитывая ранее выполненную иридэктомию в левом глазу, а также наличие катаракты, выполнена факоэмульсификация катаракты с имплантацией интраокулярной линзы. В послеоперационном периоде ВГД левого глаза по-прежнему было субкомпенсированным, также сохранялся ИТК на 360° по данным гониоскопии. При офтальмоскопии, ОКТ и фундусграфии выявлены признаки глаукоматозной оптической нейропатии (ГОН). Следующим этапом выполнена лазерная периферическая иридопластика, в результате которой сокращение корня радужки позволило визуализировать множественные ППС. В связи с отсутствием компенсации ВГД было принято решение о выполнении трабекулэктомии в сочетании с гониосинехиотомией, что позволило нормализовать офтальмотонус левого глаза.

При выполнении гониоскопии правого глаза ППС не визуализировались. По результатам периметрии Humphrey, офтальмоскопии и ОКТ ДЗН признаки ГОН правого глаза не выявлены. Учитывая наличие ИТК в трех квадрантах УПК правого глаза с профилактической целью выполнена периферическая иридопластика.

Анализ проведенного обследования позволил установить диагноз - подозрение на первичную блокаду угла передней камеры вследствие плоской конфигурации радужки в правом глазу и первичная закрытоугольная глаукома с синдромом ирис-плато в левом глазу.

Выводы. Плоская конфигурация радужки может быть причиной первичной блокады угла передней камеры и, как следствие, привести к нарушению оттока водянистой влаги.

В случаях, когда после успешного выполнения лазерной периферической иридэктомии и отсутствии зрачкового блока при закрытоугольной глаукоме происходит повторное повышение ВГД необходимо думать о синдроме ирис-плато, что является показанием для выполнения лазерной периферической иридопластики.

Ультразвуковая биомикроскопия в комплексе с гониоскопией позволяет визуализировать анатомические особенности дренажной системы глаза и принять обоснованное решение о необходимости превентивного лечения первичной блокады угла передней камеры.

Резюме

В работе представлен клинический случай лечения пациента с подозрением на первичную блокаду угла передней камеры вследствие плоской конфигурации радужки в правом глазу и первичной закрытоугольной глаукомой с синдромом ирис-плато в левом глазу. Ультразвуковая биомикроскопия в комплексе с гониоскопией позволяет визуализировать анатомические особенности дренажной системы глаза и принять обоснованное решение о необходимости превентивного лечения первичной блокады угла передней камеры.

СТІН МІКРОЦИРКУЛЯЦІЇ ВІЙКОВОГО ТІЛА ОЧЕЙ ЯК ДІАГНОСТИЧНИЙ КРИТЕРІЙ КЛІНІЧНИХ ФОРМ ГІПЕРМЕТРОПІЇ У ДІТЕЙ З РІЗНОЮ ФУНКЦІЄЮ АКОМОДАЦІЇ

Шаргородська І.В., Даниленко О.С.

Національна медична академія післядипломної освіти імені

П.Л. Шупика

Київська міська клінічна офтальмологічна лікарня “Центр
мікрохірургії ока”

Київ, Україна

Актуальність. Рання діагностика клінічних форм гіперметропії як у дітей, так і у дорослих грає особливу роль. Адаптація зорової системи до аметропії здійснюється завдяки нормальній діяльності акомодативно-конвергентно-зіничної системи,

яка при некоригованій гіперметропії підвищує звичний тонус акомодативної і послабляє зв'язок між акомодативною і конвергенцією. Отже, при гіперметропії акомодативна грає особливо важливу роль, забезпечуючи високу зорову здатність не лише зблизька, але і удалину. При діагностиці клінічних форм гіперметропії у дітей за акомодативною ознакою визначаються різні показники мікроциркуляції війкового тіла їх очей. Досліджень патогенетичних чинників, які відіграють ключові ролі у зниженні функції акомодативної у дітей з гіперметропією в Україні не проводилося. Тому актуальним і доцільним для сучасної офтальмології є визначення факторів, які впливають на зниження акомодативної та прогнозування розвитку різних клінічних форм гіперметропії у дітей, що буде сприяти підвищенню ефективності діагностики та профілактики цієї патології.

Мета роботи – виявити особливості діагностики клінічних форм гіперметропії у дітей з різною акомодативною спроможністю очей в залежності від стану кровопостачання їх війкового тіла.

Матеріал і методи. Обстежено 231 гіперметропів (462 ока) у віці 6-18 років, коригована гострота зору яких була в межах 0,7-1,0.

Всім пацієнтам, які були включені в дослідження проводились клінічні обстеження: рефрактометрія, офтальмометрія, дослідження акомодативної (резерву абсолютної акомодативної і позитивної частини відносної акомодативної), ехобіометрія ока (вимірювання аксіального розміру, глибини передньої камери, товщини кришталика), локальна термометрія в області проекції центральної частини війкового тіла, вимірювання діаметру рогівки, діаметру склерального кільця в області проекції центральної частини війкового тіла, обчислення рефракції кришталика та ока в цілому (по таблицям О.І. Дашевського).

В залежності від стану акомодативної спроможності очей виділено дві групи дітей-гіперметропів: зі слабкою (група I) і з нормальною акомодативною (група II).

Результати. Послаблення мікроциркуляції і зменшення кровопостачання війкового тіла та рефракції кришталика, наряду з поперековим розтягненням очного яблука, особливо в передньому його відділі, збільшенням його аксіального розміру, призводить до послаблення склерального виконавчого механізму акомодативної та зниження акомодативної спроможності гіперметропічних очей. Про це свідчать відповідні показники в групах I та II: температура в

області проекції центральної частини війкового тіла – 31,97 і 32,97 град.С., рефракція кришталика – 22,05 і 24,03 дптр.; аксіальний розмір – 22,35 і 21,58 мм, діаметр рогівки – 11,48 мм і 10,74 мм; діаметр склерального кільця в області проекції центральної частини війкового тіла – 14,66 і 13,98 мм.

Оптичній гіперметропії як одному з варіантів нормального розвитку ока відповідають зменшення мікроциркуляції війкового тіла очей та послаблення їх акомодатції. Для вісьової гіперметропії у дорослих внаслідок затримки зросту характерні нормальні показники кровопостачання війкового тіла та акомодатції очей.

Висновок. Дослідження мікроциркуляції війкового тіла наряду з функцією акомодатції очей відіграє важливу роль в ранній діагностиці видів неускладненої форми вродженої гіперметропії у дітей.

ВИЗНАЧЕННЯ РОЛІ БІОМЕХАНІЧНИХ ВЛАСТИВОСТЕЙ РОГІВКИ ПРИ ВИМІРЮВАННІ ВНУТРІШНЬООЧНОГО ТИСКУ

Шаргородська І.В., Демешко Д.В.

Національна медична академія післядипломної освіти імені

П.Л. Шупика

Київ, Україна

Актуальність. Проблема вивчення біомеханічних властивостей рогівки давно привертає увагу дослідників (Perkins E.S., 1981; Phillips J.R., 1990; Иомдина Е.Н., 2006; Светлова О.В., 2010; Сергієнко М.М., Шаргородська І.В., 2013). Однак взаємозв'язок біомеханіки рогівки з точністю вимірювання внутрішньоочного тиску стосується проміжної галузі знань і до теперішнього часу залишається складним і маловивченим (McMonnies C.W., 2009). Проте функціональні особливості взаємодії рогівки з іншими очними регуляторними системами ока можуть відігравати суттєвий вплив на точність вимірюванню внутрішньоочного тиску (Young F.A., Leary G.A., 1991; Иомдина Е.Н., 2000; Светлова О.В., Кошиц И.Н., 2001). Дослідження в цьому напрямку дозволять виявити важливі характерні особливості, розробити нові практичні рекомендації щодо врахування біомеханічних властивостей рогівки при оцінці рівня внутрішньоочного тиску (Saulgozis J. [et al.], 1987; Rabinowitz Y.S.,

Rasheed K., Yang H., 2004; Сергієнко М.М. та співавтори 2007), що безсумнівно підвищить рівень діагностики глаукоми та іншої патології очей. Проте відсутність високоінформативного нетравматичного методу прижиттєвого дослідження біомеханічних властивостей рогівки затримувало розвиток цього напрямку (Обрубів С.А., и соавт. 2001; Lichtinger A. [et al.], 2012). Відомі дослідження останніх років щодо розробки методів прижиттєвого вимірювання ригідності очного яблука, які дали можливість застосування різних підходів для оцінки опорних властивостей тканин ока і які свідчать про надзвичайну актуальність даної проблеми (Сергієнко М.М., Шаргородська І.В., 2016).

Мета. Оптимізувати тактику визначення внутрішньоочного тиску у пацієнтів з еметропічною та міопічною рефракцією шляхом застосування поправочного коефіцієнту на ригідність рогівки.

Матеріал і методи. В дослідженні взяли участь 80 пацієнтів з міопією та 40 пацієнтів з еметропічною рефракцією. Використано метод прижиттєвого визначення біомеханічних властивостей рогівки і формулу розрахунку значень коефіцієнта ригідності рогівки – K_{ER} (патент України на винахід №85810 від 25.02.2009 року та патент України на корисну модель №39262 від 25.02.2009 року). Всім пацієнтам проводилося комплексне офтальмологічне обстеження. Отримані результати статистично оброблялись з використанням програми Microsoft Office Excel 2010.

Результати. Шляхом проведення багатофакторного кореляційного аналізу різних біометричних показників очей з біомеханічним показником у пацієнтів з еметропічною та міопічною рефракцією було виявлено відсутність залежності ригідності рогівки від центральної товщини рогівки ($r= 0,04$) та сагітального передньо-заднього розміру очного яблука у всіх обстежених пацієнтів ($r= 0,12$). Кореляційна залежність між цими показниками була статистично не вірогідна ($p> 0,05$). Крім того, результати аналізу свідчили про високу ступінь залежності коефіцієнта ригідності рогівки від віку та статі пацієнта ($r= 0,53$ та $r= 0,59$ відповідно, $p<0,05$), рефракції ($r= 0,77$, $p<0,05$), сферичного еквіваленту ($r= 0,79$, $p<0,05$). Найбільш сильна кореляційна залежність була виявлена між K_{ER} та ступенем кривизни рогівки в «крутому» меридіані ($r= 0,78$, $p<0,05$), елевацією задньої поверхні рогівки ($r= 0,93$, $p<0,05$) та ексцентрисітетом ($r= 0,87$, $p<0,05$).

Висновки.

1. Показник ригідності рогівки ока виступає інтегральним показником, що враховує вплив різних чинників: вік, стать, клінічну рефракцію, сферичний еквівалент тощо.

2. Використання показника ригідності рогівки при вимірюванні рівня внутрішньоочного тиску дозволить більш точно оцінювати рівень тиску усунувши вплив центральної товщини рогівки на величину офтальмотонуса.

ЕФЕКТИВНІСТЬ ВИЗНАЧЕННЯ ФАКТОРІВ РИЗИКУ РОЗВИТКУ ВІКОВОЇ ДЕГЕНЕРАЦІЇ МАКУЛИ

Шаргородська І.В., Фролова С.С.

Національна медична академія післядипломної освіти імені

П.Л. Шупика

Київ, Україна

Актуальність. Вікова дегенерація макули (ВДМ) – найчастіша причина значної та незворотної втрати центрального зору у людей після 50 років, частота цього захворювання з віком різко зростає (Лібман Є. С., 2000; Jager R. D., 2008; Awagoor A., 2009; Сухіна Л. А., 2010). За даними літератури ВДМ в розвинених країнах вражає близько 14 мільйонів людей (Gass D. J.; 1972; Holz F., 2004; Schmitz-Valckenberg S., 2009; Rudnicka A. R., 2015). В Україні з кожним роком ситуація з поширеністю ВДМ незмінно погіршується (Веселовська Н. М., 2001; Завгородня Н. Г., 2012; Безкоровайна І. М., 2013; Бездетко П. А., 2015). Тривалий безсимптомний перебіг, несвоєчасна діагностика та швидка втрата центрального зору призводять до слабкозорості, зниження професійної працездатності з подальшою інвалідізацією по зору, що і зумовлює соціально-медичну значимість цієї патології (Єгоров Є. О., 2009; Сердюк В. М., 2017). Так, за останні 20 років щорічна кількість пацієнтів з дегенеративними захворюваннями заднього полюса ока, які вперше визнані інвалідами по зору, в Україні збільшилася в 2,5 рази (Венгер Л. В., 2016; Риков С. О., Голубчиков М. В., 2018).

Вікова дегенерація макули, за даними багатьох авторів, відноситься до мультифакторіальних захворювань (Friedman D. S., 1999; Clemons T. E., 2005; Adinoyi O., 2010; Klein R. J., 2015; Астахов Ю. С., 2016), ведучими факторами ризику розвитку якого вважають

вік, стать і спадковість. Дослідження останніх років продемонстрували сімейний, спадковий характер процесу розвитку ВДМ (Kawasaki R., 2008; Klein M. L., 2010; Kabasawa S., 2011; Kumaramanickavel G., 2016; Seddon J. M., 2017), але питання патогенезу захворювання остаточно не вирішені.

Досліджень ролі генетичних чинників в розвитку ВДМ, а саме поліморфізму генів ARMS2, rs 10490924; CFH, rs800292; VEGFA, rs2010963 та rs699947, в Україні не проводилося. Тому доцільним було визначення факторів ризику розвитку вікової дегенерації макули та можливих зв'язків з генетичними чинниками, обґрунтування їх діагностичної та прогностичної ролі.

Мета. Підвищити ефективність діагностики та прогнозування розвитку вікової дегенерації макули шляхом визначення ролі факторів ризику і генетичного поліморфізму генів-кандидатів (ARMS2, CFH та VEGFA) у її виникненні і прогресуванні у хворих в Україні та розробити методику активного медичного менеджменту цієї патології при амбулаторно-поліклінічній допомозі

Матеріал і методи. Дослідження включало 364 ока (182 пацієнта), серед яких 288 очей (144 пацієнта) з різними формами ВДМ – основна група, та 76 очей (38 пацієнтів) без ВДМ – група порівняння. Серед обстежених було 70 чоловіків (38%) і 112 жінок (62%). Вік пацієнтів від 45 до 89 років. Динамічне спостереження за основною групою пацієнтів тривало протягом 3 років. Дослідження було дозволено етичним комітетом НМАПО імені П.Л. Шупика. Всім особам проводилося комплексне офтальмологічне обстеження. Генетичні дослідження проводили на базі Науково-дослідного інституту Експериментальної та клінічної медицини Національного медичного університету імені О.О. Богомольця з дотриманням основних положень Конвенції Ради Європи про права людини та біомедицину, Гельсинської декларації Всесвітньої медичної асоціації про етичні принципи проведення наукових медичних досліджень за участю людини (1964, 2000) та Наказу МОЗ України №690 від 23.09.2009 року.

Результати. Результати досліджень встановили асоціацію з розвитком вікової дегенерації макули для поліморфних генотипів та алелей rs10490924 гена ARMS2, rs800292 гена CFH та rs2010963 гена VEGFA ($p_{(\chi^2)} < 0,04$), тоді як генотипи та алелі поліморфізму rs699947 гена VEGFA такої асоціації не мали ($P_{\text{Fet}} > 0,05$). Крім того встановлено асоціацію розвитку патогномонічних змін морфологічної структури

макули при «сухій» формі ВДМ для алелей rs2010963 гена VEGFA ($\chi^2=4,28$; $p=0,04$). При стратифікації за наявністю «вологої» форми ВДМ у пацієнтів в Україні встановлено, що сила зв'язку у порівнянні з хворими без розподілу по формі ВДМ збільшувалася для поліморфізмів rs10490924 гена ARMS2 ($p_{Fet}=0,03$) і rs800292 гена CFH ($p_{\chi^2}<0,001$). Для поліморфізму rs2010963 гена VEGFA зв'язок з «вологою» формою мав місце і для алелей ($p_{(\chi^2)}=0,005$), і для генотипів ($p_{(\chi^2)}=0,01$). Мінорний генотип А/А поліморфізму rs699947 гена VEGFA виявив асоціацію тільки з «вологою» формою ВДМ ($p_{\chi^2}=0,02$).

Аналіз результатів свідчив, що зі зміною морфологічної структури макули, яка характерна «вологій» формі вікової дегенерації макули, вирогідний взаємозв'язок середнього ступеню мали мінорний генотип А/А та мінорна алель А поліморфізму rs699947 гена VEGFA та поліморфізму rs800292 гена CFH ($r=0,63$, $r=-0,49$, $r=0,53$, $r=0,46$ відповідно, $p<0,05$). Використовуючи регресійний аналіз відносно асоціації між генотипами та алелями поліморфізмів: rs10490924 гена ARMS2, rs800292 гена CFH, rs2010963 гена VEGFA і rs699947 гена VEGFA та маркерами морфологічної структури макули у хворих на «вологу» форму вікової дегенерації макули, вперше створена математична модель прогнозування генетичної схильності та ймовірного ризику розвитку «вологої» форми ВДМ.

Встановлено, що саме поліморфізми rs800292 гена CFH та rs699947 гена VEGFA визначали форму ВДМ. Мінорна алель А поліморфізму rs800292 гена CFH підвищувала у два рази шанси розвитку «вологої» форми ВДМ у порівнянні з «сухою» формою ($OR=2,04$; 95% ВІ 1,26-3,32), тоді як предкова алель G такі шанси у два рази знижувала ($OR=0,49$; 95% ВІ 0,30-0,80) ($p_{\chi^2}=0,004$). Мінорна алель А поліморфізму rs699947 гена VEGFA підвищувала у два рази шанси розвитку «вологої» форми ВДМ у порівнянні з «сухою» формою ($OR=2,01$; 95% ВІ 1,24-3,24), а предкова алель С такі шанси у два рази знижувала ($OR=0,50$; 95% ВІ 0,31-0,80) ($p_{\chi^2}=0,004$). «Суша» форма була асоційована з наявністю предкових алелей (G та C) тоді як «волога» форма – з наявністю мінорних алелей (в обох випадках А). При «сухій» формі ВДМ поліморфізми rs10490924 гена ARMS2 ($p(F)<0,02$) і rs800292 гена CFH ($p(F)<0,04$) мали патогенетичне значення (ризикове по виникненню до ВДМ), оскільки сприяли гіперхолестеринемії, атерогенній дисліпідемії та згущенню крові.

За даними математичного аналізу визначені найбільш значущі показники для діагностики та прогнозування віку розвитку ВДМ, які включають гаплотип, ІМТ, стать та показники, що характеризують стиль життя та звички пацієнта. Розроблена математична модель має високий ступень вірогідності (коефіцієнт множинної кореляції $R=0,73$; коефіцієнт детермінації $R_2=0,54$ ($F=16,94$; $p<0,0001$)).

Висновки.

1. Проведене дослідження дозволило виявити вплив генотипів на ризик двобічного ураження при ВДМ. Визначено, що мінорні гомозиготні генотипи всіх досліджених поліморфізмів суттєво збільшують ризик двобічного ураження при ВДМ, тоді як предкові гомозиготи такий ризик суттєво зменшують. Особливо це стосувалося rs800292 гена CFH: ризик двобічного ураження для носіїв мінорної гомозиготи A/A був збільшений у 19,2 рази ($OR=19,24$; 95% ВІ 6,01-61,61).

2. За допомогою регресійного аналізу визначено, що в Україні три генотипи (ARMS2 rs10490924, CFH rs800292 і VEGFA rs2010963) визначають розвиток ВДМ (ймовірності розвитку ВДМ більш ніж 0,493) з прогнозом на рівні 78,0% та два генотипи (CFH rs800292 і VEGFA rs699947, $p=0,003$) визначають розвиток «вологоді» форми ВДМ (ймовірності розвитку ВДМ більш ніж 0,416) з безпомилковим прогнозом на рівні 63,9%. Створена математична модель прогнозування ймовірного ризику розвитку ВДМ з урахуванням гаплотипів.

ЕФЕКТИВНІСТЬ ЗАСТОСУВАННЯ ЦИТКОЛІНУ ПРИ ЛІКУВАННІ ПАЦІЄНТІВ С ГЛАУКОМОЮ НИЗЬКОГО ТИСКУ

Шаргородська І.В., Ніколайчук Н.С.

Національна медична академія післядипломної освіти імені

П.Л. Шупика

Київська міська клінічна офтальмологічна лікарня “Центр мікрохірургії ока”

Київ, Україна

Актуальність. Серед причин сліпоти і інвалідності по зору у населення розвинених країн світу, в тому числі і України, одне з перших місць займає глаукома, незважаючи на очевидні успіхи в

діагностиці і лікуванні цього захворювання. Близько 105 мільйонів осіб на планеті хворіють на глаукому і до 2030 року за прогнозом ця кількість може подвоїтися (Goldberg I. 2003; Demailly P. et al, 2014). Профілактика сліпоти від глаукоми, на одностайну думку офтальмологів, полягає в її ранній діагностиці, своєчасно початому лікуванні, активній нейропротекторній терапії і динамічному спостереженні. (Shioss J., 2012; King D. et al, 2016). В структурі всіх типів, глаукома низького тиску (ГНТ) становить, за даними різних авторів, від 3,5% до 66% (Demailly P., 1984; Flammer J., 2002; Kamal D., 2008; Weinreb R.N., 2015) та характеризується хронічним повільно прогресуючим перебігом. До теперішнього часу в літературі немає єдиної остаточної думки про механізми патогенезу цього захворювання. Тому, на жаль, ГНТ на сьогодні є найменш вивченою формою захворювання, що дає високий відсоток незворотньої сліпоти і представляє собою соціально значиму проблему сучасної офтальмології.

Мета. Підвищити ефективність лікування хворих на глаукому низького тиску шляхом використання впливу монохроматичного низькоінтенсивного поляризованого світла на функціональний стан зорово-нервового апарату і гідродинаміку ока

Матеріали і методи. В дослідженні взяли участь 40 пацієнтів (80 очей) із глаукомою низького тиску I та II стадії захворювання. Серед яких, I (початкова) стадія ГНТ була виявлена на 38 очах (47,5%), II (розвинута) стадія – на 42 очах (52,5%). Гендерна і вікова характеристика пацієнтів виглядала наступним чином: серед обстежених було 11 чоловіків (27,5%) і 29 жінок (72,5%), середній вік яких становив 62 ± 7 років.

Протягом дослідження всім пацієнтам було проведено комплексне офтальмологічне дослідження. Схеми лікування пацієнтів були наступні: призначали в якості нейропротекторної терапії очні краплі для місцевого застосування, що включали цитіколіну натрієву сіль 2%, ціанокобаламін 0,05% та 0,2% натрію гіалуронат (очні краплі ОМК2, FARMIGEA S.p.A, Roma, Італія, ТОВ «С.А.Ф.ФАРМА») в щоденних трьох-кратних інстиляціях протягом 4 місяців.

Результати. Встановлено, що застосування впродовж 4 місяців у пацієнтів з глаукомою низького тиску нейропротекторної терапії, яка включала місцеву інстиляційну терапію з цитіколіном призводило до достовірного поліпшення клініко-функціональних

показників, що характеризувалося збільшенням амплітуди електроретинограми на 18,8-25,5% при I стадії і на 33,8-48,7% при II стадії захворювання. Показники латентності піків комплексів зменшувалися на 9,03-13,2% і 11,8-20,6% відповідно ($p < 0,05$) і вказували на поліпшення провідності нервових волокон.

Визначено, що під впливом нейропротекторної терапії відмічено розширення сумарного поля зору на 5,02-7,6%, зменшення кількості скотом, поліпшення показника MD на 32,3-44,8% і зниження показника PSD на 30,5-31,1% відповідно ($p < 0,05$).

Крім того встановлено, що застосування місцевого нейропротектора позитивно вплинуло на очну поверхню і призвело до стабілізації слізної плівки, поліпшення показників основної слізопродуції: поліпшення діагностичних проб – тесту Норна на 34,1-35,1%, ($p < 0,05$) тесту Ширмера на 68,3-81,1% ($p < 0,05$), Тесту Lipkof на 65,4-68,4% ($p < 0,05$), флюоресцеїнового тесту на 70,0-75,0% ($p < 0,05$), ОРІ тесту на 38,0-52,4% відповідно.

Висновки. На підставі аналізу запропоноване застосування курсів з місцевою медикаментозною терапією 2% цитіколіном як методу нейропротекторного лікування хворих на глаукому низького тиску, а також в якості профілактики порушень гідродинаміки та поліпшення зорових функцій ока у здорових осіб.

ЕФЕКТИВНІСТЬ МОДИФІКОВАНОГО МЕТОДУ ЛІКУВАННЯ КЕРАТОКОНУСУ

Шаргородська І.В., Лисенко М. Г.

Національна медична академія післядипломної освіти імені

П.Л. Шупика

Київська міська клінічна офтальмологічна лікарня “Центр
мікрохірургії ока”

Київ, Україна

Актуальність. Кератоконус – є хронічним, незапальним, прогресуючим, стадійним захворюванням, яке належить до первинних кератоектазій та призводить до ранньої інвалідизації та сліпоти, особливо в осіб працездатного віку (Каспарова Е.А., 2002, Копаева В.Г., Легких Л.С., 2004, Суркова В. К., Оганисян К. Х., 2015, Rabinowitz Y. et al., 1992, Vazirani J., Basu S., 2013). Проблема боротьби зі сліпотою та слабобаченням залишається актуальною для

України, де захворювання рогівки посідають третє місце, і з кожним роком ситуація з поширеністю на кератектазії незмінно погіршується (Слабкий Г. О. та співавтори, 2013).

Незважаючи на значні можливості пошарових методик кератопластики, які отримали суттєвий розвиток, наскрізна аллокератопластика (НАКП) залишається «золотим стандартом» в лікуванні рогівкової патології (Ивановская Е. В., 2000, Javadi M. A. et al., 2005, Patel S. V., 2011, Vishal J. et al., 2012, Lass J. H. et al., 2013).

В багатьох країнах світу кератоконус стабільно займає перше місце серед показань до НАКП (Lindquist T. D. et al., 1991, Al-Yousuf N. et al., 2004, Siganos C. S. et al., 2010, Kelly T. L. et al., 2011), яка дає зорову та професійну реабілітацію пацієнтам молодого працездатного віку (Каспарова Е.А., 2002, Vazirani J., Basu S., 2013).

Проблема нестачі донорського рогівкового матеріалу є нагальною для всіх країн і особливо для України (Завгородня Н. Г. и соавт., 2011, Дрожжина Г. И., Гайдамака Т. Б., и соавт., 2016, Брюховецька М. С., 2016, Алещенко И. Е. и соавт., 2017) при збільшенні випадків транспортного, військового та побутового травматизму, що вимагає пошуку рекомендацій щодо раціонального використання наявних донорських рогівок.

Виживання трансплантату залишається провідним показником успіху кератопластики, а якість донорської рогівки – один з найбільш важливих критеріїв, який впливає на вірогідність прозорого приживлення трансплантату (Tan D. T., Mehta J. S., 2007, Patel S. V., 2011).

Невирішеним науково-прикладним завданням при операціях у хворих на кератоконус є підвищення інформативності критеріїв доопераційної оцінки стану ендотеліального шару донорської рогівки (Shargorodska I., et al., 2018). Рання діагностика апоптозу клітин ендотелію донорської рогівки, який є невід'ємною частиною посмертних тканинних змін (Jonuscheit S. et al., 2011, Benetz B. A. et al., 2015), дозволила б обґрунтовано проводити відбракування кадаверної рогівки.

Крім того, в сучасній офтальмологічній літературі обмежена інформація про вплив інтраопераційної ендотеліопротекції на виживаємість трансплантатів на очах, які прооперовані з приводу кератоконусу, де механічний травмуючий фактор відіграє важливу роль в розвитку апоптозу рогівкових ендотеліоцитів (Hennighausen H. et al., 1998, Albon J. et al., 2000).

Тому розробка нових ефективних критеріїв відбракування донорського рогівкового матеріалу, оптимізація та удосконалення методики інтраопераційного захисту ендотеліоцитів – актуальні невирішені питання сучасної офтальмології.

Мета. Підвищити ефективність лікування хворих на кератоконус шляхом більш якісного відбору рогівкового алотрансплантату для наскрізної аллокератоластики за рахунок визначення додаткових діагностичних та прогностичних критеріїв якості рогівкового алотрансплантату на передтрансплантаційному етапі та застосуванням інтраопераційної ендотеліопротекції

Матеріал і методи. В дослідженні приймали участь 116 реципієнтів (129 очей), віком від 14 до 59 років, з них 85 чоловіків та 31 жінка.

Клінічні групи складала пацієнти з діагнозом кератоконус III – IV стадії (за Амслером), яким було показано проведення НАКП через суттєву деформацію рогівки та неможливість подальшої жорсткої контактної корекції зору. Діагноз всім пацієнтам був виставлений не менше, ніж за два роки до НАКП, у всіх пацієнтів були виключені інші захворювання органу зору та інші втручання, в тому числі крослінкінг.

Результати. На основі дослідження на клітинному рівні особливостей ендотелію рогівки кадаверних очних яблук, визначено, що наявність органел в цитоплазмі ендотеліоцитів, «об'ємність» ендотеліоцитів та зниження запропонованого коефіцієнта рефлексивності (КРЕКР) (<50) є свідченням негативного прогнозу виживання ендотеліоцитів та трансплантаті при наскрізній алокератоластиці ($p < 0,05$).

Встановлена достовірна залежність від коефіцієнта рефлексивності ендотеліальних клітин (КРЕКР), який був визначений до трансплантації, щільності ендотеліальних клітин на рогівковому наскрізному алотрансплантаті через шість місяців після НАКП у хворих на кератоконус. Визначена порогова величина КРЕКР (50), яка достовірно корелює з інтенсивною втратою ендотеліальних клітин рогівки ($r=0,83$; $p < 0,05$).

Запропоновано модифікований спосіб віскопротекції ендотелію при НАКП у хворих на кератоконус на етапі «back table», який позитивно впливає на виживання ендотеліоцитів на рогівковому трансплантаті. При порівнянні досліджуваних груп відмічено, що застосування розробленого модифікованого способу віскопротекції

ендотелію із застосуванням віскопротекторів в поєднанні з відбором донорської трупної рогівки за запропонованими морфометричними критеріями відмічено більше збереження ендотеліоцитів на трансплантаті вже на 3 місяці спостереження ($p < 0,05$) проти 6 місяця при порівнянні з групами без модифікованої віскопротекції ендотелію.

Встановлено, що лише 13-14% ДТР КОЯ, які надходять для проведення трансплантації; придатні для проведення оптичної НАКП на очах хворих на кератоконус для збереження життєздатності рогівкового трансплантату. Виявляються непридатними через виражений непридатні посмертний набряк рогівки 45,1% КОЯ, 25,6% КОЯ – через серологічні тести зразків крові донорів, 10% – через патологічні зміни структур переднього сегменту ока та недостатню щільність ЕК, 5% – через підвищення вимог до ДТР шляхом застосування розроблених морфометричних критеріїв ЕК та запропонованого коефіцієнта рефлексивності.

Висновки. Проведення конфокальної мікроскопії рогівки *ex vivo* підвищує ефективність діагностики різних станів рогівки, а саме ознак псевдоексfolіативної кератопатії - в 5,22% очей проти 0,98% очей в групі контролю ($p < 0,05$). Наявність органел в цитоплазмі ендотеліоцитів і їх «об'ємність» є свідченням негативного прогнозу виживання ендотеліоцитів на трансплантаті при наскрізній алокератопластиці ($p < 0,05$). Відмічено, що шар ендотеліальних клітин на донорській рогівці, має різну рефлексивність цитоплазми ендотеліоцитів та різну конфігурацію тонових гістограм в градаціях сірих відтінків ($p < 0,05$), яка не залежить від щільності ендотеліальних клітин та центральної товщини рогівки ($p > 0,05$). Встановлена порогова величина КРЕКР (50), яка корелює з втратою ендотеліальних клітин рогівки ($r = 0,83$; $p < 0,05$). Визначено, що зниження КРЕКР (< 50) є свідченням негативного прогнозу виживання ендотеліоцитів на трансплантаті при наскрізній алокератопластиці ($p < 0,05$) у хворих на кератоконус. Встановлено, що лише 13-14% рогівок кадаверних очних яблук, які надходять для трансплантації, придатні для проведення оптичної НАКП на очах хворих на кератоконус; 45,1% ДТР- непридатні через виражений посмертний набряк рогівки; 25,6% - через серологічні тести зразків крові донорів, 10% – через патологію структур переднього сегменту ока та недостатню щільність ЕК, 5% – через застосування додаткових

запропонованих морфометричних критеріїв стану ендотеліальних клітин рогівки та коефіцієнта рефлексивності КРЕКР. При застосуванні у хворих на кератоконус модифікованого способу віскопротекції ендотелію при НАКП на етапі «back table» в поєднанні з відбором донорської рогівки за морфометричними критеріями відмічено більше збереження ендотеліоцитів на трансплантаті вже на 3 місяці спостереження при порівнянні з групами без модифікованої віскопротекції ендотелію ($p < 0,05$).

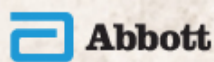
Конференція організована за підтримки:



ЕКСКЛЮЗИВНИЙ ПРЕДСТАВИТЕЛЬ В УКРАЇНІ
ОФТАЛЬМОЛОГИЧЕСКАЯ ПРОДУКЦИЯ



ЗАПОРІЖЖЯ
ПЛАТФОРМА
СПІЛЬНИХ ДІЙ



АТ «КИЇВСЬКИЙ ВІТАМІННИЙ ЗАВОД»

