

ФІЛАТОВСЬКІ  
ЧИТАННЯ  
2017

25-26 Травня 2017

Одеса, Україна



МАТЕРІАЛИ  
науково-практичної конференції офтальмологів  
з міжнародною участю

 VALEANT  
BAUSCH+LOMB



 NOVARTIS

Національна академія медичних наук України  
Міністерство охорони здоров'я України  
ГО "Товариство офтальмологів України"  
ДУ "Інститут очних хвороб і тканинної терапії ім. В.П. Філатова НАМН України"

---

## **МАТЕРІАЛИ**

науково-практичної конференції офтальмологів  
з міжнародною участю «Філатовські читання - 2017»

25-26 травня 2017 року  
Одеса, Україна

---

## **МАТЕРИАЛЫ**

научно-практической конференции офтальмологов  
с международным участием «Филатовские чтения - 2017»

25-26 мая 2017 года  
Одесса, Украина

---

## **ABSTRACTS**

of the scientific and practical conference of ophthalmologists  
with international participation "Filatov Memorial Lectures 2017"

25-26 May 2017  
Odessa, Ukraine



Одеса  
2017

УДК 617.7-617.8  
ББК 56.7  
Ф 845

#### Редакційна колегія

Пасечнікова Н. В.	член-кор. НАМН України, д-р мед.наук, професор, директор ДУ "Інститут очних хвороб і тканинної терапії ім. В.П. Філатова НАМН України"
Віт В.В.	д-р мед.наук, професор, заступник директора з наукової роботи ДУ "Інститут очних хвороб і тканинної терапії ім.В.П.Філатова НАМН України НАМН України"
Науменко В.О.	д-р мед. наук, професор, заступник директора з науково - медичної роботи ДУ "Інститут очних хвороб і тканинної терапії ім.В.П.Філатова НАМН України"
Мирненко В.В.	завідувач організаційно-методичного відділу ДУ "Інститут очних хвороб і тканинної терапії ім.В.П.Філатова НАМН України"
Сафроненкова І.О.	канд. мед. наук, с.н.с. відділу офтальмоонкології ДУ "Інститут очних хвороб і тканинної терапії ім.В.П.Філатова НАМН України"
Слободяник С.Б.	канд. мед. наук, лікар лабораторії функціональних методів дослідження ДУ "Інститут очних хвороб і тканинної терапії ім.В.П.Філатова НАМН України"
Стойловська О.Г.	с.н.с., завідувач відділу науково-медичної інформації ДУ "Інститут очних хвороб і тканинної терапії ім.В.П.Філатова НАМН України"
Аркуша А.Ю.	співробітник відділу науково-медичної інформації ДУ «Інститут очних хвороб і тканинної терапії ім. В.П.Філатова НАМН України»
Муратова Є.Г.	співробітник відділу науково-медичної інформації ДУ «Інститут очних хвороб і тканинної терапії ім. В.П. Філатова НАМН України»

Затверджено Вченою радою ДУ "Інститут очних хвороб і тканинної терапії ім. В.П.Філатова НАМН України". Протокол № 3 від 5 квітня 2017 року.

Ф 845 **«Філатовські читання – 2017»: Матеріали науково-практичної конференції офтальмологів з міжнародною участю, 25-26 травня 2017 р. – Одеса: Бондаренко М. О., 2017. – 232 с.**

ISBN 978-617-7424-43-6

У цьому збірнику представлені матеріали науково-практичної конференції офтальмологів з міжнародною участю «Філатовські читання - 2017», авторами яких є як українські, так і зарубіжні фахівці в галузі офтальмології. У роботах викладені результати науково-практичних робіт, присвячених актуальним питанням надання висококваліфікованої допомоги пацієнтам із захворюваннями очей.

Матеріали збірника можуть бути корисні для науковців, практикуючих лікарів, студентів і аспірантів.

**УДК 617.7-617.8  
ББК 56.7**

**ISBN 978-617-7424-43-6**

# Зміст

## 1. Діагностика та лікування патології рогівки. Кератопластика, кератопротезування. Рефракційна хірургія

Алифанова Т. А., Дрожжина Г. И., Гайдамака Т. Б., Осташевский В.Л., Коваль О.М. Медико-социальные аспекты инвалидности вследствие патологии роговицы в Украине .....	12
Андрушкова О. О., Грїжимальська К. Ю., Жмудь Т. М. До питання етіології та лікування крайового кератиту ..	13
Антонюк Т. Н., Кукуруза Т. Ю. Клінічна оцінка ефективності комплексної терапії аденовірусних уражень очей ...	14
Артемов А. В., Неверова О. Г., Ильина С. И. Эндотелий роговицы как модель старения тканевой системы ...	14
Безкоровайна І. М. Дослідження ефективності лікування синдрому сухого ока, викликаного контактними лінзами .....	15
Биховець І. І., Шевчик В. І., Биховець М. Ю. Ургентна допомога при виразках рогівки .....	16
Воскресенская Л. К., Ряднова В. В., Воскресенская А. В. Лечение травматических эрозий роговицы .....	17
Гайдамака Т. Б., Дрожжина Г. И., Середа Е. В., Тройченко Л. Ф., Иванова О. И. Хирургическое лечение больных с расплавлением роговицы при токсическом эпидермальном некролизе .....	18
Гайдамака Т. Б., Дрожжина Г. И., Велисар Т. А., Храменко Н. И. Клинические характеристики конъюнктивы, роговицы, лимба и слезной пленки при ношении мягких контактных линз .....	19
Дрожжина Г. И., Гайдамака Т. Б., Ивановская Е. В., Коган Б. М., Осташевский В. Л., Усов В. Я. Рациональное использование донорского материала для кератопластики .....	20
Дрожжина Г. И., Тройченко Л. Ф. Применение препарата с “трегалозой” после кросс-линкинга коллагена роговицы при прогрессирующем кератоконусе .....	21
Дрожжина Г. И., Середа Е. В., Гайдамака Т. Б. Трансплантация криоконсервированной амниотической мембраны у пациентов с воспалительной и дистрофической патологией роговицы .....	22
Жмудь Т. М., Дрожжина Г. І., Андрушкова О. О. Клінічні особливості синдрому сухого ока у хворих з цукровим діабетом 2 типу .....	23
Завгородняя Н. Г., Завгородняя Т. С., Поплавская И. А. Результаты использования склеральных контактных линз у пациентов с кератоконусом в послеоперационном периоде .....	24
Иванова О. Н., Дрожжина Г. И., Гайдамака Т. Б. Язвенные кератиты синегнойной этиологии, ассоциированные с ношением контактных линз .....	24
Коган Б. М., Коломийчук С. Г. Исследование влияния биофлавоноидов на степень деструкции роговицы при послероговой кератопластике эквивалента стромы роговицы в эксперименте .....	25
Лаврик Н. С., Корнілов Л. В. Лікування кератопатії при проявах синдрому «сухого ока» при лагофтальмі ..	26
Мальцев Е. В., Крицун Н. Ю., Усов В. Я. Патоморфологічні особливості рогівково-лімбальної зони у експериментальних тварин при моделюванні птеригіуму при проведенні ШИК-реакції .....	27
Manoilo T. V., Parkhomenko G. Y. Management of femtosecond (FS) laser iatrogenic corneal injury during Femtolasik ...	28
Михальчик Т. С. Эффективность лечения аллергического конъюнктивита на фоне применения препаратов избирательных антагонистов лейкотриеновых рецепторов .....	29
Мужичук Е. П., Заволока О. В. Эффективность комбинированного препарата трегалозы и гиалуроната натрия у пациентов с синдромом сухого глаза на фоне сахарного диабета II типа .....	30
Павлів О. Б., Косар С. Л., Бігун Н. М., Кондрач І. Я. Комплексне лікування демодекозного блефариту .....	30
Павловский М. И., Дрожжина Г. И., Павловская Г. Я., Иванец И.В. Особенности синдрома «сухого глаза» у больных с субклинической и манифестной формами гипотиреоза .....	31
Пасечнікова Н. В., Якименко С. А., Бузник О. І. Результати клінічного застосування біосинтетичних аналогів стромы рогівки на основі колагену в лікуванні рогівкової патології .....	32
Риков С. О., Зяблицев С. В., Усенко К. О. До питання етіології птеригіуму .....	33
Сакович В. М., Острікова Т. О. Клінічні особливості терапії травматичних кератитів зі застосуванням гіпербаричної оксигенації .....	34
Сакович В. Н., Волок С. И., Гарькавая Н. А., Парамончик Е. В. Наш опыт лечения бактериальных кератитов ...	35
Сакович В. Н., Волок С. И., Харченко К. А., Исаев А. А. Эффективность применения лечебных мягких контактных линз в комплексном лечении язв роговицы у больных с ревматоидным полиартритом .....	36
Скрипник Р. Л., Селезньова О. І. Стан пероксидного окиснення ліпідів при синдромі сухого ока .....	36
Тройченко Л. Ф., Дрожжина Г. И., Науменко В. А., Иванова О.Н., Середа Е. В. Результаты применения ускоренного кросс-линкинга коллагена роговицы при кератоконусе .....	37
Устименко С. Б., Максимова И. Р., Алифанов И. С. Эффективность применения слезозаменителей в раннем послеоперационном периоде у пациентов с прогрессирующим кератоконусом .....	38
Храменко Н. И., Фоля Ю. П., Гайдамака Т. Б., Дрожжина Г. И. Психологические особенности лиц с герпетическим поражением глаза .....	39

## 2. Катаракта и глаукома

Биховець І. І., Биховець М. Ю., Шевчик В. І. Рання діагностика глаукоми. Активний підхід до профілактичних оглядів .....	42
Гончарь Е. Н., Панченко Н. В., Бездетко П. А. Характеристика толщины нервных волокон в макулярной области при различных стадиях первичной открытоугольной глаукомы .....	43
Гребеник І. М., Черніцька, М. Р., Романюк Т. І., Герасимець А. Ю. Наш досвід використання системи «VERION Image Guided System» для розрахунку та імплантації торичних мультифокальних лінз .....	43
Дмитриев С. К., Лазарь Ю. М., Гриценко Я. А., Супрун А. А. Показатели ХИА у больных возрастной катарактой после факоемульсификации с имплантацией ИОЛ с применением системы «VERION Image Guided System» .....	44
Дмитриев С. К., Лазарь Ю. М., Гриценко Я. А., Супрун А. А. Эффективность применения фемтосекундного лазера и навигационной системы «Verigon» у больных возрастной катарактой и астигматизмом .....	45
Думброва Н. Е., Перетягин О. А., Иванов В. И., Мельникова Н. В. Состояние гистогематических барьеров цилиарного тела кроликов с моделью «адренолиновой глаукомы» .....	46
Дурас И. Г., Дурас А. А. Результаты расчета ИОЛ высоких технологий у пациентов с синдромом сухого глаза ..	47
Дурас И. Г., Дурас А. А. Ультрабиомикроскопические параметры переднего отрезка глаза у пациентов с синдромом пигментной дисперсии и пигментной глаукомой .....	47
Жабоедов Д. Г., Молчанюк Н. И., Красножан О. В. Ультраструктура передней капсулы хрусталика при возрастной катаракте и при сочетании ее с первичной открытоугольной глаукомой .....	48
Завгородня Н. Г., Мартинов Д. В. Ефективність використання нового дренажного пристрою в хірургії первинної відкритокутової глаукоми .....	49
Завгородня Н. Г., Саржевський А. С. Стан гідродинаміки ока у хворих на катаракту, ускладнену сублюксацією кришталіка .....	50
Ковтун М. И. Медико-социальный статус больного катарактой .....	51
Курилина Е. И. Чурюмов Д. С. Гребень Н. К. Диагностика и лечение гипотонической макулопатии после антиглаукоматозной фильтрующей хирургии .....	51
Мельник В. О., Вадюк Р. Л., Гуржий О. О. Оцінка змін переднього відрізка ока у пацієнтів з первинною відкритокутовою глаукомою .....	52
Мельник В. О., Коц-Готліб Н. В., Іващик О. Г. Підбір і вибір інтраокулярної лінзи для проведення операції по заміні кришталіка у пацієнтів з кератотомічними насічками .....	53
Мельник В. О., Стремовська Н. Б., Кікоть Л. В. Оцінка довгострокової ефективності комбінованого оперативного лікування хворих з первинною відкритокутовою глаукомою .....	54
Михейцева И. Н., Мотасим Валид А. Р. Альдахдух, Коломийчук С. Г. Влияние карнозина на формирование световой катаракты и тиоловый статус в условиях экспериментальной офтальмогипертензии .....	55
Михейцева И. Н., Сироштаненко Т. И., Мирненко В.В. Регуляция мелатонином микроциркуляторного гемостаза при экспериментальном глаукомном процессе .....	56
Могілевський С. Ю., Зяблицев С. В., Денисюк Л. І. Можливості математичного аналізу для визначення значення поліморфізму Pro72Arg гену TR53 при первинній відкритокутової глаукомі .....	57
Могілевський С. Ю., Гудзенко К. А. Частота алельних варіантів гена VEGF за поліморфізмом G-634C (rs2010963) у пацієнтів з неоваскулярною глаукомою .....	57
Мотасим Валид А. Р. Альдахдух. Процессы перекисації ліпідів в переднем відділі ока при моделюванні светової катаракти і офтальмогипертензії .....	58
Новак В. А. Метод профілактики післяопераційного дисциметита .....	59
Новицький І. Я. Ефективність чотирьохточкової фіксації інтраокулярної лінзи у разі відсутності капсули кришталіка .....	60
Павлюченко А. К. Вторинна глаукома у хворих на ревматоїдний артрит та псоріатичну артропатію .....	61
Панченко Н. В., Арустамова Г. С., Гончарь Е. Н., Переяслова А. С., Фрянцева М. В., Приходько Д. О. Нейропротекторная терапия пациентов с первичной открытоугольной глаукомой комплексом эмбриональных нейропептидов .....	62
Панченко Н. В., Гончарь Е. Н., Переяслова А. С., Фрянцева М. В., Приходько Д. О. Динамика толщины комплекса ганглиозных клеток сетчатки при прогрессирующей и стабилизированной первичной открытоугольной глаукоме .....	62
Путиенко В. А. Подвижность глазодвигательной системы и лабильность зрительного анализатора у больных первичной открытоугольной глаукомой .....	63
Путиенко В. А. Результаты лечения больных второй стадией первичной открытоугольной глаукомой методом фотомиостимуляции .....	64
Путиенко В. А. Применение метода фотомиостимуляции в лечении больных третьей стадией первичной открытоугольной глаукомы .....	65

Риков С. О., Бурдей А. В. Розподіл нульових генотипів генів глутатіон-s-трансферази (GSTM1 і GSTT1) при первинній відкритокутовій глаукомі .....	66
Рыков С. А., Лаврик Н. С., Шулежко И. А., Гуржий Ю. М. Эндотелий роговицы на глазах с мелкой передней камерой после комбинированной операции задней микровitreктомии и факоэмульсификации катаракты .....	67
Рыков С. А., Петренко О. В., Яковец А. И., Родниченко А. Е., Клименко П. П., Зубов Д. А., Васильев Р. Г. Исследование терапевтического потенциала мультипотентных стволовых клеток-производных нервного гребня на модели индуцированной адреналиновым стрессом глаукомы .....	68
Салдан Й. Р., Капшук Н. І., Салдан Ю. Й., Христич Л. А. Морфометричні параметри кришталика у віковому аспекті за даними оптичної біометрії .....	69
Саржевский С. Н., Саржевская Л. Э. Типология коморбидных эмоциональных нарушений у пациентов с катарактой .....	69
Сердюк В. Н., Могилевский С. Ю., Устименко С. Б., Головкин В. В., Семенов В. В., Гетман Ю. В. Отдаленные результаты комбинированного хирургического лечения первичной открытоугольной глаукомы в сочетании с катарактой (1,5 года наблюдений) .....	70
Сердюк В. Н., Устименко С. Б., Кушнир Н. Н., Фокина С. Н. Отдаленные результаты комбинированного хирургического лечения при далекозашедшей стадии первичной открытоугольной глаукомы в сочетании с катарактой .....	71
Стоцька Л. М., Стоцька Л. С. Функціональний стан сітківки у пацієнтів на різних стадіях первинної відкритокутової глаукоми .....	72
Ткаченко Е. Н., Кауркина Л. А., Сардарян В. В. Влияние дисфункции мейбомиевых желез (ДМЖ) на расчет интраокулярных линз (ИОЛ) при имплантации линз рефракционных технологий (РТ) .....	73
Федірко П. А., Гарькава Н. А., Бабенко Т. Ф., Дорічевська Р. Ю. Радіаційно індуковані порушення кровообігу в ціліарному тілі та зміни КПК, їх вплив на патогенез глаукоми .....	74
Федоров Л. А., Шаповалова Т. А., Корнеева О. О. Использование автоматизированной системы Imaged Guided System в рефракционной хирургии катаракты .....	75
Шевчик В. І., Биховець І. І. Вплив на нічний внутрішньоочний тиск: порівняльний ефект бета-блокаторів, інгібіторів карбоангідрази та аналогів простагландинів .....	76
Юрченко О. Н., Сазонова Т. М. Влияние препаратов для внутривенной анестезии на когнитивные функции при экстракции катаракты у пожилых пациентов .....	77
Юрченко О. Н., Жадан Ю. Г. Влияние препаратов для внутривенной анестезии на зрительно-конструктивные и исполнительные навыки пациентов при факоаспирации увеальной катаракты .....	78
Якименко И. В., Ульянова Н. А., Венгер Л. В. Сравнительная оценка различных методик морфометрии диска зрительного нерва при глаукоме по данным спектральной оптической когерентной томографии .....	78

### 3. Травми та опіки очей і їх додатків

Антонюк Т. Н., Кукуруза Т. Ю. Консервативне лікування травматичних ушкоджень сітківки та зорового нерву при контузійній травмі .....	82
Баран Т. В., Рыжова И. П., Гребень Н. К., Чурюмов Д. С. Ранние постконтрузионные нарушения сетчатой оболочки и зрительного нерва .....	82
Бондарь Н. И. Показатели кератотопографии у больных с открытой травмой глаза с вовлечением зоны лимба .....	83
Гребеник І. М., Герасимець А. Ю. Рання вітректомія при асептичному післяопераційному ендодфальміті, як вибір методу лікування .....	84
Грубник Н.П., Красновид Т.А., Молчанюк Н.И. Влияние цитиколина на ультраструктуру пигментного эпителия сетчатки и фоторецепторов кролика после контузии глазного яблока .....	85
Грубник Н. П., Красновид Т. А. Витректомиа при субконъюнктивальных разрывах склеры .....	86
Дудник С. П., Сердюк В. Н., Андреева Н. А., Колесникова Р. А., Коробка П. В., Привал Е. Н., Журавель Н. В., Барінова Е. А., Таран Т. Г. Изучение влияния синего цвета на состояние зрительных, нейро-вегетативных и общесоматических функций у участников боевых действий в зоне АТО с последствиями контузий головного мозга .....	86
Костенко П. А., Бузник А. И., Хрусталёва Е. А., Якименко С. А. Новый комплекс метаболитических веществ и витаминов в лечении ожогов глаз и их последствий .....	88
Красновид Т. А., Грубник Н. П. Эффективность витректомии при посттравматическом эндодфальмите .....	89
Красновид Т. А., Сидак-Петрецкая О. С., Тычина Н. П., Исько Е. Д., Курилюк А. Н., Пономарчук А. В. Виды дислокации ИОЛ и способы ее репозиции .....	90
Малачкова Н. В., Радега К. М. Исследование зрительных функций у пациентов пострадавших вследствие минно-взрывной травмы, полученной в военных условиях .....	91

Риков С. О., Копчак А. В., Петренко О. В., Чепурний Ю. В., Черногорський Д. М., Санін В. В. Використання комп'ютерного моделювання в лікуванні посттравматичних дефектів орбіти .....	92
Сакович В. Н., Волок С. Г., Малик Л. П., Грига М. В. Анализ результатов лечения грибковых кератитов развившихся на фоне химических и термических ожогов глаз .....	93
Саржевська Л. Е., Табакова І. О. Наш досвід лікування опіків очей .....	94
Сердюк В. Н., Головкин В. В., Семенко В. В., Магдыч К. В., Гетман Ю. В. Эффективность оптико-реконструктивных вмешательств с одномоментной первичной хирургической обработкой у больных с проникающими ранениями глаза .....	94
Фесюнова Г. С., Родіна Ю. М., Чуднявцева Н. О., Сотнікова О. П., Цибуляк Г. М. Особливості фармакотерапевтичної дії кверцетинвмісного засобу при моделюванні контузії очного яблука середнього ступеня тяжкості .....	95
Чепурний Ю. В., Копчак А. В., Корсак А. В., Ліходієвський В. В., Чайковський Ю.Б. Морфологічні зміни вмісту орбіти після експериментальної травми .....	96
Якименко С. А., Хрусталева Е. А., Молодая А. Л., Доленко Л. В., Гаврилюк Н. В. Чувствительность микрофлоры, высеваемой при ожогах глаз, к антисептикам беттадин и октенисепт .....	97
Якименко С. А. Методи раннього хірургічного лікування тяжких опіків очей .....	98

#### **4. Діагностика та лікування патології судинної оболонки, сітківки та зорового нерва**

Андронаті С. А., Карасьова Т. Л., Кривенко Я. Р., Павловський В. І. Вивчення впливу 3-фталімідоацилокси-и-фталімідоацилоксиетокси-1,2-дигідро-3Н-1,4-бенздіазепін-2-онів на пам'ять щурів за методом «дискримінації образів у просторі» .....	102
Воскресенська Л. К., Ряднова В. В., Залудяк О. М., Кацай В. В., Безега Н. М., Клочко М. М. Лікування ексудативної форми вікової макулярної дистрофії .....	103
Гладуш Т. І., Пархоменко О. Г., Пархоменко О. Г. Эффективність ангіорежиму оптичної когерентної томографії в діагностиці та моніторингу початкової стадії неоваскулярної вікової дегенерації макули ..	104
Глинка В. В., Саржевская Л. Э., Витер Ю. Г. Особенности оказания медицинской помощи пациентам с офтальмодирофиляриозом .....	104
Гончарова Н. А., Пастух И. В., Мартыновская Л. В., Подгрушная В. В. Статины в комплексном лечении больных с хроническими сосудистыми оптическими нейропатиями .....	105
Гончарова Н. А., Пастух И. В., Мартыновская Л. В. Особенности васкулитов зрительного нерва .....	106
Горячев Д. С., Діогенова М. А., Павлів Р. О., Павлів О. Б. Досвід лікування хронічного постопераційного рецидивуючого ендоефтальміту на псевдофакічних очах .....	107
Гузун О. В., Король А. Р. Качество жизни пациентов с возрастной дегенерацией макулы после лазерной стимуляции сетчатки и нутриентной терапии .....	108
Завгородняя Н. Г., Михальчик С. В. Состояние нитрозирующего стресса у пациентов с хронической гликемической интоксикацией при применении комплекса антиоксидантов .....	108
Завгородняя Н. Г., Безденежная О. А., Безденежный С. В. Состояние экстракраниальных артерий у пациентов с первично-хроническим ишемическим поражением зрительного нерва .....	109
Зборовская А. В., Дорохова А. Э. Роль оптической когерентной томографии в диагностике туберкулезных хориоретинитов. Серия случаев .....	110
Зборовская А. В., Пилькевич Т.С., Дорохова А.Э., Богдан Ю. М. Толщина сосудистой оболочки у пациентов с кистозным макулярным отеком при тромбозе центральной вены сетчатки, переднем и среднем увеите .....	111
Карлійчук М. А., Коновалец И. В., Пинчук С. В., Барыська О. Б. Анализ морфометрических изменений пигментного и нейрозпителителя сетчатки при рецидивах центральной серозной хориоретинопатии на фоне лечения кортикостероидами .....	112
Коновалова Н. В., Серебряна Т. М. Электрофорез флоксала, индоколлора и мареполимизла в лечении хориоретинитов различной этиологии .....	113
Kuzenko Y. V., Kuzenko O. V., Dyomin Y. A. Retinopathy as a result of chromium ions intoxication (experimental) ...	113
Миронюк Е. М. Перспективность изучения энтезита глазного яблока в учете диагностических критериев и выявления необходимых элементов при заболеваниях соединительной ткани .....	114
Молчанюк Н. И., Чернеженко К. А. Характер ультраструктурных изменений в хориоидее и пигментном эпителии сетчатки глаз крыс, вызванных острым отравлением метанола .....	115
Недзвецька О. В., Петрушенко Д. О., Грицай Л. В. Вплив лікування на венозний кровоток ока й орбіти при алкогольній токсичній нейроретинопатії .....	116
Павлюченко А.К. Частота та особливості деяких змін переднього відрізка ока у пацієнтів хворих на ревматоїдний артрит .....	117

Панченко Н. В., Храмова Т. А., Литвищенко А. В., Гончарь Е. Н., Самофалова М. Н., Фрянцева М. В., Приходько Д. О. Отек зрительного нерва при различных формах интермедиарных увеитов .....	118
Пархоменко Г. Я., Манойло Т. В., Бакаев И.В. Клинический случай лечения рецидивирующего кистозного макулярного отека после тромбоза ветви центральной вены сетчатки .....	119
Пасечникова Н. В., Зборовская А. В., Величко Л. Н., Насинник И. О., Богданова А. В., Дорохова А. Э. Изучение влияния стволовых клеток на течение воспалительного процесса в эксперименте на модели аутоиммунного переднего увеита .....	120
Пастух И. В., Гончарова Н. А., Шкиль Е. А., Новакова Ф. В. Функциональные изменения у пациентов с атрофиями зрительного нерва токсического генеза .....	121
Пономарчук А. В., Храменко Н. И. Оценка аномальности и спектральной световой чувствительности у аномальных трихроматов по аномалоскопу .....	121
Риков С. О., Тодуров Б. М., Петренко О. В., Сук С. А., Венедиктова О. А. Зміни органу зору та нутрицевтична підтримка хворих після кардіохірургічних операцій з використанням штучного кровообігу .....	122
Риков С. О., Шаргородська І. В., Зяблицев С. В., Фролова С. С. Асоціація поліморфізму гена ARMS2/LOC387715 A69S з розвитком вікової макулярної дегенерації .....	123
Романова Т. А., Кульбида М. П. Связь исходной остроты зрения и патологических изменений макулы при проведении комбинированного лечения больных с отеком сетчатки области макулы вследствие тромбоза ретинальных вен .....	124
Савко В. В., Наричина Н. И., Коновалова Н. В., Савко В. В. (младший), Михайличенко Л. А. Коррекция нарушений гемодинамики глаза у больных возрастной макулярной дегенерацией фосфокреатином	125
Сакович В. М., Устименко С. Б., Березнюк Л. Г., Цурбан І. В., Гарькава Н. А., Фокина С. М. Наш досвід лікування пацієнтів з посттромботичним макулярним набряком .....	126
Сакович В. Н., Дзюбенко Ю. Г., Гарькавая Н. А., Черныш И. Г., Пиндич А. С. Метод термографии в дифференциальной диагностике сосудистых и воспалительных заболеваний зрительного нерва	127
Салдан Й. Р., Капшук Н. И., Горбатюк Т. Л. Эффективность интравитреального применения ингибиторов ангиогенеза при миопической хориоидальной неоваскуляризации .....	128
Смаль Т. М., Демчук В. В. Центральний хоріоретиніт (ймовірно грибкової етіології): випадок з практики ..	129
Смаль Т. М., Романюк О. С., Демчук В. В., Плевачук О. Ю. Ефективність лазерної коагуляції в мікропульсовому режимі при лікуванні центральної серозної хоріоретинопатії .....	130
Соболева И. А., Бачук Н. Ю., Воронцова Н. М., Колпакова Л. П. Периферические витреохориоретинальные дистрофии у пациентов с артериальной гипотензией .....	131
Федірко П. А., Бабенко Т. Ф., Дорічевська Р. Ю., Коленко О. О. Комбінація лютеїну, зеаксантину і ресвератролу, її ефективність в лікуванні вікової макулярної дегенерації (результати річного спостереження) .....	132
Храменко Н. И., Коновалова Н. В. Состояние гемодинамики глаза у больных хориоретинитами в разные периоды активности воспаления .....	132
Черныш И. Г., Корсунская О. И. Целесообразность коррекции иммунных нарушений при аутоиммунной офтальмопатии .....	133
Чуй Е. В. Содержание сосудистого эндотелиального фактора роста в слезной жидкости у пациентов с тромбозом ветви центральной вены сетчатки на фоне лечения ранибизумабом .....	134
Шаповалова Т. О., Чагарин М. В., Уразов А. Ж., Кулик С. А., Корнєєва О. О., Ненюк Ю. В. Застосування препарату Афліберсепт при хоріоїдальній неоваскуляризації у хворих на ускладнену міопію високого ступеню .....	135

## 5. Діабетичні ураження очей. Вітреоретинальна хірургія

Веселовська З. Ф., Веселовська Н. М., Жеребко І. Б., Кухар Н. В. Интраоперационная профилактика премакулярных геморагий у хворих з ПДР .....	138
Гудзь А. С., Захаревич Г. Е. Вплив поліморфізмів гена vegfa на рівень у внутрішньоочній рідині васкулоендотеліального фактору росту при діабетичній ретинопатії .....	138
Гудзь А. С., Максимців М. Л. Реактивність тромбоцитів як фактор ризику розвитку діабетичної ретинопатії .....	139
Денисюк Л. И., Рыков С. А., Сук С. А., Венедиктова О. А. Комбинированное лечение диабетического макулярного отека у пациентов с препролиферативной диабетической ретинопатией .....	140
Духовенко Е. К., Черныш И. Г., Корсунская О. И., Дзюбенко Ю. Г. Возможность использования методики исследования зрительных вызванных потенциалов у пациентов с сахарным диабетом ....	141
Заволока О. В., Бездітко П. А., Мужичук О. П. Особливості лікування «синдрому сухого ока» у хворих на діабетичну полінейропатію .....	142
Легка І. Клінічний випадок лікування гемофтальму, який розвинувся на фоні діабетичної ретинопатії, в умовах офтальмологічного центру КЗ "Рівненська обласна дитяча лікарня" РОР .....	143
Малачкова Н. В., Комаровська І. В. Стан інсулінрезистентності на різних стадіях діабетичної ретинопатії у хворих на цукровий діабет 2 типу та ожиріння .....	144



Мальцев Э. В., Зборовская А. В., Дорохова А. Э. Очаговый характер изменений сетчатки кролика при диабетической ретинопатии, моделированной дитизином .....	145
Могілевський С. Ю., Бушуєва О. В. Зв'язок гаплотипу поліморфізмів rs759853 та rs9640883 гена AKR1B1 з розвитком діабетичної ретинопатії при цукровому діабеті 2 типу .....	146
Могілевський С. Ю., Коробова О. В., Петренко О. В., Ерьоменко О. А. Стан системи протеолізу при діабетичній ретинопатії у хворих на цукровий діабет 2 типу .....	147
Новицький І. Я., Смаль Т. М., Плевачук О. Ю. Периферична і радіальна ретиномія в хірургії відшарування сітківки, ускладненого вираженою вітреоретинальною проліферацією .....	148
Путиенко А. А., Асланова В.С., Элхадж Эмхамед Али Абдалслам Эмхамед. Разработка модели прогноза функционального результата лечения после интравитреальных вмешательств у больных пролиферативной диабетической ретинопатией .....	149
Путиенко А. А. Оценка исходного состояния зрительного анализатора перед интравитреальным вмешательством у больных пролиферативной диабетической ретинопатией .....	150
Сердюк В. М., Пилипенко Л. Ю. Вміст прозапальних хемоцитокінів в крові у хворих із діабетичною ретинопатією .....	151
Сердюк В. М., Іщенко В. А. Вміст лептину та фактору некрозу пухлин альфа в крові у хворих із діабетичною ретинопатією на тлі ожиріння .....	152
Тимофеев Н. Н., Устименко С. Б., Березнюк Л. Г., Гавура М. А. Возможные прогностические факторы рецидива гемофтальма после витрэктомии у больных сахарным диабетом .....	153
Уманец Н. Н. Вазопрولیферативні пухлиди сітчатки – клініка, діагностика, лікування .....	153
Фокина С. Н., Щербаков Б. Д., Гавура М. А. Анализ рефракционных результатов имплантации интраокулярных линз у пациентов с силиконовой тампонадой витреальной полости .....	154

## 6. Новоутворення органа зору. Реконструктивна хірургія

Бигун Н. М., Малецкий А. П., Дубкова В. И. Эффективность применение полимерно-углеродистого имплантата при реконструктивных операциях на орбите и окулоорбитальной области .....	158
Бузник О. І., Якименко С. А. Результати лікування патології слізозових шляхів .....	159
Буйко А. С. Эпидемиология и характеристика 1501 эпителиальных и меланоцитарных опухолей конъюнктивы (популяция пациентов, лечившихся в Институте ГБ и ТТ им. В. П. Филатова) .....	159
Вит В. В., Буйко А. С., Елагина В. А., Сафроненкова И. А. Импрессионная цитология как объективный метод диагностики меланоцитарных и эпителиальных опухолей конъюнктивы .....	161
Вит В. В., Хомякова Е. В., Малецкий А. П., Карлюга И. А. Клинико-экспериментальное обоснование применения радиоволнового ножа в лечении меланом иридоцилиарной и цилиохориоидальной областей .....	162
Гаврилюк С. Г. Опыт применения ботулинического токсина типа А в лечении одностороннего блефароспазма и гемифациального спазма. Варианты решения проблемы асимметрии лица ...	163
Жиляева Е. П., Науменко Л. В., Карман А. В. Фотодинамическая транспупиллярная термотерапия рецидива меланомы сосудистой оболочки глаза .....	163
Костенко П. А., Якименко С. А., Пасечникова Н. В., Насинник И. О. Первый опыт применения формоустойчивого орбитального имплантата NUBIPLANT™ .....	164
Лищенко В. Б., Левтюх О. В. Усовершенствования при резекции кости при наружной дакриоцисториностомии.....	165
Малецкий А. П., Величко Л.Н, Вит В.В., Богданова А.В. Коррекция иммунных нарушений индуктором интерферона при комбинированном лечении увеальной меланомы .....	166
Малецкий А. П. Возможные хирургические подходы при устранении обширных дефектов тканей век, окулоорбитальной и лобной областей: случаи из практики .....	167
Николюк А. М. Профілактика та корекція післяопераційних ускладнень у пацієнтів після блефаропластики нижньої повіки .....	167
Полякова С. И., Величко Л. Н., Богданова А. В., Цуканова И. В. Уровень экспрессии молекулярных маркеров активации лимфоцитов периферической крови у больных меланомой хориоидеи стадии T1 малых размеров .....	168
Сафроненкова И. А., Буйко А. С., Елагина В. А. Частота встречаемости и особенности клиники эпибьюбарных меланом по данным ГУ «Институт ГБ и ТТ им. В.П.Филатова НАМН Украины» .....	169
Сафроненкова И. А. Лечение злокачественных эпителиальных новообразований кожи век с биологически агрессивным течением (иммуногистохимические особенности) .....	170
Сердюк В. Н., Волок С. И. Результаты применения метода латеральной эвисцерации с имплантацией вкладыша импланта орбитального у больных терминальной болящей глаукомой .....	171
Якименко С. А., Бузник О. І., Костенко П. О., Хрустальова О. А. Методи і результати реконструкції посттравматичних деформацій повік .....	172

Якименко С. А., Костенко П. А., Бузник А. И., Хрусталёва Е. А. Применение высокочастотной электрорезки-сварки для трансконъюнктивальной блефаропластики нижних век .....	173
--	-----

## 7. Інновації в офтальмології

Анатычук Л. И., Науменко В. А., Задорожный О. С., Назаретян Р. Э., Мирненко В. В., Кобылянский Р. Р. Характер изменений эпibuльбарной и интраокулярной температуры при различных видах гипотермии (экспериментальное исследование) .....	176
Буйко А. С., Задорожный О. С. Термография наружной поверхности глаза в процессе проведения криодеструкции эпibuльбарных новообразований .....	177
Задорожный О. С., Гузун О. В., Братишко А. Ю., Кустрин Т. Б., Король А. Р., Науменко В. А. Влияние трансклеральной лазерной (1064 нм) циклодеструкции на температуру наружной поверхности глаза у пациентов с неоваскулярной глаукомой .....	178
Задорожный О. С., Гузун О. В., Братишко А. Ю., Насинник И. О., Науменко В. А. Термография наружной поверхности глаза у пациентов с неоваскулярной глаукомой .....	179
Кустрин Т. Б., Невская А. А., Король А. Р. Лечение субретинальных неоваскулярных мембран у пациентов с патологической миопией путем применения афлиберцепта (срок наблюдения 24 месяца) .....	180
Соболева И.А., Ладута Т.А. Лечение центральной хориоретинальной дистрофии и возрастной макулярной дегенерации путем субтенонового введения препаратов .....	181
Федченко С. А., Задорожный О. С., Король А. Р. Ультрaструктурные изменения хориоретинального комплекса кроликов после воздействия лазерного излучения с длиной волны 577 нм .....	182
Чечин П.П., Вит В.В., Гузун О.В., Релях В.С., Перетягин О.А. Факторы гипотензивного действия неодимовой трансклеральной контактно-компрессионной коагуляции цилиарного тела .....	183

## 8. Дитяча офтальмологія

Баринов Ю. В., Баринаова А. А. Дифференцированный подход к лечению гемангиом пери- и интраорбитальной локализации у детей .....	186
Боброва Н. Ф. Иридопротезирование – от высоких технологий к косметическому абсурду .....	187
Боброва Н. Ф., Дембовецкая А. Н. Формирование капсулярной диафрагмы при хирургии катаракты и аниридии .....	188
Боброва Н. Ф., Дембовецкая А. Н. Вторичные катаракты при ранней псевдофакии у детей .....	189
Боброва Н. Ф., Романова Т. В., Нестерец Е. Л. Результаты левитректомии осложненной увеальной катаракты у детей бимануальным подходом с одновременным субтеноновым введением кортикостероида .....	190
Боброва Н. Ф., Сорочинская Т. А., Левицкий И. М. Случаи рецидива ретинобластомы после успешной органосохраняющей терапии .....	191
Боброва Н. Ф., Сорочинская Т. А. Новообразования иридоцилиарной зоны у детей и подростков .....	192
Боброва Н. Ф., Трофимова Н. Б. Отдалённые результаты вискохирургии врождённой глаукомы у детей .....	193
Боброва Н. Ф., Трофимова Н. Б. Хирургия глаукомы приврожденной аниридии .....	194
Боброва Н.Ф., Сорочинская Т.А., Тронина С.А., Левицкий И.М. Повышение абластики и профилактика анофтальмического синдрома при энуклеации глаз с далекозашедшей ретинобластомой .....	195
Горбачёва Е. В., Мужичук Е. П. Комплексная терапия воспалительных заболеваний переднего отдела глаза у детей .....	196
Катаргина Л. А., Мазанова Е. В. Оценка морфометрических параметров зрительного нерва и сетчатки при врожденной аниридии и глаукоме у детей .....	197
Круглова Т. Б., Егиян Н. С. Особенности хирургической техники и результаты лечения детей с односторонними врожденными катарактами .....	198
Передистый А. Н., Степахина М. Э., Дербина Е. А., Пирич Т. Я. Опыт применения вискоэластиков при зондировании слезно-носового канала у детей грудного возраста .....	199
Рыков С. А., Баринов Ю. В., Баринаова А. А., Забродска А. Н. Витреоретинальные приемы в хирургии детских катаракт .....	200
Соболева И. А., Борисенко Ю. Ю. Результаты исследования пульсоксиметрии при проведении офтальмологического мониторинга у недоношенных детей .....	200
Тарнопольская И. Н., Щербаков Б. Д., Клопоцкая Н. Г., Майденко Е. Н., Степанова О. А., Ким О. М., Назарук А. Г. Наш опыт организации помощи детям с ретинопатией недоношенных .....	201
Тронина С. А., Боброва Н. Ф., Сорочинская Т. А. Спектр доброкачественных новообразований орбиты у детей .....	202
Федотова С. Г., Кацан С. В. Ранняя диагностика и прогнозирование ретинопатии недоношенных у детей группы риска .....	203

## 9. Аномалії рефракції та очорухового апарату

Бойчук И. М., Алуи Тарак. Состояние бинокулярного и стереоскопического зрения у больных с непостоянной формой расходящегося косоглазия до и после ортоптического лечения .....	206
Бойчук И. М., Мухина А. Ю. Стереозрение у детей с врожденной миопией и амблиопией с миопической рефракцией .....	207
Бруцкая Л. А. Клинические особенности миопии .....	208
Бруцкая Л. А. Очковая коррекция как профилактика развития сенсорномоторных нарушений ....	208
Бруцкая Л. А. Особенности лечения обскурационной амблиопии после экстракции врожденных катаракт ..	209
Бушуева Н. Н., Романенко Д. В. Результаты определения подвижности глаз и угла девиации при содружественном косоглазии новым методом автоматизированного анализа изображений глазных яблок .....	210
Бушуева Н. Н., Шакир Духаер., Кульбида М. П., Слободяник С. Б. Пупиллография у здоровых детей и подростков .....	210
Бушуева Н. М., Сенякіна А. С., Мартинюк С. В. Результати об'єктивного дослідження стану акомодативно-конвергентно-зіничної системи у дітей, хворих на акомодативну езотропію .....	211
Гаврилюк С. Г. Комбинированная миорелаксация медиальной экстраокулярной мышцы при ранее оперированном сходящемся косоглазии с остаточным углом. (Сочетание хирургической миотомии и открытой локальной денервации ботулиническим токсином типа А) .....	212
Грицай Т. О., Шкатула Т. Є., Шкатула П. Ю. Дворічний досвід використання нічних ортокератологічних лінз в корекції міопії .....	213
Ємченко В. І., Сердюченко В. І. Циклодевіація у хворих на косоокість з А-V-X-синдромами .....	214
Иваницкая Е. В. Применение оптической когерентной томографии у пациентов со сходящимся косоглазием .....	215
Кочина М. Л., Яворский А. В., Маслова Н. М. Факторные модели аккомодационно-конвергентной системы детей в процессе чтения .....	216
Кочина М. Л., Ковтун Н. М. Классификация поражений глазодвигательных мышц больных с горизонтальным косоглазием .....	216
Новицкий И. Я., Новицька С. І., Деревягін Д. О., Андріюк Я. В. Кирилична модифікація таблиці LogMar для відстані 5 метрів .....	217
Риков С.О., Мелліна В.Б. Динаміка показників контрастної чутливості у дітей зі співдружною косоокістю в процесі лікування призмовими окулярами .....	218
Рыков С. А., Алеева Н. Н. Исследование состояния бинокулярных функций при миопии у детей школьного возраста .....	219
Сердюченко В. И., Дегтярева Н. М., Грушко Ю. В. К вопросу о циклофузии .....	220
Сердюченко В. І., Желізняк М. Б. Дослідження мінімальної експозиції розпізнавання тест-об'єктів для оцінки зорового стомлення у школярів .....	221
Цыбульская Т. Е., Завгородняя Н. Г., Пашкова Е. Е. Фенотипические маркеры синдрома недифференцированной дисплазии соединительной ткани у детей с приобретенной близорукостью ...	222

## 10. Різне

Абашина Н. Н. Вивчення офтальмопатології у пацієнтів Львова та Львівської області з системними захворюваннями .....	226
Бурдейный С. И. Динамика изменений сагиттального размера глаза при депривационной миопии у крыс на фоне применения латанопроста .....	226
Веснина Н. А., Копань Л. В. Нарастивание ресниц, осложнения, рекомендации офтальмолога .....	227
Завгородня Н. Г., Костровська К. О., Костровський О. М. Досвід проведення ендоскопічної дакриоцисторіностомії .....	228
Закрутько Л. І., Горбань А. Є., Мислицький О. В. , Закрутько А. О., Колган Д. О. Інформаційне забезпечення та попит на якість впровадження наукової продукції в сфері охорони здоров'я України .....	229
Кресюн Н. В., Годлевський Л. С., Ляшенко А. В., Біднюк К. А., Нєнова О. М. Інформаційно-технічна система визначення стану очного дна .....	230
Лищенко В. Б., Левтюх О. В. Факторы местной иммунологической реактивности в оценке эффективности лечения пациентов с хроническим дакриоциститом .....	231
Могілевський С. Ю., Коробова О. В., Петренко О. В., Єрьоменко О. А. Удосконалення методів навчання лікарів-курсантів за темою «Діабетична ретинопатія» .....	231



BAUSCH + LOMB

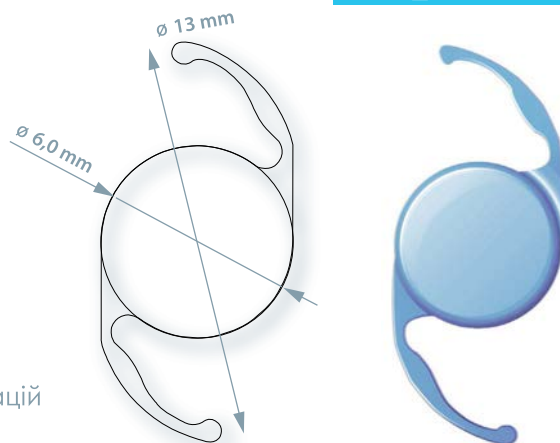
# FOCUSforce

АСФЕРИЧНА ІНТРАОКУЛЯРНА ЛІНЗА

Aspheric

## FOCUSforce Aspheric

- » Якісний гідрофобний матеріал та дизайн, що вже встиг зарекомендувати себе на ринку
- » Безабераційна асферична оптика для кращої якості зору та глибини фокусу
- » Однокомпонентна гідрофобна акрилова ІОЛ
- » Квадратний задній край для попередження ПЗК
- » Безабераційний дизайн для зменшення сферичних аберацій
- » Висока якість зору вдень і вночі



VALEANT

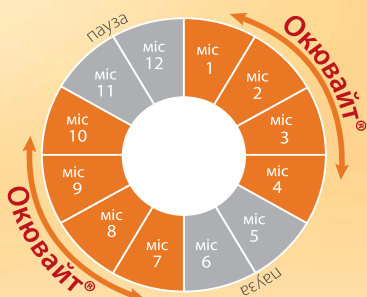
Сертифікат № PR.060-16. Дійсний до 3 серпня 2021 р. Видання №1. Сертифіковано з 04.08.2016 р. Дата реєстрації 4 серпня 2016 р. Інформація призначена для медичних працівників. ТОВ «Валеант Фармасьютикалз», вул. Підвисоцького Професора, 6-В, м. Київ, 01103, Україна. Реклама. Затверджено до друку 04.2017. FOC-UA1704-62-01

BAUSCH + LOMB

Bausch + Lomb – світовий лідер серед дієтичних добавок для очей<sup>1</sup>



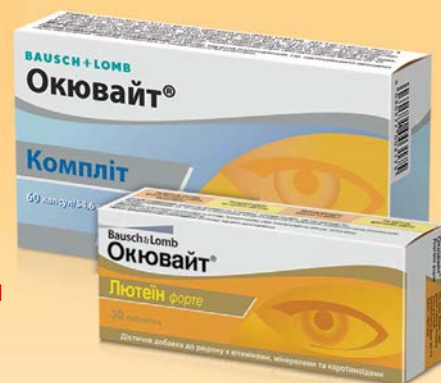- **ЗБЕРІГАЄ** гостроту зору
- **ПІДТРИМУЄ** зорові функції
- **ПОПЕРЕДЖАЄ** вікові зміни



**1 ТАБЛЕТКА/КАПСУЛА  
НА ДЕНЬ ДОПОМАГАЄ  
ЗБЕРЕГТИ ЗДОРОВ'Я ОЧЕЙ**

## ОКЮВАЙТ®

науковий підхід до збереження  
**ЗДОРОВОГО ЗОРУ!**



можна застосовувати при порушенні зору у хворих на цукровий діабет\*

Ефективність дієтичних добавок від Bausch+Lomb підтверджена кількома дослідженнями CARMA, LUNA, AREDS.<sup>2-7</sup>

Дієтична добавка, не є лікарським засобом. Висновок державної сан-епід. експертизи МОЗ України від № 05.03.02-03 / 76807 від 22.08.2013. ОКЮВАЙТ® – зареєстрована торгова марка Bausch + Lomb Incorporated. © 2012 Bausch + Lomb Incorporated.  
 1. Euromonitor International Limited, Ocular Nutritionals is as per Eye Health Supplements definition, which includes formulas to promote eye health or to help prevent macular degeneration. Measures are 2010 retail value figures at retail sales price. 2. SanGiovanni JP et al. Omega-3 long-chain polyunsaturated fatty acid intake and 12-y incidence of neovascular age-related macular degeneration and central geographic atrophy: AREDS 30, a prospective cohort study from the Age-Related Eye Disease Study. Am J Clin Nutr. 2009; 90:1601–1607. 3. Age-Related Eye Disease Study Research Group. The relationship of dietary carotenoids and vitamin A, E and C intake with age-related macular degeneration in a case-control study: AREDS 22. Arch Ophthalmol. 2007; 125:1225–1232. 4. Age-Related Eye Disease Study Group. A randomized, placebo-controlled, clinical trial of high-dose supplementation with vitamins C and E, beta carotene, and zinc for age-related macular degeneration and vision loss: AREDS 11. Arch Ophthalmol. 2003; 121:1621–1624. 6. Triesschmann M et al. "Changes in macular pigment optical density and serum concentrations of its constituent carotenoids following supplemental lutein and zeaxanthin: The LUNA study" (2007). Exp Eye Res; 84:718>728. 7. U. Chakravarthy, S. Beatty, M. Stevenson and the CARMA study group: Functional and Morphological Outcomes in the CARMA Clinical Trial. Invest Ophthalmol Vis Sci 2009; 50: E>Abstract 1257. \* Інструкція по вживанню Окювайт® Лютенін форте  
 Реклама. Затверджено до друку 27.04.2017, RAF OCU-UA1704-63-01

VALEANT

ТОВ «ВАЛЕАНТ ФАРМАСЬЮТИКАЛЗ»  
вул. Професора Підвисоцького, 6-В, Київ, 01103

BAUSCH + LOMB

# 1

**Діагностика та  
лікування патології  
рогівки**

**Кератопластика,  
кератопротезування**

**Рефракційна хірургія**

---

**Corneal Pathology**

**Keratoplasty**

**Keratoprosthesis**

**Refractive Surgery**

---

## Медико-социальные аспекты инвалидности вследствие патологии роговицы в Украине

**Алифанова Т. А., Дрожжина Г. И., Гайдамака Т. Б., Осташевский В.Л., Коваль О.М.**

*ГУ “Украинский государственный НИИ медико-социальных проблем инвалидности МЗО Украины” (Днепропетровск, Украина)*

*ГУ «Институт глазных болезней и тканевой терапии им. В. П. Филатова НАМН Украины» (Одесса, Украина)*

**Актуальность.** По данным ВОЗ, среди причин слепоты в мире, помутнения роговицы составляют 5,0%, в связи с указанным, представляет интерес анализ инвалидности, факторов и условий инвалидизации больных с патологией роговицы в Украине.

**Цель исследования.** Дать эпидемиологическую характеристику первичной инвалидности вследствие патологии роговицы в Украине, определить основные причины инвалидизации этого контингента больных.

**Материал и методы исследования.** Эпидемиологическая ситуация инвалидности вследствие патологии роговицы и причины инвалидности изучены на основании данных: статистической отчетности специализированных офтальмологических и двух профильных МСЭК Украины за 1987-2016 годы; аналитико-информационного справочника “Основные показатели инвалидности и деятельности медико-социальных экспертных комиссий Украины” (1996-2016 годы); анализа историй болезни пациентов, которым проводились кератопластика и трансплантации амниотической оболочки за период 1987-2016 годы в ГУ «Институт глазных болезней и тканевой терапии им. В. П. Филатова НАМН Украины».

**Результаты исследования.** Динамика статистических показателей первичной инвалидности за последние три десятилетия (1987-2016 гг.), свидетельствует о росте уровня инвалидности вследствие заболеваний роговицы в два с половиной - три раза. Если в конце XX столетия отмечалось снижение удельного веса больных с патологией роговицы среди первичных инвалидов по зрению до 1,7-1,9 %, то на рубеже веков, начиная с 1998 года, наблюдается его постепенное увеличение до 4,4-4,6 %.

Следует отметить, что в действительности процент инвалидов с патологией роговицы в контингенте первично освидетельствованных значительно выше за счёт больных с последствиями травм глаза - рубцовыми изменениями, бельмами, стойкими помутнениями роговицы, которые составляют около 5-6% в общей совокупности инвалидов.

Таким образом, процент инвалидов с последствиями болезней и травматических повреждений роговицы примерно равен 10 процентам.

Анализ факторов и причин инвалидизации больных с патологией роговицы показывает, что наибольшее влияние на ее формирование оказывают своевременность и качество восстановительного лечения.

Как показывают исследования, основным эффективным способом лечения стойких помутнений роговицы, которые приводят к значительному снижению зрительных функций, является кератопластика - сквозная, полновозрастная и др. Анализ восстановительного лечения больных в НИИ глазных болезней им. В. п. Филатова показал: с 1987 по 1996 год в отделении микрохирургии патологии роговицы было выполнено 3118 кератопластик (в среднем 311 за год); с 1999 года по 2016 год включительно отмечается значительное снижение кератопластик (в среднем 186-190 за год). Эта тенденция обусловлена принятым в 1999 году «Законом о трансплантации», который практически сделал невозможным получение донорского материала для кератопластики в Украине в достаточном количестве.

Таким образом, динамические наблюдения первичной инвалидности вследствие патологии роговицы в сопоставлении с качеством лечения выявили достоверную зависимость между уровнем инвалидности и количеством выполненных операций - кератопластик.

Положительная тенденция в решении вопроса пересадки роговицы наметилась с 2014 года в связи с открытием банка роговицы на базе Днепропетровской областной клинической офтальмологической больницы. Однако высокая стоимость донорского трансплантата делает этот вид хирургической помощи малодоступным для широких слоев населения страны.

Безусловно, на уровень инвалидности вследствие патологии роговицы влияет и ряд других факторов: экономических (высокая стоимость фармакологических препаратов, расходных материалов для оперативного лечения), медицинских (отсутствие единого государственного реестра лиц, нуждающихся в оперативном лечении на роговицы, эффективной системы диспансеризации), социальных (отсутствие системы регулирования социальной и государственной помощи на период медицинской и трудовой реабилитации).

Таким образом, проведенные исследования выявили высокую нуждаемость (каждый десятый первичный инвалид по зрению) в обеспечении инвалидов современными видами хирургического лечения патологии роговицы. С целью профилактики слепоты необходимо решение вопросов организации и доступности трансплантации роговицы на государственном законодательном уровне.

---

## The medical social aspects of disability due to corneal pathology in Ukraine

*Alifanova T. A., Drozhzhyna G. I., Gaidamaka T. B., Ostashevskii V. L., Koval O. M.*

*Ukrainian State Institute of Medical and Social Problems of Disability Ministry of Public Health of Ukraine, Filatov Institute of Eye Diseases and Tissue Therapy of the NAMS of Ukraine (Dnipro, Odessa, Ukraine)*

The authors have given the epidemiological characteristics of primary disability due to corneal pathology in Ukraine and identified the main causes of disability in these patients. Primary disability over the past three decades (1987-2016) shows the growth of levels of disability due to diseases of the cornea 2.5-3 times, from 1.7-1.9% to 4.4-4.6%. Analysis of treatment at the SI «The Filatov Institute of Eye Diseases and Tissue Therapy NAMS of Ukraine» showed that 3118 keratoplasty were performed in the department of pathology of the cornea within 1987- 1996 (311 per year); from 1999 to 2016, there was a significant decrease in keratoplasty quantity (186-190 per year). In order to prevent blindness it is necessary to solve problems of the organization and the availability of corneal transplantation at the state legislative level.

---

## До питання етіології та лікування крайового кератиту

*Андрюшкова О. О., Грїжимальська К. Ю., Жмудь Т. М.*

*Вінницький національний медичний університет ім. М.І. Пирогова (Вінниця, Україна)*

**Актуальність.** Особливе місце серед запальних захворювань повік займають блефарити, викликані кліщем роду *Demodex*. Продукти їх життєдіяльності провокують запальні процеси. Кліщ мешкає у волосяних цибулинах, сальних залозах та вивідних протоках мейбомієвих залоз. Внаслідок цього порушується функція останніх, що супроводжується порушенням стану ліпідного шару сльози. Виникає синдром сухого ока, кератит, епісклерит.

**Метою** роботи було підвищення ефективності лікування крайового кератиту індукованого заднім демодекозним блефаритом.

**Матеріал і методи.** Під наглядом знаходились 11 хворих (10 очей) 7 жінок і 4 чоловіка у віці 41-60 років. Проводились лабораторне дослідження вій на наявність мікроскопічних кліщів, посів з кон'юнктиви на мікрофлору і чутливість до антибіотиків, проба Ширмера, біомікроскопія, флюоресцеїнова проба, візометрія, офтальмоскопія. Крім протипаразитарних препаратів, антибіотиків широкого спектру дії в комплексну терапію включили гігієну повік вологими серветками блефаклін та інстиляції крапель Теалоз-Дуо.

**Результати.** У всіх хворих при мікроскопічному дослідженні вій були виявлені кліщі роду *Demodex folliculorum*. При мікробіологічному дослідженні був виділений *S.epidermidis*. При біомікроскопії – лусочковий блефарит, мейбоміт. На рогівці - крайовий кератит, що починався з одного інфільтрату біля лімбу і в подальшому розповсюджувався по лімбі. Проба Ширмера більше 5 хв. В результаті лікування з 4 дня інфільтрати по рогівці зменшувалися в розмірі і починалась епітелізація ерозії. Явища блефариту під впливом лікування зникали на 8-10 день. Однак хворі продовжували терапію до 3 тижнів. В подальшому інстиляції Теалоз-Дуо рекомендували використовувати при появі скарг на відчуття стороннього тіла і сухого ока.

**Висновки.** Таким чином, за нашими даними, однією з причин крайового кератиту є задній демодекозний блефарит. Лікування крайового кератиту, спричиненого заднім демодекозним блефаритом, має включати: протипаразитарні, антибактеріальні краплі, гігієну повік (серветки блефаклін) та інстиляції крапель з тригалозою (Теалоз-дуо), що сприяє швидкому зникненню проявів захворювання та нормалізації роботи мейбомієвих залоз та стимулює епітелізацію рогівки.

---

## To the question of etiology and treatment of marginal keratitis

*Andrushkova O. A., Hrizhymalska K. Yu., Zhmud T. M.*

*National Pirogov Memorial Medical University (Vinnytsya, Ukraine)*

A special place belongs to inflammatory diseases of the eyelashes. One of these diseases is demodex, which can run as blepharitis, keratitis, episcleritis. To assign a rational treatment, the doctor must deliver a true diagnosis. The most informative is laboratory testing for the eyelash mites. The main goal of treatment is the destruction of mites. It uses acaricidal preparations. Treatment can be general and local. It is necessary to hold them in parallel. Additionally, the doctor may prescribe reparants, antihistamines, antibiotics, agents that enhance the immune system. In this regard, ophthalmologists today are in search for optimal treatment regimens for demodex defeats of the eyelids.



---

## Клінічна оцінка ефективності комплексної терапії аденовірусних уражень очей

**Антонюк Т. Н., Кукуруза Т. Ю.**

*Вінницький національний медичний університет ім. М. І. Пирогова (Вінниця, Україна)*

**Актуальність.** Проблема діагностики і лікування пацієнтів з аденовірусними кератокон'юнктивітами протягом багатьох років залишається актуальною для офтальмології. Аденовірусні ураження очей не тільки стають причиною тимчасової втрати працездатності, а також призводять внаслідок запального процесу до патологічних змін: помутнінь рогівки різної інтенсивності, хронізації процесу, появи рецидивів, виникненню токсико-алергічних реакцій, синдрому «сухого ока».

Лікування хворих з аденовірусними формами уражень очей з врахуванням особливостей патогенезу вірусної інфекції, різноманітності клінічних проявів являє собою певні труднощі. Загальноприйняті принципи терапії і клінічний досвід передбачають комплексний підхід до лікування аденовірусних кератокон'юнктивітів.

**Мета дослідження.** Клінічна оцінка ефективності комплексної терапії аденовірусних кон'юнктивітів з застосуванням інтерферону альфа-2b рекомбінантного та нестероїдних протизапальних препаратів.

**Матеріал та методи.** Під спостереженням знаходились 36 хворих з аденовірусними кон'юнктивітами (65 очей), серед них 14 жінок та 18 чоловіків, у віці від 18 до 60 років. У 26 хворих процес був двобічним, у 6- однобічним. Було сформовано 2 групи: контрольна група включала 14 хворих, які отримували лікування із дезінфікуючих крапель, рекомбінантного інтерферону – окоферону, а також гелю - вірган. В основній групі замість вищезазначених препаратів, окрім антибіотиків, застосовували інтерферон альфа-2b рекомбінантний у вигляді 5-6 кратних інстиляцій та з 3-4 доби включали краплі на основі диклофенаку. Загальне лікування хворих обох груп було однаковим і включало антигістамінні препарати і вітаміни групи В. Групи були розподілені по характеру ураження кон'юнктиви, віку та статі. Для діагностики всім пацієнтам проводили комплексне офтальмологічне обстеження, яке включало візометрію, біомікроскопію, флюоресцеїновий тест, тест Ширмера, час розриву слизової плівки (тест Норна).

**Результати.** Визначено позитивний вплив інтерферону альфа-2b рекомбінантного та нестероїдних протизапальних препаратів на клінічні показники у хворих з аденовірусними кон'юнктивітами. Виявлено зменшення гіперемії кон'юнктиви в середньому на  $4\pm 0,5$  раніше в порівнянні з групою контролю. Розсмоктування фолікулів в основній групі відбувалось на  $3,5\pm 0,6$  раніше порівняно з групою контролю. В основній групі хворих з важкими формами ураження рогівки, іридоцикліту не спостерігалось, в контрольній - з 6-7 дня спостерігалось виникнення поверхневих епітеліальних та субепітеліальних інфільтратів (у 46%), резорбція яких іноді тривала до 4-х місяців, і викликала на протязі всього періоду лікування зниження гостроти зору до 0,7-0,5 н/кор. Клінічне видужання хворих в основній групі відбулось на  $4\pm 0,35$  дні раніше, ніж в групі порівняння.

**Висновки.** Застосування інтерферону альфа-2b рекомбінантного в комбінації з нестероїдними протизапальними крапельними препаратами в комплексній терапії хворих з аденовірусними кон'юнктивітами призводить до скорочення терміну видужання хворих і попереджає виникнення рогівкових ускладнень.

## Clinical assessment of efficacy of a complex therapy for adenovirus diseases of the eye

*Antoniuk T. N., Kukuruz T. Yu.*

*National Pirogov Memorial Medical University (Vinnytsya, Ukraine)*

The use of recombinant interferon alfa-2b in combination with non-steroidal anti-inflammatory drops in the treatment of patients with adenoviral conjunctivitis leads to a reduction in patients recovery terms and prevents the occurrence of corneal complications.

## Эндотелий роговицы как модель старения тканевой системы

**Артемюв А. В., Неверова О. Г., Ильина С. И.**

*ГУ «Институт глазных болезней и тканевой терапии им. В.П. Филатова НАМН Украины» (Одесса, Украина)*

**Актуальность.** Закон старения Б. Гомперца является одной из немногих математических моделей в медицине и биологии, имеющей практическое подтверждение. Он широко используется при демографических и экспериментальных исследованиях продолжительности жизни. Закон рассматривает старение как неспособность противостоять разрушению, так что в каждый момент времени жизнеспособность снижается пропорционально ей самой, а смертность экспоненциально нарастает с возрастом. Согласно этому, в сложном организме существуют элементарные структуры, утрачиваемые на протяжении жизни «пропорционально себе», тем самым увеличивая вероятность смерти всего организма. Это же относится и к отдельным органам и тканям, которые стареют вместе с организмом, согласно единому закону. Эндотелий роговицы является фактически единственной тканевой сис-

---

темой, доступной тотальному контролю с помощью эндотелиальной микроскопии за изменением количественных и качественных параметров клеток, что делает её удобной моделью для изучения возрастных изменений.

**Цель.** Целью работы явилось изучение возрастных изменений плотности клеток эндотелия роговицы в аспекте математической модели старения.

**Материал и методы.** Проанализированы данные о плотности эндотелиальных клеток 286 роговиц, полученных из глазного банка от 196 трупных доноров для проведения сквозных и послойных кератопластик. Плотность эндотелиальных клеток на 1 мм<sup>2</sup> была определена с помощью мультианализирующего эндотелиального микроскопа для глазных банков.

**Результаты.** Плотность клеток эндотелия роговицы по возрастным группам составила: 21-30 лет – 4700-1800 кл/мм<sup>2</sup> ( $M \pm m = 3560 \pm 470$ ,  $n=19$ ); 31-40 лет - 3700-2700 кл/мм<sup>2</sup> ( $M \pm m = 3380 \pm 170$ ,  $n=19$ ); 41-50 лет - 3900-1800 кл/мм<sup>2</sup> ( $M \pm m = 3100 \pm 290$ ,  $n=53$ ); 51-60 лет - 3800-1800 кл/мм<sup>2</sup> ( $M \pm m = 2970 \pm 360$ ,  $n=110$ ); 61-70 лет - 3500-1900 кл/мм<sup>2</sup> ( $M \pm m = 2850 \pm 250$ ,  $n=85$ ). Из представленных данных видна связь между возрастом и плотностью клеток эндотелия роговицы. Несомненно, что уменьшение количества (плотности) клеток ослабляет функциональные возможности тканевой системы. Данный показатель хорошо известен в кератотрансплантологии, и на него ориентируются как на один из главных критериев при отборе донорской роговицы. Однако здесь мы обращаем внимание на совпадение математической величины, символизирующей потерю жизненной силы в формуле Гомперца, с биологической константой, характеризующей потерю клеток в тканевой системе. Для эндотелия роговицы численное значение этой константы, вычисленное из представленных данных, соответствует примерно 0,6% в год и не меняется на протяжении всего периода от 20 до 70 лет. Это свидетельствует о том, что потеря функциональных способностей эндотелия роговицы, по сути, означающая его старение, происходит по закону экспоненциально распадающихся систем. Иначе говоря, элиминация эндотелиальных клеток является возраст-независимым процессом. Для подобных систем существует лишь средняя продолжительность жизни, определяемая как величина, обратная константе распада. Последняя, в свою очередь, определяется как вероятность гибели клетки в тканевой системе, т.е. в нашем случае она равняется  $0,6/100 = 0,006$ . Отсюда средняя продолжительность жизни для клеток эндотелия роговицы может быть оценена примерно в 166 лет ( $1/0,006$ ). Это косвенно указывает на то, что жизненный резерв эндотелия роговицы значительно выше, чем у тканевых систем, определяющих продолжительность жизни организма.

**Вывод.** Не вызывает сомнения, что уменьшение клеточной численности ведёт к потере функциональных способностей - жизненной силы. Именно этот принцип отражает такая тканевая система, как эндотелий роговицы, возрастное изменение которой можно рассматривать как модель старения тканей в организме. На примере эндотелия роговицы можно увидеть биологический смысл математического закона Гомперца в виде связи между экспоненциальным возрастанием вероятности смерти организма и экспоненциальным снижением жизнеспособности отдельных тканей.

## The endothelium of the cornea as a model of tissue system aging

Artemov A. V., Neverova O. G., Ilyina S. I.

SI "Filatov Institute of Eye Diseases and Tissue Therapy of the NAMS of Ukraine" (Odessa, Ukraine)

The endothelium of the cornea is in fact the only tissue system available to total control of quantitative and qualitative changes in cells via endothelial microscopy, which makes it a convenient model for studying age-related changes. The data on the density of endothelial cells of 286 corneas obtained from an eye bank from 196 cadaveric donors for penetrating and lamellar keratoplasty was analyzed. The corneal endothelium is that tissue system the example of which can demonstrate how a reduction of a cell number leads to a loss of functional capacities of a tissue. Thereupon, age-related changes in the number of corneal endothelial cells can be considered as a model of aging organism tissues. Through the corneal endothelium, it is possible to see a biological sense of the mathematical Gompertz' law in the form of relation between an exponential increase of organism death probability and an exponential decrease in viability of separate tissues.

## Дослідження ефективності лікування синдрому сухого ока, викликаного контактними лінзами

Безкоровайна І. М.

Вищий державний навчальний заклад України "Українська медична стоматологічна академія" (Полтава, Україна)

**Актуальність.** Стрімкий розвиток науково-технічного прогресу веде до зростання аномалій рефракції. За даними ВООЗ, практично кожен третій у світі страждає короткозорістю. Використання контактних лінз для корекції міопії на сьогодні є досить поширеним і комфортним, особливо серед молоді. Однак одним із найбільш частих ускладнень тривалого використання контактних лінз стає синдром сухого ока.

**Мета.** Дослідити ефективність лікування синдрому сухого ока у користувачів контактних лінз.

---

**Матеріал і методи.** Обстежено 86 студентів-добровольців, що користуються м'якими контактними лінзами у віці від 20 до 32 років. Серед обстежених у 92% виявлено прояви вторинного синдрому сухого ока різного ступеня вираженості. Використовувалися: візометрія, рефрактометрія, біомікроскопія до та після профарбовування флюоресцеїном, проби Ширмера, Норна.

**Результати.** Для лікування застосовували безконсервантний розчин натрієвої солі гіалуронової кислоти (торгівельна назва Окутіарз). Суб'єктивне покращення стану починалося вже на 9-й день лікування та полягало в зменшенні кількості скарг. Покращення клінічних ознак змін кон'юнктиви на 10 день відбулося в 45% досліджуваних та на 20-й день у 93%, що полягало в поступовому зникненні гіперемії та набряку бульбарної кон'юнктиви. Показники сльозопродукції за результатами проби Ширмера підвищилися в середньому з  $3,4 \pm 0,4$  до  $9,5 \pm 0,7$  мм ( $p < 0,05$ ). Стабільність перикорнеальної слізної плівки підвищилась у середньому з  $2,2 \pm 0,23$  до  $6,85 \pm 0,15$  с ( $p < 0,05$ ).

Таким чином, ці та інші показники свідчили про значну та стабільну ефективність використання препарату для лікування вторинного синдрому сухого ока. Важливою була можливість використання препарату в тому числі у осіб, що носять контактні лінзи.

**Висновок.** Безконсервантний розчин натрієвої солі гіалуронової кислоти може бути рекомендований для лікування синдрому сухого ока у користувачів контактних лінз та з метою профілактики його виникнення.

## Investigation of efficacy of treatment of dry eye syndrome caused by contact lenses

*Bezkorovayna I. M.*

*Ukrainian Medical Stomatological Academy (Poltava, Ukraine)*

**Materials and methods:** 86 students with secondary dry eye syndrome participated in the study. Shirmer, Norn tests, biomicroscopy before and after fluorescein were carried out. **Results:** Positive effect of treatment with unconservative form of hyaluronic acid in eye drops was registered upward 9-th day. It consists in decrease or dissolution of symptoms. Indicators of lacrimation according to the results of Schirmer test increased at average from  $3.4 \pm 0.4$  mm to  $9.5 \pm 0.7$  mm ( $p < 0.05$ ). **Conclusion:** Unconservative solution of hyaluronic acid sodium salt can be recommended for the treatment of dry eye syndrome for contact lense users and to prevent its occurrence.

## Ургентна допомога при виразках рогівки

*Биховець І. І., Шевчик В. І., Биховець М. Ю.*

*КЛПЗ „Чернігівська обласна лікарня” (Чернігів, Україна)*

**Актуальність.** Патологія рогівки займає одне з ведучих місць серед захворювань, що призводять до слабозорості та сліпоти. В Чернігівській області серед госпіталізованих хворих патологія рогівки займає 5 місце, з них 17% госпіталізовані з виразкою рогівки в різних стадіях прогресування, загрозою перфорації та перфорацією рогівки. В ургентній хірургії недостача або відсутність донорського матеріалу значно впливає на якість лікування та результат.

**Мета.** Проаналізувати ефективність аутосклеропластики в комбінації з лікувальним покриттям аутокон'юнктивою по Кунту для надійного закриття дефекту рогівки з метою збереження ока та можливість проведення в майбутньому реконструктивних операцій.

**Матеріал і методи.** Лікувальна кератопластика проводилася трьома методами – аутосклеральним лоскутом у вигляді окремого шару, викроєного на  $\frac{1}{2}$  товщини склери та фіксованого вузловими погрузними швами до рогівки при центральних виразках невеликого розміру; аутосклеральним лоскутом на ніжці від лімбу при периферичних виразках; двома зустрічними аутосклеральними лоскутами на ніжці від лімбу, які з'єднувалися між собою на верхівці рогівки вузловими швами. Операцію закінчували аутокон'юнктивальною пластикою по Кунту, в одному випадку - тимчасовою блефарографією на 2/3 довжини повік. Місцево призначали антибактеріальні (офтаквікс, вігамокс, флоксал), нестероїдні протизапальні лікарські засоби (неванак, медролгін) та препарати, що покращують регенерацію (візілотон, корнергель, солкосеріл гель), парабульбарно розчини антибіотиків, кортикостероїди. В короткий термін хворі виписувалися зі стаціонару на подальше амбулаторне лікування.

**Результати.** Методики застосовані у 12 пацієнтів: 1-з проникаючим пораненням з дефіцитом тканини рогівки, 3 – з центральним виразками рогівки, 3 – з периферичними виразками рогівки, 2 – з перфорацією рогівки, 1 – з ризиком перфорації (десцеметоцеле), 1 – з нейропаралітичним кератитом, 1 – виразка рогівки на фоні герпетичного кератиту. В післяопераційному періоді аутосклеральний клапоть та кон'юнктива займали стабільне положення, в строки 1-1,5 міс кон'юнктива сповзала до лімбу, утримуючись довше на ділянках виразки, сформувалося епітелізоване васкуляризоване помутніння рогівки.

**Висновки.** Аутосклеропластика дефектів рогівки в комбінації з покриттям кон'юнктивою по Кунту може використовуватися в ургентній мікрохірургії ока, дозволяє зберегти око як орган та дає можливість провести в майбутньому реконструктивну хірургію. Аутоматеріали не мають антигенної реакції та завжди доступні.

---

## Urgent help for corneal ulcers

*Bykhovets I. I., Szewczyk V. I., Bykhovets M. Yu.*

*CMPI "Chernihiv Regional Hospital" (Chernigov, Ukraine)*

**Relevance:** Corneal Pathology takes one of the topical places among diseases which lead to blindness. The deficiency or absence of donor material significantly affects the quality of treatment and treatment effective emergency surgery. **Objective:** To analyze the effectiveness of autoplasmic sclerotherapy in combination with medical coverage with conjunctival autograft by Kunt for secure closure of the cornea defect to preserve the eye as organ and for the possibility of future reconstructive operations. **Material and Methods:** Therapeutic keratoplasty was performed by three methods: by autoscleral flap as a separate layer, carved out to  $\frac{1}{2}$  of the sclera thickness and fixed to cornea by nodal submersible sutures in case of small central ulcers; by autoscleral flap on the leg of the limb in case of peripheral ulcers; by two counter autoscleral flaps on the leg of the limb, flaps were interconnected by nodes on the surface of the cornea ulcer. The operation ended with conjunctival autograft by Kunt, and in one case with temporary blepharorrhaphy 2/3 of eyelids length. In short terms patients were discharged from hospital for further outpatient treatment. **Results:** Methods were used in 12 patients: 1- with penetrating injury of cornea tissue deficits, 3 –with central corneal ulcers, 3 –with peripheral corneal ulcers, 2 - with corneal perforation, 1 - with the risk of perforation (descemetocoele), 1- with neuroparalytic peripheral keratitis, 1- with corneal ulcer on the background of herpetic keratitis. In the postoperative period autoscleral flap and conjunctiva occupied stable position. In 1-1.5 month, the conjunctiva slipped down to limb, keeping longer in areas of ulcers, and vascularized epithelial corneal opacity was formed. **Conclusions:** autoplasmic sclerotherapy in combination with medical coverage with conjunctival autograft by Kunt can be used in emergency eye microsurgery; it allows to save an eye as organ and makes it possible to conduct future reconstructive surgery. Autograft has no antigenic response and is always available.

---

## Лечение травматических эрозий роговицы

*Воскресенская Л. К., Ряднова В. В., Воскресенская А. В.*

*Высшее государственное учебное заведение Украины «Украинская медицинская стоматологическая академия» (Полтава, Украина)*

**Актуальность.** Проблема травматических эрозий роговицы является актуальной особенно в весенний и осенний периоды года. В результате травм роговицы нарушается ее структура, что в свою очередь приводит к снижению зрения. Поиск эффективных методов терапии травматических повреждений роговицы, которые ускоряют процессы регенерации и при этом способствуют восстановлению функций роговицы, является актуальным и в наше время. Перспективным для изучения является применение в комплексной терапии травматических эрозий роговицы гипотонической эмульсии препарат Катионорм, который обладает свойством пролонгировать время контакта препаратов с поверхностью глаза. Это имеет важное значение в связи с тем, что большинство препаратов очень быстро вымываются из конъюнктивальной полости и с поверхности роговицы. Препарат Катионорм представляет собой наноземлю, содержащую положительно заряженные полярные частицы, в которых могут быть растворены другие действующие вещества, что приводит к более длительному воздействию препаратов, применяемых в лечении травматических эрозий роговицы.

**Цель исследования.** Целью данного исследования является изучение возможности применения препарата Катионорм в комплексной терапии травматических эрозий роговицы.

**Материал и методы.** Исследование проводилось на базе кафедры оториноларингологии с офтальмологией ВГУЗУ «УМСА». Клинические исследования проводились на 35 больных с травматическими эрозиями роговицы. Возраст наблюдаемых больных от 18 до 45 лет. Всем больным проводилась обычная схема обследования: исследования остроты зрения до и после лечения, метод бокового освещения, биомикроскопия, исследование микрофлоры конъюнктивы, исследование чувствительности роговицы, флюоресцентная проба.

Больные были разделены на 3 группы. 1 группа – контрольная – 15 больных (15 глаз). Пациенты контрольной группы получали обычное лечение, включающее в себя антибактериальную терапию (антибиотики), препараты стимулирующие репаративные процессы – солкосерилловый гель, рассасывающую терапию. 2 группу составили 10 больных (10 глаз), у которых к традиционной терапии добавили препарат полипептида деларгин в концентрации 1000 мг/мл. 3 группа – 10 больных (10 глаз), в которой к проводимому лечению добавили препарат Катионорм.

**Результаты.** Нами получены следующие результаты: роговичный синдром сохраняется у больных 1 группы в течение  $9,9 \pm 0,23$  дней, во 2 группе ( $7,8 \pm 0,68$ ) и в 3 группе ( $6,5 \pm 0,67$ ), соответственно. Процесс эпителизации у больных 1 группы протекал в течение ( $8,25 \pm 0,42$ ) дней, во 2-ой группе ( $7,05 \pm 0,4$ ) и в 3 группе ( $6,05 \pm 0,67$ ). Клинические признаки резорбции инфильтратов у больных 2 и 3 групп проходили на 2-3 дня раньше, чем у больных 1 группы (1 группа –  $8,72 \pm 0,72$ ; 2 группа –  $6,54 \pm 0,83$  группа –  $4,3 \pm 0,65$ ).

---

**Выводы.** Полученные нами данные свидетельствуют о том, что деларгин положительно влияет на степень реактивного отека роговицы, активизирует ее регенерацию. Применение препарата Катионорм ускоряет процессы восстановления чувствительности роговицы, а также ее эпителизацию. Проведенные нами исследования свидетельствуют об эффективности применения деларгина и препарата Катионорм в лечении травматических эрозий роговицы.

### **Treatment of traumatic corneal erosions**

*Voskresenskaya L. K., Ryadnova V. V., Voskresenskaya A. V.*

*Higher state institution of Ukraine "Ukrainian Medical Dental Academy" (Poltava, Ukraine)*

Treatment of traumatic corneal erosions includes medicines of polypeptide delargin and Kationorm that largely accelerates repair processes and helps to reduce the intensity of destructive processes in traumatic corneal erosion. Their use in adjuvant therapy greatly reduces the duration of treatment in comparison with conventional methods.

---

### **Хирургическое лечение больных с расплавлением роговицы при токсическом эпидермальном некролизе**

*Гайдамака Т. Б., Дрожжина Г. И., Серода Е. В., Тройченко Л. Ф., Иванова О. И.*

*ГУ «Институт глазных болезней и тканевой терапии им. В.П.Филатова НАМН Украины» (Одесса, Украина)*

**Актуальность.** Синдром Лайелла – токсический эпидермальный некролиз, описанный Аланом Лайеллом впервые в 1956 году, является острым, потенциально опасным для жизни заболеванием, которое возникает, как правило, как реакция на лекарственный препарат (антибиотик, протиковоспалительный, антидепрессант, сульфаниламид и др.). Осложнения со стороны органа зрения могут привести к потере зрения у 50% выживших больных. Синдром сухого глаза развивается в 46% случаев. У пациентов с синдромом Лайелла развиваются язвы роговицы, выворот век и заворот век, трихиаз и другие.

**Цель.** Анализ результатов хирургического лечения роговицы при деструктивных кератитах у больных токсическим эпидермальным некролизом.

**Материал и методы.** Под нашим наблюдением находились два пациента с токсическим эпидермальным некролизом (4 глаза). Больная С., 17 лет, острый процесс развился в 2012 году во время лечения вирусной инфекции. Больная Г., 49 лет, заболела в 2014 году в связи с приемом антидепрессантов. В остром периоде у обеих пациенток удалось купировать воспалительный процесс. Через год после начала заболевания после длительной ремиссии у обеих пациенток наступило обострение воспалительного процесса в связи с инфекционным кератитом, при этом наблюдалось осложненное течение с образованием язвы роговицы, расплавлением ее и перфорацией, в связи с чем было проведено хирургическое лечение.

Мы выполнили следующие операции - у больной С. были произведены: на левом глазу – трансплантация амниотической мембраны (ТАМ) с удалением гиперплазированной грануляционной ткани, послойная аллотрансплантация роговицы, послойная аллотрансплантация роговицы с биологическим покрытием ТАМ в сочетании с блефароррафией; на правом глазу – ТАМ с использованием сэндвич-техники, ступенчатая сквозная кератопластика с полным покрытием роговицы конъюнктивой и блефароррафией. У больной Г. на левом глазу произведены – послойная кератопластика в сочетании с биологическим покрытием, покрытие амниотической мембраной в сочетании с частичным покрытием роговицы конъюнктивой, факэмульсификация катаракты с имплантацией ИОЛ; на правом глазу – послойная кератопластика в сочетании с ТАМ, факэмульсификация.

Пациенты получали местную и системную противовоспалительную терапию, при наличии показаний, антибиотики, противогрибковые, противовирусные, гипотензивные препараты и другие, а также системное – дексаметазон от 50 мг внутривенно или 40 мг внутрь, с постепенным снижением дозы.

**Результаты.** Хирургическое лечение у больных с синдромом Лайелла производили в связи с тяжелыми деструктивными кератитами, которые сопровождалась язвой, перфорацией, расплавлением, роговицы с целью сохранения глазного яблока. После послойной кератопластики, а также послойной кератопластики в сочетании с биологическим покрытием донорской роговицей – наблюдали расплавление роговичных трансплантатов, что потребовало повторных вмешательств. Применение кератопластики в сочетании с ТАМ позволило получить положительный эффект на трех глазах. На одном глазу для сохранения органа была произведена ступенчатая сквозная кератопластика в сочетании с полным покрытием конъюнктивой. На двух глазах для достижения поставленной цели дополнительно была произведена блефароррафия.

В результате проведенного лечения удалось сохранить оба глаза у обеих больных. У одной пациентки (Г.) острота зрения повысилась на правом глазу до 0,2, на левом глазу до 1,0. У пациентки С. удалось сохранить оба глаза, в дальнейшем было произведено кератопротезирование.

**Выводы.** Пациенты с синдромом Лайелла должны находиться на диспансерном наблюдении у офтальмолога, в связи с тем, что осложнения могут возникнуть в поздние сроки после острой фазы заболевания. Анализ

---

результатов хирургического лечения у больных с синдромом Лайелла показал, что для сохранения глазного яблока при расплавлении роговицы в этой группе больных необходимо проведение кератопластики сочетать с амнионпластикой, а также покрытием роговицы конъюнктивой и блефароррафией по показаниям. Хирургическое лечение следует проводить в сочетании с иммуносупрессивной терапией. Комплексное хирургическое лечение позволяет повысить остроту зрения или сохранить глаз для последующего лечения и реабилитации.

### **Surgical treatment of patients with corneal melting in toxic epidermal necrolysis**

*Gaidamaka T. B., Drozhzhyna G. I., Sereda E. V., Troichenko L. F., Ivanova O. I.*

*SI "Filatov Institute of Eye Diseases and Tissue Therapy of NAMS of Ukraine" (Odessa, Ukraine)*

The results of surgical treatment of corneal destructive disorders in patients with toxic epidermal necrolysis were analysed. Surgical treatment of patients with toxic epidermal necrolysis was performed due to severe destructive keratitis, combined with ulcer, perforation, melting of the cornea, with aim to save the eye. As a result of the treatment the eye was saved in 100% of cases. Patients with Lyell's syndrome should be under the continuous supervision of an ophthalmologist, as complications of the eye may occur in the later periods after the acute phase of the disease. Analysis of the surgical treatment results in patients with Lyell syndrome showed that, in order to save the eye with the corneal melting, it was necessary to perform several operations and the most effective was keratoplasty combined with amniotic membrane transplantation, and if necessary, cover the cornea with conjunctiva and blepharorrhaphy. Surgical treatment should be carried out in combination with immunosuppressive therapy. Complex surgery can improve visual acuity or save the eye for further treatment and rehabilitation.

### **Клинические характеристики конъюнктивы, роговицы, лимба и слезной пленки при ношении мягких контактных линз**

*Гайдамака Т. Б., Дрожжина Г. И., Великсар Т. А., Храменко Н. И.*

*ГУ «Институт глазных болезней и тканевой терапии им. В.П. Филатова НАМН Украины» (Одесса, Украина)*

**Актуальность.** На сегодняшний день контактная коррекция приобретает все большую популярность. Однако ношение контактных линз сопряжено с большим рядом осложнений. По данным многих авторов, одним из ведущих факторов риска развития инфекционных кератитов является ношение контактных линз, причем в большинстве случаев возбудителем являются грамотрицательные бактерии, в том числе и синегнойная палочка. Несмотря на угрозу тяжелых осложнений, пациенты, пользующиеся контактными линзами, зачастую не проходят должного систематического осмотра у офтальмолога.

**Цель.** Изучить влияние ношения мягких контактных линз (МКЛ) на структуры переднего отдела глаза.

**Материал и методы.** Исследовано 33 пациента (65 глаз) с близорукостью легкой и средней степени, которые пользовались силикон-гидрогелевыми контактными линзами. Средний возраст исследуемых составил 27,4 (8,7±SD) года, средняя длительность ношения МКЛ – 101,4 месяца (61,7 + SD).

**Результаты.** В результате исследований определено, что среднее время разрыва слезной пленки составило 5,2 (2,0±SD) с, и было ниже нормы у всех исследуемых. Средний показатель пробы Ширмера I составил 14,1 мм (7,3±SD), проба была ниже нормы в 60% случаев, в 13,9% случаев отмечалось снижение слезопродукции тяжелой степени, в 18,5% – средней степени, в 27,7% – легкой степени. Проба Ширмера II была снижена в 70,9% случаев средний показатель составил 8,3 мм (5,4±SD). Конъюнктивальная инъекция отмечалась у 38,9% исследуемых, смешанная у 5,5%. Васкуляризация лимба отмечалась в 84,3%, в 1 квадранте – у 18,5%, в 2 квадрантах – у 22,9%, в 3 кв. – у 20%, в 4 кв. – у 22,9%. Отмечался сосудистый паннус роговицы в верхней половине у 38,9%. Эпителиопатия отмечалась у 14,6%. У 30,9% исследуемых наблюдалось помутнение роговицы (точечное, нитевидное), которое субъективно пациентами не отмечалось. Роговица окрашивалась флюоресцеином в 21,1%, в 1 квадранте – у 7,0%, в 2 кв. – 5,3%, в 3 кв. – 5,3%, в 4 кв. – 3,5%. Толщина роговицы оставалась в пределах нормы, средний показатель составил 0,533 см (0,05 + SD) Средний показатель объемного пульсового кровенаполнения составил 3,7% (1,7 + SD), что на 12,4% ниже среднестатистической нормы в данной возрастной группе. Средний показатель индекса поражения глазной поверхности (OSDI) составил 27,3 (15,6 + SD) балла, что соответствует средней степени поражения глазной поверхности.

**Выводы.** 1. В результате анализа полученных данных выявлено снижение суммарной слезопродукции в 60% случаев (проба Ширмера I) и в 70,9% снижение базальной слезопродукции (проба Ширмера II). Данные пробы Ширмера II были более информативны, т.к. при данной пробе исключается рефлекторная слезопродукция.

2. Стабильность слезной пленки была снижена на 48,0% от нормы.

3. Выявлена васкуляризация лимба у 84,3%, васкуляризация роговицы у 38,9%, отмечено страдание эпителия у 14,6%, что косвенно говорит о гипоксии роговицы. Отмечены нежные помутнения роговицы в виде точек и полос в 30,9% случаев.

4. Выявленные изменения свидетельствуют о наличии нейротрофического кератита 1-2 степени тяжести, что требует медикаментозной коррекции для предупреждения развития тяжелых осложнений ношения МКЛ.

---

## **Clinical characteristics of the conjunctiva, the cornea, the limbus, and the tear film while wearing soft contact lenses**

*Gaidamaka T. B., Drozhzhyna G. I., Veliksar T. A., Hramenko N. I.*

*SI "Filatov Institute of Eye Diseases and Tissue Therapy of NAMS of Ukraine" (Odessa, Ukraine)*

The purpose of the investigation was to study the influence of wearing soft contact lenses on the anterior eye structures. 33 patients (65 eyes) with mild to moderate myopia, who used silicone hydrogel contact lenses, were studied. As a result, data analysis showed a reduction in tear production in 60% of cases by Schirmer test I and in 70.89% by Schirmer test II. Schirmer test II was more informative, because of exclusion of reflex tear production from the test. The tear film stability was reduced by 48.5% compared to the norm. We revealed vascularization of the limb in 84.29%, corneal vascularization in 38.89%, epithelium suffering in 14.55%, which indirectly indicates corneal hypoxia. Delicate corneal opacities as dots and stripes were marked in 30.91%. The changes revealed suggest the presence of neurotrophic keratitis of 1-2 stage severity that requires medical correction to prevent the development of severe complications of soft contact lenses wearing.

## **Рациональное использование донорского материала для кератопластики**

*Дрожжина Г. И., Гайдамака Т. Б., Ивановская Е. В., Козан Б. М.,  
Осташевский В. Л., Усов В. Я.*

*ГУ «Институт глазных болезней и тканевой терапии им. В.П. Филатова» НАМН  
Украины (Одесса, Украина)*

**Актуальность.** На протяжении более 100 лет кератопластика остается основным методом возвращения зрения больным с заболеваниями роговицы воспалительной, дистрофической, посттравматической и ожоговой этиологии. С июля 2014 г. по настоящее время единственным доступным материалом для кератопластики в Украине являются кератобиоимплантаты производства государственного предприятия МОЗ Украины «Биоимплант». Несмотря на высокое качество кератобиоимплантатов (КБИ), основными недостатками является его высокая стоимость, что ограничивает его применение в офтальмохирургии, а также недостаточное количество КБИ, что делает этот материал недоступным для своевременного выполнения urgentной лечебной кератопластики. Большой дефицит КБИ и донорской ткани роговицы требует рационального их использования для кератопластики.

**Цель работы:** разработать способ одномоментного выкраивания трансплантатов из донорской роговицы (КБИ) для разных видов кератопластики.

**Материал и методы.** Роговица человека, а также КБИ имеют вертикальный размер 10,6 мм, горизонтальный – 11,7 мм, что позволяет при потребности в трансплантате меньшего диаметра использовать КБИ для двух или более больных. Известны способы одномоментного приготовления роговичных трансплантатов (сплиткератопластики) для ламеллярной и эндотелиальной кератопластики. Однако при их использовании возможно выполнение только глубокой послойной КП и эндотелиопластики. Нами разработан способ, заключающийся в использовании всей площади роговицы, позволяющий одновременно выкраивать два и более трансплантата необходимых размеров и формы для проведения разных видов КП (послойной, сквозной или биологического покрытия) (Патент Украины №111373, 2016 г.). Для выкраивания трансплантатов согласно разработанному способу донорскую роговицу (КБИ) расслаивают на всем протяжении или на определенном участке (для получения одного или двух послойных трансплантатов), либо часть КБИ не расслаивают и используют ее для выкраивания сквозного трансплантата.

**Результаты.** В течение 2016 г. в отделе патологии роговицы произведено 160 кератопластик с использованием 129 КБИ. В 31 случае (24 urgentных) один кератобиоимплантат использовали для двух больных. Всего с оптической целью выполнено 67 кератопластик (41,8%), с лечебной целью – 93 (58,2%).

При выкраивании трансплантатов по разработанному способу для закрытия перфораций роговицы в 10 случаях выкроен круглый трансплантат (сквозной – 6, послойный – 4) диаметром от 1,5 до 4,5 мм, серповидный трансплантат – в 9 случаях, кольцевидный корнеосклеральный – в 3х случаях, склеральный трансплантат – в 2 случаях. В 7 случаях при удалении рецидивирующего птеригиума III-IV степени с периферической послойной кератопластикой использовали полулунный послойный трансплантат. Во всех случаях в результате кератопластики были восстановлены передняя камера и анатомическая целостность глаза, нормализовано внутриглазное давление, сохранено глазное яблоко.

**Выводы.** Одномоментное выкраивание из донорской роговицы двух и более трансплантатов для разных видов кератопластики позволяет рационально использовать донорский материал (КБИ) и в urgentных случаях своевременно выполнить оперативное вмешательство и сохранить глаз.

---

## Rational Using the Donor Material for Keratoplasty

*Drozhzhyna G. I., Gaidamaka T. B., Ivanovskaia E. V., Kogan B. M., Ostashevskii V. L., Usov V.Ia.*

*Filatov Institute of Eye Diseases and Tissue Therapy of NAMS of Ukraine (Odessa, Ukraine)*

We developed a method for single-step implant dissection from the donor cornea (keratobioimplant, KBI) for various types of keratoplasty (Patent of Ukraine No 111373, 2016). In 2016, 160 keratoplasties with KBI were performed at the Cornea Department. In 31 cases (24 of them were urgent), one KBI was used for two patients. There were 67 optic keratoplasties (41.8%) and 93 (58.2%) therapeutic keratoplasty. Single-step dissection of two or more implants from the cornea for various types of keratoplasty makes it possible to use rationally the donor material (KBI) and, in urgent cases, to perform well-timed surgery and to preserve the eye.

---

## Применение препарата с “трегалозой” после кросс-линкинга коллагена роговицы при прогрессирующем кератоконусе

*Дрожжина Г. И., Тройченко Л. Ф.*

*ГУ “Институт глазных болезней и тканевой терапии им. В.П. Филатова НАМН Украины” (Одесса, Украина)*

**Актуальность.** Процедура кросс-линкинга коллагена роговицы выполняется на ранних стадиях прогрессирующего кератоконуса и других эктазий роговицы. Во время процедуры выполняется дезэпителизация поверхности роговицы от 7,0 до 8,0 мм. В послеоперационном периоде важно достижение быстрой и качественной эпителизации поверхности роговицы. Природный дисахарид “трегалоза” способствует регенерации эпителия и обладает протекторными свойствами в отношении различных типов клеток. Гиалуроновая кислота обеспечивает длительное увлажнение поверхности роговицы с равномерным распределением капель по глазной поверхности.

**Цель.** Изучить особенности применения препарата с “Трегалозой” после кросс-линкинга коллагена роговицы в лечении прогрессирующего кератоконуса.

**Материал и методы.** Под нашим наблюдением находились 17 человек (19 глаз), получавших в комплексном послеоперационном лечении, наряду с антисептиками и противовоспалительными препаратами, также глазные капли с нейтральным pH, содержащими 3% трегалозу и 0,15% гиалуроновую кислоту. Препарат назначали в инстилляциях на лечебную мягкую контактную линзу (МКЛ) с первого послеоперационного дня 4-5 раза в день до достижения полной эпителизации, затем продолжали по показаниям 3-4 раза в день. Пациентам проводили общеофтальмологическое обследование, рефрактометрию, визометрию, исследование суммарной слезопродукции (тест Ширмера I) и время разрыва слезной пленки (тест Норна).

**Результаты.** Эпителизация поверхности роговицы после операции достигнута на третьи сутки на 8 глазах (42,1%), на четвертые сутки на 8 глазах (42,1%) и на пятые сутки на трех глазах (15,8%). Соответственно в эти сроки были сняты МКЛ. Незначительная эпителиопатия роговицы после снятия МКЛ наблюдалась на 2 глазах и была купирована на 7-е сутки. Проба Ширмера после снятия МКЛ составила от 10,0 до 14,0 мм (10,2±1,7 (SD) мм). Тест Норна составил от 9 до 13 с (10,6±1,5(SD)).

В результате исследования не зарегистрировано каких-либо нежелательных или побочных явлений при применении глазных капель с “трегалозой”. Все пациенты субъективно отметили хорошую переносимость препарата.

**Выводы.** Препарат, содержащий 3% трегалозу и 0,15% гиалуроновую кислоту, позволяет достичь эпителизации поверхности роговицы после кросс-линкинга коллагена роговицы на 3-5 сутки и может быть рекомендован в комплексе послеоперационного лечения.

## Use of Trehalose-based eye drops after Crosslinking – UV-X of the cornea in progressive keratoconus

*Drozhzhyna G. I., Troichenko L. F.*

*Filatov Institute of Eye Diseases and Tissue Therapy of NAMS of Ukraine (Odessa, Ukraine)*

It is important to achieve quick and quality epithelialization of the corneal surface in postoperative period after the Crosslinking – UV-X of the cornea in progressive keratoconus. Eye drops containing 3% trehalose and 0.15% hyaluronic acid promotes regeneration of corneal epithelium, provides long lasting hydration of its surface with the even drop distribution. The epithelialization of the cornea was achieved at 3-5 days after the Crosslinking – UV-X of the cornea in 19 eyes using the Trehalose-based eye drops 4-5 times/day. Schirmer's test I after removal of the soft contact lens was from 10.0 to 14.0 mm (10.2±1.7 (SD) mm). Norm Test was from 9 to 13 seconds (10.6±1.5 (SD)). Trehalose-based eye drops can be recommended in the complex post-operative treatment.

---



---

## Трансплантация криоконсервированной амниотической мембраны у пациентов с воспалительной и дистрофической патологией роговицы

*Дрожжина Г. И., Серeda Е. В., Гайдамака Т. Б.*

*ГУ «Институт глазных болезней и тканевой терапии имени В.П. Филатова НАМН Украины» (Одесса, Украина)*

**Актуальность.** Трансплантация амниотической мембраны (ТАМ) благодаря своим уникальным свойствам заняла прочное место в реконструктивной хирургии глазной поверхности. Согласно данным литературы, разрабатываются и применяются различные техники трансплантации АМ при патологии роговицы. Однако стандартной техники ТАМ не существует.

**Цель:** сравнить эффективность различных техник трансплантации амниотической мембраны при воспалительной и дистрофической патологии роговицы по данным архивных историй болезни.

**Материал и методы.** ТАМ, криоконсервированной при  $-196^{\circ}\text{C}$  была произведена 65 пациентам. Операцию проводили с целью стимуляции регенерации роговицы и эпителизации ее поверхности, супрессии воспаления и ангиогенеза, а также в качестве барьера при хирургии птеригиума. Применяли три техники ТАМ: inlay (послойная трансплантация), onlay (биологическое покрытие), sandwich (комбинированная техника). При выполнении inlay-техники в сформированное ложе укладывали 2-4 слоя АМ, которую фиксировали узловатыми швами нейлон 10/00 к краю дефекта. При выполнении onlay-техники АМ покрывали всю поверхность роговицы с захватом лимбальной зоны и фиксировали ее эписклерально узловатыми швами 8/00. Применение sandwich-техники заключалось в комбинации предыдущих двух, когда амниотический трансплантат, фиксированный к ткани роговицы, покрывали сверху АМ с ее эписклеральной фиксацией. После завершения операции поверхность роговицы с АМ покрывали бандажной лечебной МКЛ, которая находилась на глазу до полной эпителизации поверхности роговицы.

**Результаты.** Наши исследования показали высокую эффективность применения трансплантации амниотической мембраны у больных с различной патологией роговицы: рецидивирующий птеригиум, буллезная форма ЭЭД роговицы, кератиты (бактериальные, нейротрофические, герпетические и аутоиммунные) и ожоги роговицы.

У 62 больных (95,4%) был получен положительный терапевтический эффект ТАМ вне зависимости от этиологии заболевания, заключающийся в ускорении процессов эпителизации поверхности роговицы, купировании воспаления и болевого синдрома, а также отсутствии рецидивирования птеригиума. Наибольшая эффективность ТАМ с применением inlay-техники была отмечена у пациентов с язвами бактериальной и герпетической этиологии, с применением onlay-техники - у пациентов с эндотелиально-эпителиальной дистрофией роговицы и нейротрофическим кератитом и с применением sandwich-техники - у пациентов с аутоиммунными язвами роговицы.

**Выводы.** При проведении сравнительного анализа различных техник трансплантации амниотической мембраны достоверных различий в сроках купирования воспалительного процесса и отека стромы роговицы, резорбции воспалительной инфильтрации и эпителизации поверхности роговицы обнаружено не было.

## Cryopreserved amniotic membrane transplantation in patients with inflammatory and degenerative pathology of the cornea

*Drozhzhyna G. I., Sereda K. V., Gaidamaka T. B.*

*State Institution «The Filatov Institute of eye diseases and tissue therapy NAMS of Ukraine» (Odessa, Ukraine)*

Purpose of the study was to compare the efficacy of different amniotic membrane transplantation techniques in patients with inflammatory and degenerative pathology of the cornea, according to archival patients cases. 65 patients underwent cryopreserved amniotic membrane transplantation. Three amniotic membrane transplantation techniques were used: inlay (graft transplantation), onlay (biological covering), sandwich (combined technique). In 62 patients (95.4%) positive therapeutic effect was obtained. It was found that in patients who had underwent inlay-technique of amniotic membrane transplantation, the highest efficiency was noted in cases of herpetic and bacterial ulcers; in patients with onlay-technique – in cases of endothelial-epithelial corneal dystrophy and neurotrophic keratitis; and in patients with sandwich-technique – cases of autoimmune corneal ulcers. Comparative analysis of the efficacy of various techniques of amniotic membrane transplantation showed no significant differences in the terms of inflammatory process reduction.

---

---

## Клінічні особливості синдрому сухого ока у хворих з цукровим діабетом II типу

*Жмудь Т. М.<sup>1</sup>, Дрожджина Г. І.<sup>2</sup>, Андрушкова О. О.<sup>1</sup>*

*Вінницький національний медичний університет ім. М.І. Пирогова<sup>1</sup> (Вінниця, Україна)*

*ДУ «Інститут очних хвороб і тканинної терапії ім. В.П. Філатова НАМН України»<sup>2</sup> (Одеса, Україна)*

**Актуальність.** Цукровий діабет (ЦД) пов'язаний з виникненням багатьох очних ускладнень (ретинопатії, катаракта, макулярний набряк), що є провідними у виникненні сліпоти, але досить часто пацієнти звертаються до лікаря через зоровий дискомфорт, що виникає при синдромі сухого ока (ССО), та значно знижує якість життя пацієнта.

**Мета.** Виявити клінічні особливості (ССО) у хворих з ЦД II типу та визначити ефективність застосування трегалози (Теалоз дуо).

**Матеріал і методи.** В дослідження було включено 40 пацієнтів (80 очей) з ЦД II типу (компенсований) та ССО легкого та середнього ступеня, віком  $54 \pm 8$  років. Стаж діабету становив в середньому 18 років. Ці пацієнти склали I групу, які в подальшому отримували лікування Теалоз-дуо по 1 краплі 4 рази на день протягом 1 місяця. I група була розділена на 2 підгрупи в залежності від стажу діабету (до 5 років, і більше 5 років). 2 група включала 30 осіб (60 очей) практично здорових людей, віком  $51 \pm 8$  років.

Були проведені такі дослідження: оцінка суб'єктивного дискомфорту (середнє значення основних показників, розрахованих по трьохбальній шкалі (Григор'єва Н. Н., 2016), проба Ширмера I, проба Норна, LIPKOF-тест, середня частота кліпання за 1 хв. Дані обстеження проводились при первинному огляді та через 1 місяць.

Критерії виключення: супутня системна патологія, патологія щитовидної залози, глаукома, бронхіальна астма, прийом сечогінних, гіпотензивних засобів, оральних контрацептивів, снодійних.

**Результати.** За результатами комплексного обстеження було виявлено значне переважання ССО середньої важкості у I групі (65%), причому 25 % хворих не пред'являли скарг, що може бути зумовлено з порушенням іннервації внаслідок розвитку діабетичної нейропатії. Серед хворих з ЦД було виявлено 3 хворих з важким ступенем ССО, що супроводжувався наявністю точкових епітеліопатій на рогівці. Серед 2 групи лише 30% обстежуваних страждали легким або середнім ступенем ССО та мали відповідні скарги. Проба Ширмера у пацієнтів I групи становила  $4,9 \pm 0,1$  мм/5 хв, тоді як в 2 –  $12 \pm 0,5$  мм/5 хв; тест Норна в I групі складав  $8,15 \pm 0,5$  с (в 2 –  $10 \pm 1,0$  с); середня частота кліпання –  $14 \pm 0,8$  за хв та  $29 \pm 1,0$  за хв відповідно.

Через 1 місяць після використання Теалоз дуо у всіх пацієнтів I групи відмічалось зменшення інтенсивності всіх суб'єктивних проявів ССО, в більшій мірі зміни стосуються відчуття стороннього тіла та сухості.

По об'єктивним показникам у пацієнтів I групи після використання даного препарату спостерігалось значне покращення показників за пробою Ширмера з  $4,9 \pm 0,1$  мм/5 хв до  $8,9 \pm 0,1$  мм/5 хв ( $p \leq 0,05$ ); за тестом Норна з  $8,15 \pm 0,5$  с до  $9,8 \pm 0,5$  с ( $p \leq 0,05$ ); середня частота кліпання збільшилась з  $14 \pm 0,8$  за хв до  $21 \pm 0,8$  за хв ( $p \leq 0,05$ ); стан кон'юнктивальної складки практично не змінився.

Залежно від тривалості ЦД спостерігалось переважання легкого ступеня ССО у хворих, які хворіли ЦД менше 5 років і середнього та важкого ступеня – більше 5 років. Середній ступінь кореляції спостерігався між результатами функціональних проб та тривалістю діабету довше 5 років ( $r_1 = -0,68$ ,  $r_2 = -0,56$ ).

Отже, у пацієнтів з ЦД II типу ССО зустрічався у 2,2 рази частіше, ніж у здорових осіб однієї вікової групи, причому легкого ступеня у 15 %, середнього – 65 %, важкого – 5 %. Хворі з ЦД та ССО при використанні Теалоз дуо відмічали значне зменшення ознак суб'єктивного дискомфорту і покращення функціональних показників сльозопродукції, що дозволяє рекомендувати даний препарат в якості монотерапії, так і в комбінації з іншими препаратами в більш важких випадках.

## Clinical characteristics of dry eye syndrome in patients with type 2 diabetes mellitus

*Zhmud T. M.<sup>1</sup>, Drozhzhina G. I.<sup>2</sup>, Andrushkova O. O.<sup>1</sup>*

*National Pirogov Memorial Medical University<sup>1</sup> (Vinnitsa, Ukraine)*

*Filatov Institute of Eye Diseases and Tissue Therapy of NAMS of Ukraine<sup>2</sup> (Odessa, Ukraine)*

The purpose was to identify the clinical features of DYS in patients with type 2 diabetes and to evaluate the effectiveness of trehalose (Tealoz duo). As a result of the complex researches, a significant prevalence of DYS of moderate severity in patients with diabetes (65%) were detected; herewith, 25% of patients had no complaints. After using Tealoz duo, improvement both in the subjective and the objective grounds was observed, which makes it possible to use this drug as monotherapy and in combination with other drugs in more severe cases.

---

## Результаты использования склеральных контактных линз у пациентов с кератоконусом в послеоперационном периоде

*Завгородняя Н. Г., Завгородняя Т. С., Поплавская И. А.*

*Кафедра офтальмологии Запорожского государственного медицинского университета, Клиника современной офтальмологии «ВИЗУС» (Запорожье, Украина)*

**Актуальность.** Коррекция аномалий рефракции у пациентов с кератоконусом, прооперированных по методу фотополимеризации роговицы Corneal Collagen Cross-Linking with riboflavin (CXL), является актуальной проблемой современной офтальмологии.

Использование стандартных средств оптической коррекции (очки, мягкие контактные линзы) не позволяет получить высокую остроту зрения с оптимальной коррекцией из-за наличия иррегулярного астигматизма, что определяет необходимость использования альтернативных средств оптической коррекции.

**Цель работы.** Изучить эффективность использования склеральных контактных линз (СКЛ) Paragon Normal Eyes у пациентов с кератоконусом, после выполнения CXL.

**Материал и методы.** Проведен анализ результатов использования СКЛ у 21 пациента (25 глаз), прооперированных по поводу кератоконуса методом CXL, в возрасте от 18 до 40 лет ( $28 \pm 3,5$ ), среди которых 12 мужчин (14 глаз, 56 %) и 9 женщин (11 глаз, 34 %). Все пациенты имели аномалии рефракции и иррегулярный астигматизм и наблюдались в течение одного года на фоне использования СКЛ. Эффективность и безопасность лечения оценивалась по данным визометрии, кератотопографии и оптической когерентной томографии (Visant OCT).

**Результаты.** У всех пациентов было достигнуто повышение остроты зрения с коррекцией. До использования СКЛ максимальная острота зрения с коррекцией колебалась от 0,01 до 0,3, что составляло в среднем  $0,15 \pm 0,05$ . На фоне использования СКЛ острота зрения с коррекцией составила  $0,65 \pm 0,15$ . По данным оптической когерентной томографии, особенностей посадки СКЛ не отмечено. В одном случае наблюдалась эрозия роговицы на 1 глазу, вследствие нарушения пациентом правил использования линз, других осложнений не отмечено.

**Выводы.** Применение СКЛ является высокоэффективным и безопасным способом оптической коррекции у пациентов с кератоконусом, после выполнения CXL. Данный метод лечения позволяет получить высокую остроту зрения с коррекцией, при абсолютной неэффективности других способов оптической коррекции. Использование СКЛ является перспективным направлением в лечении пациентов с аномалиями рефракции и иррегулярным астигматизмом и требует дальнейшего изучения.

## The results of using of scleral contact lenses in patients with keratoconus in the postoperative period

*Zavgorodnyaya N. G., Zavgorodnyaya T. S., Poplavskaya I. A.*

*Zaporizhzhya State Medical University, department of ophthalmology; Clinic of modern ophthalmology «VIZUS» (Zaporizhzhya, Ukraine)*

Using of the scleral contact lenses is a highly effective and safe method of optical correction in patients operated concerning keratoconus by the method of photopolymerization of the cornea CXL. This method of treatment enables to achieve high corrected visual acuity with the absolute ineffectiveness of other methods of correction. Before using the scleral contact lenses visual acuity with correction ranged from 0.01 to 0.3, representing an average of  $0.15 \pm 0.05$ . On the background of using scleral contact lenses, corrected visual acuity was  $0.65 \pm 0.15$ . Using the SCL is a promising direction in the treatment of patients with refractive errors and irregular astigmatism and requires further studying.

---

## Язвенные кератиты синегнойной этиологии, ассоциированные с ношением контактных линз

*Иванова О. Н., Дрожжина Г. И., Гайдамака Т. Б.*

*ГУ «Институт глазных болезней и тканевой терапии им. В. П. Филатова НАМН Украины» (Одесса, Украина)*

**Актуальность.** За последние годы наблюдается тенденция к росту частоты поражений роговицы, ассоциированных с ношением контактных линз. Среди бактериальных поражений роговицы язвенный кератит ассоциированный с ношением контактных линз, вызванный грамотрицательной микрофлорой, в частности *Pseudomonas aeruginosa*, представляет наибольшую опасность из-за молниеносного течения с разрушением стромы роговицы, приводящее к ее перфорации и потере зрения. Поэтому своевременная диагностика и эффективное лечение бактериальных поражений роговицы синегнойной этиологии является актуальной проблемой офтальмологии.

Исходя из выше сказанного, целью работы явился анализ случаев тяжелых язвенных кератитов синегнойной этиологии, ассоциированных с ношением контактных линз.

**Материал и методы.** Под нашим наблюдением в 2016 году находились 28 человек (28 глаз) с тяжелыми инфекционными воспалительными процессами роговицы, ассоциированными с ношением корригирующих ано-

---

малию рефракции мягкими контактными линзами (МКЛ). Все больные молодого трудоспособного возраста от 17 до 48 лет ( $M=31,2\pm SD17,3$ ). Среди них 20 женщин и 8 мужчин. При микробиологическом исследовании содержимого конъюнктивальной полости пораженного глаза превалировала бактериальная флора – 16 глаз, среди которой в 9 случаях (56,2%) была высеяна синегнойная палочка.

Из 9 пациентов с синегнойной инфекцией один больной пользовался МКЛ с целью коррекции миопии слабой степени; четверо – миопии средней степени (от -3,0 Д до -4,5Д); трое – миопии высокой степени (от -6,5 Д до -10,5Д), один – гиперметропии средней степени. Все больные пользовались мягкими гидрогелевыми ( $n=4$ ) или силикон-гидрогелевыми ( $n=5$ ) линзами, в основном с плановой заменой через 1 сутки, или 1, 3 месяца. До поступления в институт им. В. П. Филатова, больные лечились по месту жительства в сроки от 12 часов до 14 суток ( $M= 5,3\pm SD 13,6$ ).

**Результаты.** Из анамнеза выяснено, что во всех случаях, больные нарушали режим ношения и правила обработки МКЛ. Клинические формы поражения роговицы были следующими: глубокие стромальные кератиты (с обширной глубокой инфильтрацией в слоях роговицы) – 1 глаз; язвы роговицы – 5 случаев (с истончением слоев роговицы), в том числе с расплавлением – 3 глаза, наличием гнойного экссудата в передней камере 2 глаза; абсцесс роговицы – 1 глаз, передний эндофтальмит – 2 глаза. Воспалительный очаг у всех больных был монофокусным, в 7 случаях с центральной локализацией, и в двух – с парацентральной локализацией процесса. Всем больным проводилось интенсивное этиотропное и патогенетическое лечение, которое включало местное и системное применение антисептических, антибактериальных, противопаразитарных, противогрибковых препаратов, а также нестероидных противовоспалительных, десенсибилизирующих, дезинтоксикационных средств, сорбентов. Форсированная схема антибактериальных препаратов заключалась в комбинации двух групп антибиотиков широкого спектра с различным механизмом действия: аминогликозидов и фторхинолонов III–IV поколения, (каждый час в течение первых двух суток, затем каждые 2 часа в течение последующих 3-5 суток. Дальнейшее назначение антибактериальных препаратов корректировали с динамикой воспалительного процесса и результатами микробиологического исследования. Системно больные по показаниям получали цефалоспорины III поколения, фторхинолоны III-IV поколения, аминогликозиды, производные имидазола.

Консервативно пролечено 6 глаз. В этой группе удалось не только остановить лизис ткани роговицы, но и повысить остроту зрения в среднем до 0,5 ( $M = 0,49\pm SD 0,37$ ). В 3 случаях, при прогрессирующем истончении и расплавлении роговицы на фоне консервативной терапии, проведена кератопластика с лечебной целью, из них ступенчатая сквозная кератопластика – на 2 глазах, биологическое покрытие по методу Н.А. Пучковской – в 1 случае. Во всех случаях появилась перспектива для проведения кератопластики с оптической целью.

**Выводы.** Язвенные кератиты синегнойной этиологии являются тяжелыми осложнениями вследствие ношения МКЛ и регистрируются в 56% случаев бактериальных кератитов, ассоциированных с ношением линз. В итоге проведенного лечения во всех случаях инфекционный воспалительный процесс был купирован. Благодаря раннему обращению пациентов от 12 часов до 6 суток, в 66% случаев удалось избежать urgentной кератопластики.

## **Ulcerative Pseudomonas keratitis associated with contact lenses wearing**

*Ivanova O. N., Drozhzhina G. I., Gaidamaka T. B.*

*Filatov Institute of Eye Diseases and Tissue Therapy of NAMS of Ukraine (Odessa, Ukraine)*

The aim: To analyze cases of severe ulcerative Pseudomonas keratitis associated with soft contact lenses (SCL) wearing. Material and methods. In 2016 there were 28 patients (28 eyes) with severe infectious corneal inflammation associated with refractive SCL wearing. Results. We conservatively treated 6 eyes, the average visual acuity increased from 0.17 ( $M = 0.17 \pm SD 0.40$ ) to 0.5 ( $M = 0.49 \pm SD 0.37$ ). Therapeutic keratoplasty was performed in 3 cases, stepped penetrating keratoplasty in 2 eyes, biological covering by N.A. Puchkovskaya in 1 case. Conclusions. Ulcerative Pseudomonas keratitis is severe complication due to wearing SCL; it is registered in 56% of cases of bacterial keratitis associated with SCL wearing. As a result of the treatment, infectious inflammatory process was stopped in all patients. It was possible to avoid urgent keratoplasty in 66% of cases due to the early (from 12 hours to 6 days) handling of patients in the hospital.

## **Исследование влияния биофлавоноидов на степень деструкции роговицы при послойной кератопластике эквивалента стромы роговицы в эксперименте**

*Коган Б. М., Коломийчук С. Г.*

*ГУ «Институт глазных болезней и тканевой терапии им. В.П. Филатова НАМН Украины» (Одесса, Украина)*

**Актуальность.** В настоящее время хирургический метод лечения, в частности кератопластика, является достаточно эффективным методом лечения патологии роговой оболочки. При кератопластике возможны различного рода осложнения, связанные с возможностью как отторжения трансплантата в случае антигенной несовместимости, так и развитием воспалительного процесса в конъюнктиве и роговице в зоне трансплантата. В этой связи

становиться актуальным поиск соединений, оказывающих противовоспалительный эффект при кератопластике. Биофлавоноиды, являясь нетоксичными полифенольными соединениями, проявляют антиоксидантные свойства и имеют антибактериальное и противовоспалительное действие. Известно также, что биофлавоноид кверцетин стабилизирует состояние коллагеновых волокон.

**Цель** работы состояла в исследовании влияния биофлавоноида кверцетина на степень деструкции поверхности роговицы при послойной кератопластике эквивалента стромы роговицы в эксперименте на животных.

**Материал и методы.** В исследованиях использовались после децеллюляризации бесклеточные эквиваленты стромы роговицы (ЭСР), полученные из энуклеированных свиных глаз. Экспериментальные исследования были выполнены на 10 кроликах (20 глаз) породы Шиншилла массой 2,5-3,0 кг. Под общей анестезией с использованием тиопентала натрия из расчета 1 г/кг массы в условиях операционной на одном глазу животного производилась послойная кератопластика ЭСР, а второй глаз оставался контрольным (интактным). Экспериментальные животные были разделены на 2 группы – в первой группе животные получали инстилляцию физиологического раствора в оба глаза 4 раза в день, а во второй группе в оба глаза 4 раза в день инстиллировали биофлавоноид кверцетин после послойной кератопластики ЭСР. После оперативного вмешательства проводилась антимикробная и противовоспалительная терапия. Осмотр животных осуществлялся через день с проведением флюоресцеинового теста, оценивали наличие отделяемого, конъюнктивальную инъекцию, состояние эквивалента стромы роговицы и собственной роговицы экспериментального животного, а в поздние сроки – степень приживления и наличие реакции отторжения. Хирургическое вмешательство и выведение животных из эксперимента было выполнено с соблюдением «Правил обращения с лабораторными животными». Полученные данные обрабатывались с использованием непараметрических методов статистики.

**Результаты.** Полученные экспериментальные данные свидетельствуют, что в случае применения кверцетина выраженность таких показателей, как отделяемое в конъюнктивальной полости, степень гиперемии конъюнктивы, отек роговицы (трансплантата), воспалительная инфильтрация, помутнение роговицы (трансплантата) и флюоресцеиновый тест была в разные сроки наблюдения менее значительной относительно группы животных не получавших биофлавоноид. Следует отметить, что при сравнении данных состояния роговицы при применении ЭСР с кверцетином и без него уровень значимости различий составлял  $p < 0,05$ . Через четыре недели эксперимента трансплантат оставался прозрачным во всех группах животных. Состояние роговицы и конъюнктивы глаз кроликов без кератопластики с ЭСР (контрольные глаза) на протяжении всего эксперимента было удовлетворительное.

**Выводы.** Анализ состояния роговицы глаз кроликов после проведения кератопластики с использованием ЭСР позволяет рекомендовать ее для применения в клинической практике. Получено экспериментальное обоснование целесообразности применения кверцетина с целью снижения степени деструкции поверхности роговицы при проведении послойной кератопластики.

### **Investigation of the effect of bioflavonoids on the degree of destruction of the cornea after lamellar keratoplasty with corneal stroma equivalent in experiment**

*Kogan B. M., Kolomiichuk S. G.*

*SI «Filatov Institute of Eye Diseases and Tissue Therapy of the NAMS of Ukraine» (Odessa, Ukraine)*

Acellular equivalents of the corneal stroma (CSE) obtained from enucleated porcine eyes were used after decellularization in lamellar keratoplasty in animals in experiment. Part of the rabbits received an instillation a bioflavonoid quercetin. We assessed the state of the cornea and conjunctiva ophthalmologically and using fluorescein test during four-week follow-up. Analysis of the rabbit eyes' cornea after keratoplasty using CSE allows to recommend it for using in clinical practice. An experimental study showed the feasibility of the use of quercetin to reduce the degree of degradation of the corneal surface during lamellar keratoplasty.

### **Лікування кератопатії при проявах синдрому «сухого ока» при лагофтальмі**

*Лаврик Н. С., Корнілов Л. В.*

*НМАПО імені П.Л. Шупика, КМОЛ «Центр мікрохірургії ока» (Київ, Україна)*

**Актуальність.** При лагофтальмі різного походження спостерігаються стійкі прояви синдрому «сухого ока» (ССО) з важкими деструктивними змінами рогівки. Безконсервантний препарат, що містить гіалуронову кислоту та дисахарид трегалози (Теалоз Дуо), сприяє гідратації тканин передньої поверхні ока та поліпшує клітинний метаболізм (Chen W. et al., 2009, Luysck J., Baudouin C., 2011, Novakimyan M. et al., 2012).

**Мета.** Дослідити особливості застосування препарату гіалуронової кислоти та дисахариду трегалози (Теалоз Дуо) при кератопатії при лагофтальмі.

**Матеріал та методи.** Група досліджуваних складалась з 17 осіб (17 очей). Часткова блефарорафія (9 очей), операція аутосклерокератопластики (4 ока). Препарат Теалоз Дуо використовувався для монотерапії. Офтальмологічне обстеження включало біомікроскопію з кобальтовим фільтром, визначення площі ерозуювання. Зволення ока досліджувалось тестами Ширмера та Норна. Суб'єктивні прояви та клінічні симптоми оцінювались за розробленою шкалою в балах.

---

**Результати.** Через 4 тижні лікування відмічено позитивну динаміку суб'єктивних відчуттів. Інтенсивність клінічних проявів зменшилась з 6,2 до 1,2 балів ( $p < 0,05$ ). Цьому сприяло подовження часу тесту Норна від 4 до 16 с.

**Висновки.** Відмічено позитивний вплив застосування трегалози та гіалуронової кислоти (Теалоз Дуо) в лікуванні кератопатії на очах із ССО при лагофталмі, що проявлялось стимуляцією процесу епітелізації та зменшенням ступеня відчуття дискомфорту. Висока ефективність нового безконсервантного препарату на основі трегалози та гіалуронової кислоти в лікуванні ССО дозволяє рекомендувати цей препарат до клінічного застосування.

### **Treatment of keratopathy in eyes with dry eye syndrome in lagophthalmos**

*Lavryk N. S., Kornilov L. V.*

*Shupyk National Medical Academy of Postgraduate Education; Eye Microsurgery Center (Kiev, Ukraine)*

We studied the treatment characteristics of keratopathy, which is common for Dry Eye Syndrome (DES) in lagophthalmos, using trehalose and hyaluronic acid in 17 patients (17 eyes). After 4 weeks of drug application, positive changes in subjective symptoms and clinical manifestations were noted, from 6.2 to 1.2 scores ( $p < 0.05$ ). A positive effect of trehalose and hyaluronic acid when treating keratopathy in the DES eyes in lagophthalmos included stimulation of epithelialization and a decrease in ocular discomfort.

### **Патоморфологічні особливості рогівково-лімбальної зони у експериментальних тварин при моделюванні птеригіуму при проведенні ШИК-реакції**

*Мальцев Е. В., Крицун Н. Ю., Усов В. Я.*

*ДУ "Інститут очних хвороб і тканинної терапії ім. В. П. Філатова НАМН України"  
(Одеса, Україна)*

**Актуальність.** Однією з форм прояву дистрофії переднього відрізка ока є птеригіум. Птеригіум розвивається на фоні руйнівного впливу ультрафіолетових променів, що призводить до лімбальної недостатності. Цей процес активує фактори росту тканин, які викликають ангіогенез та клітинну проліферацію.

**Мета** дослідження: вивчення гістоморфологічної характеристики моделі птеригіуму та дегенеративно-проліферативного процесу у рогівці кролика внаслідок лімбальної недостатності на основі ШИК-реакції.

**Матеріал і методи.** Експеримент проведено на 28 очах 14 кроликів породи шиншила. Кролики були поділені на 3 групи: в 1-й групі застосовували видалення частини лімбальної зони; в 2-й групі поєднували видалення частини лімбальної зони з застосуванням н-гептанолу; в 3-й додатково фіксували кон'юнктиву на рогівці кролика. В кінці експерименту проводили гістологічне дослідження. Матеріал фіксували в 10% розчині формаліну, зневоднювали в спиртах зростаючої концентрації, обробляли в ксилолі, ущільнювали і заливали в парафін. З парафінових блоків робили зрізи товщиною  $(5 \pm 1)$  мкм. Після депарафінізації ставили гістохімічну ШИК-реакцію.

**Результати.** В 1-й групі піддослідних тварин в кінці експерименту при проведенні ШИК-реакції було виявлено, що її інтенсивність у рогівці більш виражена, ніж у інших ділянках. При цьому найбільш висока вона в десцеметовій мембрані, а також в келихоподібних клітинах епітелію кон'юнктиви. Посилена вона також і в деформованій області глибоких шарів лімба. В передньому епітелії контурувались світлі ядра його клітин, менш інтенсивно зафарбованих, ніж цитоплазма, навіть по сусідству з пігментованими клітинами зони лімбу. В 2-й групі експериментальних тварин спостерігалось явище кон'юнктивалізації з наявністю келихоподібних клітин, які чітко візуалізуються у випадку проведення ШИК-реакції і розповсюджувались приблизно до середини фіброваскулярної тканини в рогівці. В цій фіброваскулярній тканині ШИК-реакція трохи слабша ніж у власній речовині рогівки. Важливо, що площа фіброваскулярної проліферації могла бути різною (більшою або меншою) на різних очах. У всій товщі розростання спостерігалась велика кількість кровоносних судин, деякі з них проникали у глибше розташовану строму рогівки. Передній епітелій кон'юнктивалізований, в ньому при проведенні ШИК-реакції можна побачити келихоподібні клітини у значній кількості. В 3-й групі піддослідних тварин фібробласти кон'юнктиви в зоні моделювання подовжилися, а їхні ядра ущільнились. Але таких клітин у ній більше, ніж в стромі рогівки. ШИК-позитивні речовини розподіляються по структурам рогівки, при чому характер та інтенсивність ШИК-реакції приблизно однакові в стромі рогівки і в фіброваскулярному утворенні.

**Висновок.** Таким чином, видалення частини лімбальної зони в поєднанні з застосуванням аплікацій н-гептанолу на фоні додаткової фіксації кон'юнктивального лоскута на рогівці кролика в даній зоні стимулює розвиток дегенеративно-проліферативного процесу, що підтверджено ШИК-реакцією.

---

## Morphological features of corneal limbal-zone in experimental animals in modeling pterygium during PAS reaction

Maltsev E. V., Krytsun N. Yu., Ussov V. Ya.

SI "Filatov Institute of Eye Diseases and Tissue Therapy of NAMS of Ukraine" (Odessa, Ukraine)

In the experiment on 28 eyes of 14 chinchilla rabbits, we produced experimental verification of the hypothesis of degenerative and proliferative process development in the cornea due to limbal insufficiency. Through a combination of such manipulations as removing section limbal zone, applique in the same place n-heptanol, leads to the development of limbal insufficiency and, as a consequence, to degenerative and proliferative process, which was confirmed histologically.

## Management of femtosecond (FS) laser iatrogenic corneal injury during Femtolasik

Manoilo T. V., Parkhomenko G. Y.

"Noviy zir" medical center (Kyiv, Ukraine)

**Introduction.** Lasik is currently the most popular keratorefractive procedure because of its safety, efficacy, quick visual recovery, and minimal patient's discomfort. Recently FS laser is used to create Lasik flap. FS lasers create planar flap thickness, allowing for more predictable changes in cornea biomechanics. One of intraoperative complications of FS flap include epithelial breakthrough. Epithelial breakthrough has been reported as rare complication during FS laser flap creation and occurring at any area of weakening of corneal stroma or in areas of scarring. This condition changes uneventful procedure to abort it or to perform with some risk of postoperative complication (epithelial ingrowth, flap striae). In other hand anterior interface quality of stroma after FS laser is critical for visual quality after laser vision correction. All complications related to flap formation influent on postoperative quality of vision. We present case of patient with iatrogenic multiple vertical epithelial breakthrough during FS laser flap creation and management.

### Case Presentation

A healthy 29 year-old women presented to our clinic seeking to have laser vision correction of myopia. She had no previously ocular history or trauma. Visual acuity (VA) in the OD was 20/20 with  $-4.0 -0.5 \times 160^\circ$  and in the OS was 20/20 with  $-3.75 -0.75 \times 162^\circ$ . She has had normal corneal topography (CT), Pentacam, good corneal thickness. Tear quality and production was normal.

FS laser was programmed to create flap of 120  $\mu\text{m}$  with diameter of 9,0 mm. On OD gas-bubble leakage during raster lamellar dissection during FS laser corneal flap creation was found. Gas bubble leakage was seen in subepithelial layer of cornea and led to partial detachment of epithelial layer on half of cornea area. Flap was not created correct and all attempts to lift flap were not successful. Multiply areas of epithelial detachment had tears through which gas bubble went outside cornea. Because of flap complication on OD Lasik was not performed on OS.

This situation was analyzed and it was concluded that mistake was in changes in flap depth programme. Normal flap thickness has to be 110-120  $\mu\text{m}$ , instead of 70  $\mu\text{m}$  that we have had during flap creation in this case. Soft contact lens was used on OD to decrease symptoms of corneal syndrome. Topical treatment with dexamethasone 4/d, moxifloxacin 4/d and combination of sodium hyalunate and trehalose (CSHT) 5/d was initiated.

Complete epithelisation of cornea was seen on 5-6 day after flap complication and bandage contact lens was putted off. Slit lamp examination showed areas of injured epithelium that were attached to the cornea but look like finger print dystrophy. Treatment regime was changed to dexamethasone 3/d 7 days and than decrease, moxifloxacin 4/d one week more and CSHT 5/d was continued.

In one month visual acuity of OD with myopic correction ( $-3.75 -0.5 \times 153^\circ$ ) increase to 20/20. Compare to preoperative data CT of OD showed irregularity of surface. Refraction of OD didn't change significantly. We continued CSHT 4/d to normalize corneal surface. In 2 months slit lamp examination showed clear cornea. A few areas of abnormal epithelium were observed. In 3 month after flap complication CT became much better. Refraction was stable and didn't change during period of healing. This allowed us to perform Lasek (Laser subepithelial keratomileusis) on both eyes as patient didn't want to have any flap related complication one more time. After Lasek postop period on both eyes took 5 days of epithelial healing and 2 weeks for VA increasing. After 3 months uncorrected VA in the OD was 20/20 (refraction  $+0.0 -0.25 \times 180^\circ$ ) and in the OS was 20/20 (refraction  $+0.25$ ).

**Conclusion.** In presented case multiply epithelial breakthrough during FS laser flap creation injured healthy epithelium of cornea. Antibacterial, anti-inflammatory and lubricant treatment allowed getting good healing of epithelium. CT stability was reached in 3 months with intensive topical treatment of lubricant. In our case, application of therapeutic contact lens and intensive treatment allowed to heal epithelium of injured cornea and perfumed laser vision correction with excellent results.

---

## Случай ятрогенного повреждения роговицы во время проведения фемтоласика

Манойло Т. В., Пархоменко Г. Я.

Медицинский центр «Новый Зир» (Киев, Украина)

Представлен клинический случай осложнения формирования роговичного лоскута при проведении ФемтоЛасик. Во время формирования роговичного лоскута на правом глазу возник прорыв газа через эпителий. Это вызвало неравномерное повреждение эпителия во всей зоне планируемого лоскута и невозможность проведения абляции роговицы для устранения исходной миопии. На глаз была одета МКЛ и назначен режим капель кортикостероидов (дексаметазон) по нисходящей схеме, антибиотика (моксифлоксацин) 1 неделю и слезозаменителя (комбинированный препарат гиалуроновая кислота и трегалоза) 1 месяц. В течение 2х месяцев сохранялась иррегулярность кератотопографии. Использование одного комбинированного препарата позволило восстановить регулярность поверхности роговицы и в течение 3х месяцев и провести лазерную коррекцию зрения с получением высоких функциональных результатов.

## Эффективность лечения аллергического конъюнктивита на фоне применения препаратов избирательных антагонистов лейкотриеновых рецепторов

Михальчик Т. С.

ДЗ «ЗМАПО МОЗ України» (Запорожье, Украина)

**Актуальность.** Сезонный аллергический конъюнктивит довольно редко является единственным проявлением поллиноза и обусловлен сенсibilизацией к аллергенам грибов и пыльцы ветроопыляемых растений. У пациентов наблюдается сочетание назальных и глазных симптомов – аллергический риноконъюнктивит (АК). Причем большинство глазных симптомов проявляется тяжелее, нежели назальных, усугубляя качество жизни больных.

В последние десятилетия распространение амброзии в Украине приобрело характер экологического взрыва, в связи с чем это явление назвали «амброзиевой чумой». АК значительно ухудшает качество жизни пациентов. (Rondón C, Fernandez J, Canto G, Blanca M. L2010; 20(5):364-71.)

**Цель исследования.** Оценить терапевтическую эффективность сочетанного применения препаратов ингибиторов лейкотриеновых рецепторов у пациентов с сезонным АК.

**Материал и методы.** Под наблюдением находились 34 пациента (68 глаз), средний возраст -  $23 \pm 18,7$  года, на фоне применения натрия монтелукаста и инстилляций глазных препаратов «Лекролин» и «Катионорм».

**Результаты.** Анализ клинической картины заболевания у наблюдаемых нами пациентов показал, что при поступлении все они предъявляли жалобы на снижение остроты зрения, боль в глазу, светобоязнь, слезотечение. Отмечалось субъективное улучшение пациентами во всех случаях лечения. Клинически отмечалось уменьшение слезотечения и инъекции бульбарной конъюнктивы, уменьшение отека век, повышение остроты зрения до 1.0. У пациентов на 32,2% ( $p=0,001$ ) уменьшалось содержание в крови эозинофильного катионного белка.

**Выводы.** Использование данной медикаментозной комбинации в лечении способствует коррекции морфофункциональных нарушений конъюнктивы, повышению качества жизни пациентов с АК и может применяться для профилактики и лечения больных с сезонным поллинозом.

## The effectiveness of the treatment of allergic conjunctivitis with leukotriene receptor antagonists

Mikhalchik T. S.

Department of Ophthalmology DZ «ZMAPO Ministry of Health of Ukraine» (Zaporizhzhya, Ukraine)

Seasonal allergic conjunctivitis is rarely the only manifestation of hay fever and is caused by sensitization to allergens of fungi and pollen wind-pollinated plants. **Objective:** To evaluate the therapeutic efficacy of the combined use of leukotriene receptor inhibitor drugs in the treatment of patients with allergic conjunctivitis in patients with seasonal allergic rhinoconjunctivitis (hay fever). **Material and methods.** We observed 34 patients (68 eyes), average age -  $23 \pm 18.7$  years, against the background of oral administration of montelukast sodium and instillation ophthalmic preparations "Lekrolin" and "Kationorm". The use of this combination in the treatment contributes to the correction of morphological and functional disorders of the conjunctiva, the quality of life of patients with AK and can be used for prophylaxis and treatment of seasonal hay fever.



---

## **Эффективность комбинированного препарата трегалозы и гиалуроната натрия у пациентов с синдромом сухого глаза на фоне сахарного диабета II типа**

**Мужичук Е. П., Заволока О. В.**

*Харьковский национальный медицинский университет (Харьков, Украина)*

**Актуальность.** В последние 15-20 лет офтальмологи все больше внимания уделяют проблеме синдрома сухого глаза (ССГ). Если ранее обсуждался только первичный ССГ (при синдроме Шегрена), то в настоящее время более актуальным стал вопрос о вторичном ССГ, в частности, у пациентов с сахарным диабетом (СД). Одной из причин ССГ у данного контингента больных может быть нарушение водного и жирового обмена, характерное для СД. Кроме того, многие пациенты, страдающие СД, по поводу сопутствующей патологии применяют лекарственные препараты (ЛП), которые негативно влияют на состояние слезной пленки (В-блокаторы, диуретики, антигипертензивные препараты). Учитывая еще и неустойчивость психоэмоционального состояния, пациентам с ССГ на фоне сахарного диабета слезозаместительную терапию необходимо выбирать особенно продуманно. В наше поле зрения попал новый комбинированный препарат Теалоз Дуо (Теалоз® Дуо) в состав которого входит трегалоза и 0,15% раствор гиалуроната натрия.

Трегалоза - дисахарид, широко распространенный в растительном и животном мире. Обладает защитными, увлажняющими и антиоксидантными свойствами, является ключевым фактором агидробиотических процессов. В офтальмологии используется как биопротектор (защищает клетки от потери воды, стимулирует аутофагию, уменьшает апоптоз, является репаратом). Натрия гиалуронат увлажняет и смазывает поверхность глаз, ускоряет заживление эпителия роговицы.

**Цель исследования** - оценить эффективность комбинированного препарата трегалозы и гиалуроната натрия у пациентов с ССГ легкой и средней степени тяжести на фоне СД II типа.

**Материал и методы.** Под наблюдением находилось 67 пациентов с ССГ на фоне СД II типа. Пациенты были разделены на 2 группы, сравнимые по полу и возрасту. В первую (основную) вошли 37 пациентов, которые с целью компенсации симптомов ССГ использовали Теалоз Дуо (Теалоз® Дуо). Пациенты второй группы получали препарат на основе эфира целлюлозы. Кратность использования глазных капель в обеих группах была одинакова (по 1 капле 3 раза в день). Срок наблюдения - 1 месяц. Кроме полного офтальмологического обследования, всем больным проведена проба Ширмера, определено время разрыва слезной пленки, измерялась высота слезного мениска. Субъективное состояние пациенты оценивали по визуально-аналоговой шкале от 1 до 10 баллов, где 10 соответствуют максимально комфортному состоянию.

**Результаты.** В основной группе через 1 мес. использования препарата (Теалоз® Дуо) увеличилось время разрыва слезной пленки (с  $6,7 \pm 0,2$  до  $12,3 \pm 0,3$  с), повысилась базовая слезопродукция (с  $7,6 \pm 0,3$  до  $12,9 \pm 0,4$  мм). Высота слезного мениска не изменилась. Улучшилось субъективное состояние – исходная оценка  $5,1 \pm 0,6$  балла достоверно повысилась до  $8,9 \pm 0,6$  балла. У пациентов в группе сравнения незначительно увеличилось время разрыва слезной пленки (с  $6,8 \pm 0,3$  до  $8,2 \pm 0,4$  с), субъективное состояние составило  $5,7 \pm 0,5$  баллов по шкале ВАШ, увеличившись лишь незначительно (исходно -  $5,0 \pm 0,6$  баллов). Остальные показатели в группе сравнения не изменились.

**Вывод.** Использование комбинированного препарата трегалозы и гиалуроната натрия (Теалоз® Дуо) у пациентов с ССГ любой степени тяжести на фоне сахарного диабета II типа способствует нормализации показателей стабильности слезной пленки и значимо повышает ощущение комфорта у пациентов.

## **The effectiveness of the combination of trehalose and sodium hyaluronate in patients with dry eye syndrome and diabetes.**

*Muzhychuk O. P., Zavaloka O. V.*

*Kharkiv national medical university (Kharkiv, Ukraine)*

A total of 67 patients with dry eye syndrome were examined on the background of type II diabetes mellitus. A combination of trehalose and hyaluronic acid was used. After 1 month, the stability index of tear film stability was stabilized and the feeling of comfort was maximized.

---

## **Комплексне лікування демодекозного блефариту**

**Павлів О. Б., Косар С. Л., Бігун Н. М., Кондрач І. Я.**

*Львівська обласна клінічна лікарня, офтальмологічне відділення №1 (Львів, Україна)*

**Актуальність.** Блефарит – одне із найбільш поширених (близько 25,3% амбулаторних звернень) та довготривалих захворювань очей, яке схильне до рецидивів та важко піддається лікуванню.

Наявність блефариту впливає на працездатність хворих, оскільки супроводжується розвитком синдрому “сухого ока” (ССО) та може викликати появу більш серйозних ускладнень.

Найбільш частим збудником блефариту є кліщ Demodex (KD), який належить до умовно патогенної флори та активізується за сприятливих умов: зниженні загального та місцевого імунітету, переважності захворювань шлунково-кишкового тракту, гормональної системи та інших.

Відносно нещодавно в арсеналі офтальмологів з'явилися гіпоалергенні продукти без консервантів для гігієни повік: стерильні гігієнічні салфетки (ГС) "Блефаклін" та очищуючий гель для повік "Блефагель" (Laboratoires Thea, Франція). До їх складу входять: екстракт кореня Ірису флорентійського (регулює утворення шкірного жиру, протизапальна дія), гіалуронова кислота (зволожуюча дія, відновлення еластичності шкіри), екстракт Центели азійської (тонізуючий ефект, покращує загоєння та відновлення тканин), цинку сульфат (антимікробна дія) та ін. Стерильний гель (СГ) "Блефагель" завдяки вмісту полоксамеру, утворюючи емульсію, забезпечує розчинення та м'яке видалення слизу та забруднень; зберігає природне зволоження повік.

**Мета.** Дослідити вплив ГС "Блефаклін" та СГ "Блефагель" на перебіг демодекозного блефариту (ДБ).

**Матеріал і методи.** Під спостереженням знаходилися 47 хворих (94 ока) з проявами ДБ. Вік пацієнтів становив 28-57 років. Чоловіків було 24 (51,1%), жінок – 23 (48,9%). Із дослідження виключались пацієнти з генералізованим демодекозом. Наявність KD підтверджувалась лабораторно. В усіх випадках ДБ супроводжувався проявами ССО (початкова і виражена стадія, легка форма).

Перша група: 24 пацієнти (12 жінок (50%), 12 чоловіків (50%). Середній вік – 43 роки. Друга група: 23 пацієнти (11 жінок (47,8%), 12 чоловіків (52,2%). Середній вік – 45 років.

Усім хворим обох груп було призначено лікування: дієта (обмеження солодких, гострих, копчених страв, алкоголю), інстиляції Ціделону по 1кр.х 3 р/д впродовж 1 місяця; заміники сльози (безконсервантна форма) 1кр.х 3-5 р/д (в залежності від вираженості ССО). Усім пацієнтам проводився масаж повік з протиранням краю повік спиртовим настоєм нагідок. Пацієнтам I групи призначено вмивання повік дігтярним милом, використання антипаразитарного гелю 2 р/д. Пацієнти II групи використовували ГС "Блефаклін" 2р/д та після проведення масажу повік і СГ "Блефагель" шляхом втирання в край повік 2р/д.

Пацієнти обстежувались через 1 та 7 тижнів після початку лікування.

**Результати.** Вже після першого тижня лікування в усіх пацієнтів зменшились прояви ДБ, інтенсивність скарг. При мікроскопічному дослідженні вій виявлено зменшення кількості зрілих особин кліща на 21,5% у I групі та на 23,7% у другій.

Після 7 тижнів проведеного лікування суб'єктивні скарги були відсутні у 18 хворих (75%) I групи та 21 (91,3%) II групи, значно зменшені у решти пацієнтів. Виявлено відсутність особин кліща у 21 хворого (91,3%) I групи, у 23 (100%) II групи. Прояви ССО були відсутні у 10 пацієнтів (41,7%) I групи, у 18 (78,3%) II групи; значно знижені у решти хворих.

**Висновок.** Дослідження дії ГС "Блефаклін" та СГ "Блефагель" в комплексному лікуванні ДБ показали високу ефективність та добру переносимість. Виявлено позитивний вплив на перебіг ССО при ДБ, що дає можливість покращити якість життя пацієнтів.

## The complex treatment of demodectosis blepharitis

*Pavliv O. B., Kosar S. L., Bihun N. M., Kondrach I. Ya.*

*Lviv Regional Clinic Hospital, Ophthalmology Department No1 (Lviv, Ukraine)*

We determined the effectiveness of sterile sanitary "Blephaclean" wipes and sterile "Blephagel" gel for eyelids in the complex treatment of demodectosis blepharitis. The results indicate their clinical efficacy. A positive impact on the course of dry eye syndrome in this group of patients was determined.

## Особенности синдрома «сухого глаза» у больных с субклинической и манифестной формами гипотиреоза

*Павловский М. И., Дрожжина Г. И., Павловская Г. Я., Иванец И.В.*

*ГУ «Институт глазных болезней и тканевой терапии им. В.П. Филатова НАМН Украины» (Одесса, Украина)*

**Актуальность.** Заболевания щитовидной железы по распространенности занимают ведущее место в структуре эндокринной патологии. Наиболее частой патологией щитовидной железы (ЩЖ) является гипотиреоз. Гипотиреоз – клинический синдром, обусловленный длительным стойким недостатком гормонов ЩЖ в организме или снижением их влияния на тканевом уровне. Снижение уровня тиреоидных гормонов в организме сопровождается метаболическими, функциональными и структурными изменениями в различных органах и тканях, в том числе в глазу. Известно, что заболевания ЩЖ могут быть связаны с риском развития синдрома сухого глаза (ССГ). Однако особенности клинического проявления ССГ при субклинической и манифестной формах гипотиреоза остаются практически неизученными.

**Целью** исследования явилось выявление клинических особенностей проявления синдрома сухого глаза у больных с субклинической и манифестной формами гипотиреоза.

**Матеріал і методи.** Обстежено 87 пацієнтів (174 ока) в віці від 19 до 78 років ( $M=50,5 \pm SD12,5$ ), знайдених на обліку в обласному ендокринологічному диспансері Львівської області з встановленим ендокринологічним діагнозом первинний гіпотиреоз, існуючих ССГ. З них жінок було 72 (82,8%), чоловіків – 15 (17,2%). Серед обстежених з субклінічним гіпотиреозом було 52 хворих (59,8%), з манифестним – 35 (40,2%). Степінь тяжкості ССГ оцінювали за класифікацією DEWS (2007), яка включає оцінку пацієнтом тяжкості і частоти суб'єктивних симптомів, а також об'єктивних ознак, оцінюваних офтальмологом, в тому числі визначення тесту Ширмера I, часу розриву слезної плівки (СП), біомікроскопію переднього відділу ока, флуоресцеїновий тест. Статистична обробка матеріалу виконана з використанням програми Statistica 10,0 (StatSoft Inc., США).

**Результати.** Встановлено, що при субклінічній формі гіпотиреозу частіше виявлялися симптоми і клінічні ознаки, відповідні I і II ступеням тяжкості ССГ, а при манифестній – рідше спостерігалися симптоми і клінічні ознаки, відповідні I ступеню тяжкості ССГ і частіше – відповідні III ступеню тяжкості синдрому. Найбільш значимі відмінності відзначалися за ознаками «дискомфорт в області очного яблука», «окрашування кон'юнктиви флуоресцеїном» і «наліччя включень в слезній плівці». Величина сумарної слезопродукції при субклінічній формі становила 9,4 (SD5,9) мм, а при манифестній – була достовірно нижче 6,1 (SD5,4) мм, ( $p=0,0002$ ). Стабільність СП також була нижче при манифестній формі гіпотиреозу – 5,04 (SD2,0) сек порівняно з субклінічною – 5,84 (SD2,2) сек, ( $p=0,0110$ ). ССГ важкої ступені виявлялася в 5 разів частіше при манифестній формі – 20 хворих (54,1%), а при субклінічній – тільки у 5 (10,0%). Виявлена співзалежність між формою гіпотиреозу і ступенем тяжкості ССГ – при манифестній формі гіпотиреозу достовірно частіше спостерігалася більш тяжка ступінь ССГ ( $\chi^2 = 20,22$ ,  $p=0,00004$ ).

**Висновки.** Порушення слезопродукції виявлені при субклінічній і манифестній формах гіпотиреозу. Більш виражені порушення спостерігаються при манифестній формі гіпотиреозу, що свідчить про зниження функціональних проб слезопродукції і достовірно більш часте виявлення важкої ступені тяжкості ССГ. В зв'язі з цим хворі з гіпотиреозом потребують обстеження і спостереження офтальмолога з метою своєчасного призначення адекватної слезозамісної терапії і запобігання розвитку кератопатії.

## Characteristics of dry eye syndrome in patients with primary hypothyroidism

*Pavlovskiy M. I., Drozhzhyna G. I., Pavlovska H. Ya., Ivanets I. V.*

*The Filatov Institute of Eye Diseases and Tissue Therapy of the National Academy of Medical Sciences of Ukraine (Odessa, Ukraine)*

Different characteristics of dry eye syndrome were studied in 87 patients (174 eyes) with various forms of primary hypothyroidism, aged 19 to 78 y/o. Subclinical hypothyroidism was found in 52 patients (59.8%), overt hypothyroidism was in 35 patients (40.2 %). It was established that in patients with subclinical hypothyroidism, the tear production (Schirmer I test) and tear breakup time (TBUT) were higher than in patients with overt hypothyroidism and were 9.4 (SD5.9) mm and 6.1 (SD5.4) mm ( $p=0,0002$ ); 5.8 (SD 2.2) sec and 5.0 (SD 2.0) sec ( $p=0.0110$ ), respectively. The severity grade of dry eye syndrome in the subclinical hypothyroidism was significantly lower than in overt hypothyroidism CCG ( $\chi^2 = 20.22$ ,  $p=0.00004$ ). Patients with hypothyroidism need regular ophthalmological examination and observation for timely tear replacement therapy prescription and prevention of keratopathy.

## Результати клінічного застосування біосинтетичних аналогів строми роги́вки на основі колагену в лікуванні роги́вкової патології

*Пасечнікова Н. В., Якименко С. А., Бузник О. І.*

*ДУ «Інститут очних хвороб і тканинної терапії ім. В.П. Філатова НАМН України» (Одеса, Україна)*

**Актуальність.** У зв'язку з дефіцитом донорської роги́вки та невисокою ефективністю її пересадки при деяких видах патології роги́вки все більшу актуальність має пошук альтернативних матеріалів для кератопластики.

**Мета.** Провести аналіз віддалених результатів застосування біосинтетичних колагенових аналогів строми роги́вки (КАСР) в лікуванні хворих з виразками та дистрофіями роги́вки.

**Матеріал і методи.** КАСР були синтезовані за модифікованою технологією Liu W. з співавт. (2009): проводився кросс-лінкінг рекомбінантного людського колагену III типу карбодіімідом та N-гідросукцинімідом; для покращення механічних властивостей мережа колагену зміцнювалась мережею фосфоліпиду клітинних мембран – метилфосфорилхоліном, кросс-лінкінг якого проводився полі(етиленгліколь)діакрилатом. В результаті поєднання двох мереж, що взаємно проникають, утворювався прозорий безклітинний імплант, який за фізичними, хімічними та механічними властивостями наближався до людської роги́вки. Концентрація колагену в КАСР дорівнювала 9%.

Пересадка КАСР проводилася методом передньої пошарової пересадки роги́вки: в ділянці ушкодження проводилася насічка роги́вки трепаном необхідного діаметру (4-7 мм) глибиною 200-350 мкм (в залежності від глибини ушкодження). Строма роги́вки в межах насічки видалялася скребцем. Трепаном такого ж діаметру викроювався КАСР, його товщина відповідала глибині насічки на роги́вці. КАСР на роги́вці фіксувався 3-4 перекидними

швами нейлон 10/0. Рогівка покривалася м'якою контактною лінзою. Зняття швів проводилося через 1-3 міс. після операції.

**Хворі.** Після отримання дозволу біоетичного комітету Інституту ім. В.П. Філатова та отримання інформованої згоди хворого було прооперовано 8 очей у 8 хворих (5 чоловіків, 32 жінки) віком 46-80 років. У двох хворих показанням до операції було дистрофічне помутніння рогівки, у 6 хворих - тривкі виразки рогівки, які не піддавалися медикаментозному лікуванню та носінню лікувальної контактної лінзи. Етіологія захворювань рогівки: опіки ока (4 хворих) виразка рогівкового трансплантату (2 хворих), нейтрофічний та інфекційний кератит – по одному хворому. Термін спостереження склав від 14 до 36 місяців у 7 пацієнтів, у одного хворого - 9 місяців.

**Результати.** Пересадка КАСР добре переносилася всіма хворими, не викликала підвищення внутріочного тиску та запальних реакцій. У всіх пацієнтів скарги на біль, світлобоязнь зникли протягом двох тижнів після операції. Епітелізація рогівки настала в терміни від 2 до 50 тижнів після операції. У всіх хворих відбулося відновлення чутливості рогівки за даними естезіометрії за Cochet-Bonnet. У 4 з 8 хворих підвищилася гострота зору порівняно з передопераційним рівнем.

**Висновки.** Віддалені результати застосування КАСР у хворих з виразками та дистрофіями рогівки свідчать про безпечність застосування подібних штучних імплантів. Приживлення КАСР проходить безреактивно, імпланти здатні стимулювати регенерацію та відновлювати чутливість рогівок з важкою патологією, де пересадка донорської рогівки має високий ризик відторгнення. Синтетичні безклітинні замінники донорської рогівки є перспективним матеріалом для лікування рогівкової патології та потребують подальших досліджень.

## **Outcomes of biosynthetic collagen-based analogues of corneal stroma clinical application in corneal pathology treatment**

*Pasyechnikova N. V., Iakymenko S. A., Buznyk O. I.*

*Filatov Institut of Eye Diseases and Tissue Therapy (Odessa, Ukraine)*

Biosynthetic analogues of corneal stroma made from recombinant human type III collagen and methyl-phosphorylcholine were implanted as lamellar grafts into 8 eyes of 8 patients with corneal ulcers or dystrophies, accompanied by pain and photophobia. The implants provided relief from symptoms, stabilized corneal surface and improved corneal touch sensitivity in all patients. Vision improved in 4 of 8 patients. Such implants could in the future become alternatives to donor corneas for high risk grafting.

## **До питання етіології птеригіуму**

*Риков С. О.<sup>1</sup>, Зяблицев С. В.<sup>2</sup>, Усенко К. О.<sup>1</sup>*

*Національна медична академія післядипломної освіти імені П.Л. Шупика<sup>1</sup>,*

*Національний медичний університет імені О. О. Богомольця<sup>2</sup> (Київ, Україна)*

**Актуальність.** Птеригіум – доброякісне фіброваскулярне утворення кон'юнктивальної тканини. Захворювання розвивається за рахунок гіперпроліферації лімбальних епітеліальних клітин, що супроводжується неоваскулогенезом. Нами було висловлено припущення, що причиною гіперпроліферації епітелію можуть бути етіологічні онкогенні чинники, а саме – повільно трансформуючі ДНК-вмісні віруси та онкогенні соматичні мутації генів, що кодують білки сигнальних шляхів RAS/MAPK (Ras-Raf-MAP кіназний шлях) внутрішньоклітинної трансдукції сигналу епітеліального фактору росту (EGF).

**Метою** дослідження було визначення зв'язку птеригіуму з наявністю ДНК-вмісних онкогенних вірусів і мутацією гена BRAF V600E.

**Матеріал і методи.** Досліджені 15 пацієнтів у віці від 22 до 76 років, чоловіків - 7, жінок - 8. Методом полімеразної ланцюгової реакції в реальному часі в гомогенатах хірургічно видаленої тканини птеригіуму визначали наявність вірусів простого герпесу I і II типів (HSV I/II), цитомегаловірусу (CMV), вірусу Епштейна-Барр (VEB), вірусів папіломи людини (HPV) високого, середнього і низького ризику (6-68-й типи) і поліомавірусу людини 1 (BK-polyomavirus). Також в тканині птеригіуму визначали наявність соматичної мутації гена BRAF V600E rs113488022. Генетичний аналіз здійснювали з використанням уніфікованих тест-систем TaqMan Mutation Detection Assays Thermo Fisher Scientific (США) та ДНК-технологія (Росія) в автоматичному ампліфікаторі Real-Time PCR System 7500 (Applied Biosystems, США). Статистичний аналіз проводили з використанням програми MedCalc v.15.11.0 (MedCalc Software bvba, 1993–2015 p.p.).

**Результати.** З усіх вивчених вірусів в гомогенатах тканини птеригіуму тільки в одному випадку був виділений CMV (6,7%), в цьому ж випадку вірус був виділений і з крові. У інших випадках результати були негативними. У трьох хворих (20%) був отриманий позитивний результат при виявленні мутації V600E гена BRAF. При цьому в одному випадку птеригіум носив двосторонній рецидивуючий характер.

**Висновки.** У наших дослідженнях не підтверджена роль ДНК-вмісних онкогенних вірусів у виникненні птеригіуму. Виявлення BRAF-позитивних зразків вказує на можливу роль онкогенних соматичних мутацій генів, що кодують білки сигнальних шляхів RAS/MAPK (Ras-Raf-MAP кіназний шлях) трансдукції сигналу епітеліального фактору росту (EGF) та диктує необхідність подальших досліджень саме у цьому напрямку.

---

## To the question of etiology of pterygium

Rykov S. O., Ziablytsev S. V., Usenko K. O.

Shupyk National Medical Academy of Postgraduate Education; Bogomolets National Medical University (Kiev, Ukraine)

The object of the study was to define a connection between existence of the DNA-containing oncogenous viruses and somatic BRAF gene mutation V600E of emergence of conjunctiva dystrophic lesion- pterygium. In 15 patients of different age and sex, using polymerase chain reaction in real time in homogenates of surgically remote pterygium tissue, we determined the existence of Herpes simplex viruses (HSV) I and II types, Cytomegalovirus (CMV), the Epstein-Barr virus (EBV), papilloma viruses (HPV) at high, average and low risk (6-68th types) and polyomavirus (BK). Also, in the pterygium tissue, an existence of the somatic BRAF gene mutation V600E rs113488022 was defined. Researches didn't confirm the role of the DNA-containing oncogenous viruses in pterygium emergence. Identification of BRAF-positive samples (20% of cases) indicates a possible role of oncogenous somatic mutations of genes, which coding proteins of RAS/MAPK (Ras-Raf-MAP-kinase way) signal ways transductions of epithelial grows factor (EGF).

---

## Клінічні особливості терапії травматичних кератитів зі застосуванням гіпербаричної оксигенації

Сакович В. М., Острікова Т. О.

Державний заклад «Дніпропетровська медична академія МОЗ України»,

Державний заклад «Дорожня клінічна лікарня на ст. Дніпропетровськ ДП» Придніпровська залізниця» (Дніпро, Україна)

**Актуальність.** Питання діагностики та лікування хворих з пошкодженнями рогівки залишаються актуальними і соціально - значущими, оскільки на їх частку доводиться до 25% всієї очної патології пацієнтів працездатного віку, при цьому через можливий ризик розвитку ускладнень 3,8% пацієнтів стають інвалідами по зору. В патогенезі багатьох пошкоджень рогівки виступають дві форми гіпоксії (гемодинамічна і тканинна) і для зменшення їх застосовують гіпербаричну оксигенацію (ГБО), яка одночасно сприяє запобіганню алергічних реакцій від деяких ліків, скороченню доз препаратів та термінів лікування пацієнтів.

**Мета дослідження.** Вивчити клінічну ефективність застосування методу гіпербаричної оксигенації при лікуванні хворих на травматичні кератити.

**Матеріал і методи.** Клінічні дослідження виконано у 69 хворих (69 очей) з травматичними кератитами у віці 18-75 років, з яких майже 70% становили чоловіки. Середній вік хворих в основній групі (одержували комплексну терапію з включенням ГБО по 5-10 сеансів тривалістю 40 хвилин за режимом 1,2 ата в барокамері «Ока») становив  $41,39 \pm 2,07$  рік, а в групі контролю (одержували традиційне лікування з включенням інстиляцій антибіотиків (флоксал) 6 раз на добу, епітелізуючих препаратів (тауфон, 4%) 4 рази на добу, корнерегель 4 рази на добу, антиоксиданти (емоксипін, парабульбарно по 0,5 мл) 1 раз на добу) –  $42,42 \pm 2,1$  роки.

Офтальмологічне обстеження включало традиційні методи. В розроблені нами картки обстеження хворих включали суб'єктивні скарги пацієнтів (свербіння і паління в оці, відчуття стороннього тіла в оці, світлобоязнь, слезотеча, больовий синдром) та показники об'єктивного обстеження пацієнтів (епітелізація рогівки, набряк рогівки, резорбція, гіперемія кон'юнктиви, термін лікування), підвищення гостроти зору. Об'єктивна оцінка стану важкості захворювання та динаміка процесу здійснювалася за 4-х бальною системою. Статистична обробка проводилась методами варіаційної статистики, прийнятих в медицині та біології.

**Результати.** Включення гіпербаричної оксигенації в комплексну терапію травматичних кератитів супроводжувалося достовірною позитивною динамікою клінічного перебігу в порівнянні з традиційним лікуванням. Так, високі показники гостроти зору ( $0,7-1,0$ ) в кінці лікування (на 6-й день) в основній групі пацієнтів збільшились майже удвічі проти групи контролю. Через місяць лікування середні показники гостроти зору в основній групі пацієнтів були на 31,15% кращими, ніж в контрольній ( $p < 0,001$ ). Аналіз характеру клінічних проявлень показав, що скорочення об'єктивних показників на тлі ГБО спостерігалось відповідно: епітелізація рогівки - на 4,21 днів (56,66%), зникнення набряку рогівки – на 3,50 днів (41,42%), запальна ін'єкція – на 3,06 днів (36,21%), резорбція інфільтратів – на 2,92 днів (33,72%). Скорочення суб'єктивних клінічних проявлень в основній групі хворих спостерігалось відповідно: паління, свербіння в оці на 2,03 днів (49,88%), світлобоязнь - на 1,93 днів (49,61%), больовий синдром – на 1,88 днів (49,60%), слезотеча – на 1,83 днів (48,03%), відчуття стороннього тіла – на 1,75 днів (44,87%). Наявність кореляційних зв'язків між підвищенням гостроти зору, термінами регресії основних симптомів хворих на травматичні кератити і способом лікування відображає патогенетичну роль суб'єктивних та об'єктивних симптомів в патогенезі цієї патології і підкреслює необхідність проведення ГБО - терапії.

**Висновок.** Представлені результати дослідження є обґрунтуванням включення додаткової оксигенації (ГБО) в лікування травматичних кератитів.

---

## The clinical features of traumatic keratitis therapy using hyperbaric oxygenation

*Sakovich V. M., Ostrikova T. O.*

*State Establishment «Dnepropetrovsk Medical Academy of Health Ministry of Ukraine»;*

*State Establishment «Railroad Clinical Hospital of the Dnipropetrovsk Station «Pridniprovska Railroad» (Dniro, Ukraine)*

The use of hyperbaric oxygen therapy (HBO) in the treatment of traumatic keratitis is accompanied by reliable positive dynamics of clinical flow compared with traditional treatment. Thus, high levels of visual acuity (0.7-1.0) at the end of treatment (on day 6) in patients in the main group increased nearly twofold compared to the control group. An analysis of the nature of clinical manifestations showed that the reduction of objective indicators against the background of HBO was observed within 2.03 (33.72%) - 4.21 (56.66%) days. Reduction of subjective clinical manifestations in the study group of patients was observed within 1.75 (44.87%) - 2.03 (49.88%) days. The presence of correlation between the increase in visual acuity, the terms of regression of symptoms in patients with major traumatic keratitis and method of treatment reflects the pathogenetic role of subjective and objective symptoms in the pathogenesis of this disease and emphasizes the need for HBO.

---

## Наш опыт лечения бактериальных кератитов

**Сакович В. Н., Волок С. И., Гарькавая Н. А., Парамончик Е. В.**

*ГУ «Днепропетровская медицинская академия Министерства здравоохранения Украины» (Днепр, Украина)*

**Актуальность.** Возбудителями глазных инфекций могут являться бактерии, грибки, простейшие и вирусы. На долю бактерий приходится более 65 % случаев. Появление в последние годы штаммов бактерий, устойчивых ко многим используемым в медицинской практике антибиотикам, существенно снижает эффективность химио-профилактики и терапии. Большое значение в протекании физиологических и развитии патологических процессов в ткани роговицы играют процессы перекисного окисления липидов (ПОЛ), которые происходят, в основном, в липидном адвезном слое клеточных мембран. Поэтому успешное лечение данной патологии во многом зависит от проведения адекватной местной и общей антиоксидантной терапии. Снижение антиоксидантных резервов происходит в связи с нарушением метаболизма витаминов А, Е, С. В комплексном лечении больных бактериальным кератитом находят применение витамины группы А, В, Е и С в общепринятых формах и дозах, а также ряд препаратов, содержащих витамины, используемых местно.

**Цель исследования** - улучшение клинических показателей у пациентов с бактериальным кератитом при применении витаминного комплекса Оптикс Форте.

**Материал и методы.** Под нашим наблюдением находились 66 больных (66 глаз) бактериальным кератитом в возрасте от 36 до 68 лет. Больные были разделены на 2 группы – основную (34 больных, 34 глаза), и контрольную (32 больных, 32 глаза). Всем больным назначали антибактериальную терапию, мидриатики, десенсибилизирующие, тканевые препараты. Кроме того, в основной группе больных применяли Оптикс Форте по 1 капсуле 2 раза в сутки во время еды до выздоровления.

**Результаты.** Применение Оптикс Форте в комплексном лечении больных бактериальным кератитом характеризуется высокой эффективностью, обеспечивает стабильные клинико-функциональные результаты в основной группе по сравнению с контрольной: после лечения отделяемое конъюнктивальной полости практически отсутствовало ( $p < 0,05$ ) у всех пациентов, степень выраженности смешанной инъекции уменьшилась на 3,2 дня ( $p < 0,05$ ), отек и инфильтрация роговицы исчезли на 2,8 дня раньше ( $p < 0,05$ ).

**Вывод.** Таким образом, применение витаминного комплекса Оптикс Форте в комплексном лечении больных бактериальным кератитом значительно улучшает клинические показатели и сокращает сроки лечения.

## Our experience of the treatment of bacterial keratitis

*Sakovych V., Volok S., Garkava N., Paramonchik E.*

*Dnepropetrovsk State Medical Academy (Dnipro, Ukraine)*

We have studied the combined use of Optix Forte in treatment of bacterial keratitis (66 patients, 66 eyes). Application of Optix Forte against traditional treatment has contributed more rapid relief of the inflammatory process: pericorneal injection disappeared earlier; resorption of infiltrates occurred earlier, epithelization of the cornea began at shorter terms ( $p < 0.05$ ).

---

---

## **Эффективность применения лечебных мягких контактных линз в комплексном лечении язв роговицы у больных ревматоидным полиартритом**

**Сакович В. Н., Волок С. И., Харченко К. А., Исаев А. А.**

*ГУ «Днепропетровская медицинская академия МОЗ Украины»*

*КУ «Днепропетровская областная клиническая офтальмологическая больница»  
(Днепр, Украина)*

**Актуальность.** Язвенные поражения роговицы у больных ревматоидным полиартритом относятся к тяжелым заболеваниям глаз, трудно поддаются лечению и заканчиваются стойким необратимым снижением зрения. У больных с ревматоидным полиартритом развиваются нарушения структуры роговицы, связанные с аутоиммунным разрушением коллагеновых волокон, что влечет за собой нарушение архитектоники и процессов эпителизации роговицы.

**Цель.** Оценить влияние применения лечебных мягких контактных линз (МКЛ) на сроки эпителизации при язвах роговицы у больных ревматоидным полиартритом.

**Материал и методы.** Под наблюдением находились 16 больных (24 глаза) с язвами роговицы, средний возраст - 67,12 ( $\pm 6,4$ ) лет. До поступления в офтальмологический стационар диагноз «Ревматоидный полиартрит» не был установлен. В связи с наличием изменений мелких и крупных суставов, больные были обследованы, консультированы врачом – ревматологом, был верифицирован диагноз «Ревматоидный полиартрит», назначено лечение по поводу данного заболевания. Больные были распределены на две группы: основную и контрольную, сравнимые по тяжести поражения глаз. В основную группу вошли 8 больных (11 глаз), которым проводилось лечение язв роговицы: нейротрофическая терапия, местно - кератопротекторы, репаративные препараты с использованием лечебной МКЛ. В контрольную группу вошли 8 больных (13 глаз), которым проводилось аналогичное лечение, но без применения лечебной МКЛ.

Обследования в динамике: визиометрия, биомикроскопия переднего отрезка глаза и оптическая когерентная томография (ОКТ) роговицы.

**Результаты.** У пациентов основной группы полная эпителизация роговицы наступила на  $4,2 \pm 1,6$  день, у пациентов контрольной группы - на  $9,3 \pm 1,4$  день. Пациенты основной группы отмечали уменьшение субъективных жалоб на ощущение сухости и рези в глазах в первые сутки применения лечебных МКЛ.

**Вывод.** Использование лечебных МКЛ эффективно в комплексном лечении больных с язвами роговицы на фоне ревматоидного полиартрита, способствует ускорению процессов эпителизации роговицы, сокращению сроков лечения.

## **Efficiency of application therapeutic soft contact lenses in patients that have corneal ulcers with rheumatoid polyarthritis**

*Sakovych V. N., Volok S. I., Kharchenko K. A., Isaev A. A.*

*State Establishment "Dnipropetrovsk Medical Academy of Health Ministry Of Ukraine",  
Dnipropetrovsk Regional Ophthalmological Clinical Hospital (Dnepr, Ukraine)*

The aim of this work was to assess the efficacy of using therapeutic soft contact lenses in patients that have corneal ulcers with rheumatoid polyarthritis. As a result, it was found that in patient with therapeutic soft contact lenses used in the complex treatment, there is a decrease in epithelialization rates, in severity of subjective complaints and a reduction of the treatment period.

---

## **Стан пероксидного окиснення ліпідів при синдромі сухого ока**

**Скрипник Р. Л., Селезньова О. І.**

*МЦ «Світ Зору» (Київ, Україна)*

**Вступ.** Відомо, що силікон-гідрогелеві контактні лінзи (СГКЛ), в порівнянні з іншими контактними лінзами, мають більш високий коефіцієнт пропускання кисню, проте саме ця якість може сприяти підсиленню процесів пероксидного окиснення ліпідів слізної рідини, що може призвести до змін осмолярності сльози.

**Мета дослідження:** визначити стан пероксидного окиснення ліпідів у слізній рідині хворих на міопію, що коригована використанням силікон-гідрогелевих контактних лінз.

**Матеріал і методи.** У дослідження включено 64 хворих (128 ока) від 19 до 42 років (середній вік  $31,3 \pm 6,15$  років) з міопією 1,5-6,5 діоптрій, які тривалий час для корекції рефракції використовували силікон-гідрогелеві МКЛ, дозволені для безперервного носіння впродовж 30 днів; 35 хворих (70 очей) групи порівняння та 32 здорові особи з (64 ока) контрольною групи. Окрім загальноприйнятих методик (візометрії, пневмотонометрії, біомікроскопії, офтальмоскопії), для реалізації поставленої мети використовувались спеціальні тести - визначен-

---

ня стабільності слізної плівки (проба Норна) та визначення осмолярності сльози, вміст молекулярних продуктів перексидного окиснення ліпідів (ПОЛ) – дієнових кон'югатів (ДК) та ізольованих подвійних зв'язків (ППЗ), малонового альдегіду (МА).

**Результати.** Отримані дані свідчать про характерні вірогідні зміни щодо дезорганізації процесів ПОЛ, які визначаються у вигляді збільшення вмісту таких проміжних продуктів перексидного окиснення, як ДК та ППЗ а також кінцевих продуктів ПОЛ – малонового альдегіду (МА) у слюзовій рідині у хворих основної групи порівняно як із контрольною групою та групою порівняння ( $p < 0,05$ ).

**Висновки.** Розвиток синдрому сухого ока внаслідок носіння м'яких контактних лінз супроводжується гіперактивацією у слізній рідині систем перексидного окиснення ліпідів (за рівнем проміжних – дієнових кон'югатів та кінцевих продуктів – малонового альдегіду).

## Lipid peroxide oxidation condition in dry eye syndrome

*Skryonik R. L., Selezniova O.I.*

*The World of Vision Medical Center (Kyiv, Ukraine)*

A lot of researches testify to changes of quantitative and quality composition of tear liquid for development of dry eye syndrome (DES) due to the use of soft contact lenses. **Purpose:** to set the role of the disorders of lipid and protein peroxidation systems in the tear liquid in development of dry eye syndrome (DES) in patients who carry the soft contact lenses. **Material and methods:** The investigation included 64 patients (128 eyes) of basic group with dry eye syndrome (DES), 35 patients (70 eyes) of comparison group and 32 individuals (64 eyes) of control group. In all groups we measured tear film stability and lacrimal osmolarity, the products of lipid peroxidation. **Results.** A reliable activation of the lipid peroxidation system was revealed. **Conclusions.** The development of dry eye syndrome due to the wearing of soft contact lenses is accompanied by hyperactivation in the tear fluid of lipid peroxidation systems.

## Результаты применения ускоренного кросс-линкинга коллагена роговицы при кератоконусе

*Тройченко Л. Ф., Дрожжина Г. И., Науменко В. А., Иванова О.Н., Серeda Е. В.*

*ГУ «Институт глазных болезней и тканевой терапии им В.П.Филатова НАМН Украины» (Одесса, Украина)*

**Актуальность.** С 2011 года кросс-линкинг или ультрафиолетовая перекрестная сшивка коллагена роговицы (UltraViolet – Crosslinking – UV-X) официально утверждён «золотым стандартом» в лечении начальных стадий прогрессирующего кератоконуса (КК), краевой прозрачной дегенерации роговицы и других прогрессирующих эктазий роговицы. С помощью прибора последнего поколения (UV-X™2000 фирмы Avedro) возможно проведение ускоренного кросс-линкинга, что позволяет в 3 раза сократить время процедуры - до 10 мин - по сравнению с стандартным протоколом.

**Цель исследования.** Оценить результаты ускоренного кросслинкинга коллагена роговицы при кератоконусе в ранние сроки наблюдения.

**Материал и методы.** Кросс-линкинг коллагена роговицы проведен 34 пациентам (37глаз) - 21мужчина и 13 женщин в возрасте от 13 до 57 лет с медианой 25лет.

Из них КК II стадии был диагностирован на 21 глазу (56,8%), а на 16 (43,2%) - III стадия кератоконуса. При II стадии КК длительность заболевания до процедуры UV-X составила от 2-х до 6 лет (38,1% пациентов диагноз КК поставлен 2 года назад), а при КК III стадии длительность заболевания составила от одного до 7 лет (18,8% (по 3 глаза)) диагноз КК поставлен 1,3 года и 5 лет назад соответственно.

Процедура UV-X выполнялась с помощью прибора UV-X™2000, который обладает высокой мощностью излучения  $9\text{mW}/\text{cm}^2$ . Дезэпителизация роговицы проводилась диаметрами 7,0; 7,5; 8,0 мм в соответствии с данными кератотопограммы. Интраоперационно производили контрольную пахиметрию роговицы- после дезэпителизации, а также после 15мин насыщения роговицы раствором рибофлавина. Затем выполнялась непосредственно процедура UV-X в течении 10 мин. После процедуры на глаз надевали лечебную контактную линзу.

Кроме общего офтальмологического обследования пациентам выполнялись биомикроскопия, рефрактометрия, определялась корригируемая и некорригируемая острота зрения (ОЗ). Кератограмма, пахиметрия, преломляющая сила роговицы исследовались на приборе Pentacam. Все исследования выполнялись перед операцией, через 1 и 3 мес.

**Результаты.** Эпителизация поверхности роговицы наблюдалась на 4-е сутки на 20 глазах (54%) и на 5-е сутки - на 17 глазах (46%). Соответственно и были сняты лечебные контактные линзы.

Степень астигматизма у пациентов с II стадией КК до лечения составила  $3,42 \pm 2,02\text{SD}$ , через 3 мес уменьшилась до  $2,23 \pm 1,22\text{SD}$  ( $p=0,000$ ). У пациентов с III стадией КК степень астигматизма до лечения составила  $5,13 \pm 2,46\text{SD}$ , через 3 мес уменьшилась до  $3,53 \pm 2,12\text{SD}$  ( $p=0,001$ ).

Преломляющая сила роговицы (по критерию  $K_{\text{max}}$ ) до лечения составила от 43,4 до 74,0 D (медiana 50,8). При II стадии конуса -  $51,2 \pm 5,54\text{SD}$ , при III стадии КК -  $57,52 \pm 8,16\text{SD}$ . Толщина роговицы по критерию (thinnest



---

local) до лечения у пациентов с II стадией КК была  $465,6 \pm 21SD$  nm, с III стадией КК  $451,3 \pm 26,59SD$  nm. Достоверных изменений в преломляющей силе и толщине роговицы в ранние послеоперационные сроки наблюдения у пациентов не отмечено.

На 15 глазах (40,5%) ОЗ была  $\leq 0,1$ , на 11 (29,7%) глазах  $\leq 0,2$ , и на 11 - в диапазоне от 0,2 до 0,9. Острота зрения как коррегируемая, так и не коррегируемая была статистически значимо ниже у пациентов с III стадией кератоконуса по критерию Mann-Whitney ( $p=0,02$ ). Через 1 мес на 33 глазах (89%) из 37 произошло повышение некоррегируемой ОЗ по критерию знаков, что является статистически значимо ( $p=0,000$ ). Коррегируемая ОЗ по высылась на 21 глазах (56,7%) из 37 ( $p=0,0001$ ). Через 3 мес некоррегируемая ОЗ повысилась на 16 глазах (84%) из 19, коррегируемая ОЗ повысилась на 15 (79%) из 19 глаз ( $p=0,001$ ).

Процедура UV-X у всех пациентов прошла без осложнений и субъективно 33 пациента (89%) отмечали улучшение качества зрения и переносимость очковой коррекции.

**Выводы.** Процедура ускоренного кросс-линкинга роговицы на приборе UV-X™2000 является комфортной и безопасной для пациентов и позволяет, помимо остановки прогрессирования КК, достичь повышения остроты зрения и уменьшения степени астигматизма в период 3-хмесячного послеоперационного наблюдения.

## The results of the accelerated Crosslinking – UV-X of the cornea in keratoconus

*Troichenko L. F., Drozhzhyna G. I., Naumenko V. A., Ivanova O. N., Sereda E. V.*

*Filatov Institute of Eye Diseases and Tissue Therapy (Odessa, Ukraine)*

UltraViolet - Crosslinking - UV-X officially has been approved as the "gold standard" in the treatment of the initial stages of progressive keratoconus (KC). Using the latest generation device (UV-X™ 2000 Avedro company), it is possible to perform accelerated cross-linking, which allows three times reduce the procedure duration (to 10 minutes) compared to the standard protocol. 34 patients (37 eyes) were treated by CLX procedure. Keratoconus stage II and stage III was diagnosed in 21 (56.8%) and 16 (43.2%) eyes, respectively. Corneal surface was epithelized in 20 eyes (54%) at Day 4 and in 17 eyes (46%) at Day 5. The degree of astigmatism in patients with KC stage II and stage III decreased to  $2.23 \pm 1.22SD$  ( $p=0.000$ ) and to  $3.53 \pm 2.12SD$  ( $p = 0.001$ ), respectively, after 3 months. After 3 months, uncorrected visual acuity increased in 16 of 19 eyes (84%), best corrected visual acuity increased in 15 of 19 eyes (79%) ( $p = 0.001$ ). Treatment by the CLX procedure in all patients was without complications and, subjectively, 33 patients (89%) reported of an improvement of vision quality and tolerated spectacle correction.

## Эффективность применения слезозаменителей в раннем послеоперационном периоде у пациентов с прогрессирующим кератоконусом

*Устименко С. Б., Максимова И. Р., Алифанов И. С.*

*Днепропетровская областная клиническая офтальмологическая больница (Днепр, Украина)*

**Актуальность.** Кератоконус – дегенеративное невоспалительное заболевание роговицы, ведущее к ее постепенному истончению, снижению прочности и выпячиванию вперед под действием внутриглазного давления. В настоящее время в Украине используется два достоверно эффективных хирургических способа лечения кератоконуса – роговичный коллагеновый кросс-линкинг и кератопластика. Стандартная методика кросс-линкинга включает проведение дезэпителизации роговицы, которая сопровождается наличием послеоперационного роговичного синдрома (боль, светобоязнь), формированием послеоперационного субэпителиального фиброза стромы (хейза), что требует проведения комплексной терапии, в т.ч. с использованием слезозаменителей. Учитывая двойной механизм действия лубриканта на основе эктоина (стабилизация слезной пленки, противовоспалительный) нами было принято решение о включении данного препарата в схему лечения реконвалесцентов после проведения роговичного кросс-линкинга.

**Цель работы:** изучить эффективность применения 2% раствора эктоина и гиалуроната натрия в терапии раннего послеоперационного периода у пациентов с прогрессирующим кератоконусом I-III ст.

**Материалы и методы.** Под наблюдением находились 20 пациентов (20 глаз) с прогрессирующим кератоконусом I-III ст. Все пациенты мужского пола, средний возраст составил 23 года. Процедура кросслинкинга проводилась одним хирургом по классическому Цюрихскому протоколу при помощи аппарата UVX-1000 (IROC AG, Швейцария). Всем пациентам проводилось стандартное офтальмологическое обследование, а также кератотопография, оптическая когерентная томография переднего отрезка глазного яблока.

В раннем послеоперационном периоде пациенты получали гатифлоксацин, дексаметазон, лубриканты в виде глазных капель, а также ацикловир и витамины группы «В» перорально. По применению лубрикантов пациенты были разделены на 2 однородные группы по 10 пациентов (10 глаз): исследуемая группа (группа 1) получала 2% раствор эктоина 3 раза в день, контрольная группа (группа 2) – раствор гиалуроната натрия 1мг/1мл 3 раза в день.

---

Сроки эпителизации роговицы определялись при помощи ОКТ, выраженность роговичного синдрома – субъективной балловой оценкой (Солодкова Е.Г., Мелихова И.А., Фокин В.П., МНТК «Микрохирургия глаза») от 0 баллов – признак отсутствует, до 3 баллов – максимально выражен; тяжесть фибропластических изменений также оценивалась по балльной шкале: от 0 баллов – прозрачная роговица, до 3 баллов – диффузный средней степени выраженности стромальный хейз, снижающий остроту зрения. Срок наблюдения – 1 месяц.

**Результаты.** По средней корригированной остроте зрения, толщине роговицы и кератометрии не было достоверных различий между исследуемой и контрольной группами. В обеих группах на 4 сутки наблюдалась полная эпителизация роговицы. Выраженность роговичного синдрома при анкетировании на 3 и 5 сутки в первой группе в среднем на 2,2 балла была ниже, чем в контрольной, на 7 сутки – на 0,5 балла. Начиная с восьмых суток субъективный роговичный синдром отсутствовал у пациентов обеих групп. Степень хейза оценивалась через месяц после операции, в первой группе у 100% пациентов роговица оставалась прозрачной (0 баллов), во второй группе у 70% пациентов – 1 балл, у 30% – 2 балла.

**Выводы.** Применение 2% раствора эктоина у пациентов с кератоконусом в раннем послеоперационном периоде после процедуры кроссликинга существенно снижает степень выраженности роговичного синдрома и препятствует формированию субэпителиального фиброза.

### **The efficacy of using lubricant eye drops in early postoperative period in patients with keratoconus**

*Ustymentko S. B., Maksymova I. R., Alifanov I. S.*

*Dnipropetrovsk Regional Ophthalmological Clinical Hospital (Dnipro, Ukraine)*

The standard technique of corneal collagen crosslinking includes the removing of corneal epithelium that leads to forming a postoperative corneal pain syndrome and subepithelium fibrosis of stroma (haze). The patients have to obtain a complex therapy including the lubricant eye drops. **Purpose.** The aim of our study was to compare the efficacy of ectoin 2% (study group, 10 eyes) and sodium hyaluronate (control group, 10 eyes) in therapy in early postoperative period in patients with stage 1-3 keratoconus. **Results.** There were no differences between groups in BCVA, keratometry and pachymetry data. The full epithelization of the cornea had place at day four in both groups. The intensity of corneal syndrome was less in study group at day 3 and day 5 on average by 2.2 points and at day 7 by 0.5 points (questionnaire survey). The corneal pain syndrome was end at day 8 in both groups. The cornea of patients in study group was transparent at one month after surgery; the patients of control group had some opacities (70% with 1 point of intensity, 30 with 2 points) that confirmed better efficiency of ectoin 2%.

### **Психологические особенности лиц с герпетическим поражением глаза**

*Храменко Н. И., Фоля Ю. П., Гайдамака Т. Б., Дрожжина Г. И.*

*ГУ «Институт глазных болезней и тканевой терапии им. В.П. Филатова НАМН Украины» (Одесса, Украина)*

**Актуальность** исследования продиктована необходимостью изучения влияния психологических факторов на возникновение и течение соматических болезней. Научный интерес к этой проблеме возник еще в XIX в. и связан с именами М.Я. Мудрова, С.П. Боткина, Г.А. Захарьина, Н.И. Пирогова, которые обосновали методологические принципы лечебного воздействия не только на симптомы, но и на личность больного в целом. Понимание особенностей психологии пациента способствует эффективности лечения и повышает профилактическую результативность.

Наблюдение больных офтальмогерпесом в процессе лечения позволило лечащим врачам отметить некоторые особенности их психического склада, отличающие этих пациентов от остальных офтальмологических больных.

Согласно концепции акцентуированной личности К. Леонгарда, черты характера делятся на основные, составляющие ядро личности (которое определяет ее психологический портрет, развитие, адаптацию), и второстепенные. Некоторые основные черты могут иметь такую степень выраженности или «заострения», что приобретают патологический характер. Такие черты были названы К. Леонгардом акцентуированными. Под акцентуацией характера понимается избыточное усиление определенных черт, которое обуславливает повышенную уязвимость личности к тем или иным воздействиям. Акцентуированные характеры представляют собой крайние варианты психической нормы. Эта концепция восходит к более ранней концепции «латентных психопатий» (П.Б. Ганнушкин, 1933 г).

**Цель:** изучение психологических особенностей лиц с заболеванием офтальмогерпесом.

**Материал и методы.** В исследовании приняли участие 23 пациента с герпетическим кератитом. Методы исследования: теоретические (анализ научной литературы по проблематике), эмпирические (наблюдение, диагностическое интервью, тестирование, качественный анализ (метод «профилей», сравнительный метод). Были использованы опросник акцентуации характера К. Леонгарда - Г. Шмишека (1970) и сокращенный вариант миннесотского многомерного личностного опросника (ММРП) мини-мульти в адаптации В. П. Зайцева (1981). В исследовании реализован типологический подход к изучению личности.

---

**Результаты.** С помощью опросника Леонгарда-Шмишека были получены следующие результаты: эмотивная акцентуация обнаружена у 20 человек (86%), застревающая – у 17 (73%), гипертимная – у 14 (60%), педантическая – у 14 (60%), у 13 (56%) – демонстративная, циклотимия представлена в 12 случаях (52%), экзальтированная – также в 12 (52%), возбудимая – у 9 человек (39%), дистимическая – у 8 (34%), тревожная – у 4 (17%). Применение методики мини-мульти дополнило клиническую картину больных офтальмогерпесом. Обследование прошли 20 пациентов, у 7 из них выявлены ипохондрические черты, у 7 человек – истерические реакции, 7 больных имеют психастенические черты характера, психопатические черты выявлены у 4 человек.

По итогам проведения качественного и сравнительного анализа были установлены следующие факты. 1. Доминирующими являются акцентуации циклоидной группы (по Ганнушкину), они представлены у 19 из 23 обследованных пациентов с офтальмогерпесом и распределены следующим образом: эмотивная акцентуация – в 9 случаях, экзальтированная – в 5, циклотимная – в 3, гипертимная – в 2 (у 1 пациента доминирующей является педантическая акцентуация, к циклоидной группе не относится). 2. Общей характеристикой ведущих акцентуаций у пациентов с офтальмогерпесом является избыточная впечатлительность и высокий уровень лабильности эмоций, при этом в каждом типе впечатлительность имеет неодинаковую степень выраженности и направленность, и каждый тип имеет специфическую зону уязвимости. Доминирующая акцентуация отягощена ярко выраженными симптомокомплексами сопутствующих ей акцентуаций. 3. Большинство пациентов оказались мульти-акцентуированными личностями, у 16 человек сочетаются 4 и более типов акцентуаций, в большинстве случаев сочетание происходит по принципу взаимного усиления, а не смягчения или коррекции акцентуированных черт. 4. Тревожная акцентуация характера выражена очень незначительно и в количественном, и в абсолютном значениях: обнаружена у 3 пациентов в диапазоне 12-15 баллов, и у 1 – высокая (18 баллов). 5. Динамика акцентуаций характера у большинства пациентов принимала форму аутоагрессии.

Представленная работа охватывает далеко не все аспекты психологии личности с заболеванием офтальмогерпесом и требует расширения круга исследовательских задач, направленных на диагностику свойств личности, выявление соотношения психического и соматического в этиологии заболевания, изучение внутренней картины болезни и реакции личности на нее, а также обеспечение психотерапевтических стратегий для лечения и профилактики заболевания.

### **Psychological characteristics of patients with herpetic eye pathology**

*Khramenko N. I., Folia Yu. P., Gaidamaka T. B., Drozhzhyna G. I.*

*SI "Filatov Institute of Eye Diseases and Tissue Therapy of NAMS of Ukraine" (Odessa, Ukraine)*

The analyses of the psychological characteristics of 23 patients with herpetic keratitis showed that cycloid accentuation (emotive, exalted, cyclothymic, gipertimnye) is dominant in this group of patients. A common characteristic of the leading accentuation in patients with ophthalmoherpis is superfluous sensitivity and a high level of emotional lability. Most patients were multi-accentuated personality, 16 people had combination of 4 or more types of accentuation, in most cases, a combination was based on the principle of mutual enhance but not mitigation or correction of accentuated features. The alarming accentuation of character was expressed very slightly. Dynamics of character accentuations in most patients took the form of self-aggression. The present study demonstrates the need for psychotherapeutic strategies in treatment and prevention of recurrence of ophthalmoherpis.

---

# 2

**Катаракта**

**Глаукома**

---

**Cataract**

**Glaucoma**

---

## Рання діагностика глаукоми. Активний підхід до профілактичних оглядів

*Биховець І. І., Биховець М. Ю., Шевчик В. І.*

*КЛПЗ „Чернігівська обласна лікарня” (Чернігів, Україна)*

**Актуальність.** Глаукома протягом останніх років залишається однією з найбільш актуальних проблем сучасної офтальмології. Значна розповсюдженість глаукоми, важкість ранньої діагностики та несприятливий прогноз для зору являються основними причинами підвищеної уваги до цього захворювання. Загальновідомо, що профілактика сліпоты від глаукоми залежить саме від її ранньої діагностики.

**Мета.** Проаналізувати ефективність активних профілактичних оглядів пацієнтів з групи ризику розвитку глаукоми.

**Матеріал і методи.** В рамках щорічного заходу до Дня глаукоми з залученням ЗМІ проведена санітарно-освітня робота - в громадському місці всім бажаючим була проведена пневмотонометрія, роздано інформацію в доступній формі про глаукому та проведено тестування по факторам ризику ймовірності виникнення глаукоми.

Пацієнти з виявленою гіпертензією та/чи високим ризиком розвитку глаукоми були направлені в лікарняний заклад, де їм переміряли внутрішньочинний тиск за допомогою тонометра Маклакова, виконувалася тонографія, тонометрія, пахіметрія, комп'ютерна статична периметрія, оптична когерентна томографія ДЗН, аналіз товщини шару нервових волокон сітківки та гангліозних клітин.

**Результати.** При профілактичній тонометрії виявлено 6 гіпертензій на 100 вимірів (по даним профілактичних оглядів на глаукому за рік всього 0,5 на 100 вимірів). З обстежених 74 пацієнтів (чоловіки - 20,1%, жінки - 79,9%) – у 37 встановлено діагноз глаукоми. Причому, 70,3% це були пацієнти з I стадією глаукоми, II стадією - 27,0% , а III стадією – лише 2,7% і жодного пацієнта з IV стадією. Також важливим є те, що 29,7% хворих на глаукому були молодше 60 років.

Згідно даних пахіметрії у хворих з вперше виявленою глаукомою товщина рогівки в 93,3% випадків знаходилася в межах норми 525-555 мкр.

**Висновки.** Застосування інформаційно-освітніх матеріалів у пресі, радіо та телебаченні про можливу незворотню сліпоту від глаукоми та можливість збереження зору при ранньому встановленні діагнозу, підвищує мотивацію пацієнтів до профілактичного огляду. Про ефективність таких методів свідчить в 10 раз більша кількість пацієнтів з глаукомою саме на ранніх стадіях, в порівнянні з стандартними профілактичними оглядами.

## Early diagnostics of glaucoma. Active approach to check-ups

*Bykhovets I. I., Bykhovets M. Yu., Shevchik V. I.*

*CMPI “Chernihiv Regional Hospital”(Chernihiv, Ukraine)*

**Relevance:** Glaucoma in recent years is one of the most topical problems of modern ophthalmology. Significant prevalence of glaucoma, difficulty of early diagnostics and negative prognosis for vision are the main reasons for increased attention to this disease. It is well known that prevention of blindness from glaucoma depends on its early diagnostics. **Objective:** To analyze the effectiveness of active preventive examinations of patients with risk of glaucoma developing. **Material and Methods:** Sanitary and educational work was carried involving media as the part of the annual event dedicated to the Day of glaucoma. In a public place, pneumotonometry was available to everyone, who wished; the information about glaucoma in accessible form was distributed and the potential risk factors of glaucoma were tested. Patients with diagnosed hypertension and / or high risk for glaucoma were sent to hospital, where they re-measured the intraocular pressure with tonometer Maklakova, passed tonography, tonometry, pachymetry, computer static perimetry, optical coherence tomography of the optic nerve disc, analysis of nerve fiber layer thickness and retinal ganglion cells. **Results:** 6 people with hypertension revealed in prophylactic tonometry of 100 measurements (according to glaucoma checkups for one year only 0.5 per 100 measurements). 37 People among 74 studied patients had the glaucoma diagnose (male-20.1%, female-79.9%). Moreover, 70.3% of these patients were with I stage glaucoma, II stage - 27.0%, and the III stage - only 2.7% and no one with stage IV. It is also an important fact that 29.7% of patients with glaucoma were younger than 60 years. According to pachymetry in patients with newly diagnosed glaucoma, the corneal thickness in 93.3% was within the normal range 525-555mkr. **Conclusions:** The use of information and educational materials in print, radio and television about possible irreversible blindness from glaucoma and the ability to save vision in the early diagnosis increases the motivation of patients to prophylactic inspection. The effectiveness of these methods is evidenced by 10 times more patients with glaucoma in the early stages, compared with standard check-ups.

---

---

## **Характеристика толщины нервных волокон в макулярной области при различных стадиях первичной открытоугольной глаукомы**

**Гончарь Е. Н., Панченко Н. В., Бездетко П. А.**

*Харьковский национальный медицинский университет, кафедра офтальмологии (Харьков, Украина)*

**Актуальность.** На Украине среди причин инвалидности по зрению глаукома остается на втором месте. Слепота и инвалидность вследствие глаукомы определяется прогрессированием глаукомной нейропатии. Согласно Жабоедову Г.Д. и многим другим исследователям, сутью глаукомного поражения является ускоренная гибель ганглионарных клеток сетчатки и их аксонов. Liesegang T.J. опубликовал гистологические и электрофизиологические доказательства того, что ганглионарные клетки являются единственными нейронами, которые страдают при глаукоме

**Цель работы:** оценка изменений толщины нервных волокон в макулярной области при различных стадиях первичной открытоугольной глаукомы.

**Материал и методы.** Нами было обследовано 72 пациента (98 глаз) с первичной открытоугольной глаукомой (ПОУГ), из них мужчин - 33, женщин - 39. Стадия ПОУГ определялась нами по изменению среднего отклонения поля зрения (MD), и в соответствии с существующей классификацией. Обследование включало общепринятые офтальмологические методы исследования, статическую компьютерную периметрию и оптическую когерентную томографию. Необходимо уточнить, что так как хотя бы в одной клинической группе наблюдалось не нормальное распределение большинства признаков, в качестве описательных статистических характеристик для количественных показателей использовались непараметрические показатели: медиана (Me) – как мера положения; нижний и верхний квартиль (LQ и UQ, соответственно) – как мера рассеивания.

**Результаты.** В результате анализа полученных результатов было обнаружено, что у пациентов с первой стадией ПОУГ толщина нервных волокон в макулярной области была достоверно выше (35,0 (31,0; 39,0)  $\mu\text{m}$ ), в сравнении с аналогичными показателями во второй (26,0 (17,0; 34,0)  $\mu\text{m}$ ) и третьей стадии (14,0 (9,0; 19,0)  $\mu\text{m}$ ) ПОУГ ( $p < 0,001$ ). При этом надо отметить, что толщина нервных волокон в макулярной области у пациентов со второй стадией ПОУГ была достоверно выше, в сравнении с этим же показателем при третьей стадии ПОУГ ( $p < 0,001$ ).

**Вывод.** Таким образом, можно сделать вывод, что толщина нервных волокон в макулярной области у пациентов с ПОУГ, зависела от стадии первичной открытоугольной глаукомы. При этом, с увеличением стадии первичной открытоугольной глаукомы, толщина нервных волокон в макулярной области достоверно уменьшалась.

## **Nerve fiber thickness in the macular region at different stages of primary open-angle glaucoma**

*Honchar O. M., Panchenko M. V., Bezditko P. A.*

*Kharkiv National Medical University (Kharkiv, Ukraine)*

The purpose of this work was to evaluate the changes in nerve fiber thickness in the macular region at various stages of primary open-angle glaucoma (POAG). 72 patients (98 eyes) with POAG were examined. POAG stage was determined by the change in the mean deviation of the visual field (MD). The non-parametric indices (Me, LQ and UQ) were used as quantitative descriptive statistics. It was found that the thickness of the nerve fibers in the macular region in patients with POAG depended on the stage of glaucoma. Thus, with increasing steps of primary open-angle glaucoma stage, the thickness of the nerve fibers in the macular area significantly decreased.

---

## **Наш досвід використання системи «VERION Image Guided System» для розрахунку та імплантації торичних мультифокальних лінз**

**Гребеник І. М., Черніцька, М. Р., Романюк Т. І., Герасимець А. Ю.**

*Комунальний заклад Тернопільської обласної ради «Тернопільська університетська лікарня» (Тернопіль, Україна)*

**Актуальність.** На сьогоднішній день пацієнти, які оперуються з приводу катаракти, мають дуже високі вимоги до якості зору. Проте, наявність у них рогівкового астигматизму, рогівкових сферичних аберацій чи пресбіопії є перешкодою для досягнення очікуваних результатів. Використання мультифокальних інтраокулярних лінз дозволяє людям різного віку, в тому числі і молодого, позбутися від носіння окулярів або контактних лінз та отримати після операції високі зорові функції на близьку, середню та далеку відстань. Проте, незважаючи на новітні технології для розрахунку інтраокулярних лінз та усунення катаракти, дедалі більше лікарів зустрічаються з рефракційними помилками в післяопераційному періоді.

**Мета.** Аналіз клінічних результатів розрахунку та імплантації торичних мультифокальних лінз за допомогою «VERION Image Guided System»

---

**Матеріал і методи.** Проаналізовані дані 20 пацієнтів (27 очей) з наявністю катаракти, аномалій рефракції і пресбіопії з рогівковим астигматизмом від 1,0 до 3,0 дптр і відсутністю супутньої офтальмологічної патології. З них на 13 очах виявлена незріла катаракта, на 10 - початкова, на 4 очах проведено рефракційна заміна кришталика. Вік пацієнтів становив від 35 до 70 років. Строки спостереження 1-й, 3-й день та один місяць після операції.

В передопераційному періоді для вибору сили ІОЛ використовувались діагностичний модуль «VERION Image Guided System», біометр «Ocuscan» та імерсійна камера. Всім пацієнтам проведена факоемольсифікація катаракти з використанням факомашини «Centurion Vision», навігаційна система якої дозволила в процесі операції точно позначити локалізацію парацентезів, тунельного розрізу, діаметр капсулорексису, та вибрані меридіани для імплантації торичної мультифокальної лінзи.

**Результати.** Всі операції та післяопераційний період проходили без ускладнень. Гострота зору без корекції для далі, на середній відстані і для близу в перші три дні після операції становила 0,7 і вище. Через місяць після операції гострота зору для далі становила 1,0 у 82% випадків, 0,9 у 10%; 0,8 у 8% випадків. На середній відстані гострота зору 1,0 у 88% випадків, 0,9 – 8%, 0,8 у 4% випадків. Для близу 1,0 у 90% випадків; 0,9 у 7%; 0,8 у 3% випадків. Залишковий астигматизм становив  $\pm 0,5$  дптр.

**Висновки.** Використання системи «VERION» дозволило забезпечити точний розрахунок мультифокальних ІОЛ та знизити ризик виникнення післяопераційних рефракційних помилок і покращення якості життя пацієнтів.

### **Our experience of using «VERION Image Guided System» for toric multifocal IOL calculation and implantation**

*Hrebenyuk I. M., Chernitska M. R., Romanyuk T. I., Herasymets A. Yu.*

*Ternopil university hospital (Ternopil, Ukraine)*

Today, the presence of corneal astigmatism, corneal spherical aberration or presbyopia is an obstacle to the achievement of the expected results of high visual acuity in cataract-operated patients. The use of the Verion system allowed to ensure exact calculation of multifocal intraocular lenses and to reduce the risk of postoperative refractive errors.

### **Показатели хирургически индуцированного астигматизма у больных возрастной катарактой после факоэмульсификации с имплантацией ИОЛ с применением системы «VERION Image Guided System»**

*Дмитриев С. К., Лазарь Ю. М., Гриценко Я. А., Супрун А. А.*

*ГУ «Институт глазных болезней и тканевой терапии им. В. П. Филатова НАМН Украины» (Одесса, Украина)*

**Актуальность.** Несмотря на высокие технологические возможности проведения факоэмульсификации (ФЭ), в послеоперационном периоде астигматизм может значительно снижать зрительные функции. Часть офтальмологов считают послеоперационный астигматизм осложнением операции [N. Morlet 2001, С. Guttman, 2008]. Ряд авторов отмечают широкий диапазон значений хирургически индуцированного астигматизма (ХИА), который может быть причиной ошибки в планируемой послеоперационной рефракции глаза [J. Gills 2002, A. Qammar, 2005].

**Цель.** Изучить показатели ХИА у больных возрастной катарактой после факоэмульсификации с имплантацией ИОЛ с применением системы «VERION Image Guided System».

**Материал и методы.** Под наблюдением находились 98 больных (130 глаз) возрастной катарактой без выраженной сопутствующей офтальмопатологии. Возраст больных составил от 43 до 76 лет. Всем больным была выполнена ФЭ с использованием системы «VERION Image Guided System» («VERION»). Основные биометрические исследования глаза были проведены на оптическом биометре «Lenstar L900». Использование системы «VERION» позволило определить радиус кривизны роговицы, выполнить фоторегистрацию переднего отдела глазного яблока, провести расчет оптической силы интраокулярной линзы. Операции выполнял один хирург с использованием операционной системы «Centurion Vision System» в сопровождении системы «VERION» по заранее выбранному плану операции.

**Результаты.** Острота зрения (ОЗ) у наблюдаемых больных в первые 2 дня после операции составила  $0,8 \pm 0,12$ . ОЗ через 1 месяц после операции у больных была  $1,0 \pm 0,16$ . В 94% случаев (47 глаз) сферозэквивалент рефракции глаз у больных находился в диапазоне от  $-0,5$  до  $+0,5$  Дптр ( $-0,38 \pm 0,19$  Дптр.). Астигматический компонент рефракции не превышал  $0,6 \pm 0,17$  Дптр. Все операции протекали без осложнений.

**Заключение.** Использование системы «VERION» при факоэмульсификации возрастной катаракты позволяет минимизировать и заранее прогнозировать показатели ХИА у больных с учетом запланированной послеоперационной рефракции глаз.

---

## **Indicators SIA patients with age-related cataract after phacoemulsification with IOL implantation using «VERION Image Guided System» system**

*Dmytriiev S. K., Lazar Yu. M., Grytsenko I. A., Suprun A. A.*

*Filatov Institute of Eye Diseases and Tissue Therapy of NAMS of Ukraine (Odessa, Ukraine)*

The purpose of the study was to examine the efficacy of the system «VERION Image Guided System» («VERION») during age-related cataract phacoemulsification, taking into account refraction data. We observed 45 patients (50 eyes) with age-related cataract. All patients were performed phacoemulsification with the use of «VERION» system. The visual acuity in patients was 1.0 + 0.16 at 1 month after surgery. In 94% of cases (47 eyes), spherically equivalent of eye refraction in patients was in the range of -0.5 diopters to +0.5 diopters. Using the «VERION» system in age-related cataract phacoemulsification allowed to standardize the basic stages of examination and surgery in patients with age-related cataract and get scheduled refraction of the eye in patients after the operation.

## **Эффективность применения фемтосекундного лазера и навигационной системы «Verion» у больных возрастной катарактой и астигматизмом**

*Дмитриев С. К., Лазарь Ю. М., Грыценко Я. А., Супрун А. А.*

*ГУ «Институт глазных болезней и тканевой терапии им. В.П. Филатова НАМН Украины» (Одесса, Украина)*

**Актуальность.** Хирургическое лечение катаракты является одной из наиболее динамично развивающихся областей офтальмологии, а разработка и внедрение в клиническую практику современного диагностического и хирургического оборудования занимают передовые позиции. Применение фемтосекундного лазера в хирургии катаракты позволяет снизить риск развития интра- и послеоперационных осложнений путем стандартизации основных этапов операции. Система навигации «Verion Image Guided System» позволяет запланировать ход проведения каждого этапа операции и провести автоматизированную маркировку меридианов роговой оболочки. Необходимость разметки связана с фактором смещения положения глазных яблок (циклоторсией и циклоротацией) при изменении положения тела больного из вертикального (до операции) в горизонтальное (на операционном столе). По данным литературы, ротация торической ИОЛ на 10° уменьшает рефракционный эффект цилиндрического компонента на треть, ротация на 20° – на две трети, ротация на 30° приводит к полной потере эффекта торического компонента

Неточная локализация меридианов роговицы ведет к отклонению оси торической ИОЛ от сильного меридиана, что приводит к его недокоррекции.

**Цель.** Повысить эффективность хирургического лечения больных возрастной катарактой и астигматизмом с использованием современной диагностической и хирургической систем.

**Материал и методы.** Под наблюдением находились 25 больных (26 глаз) с возрастной катарактой и астигматизмом до 2,0 дптр. Система навигации Verion позволила на этапе диагностики запрограммировать положение основных разрезов роговой оболочки, диаметр капсулотомии, установить точную локализацию сильного меридиана роговой оболочки. Все операции были выполнены при помощи фемтосекундного лазера «LenSx Alcon». Применение фемтосекундного лазера позволило выполнить точные роговичные разрезы, которые соответствовали сильному меридиану роговой оболочки, правильной формы капсулотомии и фрагментацию ядра хрусталика.

**Результаты.** Все операции протекали без осложнений, во всех случаях удалось достичь правильного положения интраокулярной линзы (ИОЛ) в глазу относительно выбранного сильного меридиана роговой оболочки. Острота зрения (ОЗ) в первые 3 дня после операции составила 0,8±0,1. Остаточный рефракционный астигматизм составил от – 0,4 до +0,3 дптр. В дальнейшем отмечалось повышение ОЗ до 0,91±0,02 через 1 месяц после операции.

**Выводы.** Применение комплекса современного диагностического оборудования «Verion Image Guided System» и фемтосекундного лазера позволяют стандартизировать ход выполнения операции, снизить риски развития интра- и послеоперационных осложнений и обеспечить правильное положение торической ИОЛ в глазу для достижения запрограммированной рефракции.

## **The effectiveness of the femtosecond laser and the navigation system «Verion» in patients with age-related cataract and astigmatism**

*Dmytriiev S. K., Lazar Yu. M., Grytsenko I. A., Suprun A. A.*

*SI «Filatov Institute of Eye Disease and Tissue Therapy of the NAMS of Ukraine» (Odessa, Ukraine)*

The purpose of the study was to improve the efficacy of surgical treatment in patients with age-related cataract and astigmatism using modern complex diagnostic and surgical equipment. We observed 25 patients (26 eyes) with age-related cataract and astigmatism up to 2.0 diopters. Verion navigation system allowed, at diagnostics stage, to program a position of the main incisions of the cornea, the diameter of the capsulotomy, to establish the exact location of a



---

strong meridian of the cornea. Application of femtosecond laser allowed performing precise corneal incisions, which corresponded to a strong meridian of the cornea, the correct form capsulotomy and lens fragmentation of nuclei. Visual acuity in the first 3 days after surgery was  $0.8 \pm 0.1$ . The residual refractive astigmatism ranged from - 0.4 to +0.3 diopters.

## **Состояние гистогематических барьеров цилиарного тела кроликов с моделью «адреналиновой глаукомы».**

*Думброва Н. Е., Перетягин О. А., Иванов В. И., Мельникова Н. В.*

*ГУ «Институт глазных болезней и тканевой терапии им. В.П.Филатова НАМН Украины» (Одесса, Украина)*

**Актуальность.** Гистогематический барьер кровь - внутриглазная жидкость состоит из различных структур ресничного тела (базальная мембрана пигментного эпителия и межклеточные контакты клеток пигментного эпителия). Эта система регулирует и направляет характер взаимоотношений между кровью и внутриглазной жидкостью. При этом основное движение метаболитов направлено из крови в глаз.

В настоящее время в литературе обсуждаются различные проблемы, имеющие непосредственное отношение к функции гистогематических барьеров глаза. Особое внимание обращается на изучение влияния обменных процессов на проницаемость гистогематических барьеров и, в частности, на медиаторный обмен.

Примером необходимости выяснения значимости этих процессов, может служить проблема первичной глаукомы.

**Целью** нашего исследования явилось изучение изменений гистогематических барьеров цилиарного тела у экспериментальных животных – кроликов с воспроизведенной моделью «адреналиновой глаукомы».

**Материал и методы.** Исследовался комплекс ткани цилиарных отростков из глаз старых белых кроликов с моделированной «адреналиновой глаукомой» (2 животных - 4 глаза, контроль - 1 животное – 2 глаза). Ультратонкие срезы окрашивались растворами уранилацетата и цитрата свинца. Полученные срезы просматривались и фотографировались в электронном микроскопе ПЭМ-100.

**Результаты.** Структура цилиарных отростков отличается у экспериментальных животных от интактных. Глубокая густая складчатость клеток непигментированного эпителия, связанная, по-видимому, с попытками компенсации затрудненных транспортных процессов, патология базальной мембраны, ослабление межклеточных контактов и экстраклеточная вакуолизация, создают в этой области предпосылки для нарушения селективности и усиления проницаемости цилиарных отростков. Следует подчеркнуть, что это очаговые изменения. В то же время обратные процессы, очевидно, имеют место на уровне капилляр-цилиарный эпителий, из-за изменений эндотелия и накопления масс материала, подобного материалу базальных мембран.

**Выводы.** Установлено, что гистогематические барьеры кровь-ткань цилиарных отростков-передняя камера глаза при моделировании глаукомы путем введения адреналина, отличаются выраженными признаками глубокого старения структур вплоть до развития патологических изменений. Эти нарушения приводят к затруднению проницаемости на уровне стенки капилляра, и в то же время к механическому усилению транспортных процессов из-за повреждений преимущественно клеток непигментированного цилиарного эпителия. Разнонаправленные изменения ультраструктуры барьерных тканей ведут к нарушению функционирования цилиарного тела.

## **State of blood-tissue barriers of ciliary body in rabbit with model of “adrenaline glaucoma”**

*Dumbrova N. E., Peretyagin O. A., Ivanov V. I., Melnikova N. I.*

*SI “Filatov Institute of Eye Diseases and Tissue Therapy of NAMS of Ukraine» (Odessa, Ukraine)*

The results of ultrastructure studies of blood-tissue barriers of the ciliary body in experimental animals, rabbits with “adrenaline glaucoma”, are given. It is established that blood-tissue barriers of ciliary processes, anterior chamber, in the simulation of glaucoma by injection of adrenaline, have different severe signs of deep aging structures until pathological-changes develop. These violations lead to the obstruction of the permeability at the level of the capillary wall, and at the same time to mechanical strengthening of transport processes due to damage of cells of mainly non-pigmented ciliary epithelium. Multidirectional changes of the ultrastructure and barrier tissues will lead to dysfunction of the ciliary body.

---

## Результаты расчета ИОЛ высоких технологий у пациентов с синдромом сухого глаза

*Дурас И. Г., Дурас А. А.*

*Кафедра офтальмологии Харьковского национального медицинского университета (Харьков, Украина)*

**Актуальность.** Синдром сухого глаза может возникнуть в любом возрасте, но чаще всего это происходит после 60 лет, тогда, когда возникает потребность в хирургическом лечении катаракты. Погрешности кератометрии могут приводить к ошибкам в расчетах ИОЛ в 10 % -12% случаев. Особенно это актуально при имплантации линз высоких технологий. Недостаток слезы может быть причиной транзиторного иррегулярного астигматизма и исказить данные кератометрии, и, как следствие, приводить к «гипердиагностике» роговичного астигматизма, неправильному расчету и подбору ИОЛ у пациентов с катарактой и синдромом «сухого» глаза, а также к необоснованной имплантации торических ИОЛ.

**Цель** — проанализировать стабильность показателей кератометрии у пациентов с катарактой и астигматизмом, которым планировалась имплантация торической ИОЛ, в зависимости от параметров слезного мениска и применения слезозамещающих средств.

**Материал и методы.** Обследованы 18 пациентов, кандидатов на имплантацию торической ИОЛ, у которых в процессе повторной кератометрии были получены разные результаты. Всем пациентам проводили кератометрию, исследование топографии роговицы и аберраций на Офтальмологической системе биометрии и топографии Aladdin (Topcon), кераторефрактометрию на автокераторефрактометре RM/KR-8800 Topcon, параметры слезного мениска определяли на оптико-когерентном томографе 3D OCT – 1000 Mark II Topcon. Все пациенты имели роговичный астигматизм различной степени от 1,5 D до 4,5 D. Пациентам, независимо от слезопродукции, назначали современный слезозаменитель Теалоз Дуо по 1 кап — 3 раза в сутки в течение 1 недели. Через неделю комплекс исследований повторяли.

**Результаты.** Проанализировав данные кератометрии до и после инстилляций, получили следующие результаты: роговичный астигматизм в начале исследования составил в среднем  $2,15 \pm 0,45$  D, через 1 неделю —  $1,85 \pm 0,35$  D. Таким образом, имеет место достоверное изменение данных кератометрии на фоне применения заменителей слезы у пациентов, страдающих синдромом «сухого» глаза. В 2 случаях имплантация торической линзы оказалась неактуальной.

**Выводы.** Назначение слезозаменителей пациентам с синдромом сухого глаза помогает избежать рефракционных ошибок при расчете ИОЛ.

## The results of high technology IOL calculation in patients with dry eye syndrome

*Duras I. G., Duras A. A.*

*Department of Ophthalmology of the Kharkov National Medical University (Kharkov, Ukraine)*

Age cataracts are often combined with dry eye syndrome in patients older than 60 years. As a result, we can have errors in keratometry. This is especially important when we calculate high technology IOLs. The study included 18 patients with corneal astigmatism and dry eye syndrome. One-week using Tealoz Duo in patients with dry eye syndrome made it possible to perform more accurate IOL calculation.

## Ультрабиомикроскопические параметры переднего отрезка глаза у пациентов с синдромом пигментной дисперсии и пигментной глаукомой

*Дурас И. Г., Дурас А. А.*

*Кафедра офтальмологии Харьковского национального медицинского университета (Харьков, Украина)*

**Актуальность.** В 1979 году Campbell выдвинул гипотезу, что ключевыми звеньями патогенеза синдрома пигментной дисперсии (СПД) являются формирование обратного зрачкового блока за счет вогнутой конфигурации радужки и появление патологического иридозонулярного трения, сопровождающегося механическим разрушением пигментного листка радужной оболочки. При накоплении гранул пигмента в трабекулярной сети возможно повышение внутриглазного давления – пигментная глаукома (ПГ).

**Цель работы:** выявление закономерностей изменения ультрабиомикроскопических параметров переднего отрезка глазного яблока у пациентов с синдромом пигментной дисперсии и пигментной глаукомой.

**Материал и методы.** В исследование вошли 38 пациентов с диагнозом СПД и 17 пациентов с ПГ. Всем пациентам в дополнение к общепринятым офтальмологическим исследованиям проведена ультразвуковая биомикроскопия (УБМ) и проанализированы следующие параметры: глубина передней камеры, иридо-хрусталиковый контакт, иридо-роговичный угол и угол кривизны радужной оболочки в покое аккомодации и при работе аккомо-

---

дации. Для исследования использовали ультразвуковой биомикроскоп «Vu Max II» Sonomed (США), использующим ультразвук высокой частоты (50 Гц).

**Результаты.** Анализ результатов ультрабиомикроскопических параметров показал, что отсутствует достоверное различие между данными полученными у пациентов с СПД и ПГ. Однако следующие параметры УБМ: иридо-хрусталиковый контакт, иридо-роговичный угол и угол кривизны радужной оболочки статистически достоверно отличались при исследовании в покое аккомодации и при рассматривании парным глазом предмета на расстоянии 40 см.

**Выводы.** Полученные нами результаты подтверждают важность движений радужной оболочки в стимулировании специфических особенностей синдрома пигментной дисперсии и пигментной глаукомы.

### **Ultrasound biomicroscopy parameters of anterior segment in pigment dispersion syndrome and pigment glaucoma**

*Duras I. G., Duras A. A.*

*Department of Ophthalmology of the Kharkiv National Medical University (Kharkov, Ukraine)*

Pigment dispersion syndrome (PDS) and pigmentary glaucoma (PG) are conditions of the anterior segment of the eye characterised by pigment deposition on a number of ocular structures. We studied ultrasound biomicroscopy parameters of patients with PSD and PG and the following parameters: anterior chamber depth, irido - lenticular contact, irido-corneal angle and the angle of curvature of the iris were significantly different in the study before and during accommodation. Our results confirm the importance of the iris movements in promoting the specific characteristics of the pigment dispersion syndrome and pigmentary glaucoma.

### **Ультраструктура передней капсулы хрусталика при возрастной катаракте и при сочетании ее с первичной открытоугольной глаукомой**

**Жабоедов Д. Г. <sup>1</sup>, Молчанюк Н. И. <sup>2</sup>, Красножан О. В. <sup>3</sup>**

<sup>1</sup> *Национальный медицинский университет им. А. А. Богомольца (Киев, Украина)*

<sup>2</sup> *ГУ «Институт глазных болезней и тканевой терапии им. В. П. Филатова НАМН Украины» (Одесса, Украина)*

<sup>3</sup> *КУ «ХГКБ им. А. и О. Тропиных» (Херсон, Украина)*

**Актуальность.** В настоящее время этиопатогенез глаукомы остается до конца не выясненными. Заболевание считается мультифакторным. Только в конце 40–х - 50–х годов XX в. были получены убедительные доказательства морфологических изменений в путях оттока при глаукоме. Единичные морфологические работы посвящены изменениям передней капсулы и ее эпителия при развитии возрастной катаракты. Катаракта, осложненная глаукомой, встречается на практике довольно часто и, по данным литературы, составляет от 15 до 76 % случаев. Однако в литературе мы не встретили ультраструктурных данных об изменении передней капсулы хрусталика и ее эпителия при развитии катаракты в сочетании с первичной открытоугольной глаукомой.

**Цель.** Изучение ультраструктуры передней капсулы хрусталика и ее эпителия у пациентов с возрастной катарактой и при сочетании возрастной катаракты с первичной открытоугольной глаукомой.

**Материал и методы.** Изучалась и анализировалась ультраструктура передней капсулы хрусталика и ее эпителия у 6 пациентов, полученных из операционной. Из них 3 пациента были с возрастной катарактой, у других 3 пациентов возрастная катаракта сочеталась с первичной открытоугольной глаукомой. Средний возраст пациентов с возрастной катарактой составил 72 года (от 63 до 78 лет). Средний возраст пациентов при возрастной катаракте в сочетании с первичной открытоугольной глаукомой составил 75,3 года (от 67 до 88 лет). Все пациенты были без такой сопутствующей патологии, как влажная форма возрастной дегенерации макулы и псевдоэкссудативного синдрома. Пациентам с первичной открытоугольной глаукомой инстиллировали азаргу и траватан. Для электронно - микроскопического изучения фрагменты капсулы хрусталика и ее эпителия обрабатывались по общепринятой методике для данного исследования. Изучались и фотографировались объекты в электронном микроскопе ПЭМ – 100 - 01.

**Результаты.** У пациентов с возрастной катарактой в передней капсуле выявлены точечные или собранные в виде «розеток» электронно-плотные конгломераты, очагово отмечается рыхлость коллагеновых фибрилл, а также признаки отека основного вещества капсулы. В эпителии хрусталика отмечены единичные клетки с ультраструктурой, близкой к нормальной, клетки с признаками вакуольной дегенерации и клетки с элементами их некроза.

У пациентов при возрастной катаракте в сочетании с первичной открытоугольной глаукомой в передней капсуле хрусталика обнаружено группирование фибрилл в отдельные осмиофильные мелкие глыбки, образование электронно-прозрачных бесструктурных участков, располагающихся с внутренней стороны капсулы, которая соприкасается с эпителиальными клетками. В эпителиальном пласте отмечены клетки, близкие к нормальным, клетки с признаками вакуольной дегенерации, с признаками некроза, разрушенные клетки и оголенные участки данного пласта.

---

**Вывод.** Ультраструктурные исследования показали, что у пациентов как при возрастной катаракте, так и в сочетании с первичной открытоугольной глаукомой выявлены патологические изменения как в капсуле хрусталика, так и в ее эпителии. Однако степень выраженности этих изменений в изучаемых структурах хрусталика была больше у пациентов с катарактой в сочетании с первичной открытоугольной глаукомой, особенно в эпителиальном пласте, где обнаружены бесструктурные участки, лишённые этих клеток.

### **The ultrastructure of the anterior lens capsule in the age – related cataract and in the combination with primary open angle glaucoma**

*Zhaboiedov D. G.<sup>1</sup>, Molchanyuk N. I.<sup>2</sup>, Krasnozhan O. V.<sup>3</sup>*

*Bogomolets National Medical University<sup>1</sup>, Filatov Institute of Eye Diseases and Tissue Therapy of NAMS of Ukraine<sup>2</sup>, Afanasiy and Olha Tropin Kherson City Clinic Hospital<sup>3</sup> (Kiev, Odessa, Kherson, Ukraine)*

Lens anterior capsule and epithelium tissues, obtained from the operating – room, were studied electron – microscopically in six patients. The three of them were with age-cataract, the others with age-related cataract in combination with primary open angle glaucoma. The age of the patients ranged from 63 to 88 years old. The ultrastructural studies revealed that the pathological changes both in the lens capsule and in its epithelium occurred both in the patients with age-related cataract and with its combination with primary open - angle glaucoma. However, the extent of these changes in the lens of the studied structures was greater than in the patients with cataracts combined with primary open angle glaucoma, especially in the epithelial layer, where the structureless areas of these cells, were found.

### **Ефективність використання нового дренажного пристрою в хірургії первинної відкритокутової глаукоми**

*Завгородня Н. Г., Мартинов Д. В.*

*Запорізький державний медичний університет (Запоріжжя, Україна)*

**Актуальність.** Хірургія глаукоми, незважаючи на технічне забезпечення, що стрімко розвивається, пов'язана з рядом специфічних ускладнень. Головна причина виснаження гіпотензивного ефекту антиглаукоматозної операції полягає в надмірному рубцюванні з наступною регенерацією тканин в зоні оперативного втручання. Тому важливим напрямком в хірургії первинної нестабілізованої глаукоми є пошук оптимальних методів оперативного лікування, спрямованих на боротьбу з даними ускладненнями, а саме: використання різноманітних дренажних пристроїв для підвищення ефективності хірургічних втручань.

**Мета роботи** - підвищення ефективності хірургічного лікування первинної відкритокутової глаукоми шляхом використання нового дренажного пристрою для антиглаукоматозних операцій.

**Матеріал та методи.** Проведено аналіз результатів оперативного лікування 50 пацієнтів (50 очей) з первинною нестабілізованою відкритокутовою глаукомою. З обстежених було 38 чоловіків (76%) і 12 жінок (24%) у віці від 48 до 83 років (середній вік 64,0±2,5 років). У 26 випадках була виконана непроникаюча глибока склеректомія (НГСЕ), в 24 випадках - операції проникаючого типу (з або без базальної іридотомії). Всім пацієнтам під час операції, після формування штучного шляху відтоку, під поверхневий склеральний клапоть імплантували розроблений новий титановий дренаж, який фіксували вузловими швами до склери з подальшою шовною фіксацією склерального поверхневого клаптя. Дослідження проводили пре- і постопераційно.

**Результати.** Стабілізації глаукомного процесу протягом місяця після операції вдалося досягти у всіх пацієнтів. До хірургічного лікування середній рівень внутрішньоочного тиску (ВОТ) склав 32,0±2,5 мм рт. ст., після втручання - 16,8±1,2 мм рт.ст. Середній рівень коефіцієнта легкості відтоку (КЛВ) склав 0,059±0,007 мм<sup>3</sup>/хв і 0,220 ± 0,015 мм<sup>3</sup>/хв пред - і післяопераційно, відповідно.

**Висновок.** Використання нового дренажного пристрою при хірургічному лікуванні пацієнтів з первинною відкритокутовою глаукомою сприяє нормалізації ВОТ і гідродинамічних показників, відкриваючи нові перспективи в мікрохірургії глаукоми. Необхідне подальше спостереження за віддаленими післяопераційними результатами компенсації глаукомного процесу у досліджуваних пацієнтів.

### **The efficacy of using a new drainage device in surgery of primary open-angle glaucoma**

*Zavgorodnya N. G., Martynov D. V.*

*Zaporizhzhya State Medical University (Zaporizhzhya, Ukraine)*

The analysis of surgical treatment of 50 patients (50 eyes) with uncompensated primary open-angle glaucoma is presented. Non-penetrating deep sclerectomy and penetrating glaucoma surgery (with or without basal iridotomy) was performed in 26 and 24 cases, respectively. A new titanium drainage was implanted under superficial scleral flap which was fixed by nodal stitches to the sclera in all patients after the formation of the way of artificial outflow. Compensation of glaucomatous process during a month after surgery was achieved in all patients. The average level

---

of intraocular pressure (IOP) before surgical treatment was  $32.0 \pm 2.5$  mm Hg; after surgery, IOP was  $16.8 \pm 1.2$  mm Hg. The average level of coefficient of the ease of outflow was  $0.059 \pm 0.007$  mm<sup>3</sup>/min. After surgery it became  $0.220 \pm 0.015$  mm<sup>3</sup>/min. Using the new drainage device in the surgical treatment of patients with primary open-angle glaucoma helps to normalize IOP and hydrodynamic parameters, opens up new perspectives in microsurgery of glaucoma.

---

## **Стан гідродинаміки ока у хворих на катаракту, ускладнену сублюксацією кришталика**

***Завгородня Н. Г., Саржевський А. С.***

*Запорізький державний медичний університет (Запоріжжя, Україна)*

Катаракта, ускладнена сублюксацією кришталика є одними з найбільш проблемних захворювань в офтальмохірургії. Зміщений кришталик може подразнювати відростки циліарного тіла, блокувати зіницю і кут передньої камери, що призводить до підвищення ВОТ.

**Мета роботи.** Вивчити особливості гідродинаміки ока у хворих з сублюксацією кришталика.

**Матеріал та методи.** Обстежено 36 хворих (72 ока) з катарактою, ускладненою сублюксацією кришталика; чоловіків - 16 (44,4%), жінок - 20 (55,6 %). Вік від 40 до 89 років (середній вік  $67,4 \pm 0,6$  років). Усім пацієнтам виконано стандартне офтальмологічне обстеження, електронну тонографію. Порівняли між собою 2 групи. Критерій включення в основну групу - наявність сублюксації кришталика тільки на одному оці: 36 хворих (36 очей). Контрольну групу склали 36 очей цих же пацієнтів без наявності підвивиху.

**Результати.** В основній групі на момент обстеження ВОТ був компенсований у 52,8% очей, в 41,7% помірно підвищений, а в 5,5% значно підвищений. В той час як в контрольній групі в усіх випадках офтальмотонус був в межах норми. Середня величина ВОТ на обох очах була в межах норми ( $24,8 \pm 1,2$  мм рт.ст. та  $21,1 \pm 0,9$  мм рт.ст.). Однак ці дані вірогідно відрізняються між собою,  $p < 0,05$ . ВОТ в основній групі був на 14,9% вищим щодо групи контролю.

Виявлено достовірне зниження середніх значень коефіцієнту легкості відтоку до  $0,19 \pm 0,03$  мм<sup>3</sup>/хв/мм рт.ст. в основній групі, проти  $0,31 \pm 0,05$  мм<sup>3</sup>/хв/мм рт.ст. в контрольній групі,  $p < 0,05$ . Виражена різниця між групами спостерігалася за рівнем максимальних значень показника:  $0,27$  мм<sup>3</sup>/хв/мм рт.ст. проти  $0,41$  мм<sup>3</sup>/хв/мм рт.ст.; відрізняються також мінімальні значення  $0,14$  мм<sup>3</sup>/хв/мм рт.ст. проти  $0,22$  мм<sup>3</sup>/хв/мм рт.ст., в основній та контрольній групах, відповідно.

На момент обстеження середні значення продукції ВОР склали  $2,61 \pm 1,1$  мм<sup>3</sup>/хв у пацієнтів основної групи і  $2,58 \pm 1,3$  мм<sup>3</sup>/хв контрольної групи, без статистично достовірної різниці між собою. Коефіцієнт Беккера в основній групі склав  $141,1 \pm 9,3$ , що в порівнянні із контрольною групою є достовірною різницею ( $84,4 \pm 8,7$ ).

Середня величина ВОТ на двох очах в межах норми не може вважатися абсолютно надійною ознакою, оскільки велике значення має асиметрія ВОТ між двома очима. За результатами нашого дослідження різниця значень ВОТ між двома очима склала  $4,8 \pm 0,3$ .

**Висновки.** У хворих з сублюксацією кришталика мають місце зміни показників гідродинаміки ока. ВОТ достовірно – на 14,9% ( $p < 0,05$ ) вище, ніж в контрольній групі. Підвищення ВОТ мало місце на тлі зниження коефіцієнту легкості відтоку. Цей показник відрізнявся ще більш значимо, на 63,2% у порівнянні між групами. При цьому діапазон значень продукції камерної вологи дещо відрізнявся в групах, проте ці зміни не досягли рівня достовірності.

## **State of eye hydrodynamics in patients with lens subluxation**

***Zavgorodnja N. G., Sarzhevsky A. S.***

*Zaporizhzhia State Medical University (Zaporizhzhia, Ukraine)*

36 patients (72 eyes) with cataract, complicated by lens subluxation, were examined. There were: men – 16 (44.4%), women – 20 (55.6%), the average age –  $67.4 \pm 0.6$  years. In the basic group IOP was compensated in 52.8% eyes, mildly increased in 41.7%, and considerably increased in 5.5%. In the control group in all cases IOP was within the norm ranges. We found out the increasing of aqueous humor outflow coefficient (C) to  $0.19 \pm 0.03$  in the basic group, vs.  $0.31 \pm 0.05$  in the control group. Average values of the production of aqueous humor were  $2.61 \pm 1.1$  for the patients of basic group and  $2.58 \pm 1.3$  in control group, without statistically reliable difference. Becker's coefficient in the basic group was  $141.1 \pm 9.3$ , and in the control group it was  $84.4 \pm 8.7$  ( $p < 0.05$ ). It was established that lens subluxation did cause hydrodynamic disorders. They were characterized by periodic or persistent increase in the intraocular pressure on average by 14.9 % due to decrease in the aqueous humor outflow by 63.2% in significant number of patients.

---

---

## Медико-социальный статус больного катарактой

**Ковтун М. И.**

*КУОЗ «Харьковская городская клиническая больница №14 им. проф. Л.Л. Гиришмана»  
(Харьков, Украина)*

**Актуальность.** По данным статистики, в 2012-2014 годах средняя заболеваемость катарактой лиц работоспособного возраста в Украине составила 22805 человек (90,0 на 100 тыс. населения), а распространенность – 367302 человека (3357,9 на 100 тыс. населения). Значительная распространенность катаракты обуславливает актуальность оценки медико-социального статуса больного катарактой.

**Материал и методы.** Нами было проведено анкетирование 842 пациентов, оперированных по поводу катаракты. Разработанная нами анкета содержала несколько блоков вопросов и позволяла оценить социальное положение пациентов, соматический и глазной статус, особенности основного заболевания.

**Результаты.** Анализ анкет показал, что (85±4,6)% опрошенных пациентов проживали в городе и только (15±4,6)% – в сельской местности. Далеко от больницы проживали (55±6,4)% опрошенных, близко – (45±6,4)%. На возможность лечения катаракты в дневном стационаре указали (83±4,8)% опрошенных, (17±4,8)% – такой возможности не имели. Хорошее материальное положение, по результатам опроса, имели только (3,3±2,2)% пациентов, удовлетворительное – (70±5,9)%, плохое – (26,7±5,7)%.

Среди опрошенных (21±5,2)% пациентов были с высокой близорукостью, (18±4,9)% – с глаукомой, (15±3,5)% – с заболеваниями сетчатки, (7±3,3)% – зрительного нерва. Было установлено, что (51,0±6,4)% пациентов не имели глазной патологии, сопутствующей катаракте, (38±6,2)% – имели одно заболевание, (7,0±3,3)% больных имели два заболевания, (4,0±2,5)% – имели три сопутствующих глазных заболевания. У (82±4,9)% опрошенных была возрастная катаракта. По степени зрелости катаракты пациенты распределялись следующим образом: начальная катаракта – (13±4,3)% пациентов, незрелая – 37 (60±7,8)%, зрелая – 16 (27±5,7)%.

Наиболее распространенными сопутствующими катаракте заболеваниями были ишемическая болезнь сердца – (57±6,4)% опрошенных и гипертоническая болезнь – (62±6,3)%, у (46±6,4)% пациентов имелись заболевания суставов, (11±4,0)% – сахарный диабет.

**Выводы.** По нашим данным, типичный для Украины больной катарактой – пациент, находящийся в возрастной группе старше 60 лет (обычно, старше 70 лет), имеющий детей и проживающий в семье. Материальное положение его среднее или плохое. Среди сопутствующей глазной патологии наиболее часто встречается глаукома и высокая близорукость, а среди соматической заболеваемости – гипертоническая болезнь, ишемическая болезнь сердца и заболевания суставов. В большинстве случаев катаракта у пациентов старческая.

## Medical and social status of the patient with cataract

*Kovtun M. I.*

*Hirshman Kharkiv City Clinic Hospital No 14 (Kharkov, Ukraine)*

Based on the analysis of 842 records it was identified that a typical patient with cataract for Ukraine is a patient who is more than 60 years old (usually, patients are more than 70 years old), who has children and lives with the family. Financial situation is average or bad one. Glaucoma and high myopia are the most widespread among concomitant eye pathology; and high blood pressure, ischemic heart disease, joint disease are the most widespread among somatic morbidity. In most cases cataract is age-related.

## Диагностика и лечение гипотонической макулопатии после антиглаукоматозной фильтрующей хирургии

**Курилина Е. И. Чурюмов Д. С. Гребень Н. К.**

*Национальный медицинский университет имени А.А. Богомольца (Киев, Украина)*

**Актуальность.** Одним из осложнений послеоперационного периода фильтрующей антиглаукоматозной операции является стойкая гипотония. Существуют различные определения стойкой гипотонии. Выделяют так называемую клиническую гипотонию, которая характеризуется стойким снижением уровня ВГД в течение длительного времени, что приводит к необратимым структурным изменениям внутренних структур глаза с потерей зрительных функций.

Основными причинами развития стойкой гипотонии после фильтрующей хирургии являются гиперфильтрация в период формирования фильтрационной подушки, гипофункция цилиарного тела, отслойка сосудистой оболочки и сетчатки. Длительная гипотония может вызвать такие вторичные осложнения, как макулопатия, хориоидальная эффузия и отек диска зрительного нерва. Термин гипотоническая макулопатия был впервые введен в 1972 году Gass. Существует мнение, что в основе заболевания лежит нарушение аксоплазматического тока, вызванного смещением решетчатой пластинки и сжатием аксонов ганглиозных клеток сетчатки, которые формируют зрительный нерв.

**Цель работы.** Оценить морфофункциональные изменения макулярной области и диска зрительного нерва при гипотонической макулопатии после трабекулоэктомии.

**Материал и методы.** Пациент М., 56 лет. Д-з: первичная открытоугольная развитая глаукома с умеренно повышенным ВГД, осложненная начальная катаракта левого глаза. Миопия ср.ст. обоих глаз. Была произведена трабекулоэктомия на левом глазу. Операция прошла успешно, без осложнений. Острота зрения значительно снизилась сразу после операции, однако пациент не наблюдался в раннем послеоперационном периоде и в течение 2,5 месяцев не обращался к офтальмологу.

Методы: визометрия, биомикроскопия, тонометрия, гониоскопия, офтальмоскопия, УЗ-В-сканирование, кератопахиметрия, оптическая когерентная томография (RTVue-100, Optovue).

**Результаты.** Жалобы на снижение остроты зрения, метаморфопсии перед левым глазом. Visus OD (с -4,5Д) =1,0, OS (с -4,5Д) =0,05. ВГД: OD =18 mmHg; OS =9 mmHg; Кератопахиметрия: OD = 539 мкм, OS = 570 мкм. Биомикроскопия: Левый глаз - разлитая обширная фильтрационная подушечка с признаками гиперфильтрации. Офтальмоскопически: ДЗН с четкими границами, выраженные альфа и бета зоны атрофии ДЗН, глаукоматозная экскавация 0,7 ДД, неравномерно суженный нейроретинальный ободок, перипапиллярный отек сетчатки. Широкие хориоретинальные складки с носовой стороны располагались концентрически по отношению к диску, в височной половине, а также в макулярной области хориоретинальные складки располагались радиально. На ОКТ – выраженное нарушение рельефа и структуры в области заднего полюса за счет экссудативного компонента, с преимущественным поражением макулярной области. Отечность перипапиллярной хориоидеи имитировала отек диска зрительного нерва. При УЗ-В-сканировании отслоения цилиарного тела не выявлено.

Пациенту была проведена ревизия фильтрационной подушечки с наложением добавочных склеральных швов, которые ограничивали отток водянистой влаги в зоне склерального лоскута.

Проведено консервативное лечение: противовоспалительная терапия: кортикостероиды, антибиотики, НПВС; капилляростабилизирующие средства.

Повторный осмотр через 2 мес. после проведенных лечебных мероприятий. Visus OD (с -4,5Д) =1,0, OS (с -4,5Д) = 0,1. ВГД: OD =18 mm Hg; OS=12 mm Hg;

Результаты повторной ОКТ показали сохранение патологических изменений сетчатки в заднем полюсе преимущественно в макулярной области.

**Заключение.** Представленный клинический случай гипотонической макулопатии свидетельствует об огромном значении строгого мониторинга пациентов после антиглаукоматозной хирургии. Несвоевременная диагностика и лечение данной патологии приводит к стойким морфофункциональным нарушениям макулы.

## **Diagnosis and treatment of hypotonic maculopathy after filtering antiglaucoma surgery**

*Kurilina E.I., Churiumov D.S., Greben N.K.*

*Bogomolets National Medical University (Kiev, Ukraine)*

An clinical case of a complicated postoperative course with development of resistant hypotension in patient with primary open-angle glaucoma after trabeculoektomy. On the background of hyperfiltration were complaints of decreased visual acuity, metamorphopsia. Ophthalmoscopy and OCT was revealed peripapillary retinal swelling, chorioretinal folds, marked impairment of the relief and structure in the posterior pole due to exudative component of the macular area. Swelling peripapillary choroidal imitated papilledema. Ultrasound B-scan not revealed the detachment of the ciliary body. Was performed correction of filtering bleb with the additional scleral sutures, as well as conservative treatment. Re-examination after two months showed normalization of IOP, a slight improvement of vision. OCT showed preservation of pathological changes of the retina in the posterior pole mainly in the macular area.

## **Оцінка змін переднього відрізка ока у пацієнтів з первинною відкритокутовою глаукомою**

*Мельник В. О., Вадюк Р. Л., Гуржій О. О.*

*ДП МНПО «Медбуд» ХК «Київміськбуд», ТОВ «Клініка Візіобуд-Плюс» (Київ, Україна)*

**Актуальність.** Гідродинамічні порушення руху внутрішньоочної рідини у пацієнтів з первинною відкритокутовою глаукомою є важливою ланкою патогенезу підвищення ВОТ та прогресування глаукомного процесу. Згідно із законом Бернуллі, при зниженні швидкості току рідини в просвіті судини відбувається підвищення її тиску на стінку цієї судини. Тому гідродинамічні зміни току внутрішньоочної рідини можуть розглядатися як один з провідних факторів прогресування глаукомного процесу. Заміна кришталика є досить розповсюдженим хірургічним втручанням у пацієнтів з первинною відкритокутовою глаукомою. Однак, виходячи з результатів наших досліджень, можна сказати, що ізольована заміна кришталика є менш ефективним методом лікування у порівнянні з комбінованим оперативним лікуванням: факоемульсифікація та модифікована тунельна трабекулопунктура з імплантацією ІОЛ.

**Метою** даної роботи є оцінка змін структур переднього сегменту ока у прооперованих пацієнтів з первинною відкритокутовою глаукомою.

---

**Матеріал і методи.** Дослідження проводилося за участю 1386 пацієнтів (1789 очей) з первинною відкритокутовою глаукомою та катарактою, яким було виконано комбіноване оперативне лікування та 3325 пацієнтів (4666 ока) з катарактою, яким було виконано факоемультсифікацію катаракти з імплантацією ІОЛ. Всім пацієнтам проводилося вимірювання довжини очного яблука та розмірів кришталика, глибини передньої камери ока, наявності та ступеня псевдоексfolіативного синдрому та стабільності положення кришталика (слабкість цинкових зв'язок). Пацієнти з високим ступенем міопії та гіперметропії (ПЗВ більше ніж 25,5 мм та менше ніж 21,5 мм) були виключені з дослідження.

**Результати.** У пацієнтів, яким виконувалось комбіноване оперативне лікування, середня довжина очного яблука склала 23,77 мм, передньозадній розмір кришталика – 4,89 мм, глибина передньої камери – 3,03 мм. У 92% пацієнтів було діагностовано псевдоексfolіативний синдром та у 27% випадків було діагностовано слабкість цинкових зв'язок різного ступеня тяжкості. У пацієнтів, яким виконувалася факоемультсифікація катаракти з імплантацією ІОЛ, середня довжина очного яблука склала 23,64 мм, передньозадній розмір кришталика – 4,11 мм, глибина передньої камери – 3,29 мм. У 22% пацієнтів було діагностовано псевдоексfolіативний синдром та у 4% випадків було діагностовано слабкість цинкових зв'язок.

**Висновки.** Показники довжини очного яблука були подібними у пацієнтів обох груп. У пацієнтів з первинною відкритокутовою глаукомою та катарактою передньозадній розмір кришталика був на 19% більший, ніж у пацієнтів з катарактою, а глибина передньої камери – на 8,5% меншою. Розповсюдженість псевдоексfolіативного синдрому та слабкості цинкових зв'язок була значно вищою серед пацієнтів першої групи.

## **Assessment of changes of the anterior segment of the eye in glaucoma patients**

*Melnyk V. O., Vaduk R. L., Hurzhii O. O.*

*Medbud, Visiobud-Plus Clinic (Kyiv, Ukraine)*

Eye length in glaucoma and cataract patients is similar. In glaucoma patients length of the lens is higher by 19%, the anterior chamber depth is smaller by 8.5%. All these changes in the anterior segment can be very important in glaucoma development.

## **Підбір і вибір інтраокулярної лінзи для проведення операції по заміні кришталика у пацієнтів з кератотомічними насічками**

*Мельник В. О., Коц-Готліб Н. В., Івацук О. Г.*

*ДП МНПО «Медбуд» ХК «Київміськбуд», ТОВ «Клініка Візіобуд-Плюс» (Київ, Україна)*

**Актуальність.** Спосіб корекції міопії і астигматизму за допомогою радіальних кератотомій був запропонований С.М. Федоровим у 1974 році. З того часу мільйони пацієнтів по всьому світу були прооперовані даною технологією. Ера лазерних кераторефракційних операцій в значній мірі витіснила радіальні кератотомії, але і до сьогодні дана технологія застосовується і користується попитом серед пацієнтів з міопією і астигматизмом. Оскільки, як правило, таку операцію виконували пацієнтам молодого і середнього віку, вони все частіше звертаються зі скаргами на вікову катаракту, що вимагає проведення у них операції з приводу заміни кришталика. Існуюче обладнання і формули розрахунку інтраокулярних лінз не враховують в повній мірі зміну рельєфу і конфігурації рогівки, що є значною проблемою, оскільки імплантація ІОЛ, розрахованої для стандартних випадків, призводить до значної похибки, як правило, в сторону гіперметропії.

**Мета.** Опираючись на власний досвід проведення операції по заміні кришталика у пацієнтів з проведеними раніше радіальними кератотоміями, виробити алгоритм підбору і вибору імплантованої інтраокулярної лінзи.

**Матеріал і методи.** Дослідження проводили на 13 пацієнтах (22 ока) з радіальними кератотоміями віком від 56 до 69 років. Пацієнтам була виконана операція – факоемультсифікація катаракти з імплантацією ІОЛ. Попередньо для розрахунку сили інтраокулярної лінзи були проведені наступні дослідження: візометрія, суб'єктивна рефрактометрія, авторефрактометрія і автоматична кератометрія на авторефрактометрі Tomeu, розрахунок ІОЛ за допомогою оптичного біометру Tomeu і ультразвукового біометру Tomeu AL-100. Всі прилади мали своєчасну метрологічну повірку, їх показники відповідали заявленим нормам виробника. Окрім цього критерієм, на який звертали увагу при визначенні сили ІОЛ були дані кератометрії до кераторефракційних операцій і дані суб'єктивної рефракції пацієнта з його анамнезу.

**Результати.** Розрахунок ІОЛ у випадку наявності даних кератометрії до кератотомій (8 очей) не викликав труднощів. Ці дані ми вводили в розрахункову формулу Shammas-PL і отримані нами дані по оптичній силі ІОЛ відповідали очікуваній післяопераційній рефракції. У випадку відсутності даних передопераційної кератометрії ми орієнтувались на дані суб'єктивної рефракції пацієнта в післяопераційному періоді за відсутності катаракти, оскільки розвиток катаракти спотворює значення рефракції пацієнта. Відомо, що для досягнення еметропії в еметропічному оці оптична сила ІОЛ складає близько 23,5 діоптрії. Відповідно, якщо після радіальних кератотомій у пацієнта була еметропія, сила імплантованої ІОЛ складала 23,5-24,0 діоптрій. При наявності аметропії в сторону міопії або гіперметропії ми робили перерахунок імплантованої ІОЛ з розрахунку, що 1 діоптрії суб'єктивної рефракції припадає 1,25 діоптрій імплантованої ІОЛ. Усі існуючі формули для розрахунку ІОЛ



---

давали результат для імпантованої ІОЛ від 1,5 до 6,0 діоптрій в сторону гіперметропії від розрахунку, що ми проводили методом оцінки суб'єктивної рефракції.

В післяопераційному періоді усі пацієнти мали рефракцію в межах +0,5 – (-1,25) діоптрій, що відповідало їх очікуванням і планам на операцію. Серед ІОЛ ми віддавали перевагу лінзам із гідрофобного акрилу з хромофором Acrysof Natural, оскільки для міопічних очей є необхідність забезпечення підтримки форми капсульного мішка і додаткового захисту пігментного епітелію сітківки. У випадку, якщо сила імпантованої ІОЛ була від 6,0 до 30,0 діоптрій за відсутності рогівкового астигматизму, імпантовували ІОЛ SN60WF IQ. У разі, якщо сила ІОЛ мала бути більше 30,0 діоптрій, ми застосовували ІОЛ SN6AT2. За умови рогівкового астигматизму відповідно його ступеню імпантовували торичні лінзи від SN6AT2 до SN6AT9.

**Висновки.** Для визначення оптичної сили ІОЛ у пацієнтів з проведеними радіальними кератотоміями оптимальним є наявність даних кератометрії до кераторефракційної операції. У випадку відсутності цих даних підбір ІОЛ має здійснюватись з урахуванням даних суб'єктивної рефракції після кераторефракційної операції.

### **IOL selection for cataract phacoemulsification in patient after radial keratotomy**

*Melnyk V. O., Kots-Gotlib N. V., Ivashik O. G.*

*MedBud, Visiodud-Plus Clinic (Kyiv, Ukraine)*

Keratometry measurements before radial keratotomy are preferably used to calculate the IOL power. When such measurements are absent, the patients' subjective refraction after radial keratotomy should be considered in IOL power selection.

### **Оцінка довгострокової ефективності комбінованого оперативного лікування хворих з первинною відкритокутовою глаукомою**

*Мельник В. О., Стремівська Н. Б., Кікоть Л. В.*

*ДП МНПО «Медбуд» ХК «Київміськбуд», ТОВ «Клініка Візіобуд-Плюс» (Київ, Україна)*

**Актуальність.** Відкритокутова глаукома є одною з найпоширеніших причин необоротної сліпоти у всьому світі. Як правило, комбіноване оперативне лікування катаракти і глаукоми є необхідним у випадку прогресування катаракти і декомпенсації глаукомного процесу. Важливим фактором після такого оперативного лікування є стабілізація глаукомного процесу та компенсація ВОТ без застосування додаткових гіпотензивних крапель в довгостроковому періоді. Окрім того, дана операція повинна бути безпечною для пацієнта.

**Метою** даної роботи є оцінка ефективності нового комбінованого оперативного втручання: факоемульсифікації та модифікованої тунельної трабекулопунктури з імпантацією ІОЛ, у пацієнтів з відкритокутовою глаукомою.

**Матеріал і методи.** Дослідження проводилося за участю 413 пацієнтів (434 ока), які були прооперовані у 2012 році та знаходились під спостереженням до 2016 року. Всім пацієнтам було проведено оперативне лікування за такою технікою: класична глибока неперфоруюча склеректомія та факоемульсифікація катаракти; перфорація внутрішньої стінки Шлемового каналу та імпантація залишків передньої капсули кришталика. Всім пацієнтам вимірювався ВОТ, середня світлова чутливість за даними поля зору та товщина волокон зорового нерва за даними ОКТ.

**Результати.** Стабілізація зорових функцій без додаткового використання гіпотензивних крапель була досягнута у 386 випадках (89%). Додатково інстиляції гіпотензивних препаратів (р-н пілокарпіну 1%) було призначено у 37 випадках (8,5%) для стабілізації ВОТ. Протягом 4-х річного спостереження в 11 випадках (2,5%) спостерігалось підвищення ВОТ та зниження зорових функцій і таким пацієнтам було проведено повторне хірургічне втручання (сінустрабекулектомія).

**Висновки.** Таким чином, дана комбінована операція (факоемульсифікація та модифікована тунельна трабекулопунктура з імпантацією ІОЛ) є ефективною у хворих з первинною відкритокутовою глаукомою. За чотириохрічний період спостереження у 97,5% пацієнтів відмічалось стійке зниження ВОТ та стабілізація зорових функцій, при чому у 89% випадків пацієнти не потребували інстиляцій додаткових гіпотензивних препаратів.

### **Assessment of long-term effectiveness of combined surgical treatment in patients with primary open-angle glaucoma**

*Melnyk V. O., Stremovska N. B., Kikot L. V.*

*Medbud, Visiobud-Plus Clinic (Kyiv, Ukraine)*

Phacoemulsification combined with modified tunnel trabeculopuncture and IOL implantation is an effective method of treatment for open-angle glaucoma patients. During four-year follow-up, 97.5% patients had a stable IOP decrease and visual function stabilization. In 89% cases, the patients didn't require using any hypotensive drops.

---

## **Влияние карнозина на формирование световой катаракты и тиоловый статус в условиях экспериментальной офтальмогипертензии**

**Михейцева И. Н., Мотасим Валид А. Р. Альдахдуч, Коломийчук С. Г.**

*ГУ «Институт глазных болезней и тканевой терапии им. В.П. Филатова НАМН Украины» (Одесса, Украина)*

**Актуальность.** Возрастная катаракта и глаукома являются основными возрастными и дегенеративными заболеваниями органа зрения, которые вызывают снижение остроты зрения и могут вести к слепоте. В настоящее время остается открытым вопрос о возможных механизмах влияния глаукоматозного процесса на состояние хрусталика у пациентов с начальной катарактой, хотя известно, что ряд звеньев патогенеза возрастной катаракты и первичной глаукомы являются общими. При этом не решен вопрос эффективного и патогенетически обоснованного медикаментозного лечения этих заболеваний. Исследования, посвященные поиску препаратов, предотвращающих риск прогрессирования этих заболеваний, особенно в работоспособном возрасте, приобретают особую медико-социальную значимость. Существующие предварительные доказательства роли карнозина в замедлении процессов формирования возрастной катаракты и отсутствие сведений о применении карнозина при глаукоме определяют целесообразность исследования этого дипептида для профилактики возрастных изменений в хрусталике при офтальмогипертензии.

**Цель работы** состояла в исследовании влияния карнозина на формирование световой катаракты и тиоловый статус в условиях экспериментальной офтальмогипертензии.

**Материал и методы.** Экспериментальные исследования проводились на кроликах породы «Шиншилла» (массой 2,5-3,2 кг). В эксперименте выделяли 3 группы – модель световой катаракты на фоне офтальмогипертензии, световая катаракта с гипертензией и инстилляциями карнозина, контрольная группа интактных животных. Световую катаракту вызывали облучением животных в течение 10 недель лампой типа ДРФ – 1000 (1000 Вт), спектральный диапазон от 350 до 1150 нм. Для моделирования офтальмогипертензии в переднюю камеру глаз опытных животных производили однократную инъекцию 0,1 мл 0,3% раствора карбомера в физиологическом растворе. Карнозин инстиллировали в виде 5% раствора в конъюнктивальную полость обоих глаз дважды в день на протяжении 10 недель эксперимента. Помутнение хрусталика оценивали по балльной системе в соответствии с Оксфордской системой (Hall A.V. et al., 1997) от 0 до 7 стадии. В хрусталиках животных определяли уровень восстановленной и окисленной форм глутатиона, тиоловые и дисульфидные группы белков.

**Результаты.** Нами получены данные о том, что инстилляции карнозина при моделировании катаракты существенно повышали устойчивость хрусталика к катарактогенному действию световой энергии в условиях офтальмогипертензии. На 10 неделе моделирования при инстилляциях карнозина V степень помутнения наблюдалась в 8,3 % хрусталиков, тогда как без препарата – в 20,0 %. Введение карнозина в конъюнктивальную полость глаза при моделировании световой катаракты в условиях офтальмогипертензии значимо повышало в тканях хрусталика уровень восстановленной формы глутатиона на 49,2%, сульфгидрильных групп белков на 40,7%, снижая уровень окисленной формы глутатиона и дисульфидных групп на 28,3% и 28,0%, соответственно, в сравнении с животными, не получавшими препарат.

**Выводы.** Применение карнозина при моделировании световой катаракты в условиях офтальмогипертензии способствовало нормализации глутатионовой и тиол-дисульфидной системы, а также существенно снижало интенсивность процессов окислительного повреждения белков в тканях хрусталика, повышая его устойчивость к патогенному действию света. Полученные экспериментальные данные позволяют сделать предварительные выводы о целесообразности применения карнозина в лечении и профилактике развития катаракты при сочетанной глаукомной патологии.

## **Effect of carnosine on the light cataract formation and thiol status in experimental ocular hypertension**

**Mikheytseva I. N., Motasim Valid A. R. Aldahduch, Kolomiichuk S. G.**

*SI «Filatov Institute of Eye Diseases and Tissue Therapy of the NAMS of Ukraine» (Odessa, Ukraine)*

The use of carnosine by the modeling of light cataract (mercury-tungsten lamp (1000 W), the spectral range of 350 to 1150 nm) under conditions of experimental ocular hypertension (0.1 ml of 0.3% solution of carbomer into the eye anterior chamber) contributed to the normalization of the glutathione and thiol-disulfide system and significantly reduced the intensity of oxidative damage to proteins in the tissues of the lens, increasing the lens resistance to pathogenic action of light. The experimental data allow us to make preliminary conclusions about the appropriateness of carnosine administration in the treatment and prevention of cataracts in combined glaucoma pathology.

---

---

## Регуляция мелатонином микроциркуляторного гемостаза при экспериментальном глаукомном процессе

*Михейцева И. Н., Сироштаненко Т. И., Мирненко В.В.*

*Государственное учреждение «Институт глазных болезней и тканевой терапии им. В. П. Филатова НАМН Украины» (Одесса, Украина)*

**Актуальность.** Нарушение кровообращения глаза - один из ведущих факторов патогенеза первичной открытоугольной глаукомы. При этом состояние глазной микроциркуляции в значительной степени определяется гемостатическими процессами (Астахов Ю.С., Акопов Е.Л., Нефедова Д.М., 2008). Важным фактором микрогемореологии называют тромбоцитарно-сосудистый гемостаз. В формировании сосудистых осложнений играет роль не только состояние коагуляционного звена, но и состояние эндотелия сосуда. Важным маркером, отражающим состояние эндотелиальных клеток, является фактор Виллебранда ФВ (Поливода С.Н, Черепок А.А, 2000).

Первичная глаукома – это глазное заболевание сосудистого генеза, одним из механизмов патогенеза которого является эндотелиальная дисфункция (Михейцева И.Н., 2009). Уровень циркулирующего в крови фактора Виллебранда повышается при повреждении эндотелиальных клеток, поэтому он рассматривается как маркер эндотелиального повреждения и дисфункции при сосудистых и цереброваскулярных заболеваниях. ФВ играет ключевую роль при образовании тромба в мелких сосудах – мелких артериях, артериолах и артериальных капиллярах. Это свидетельствует о важности данного маркера для оценки гематологических нарушений микрососудистого русла глаза при глаукоме. Роль гематологических нарушений при глаукоме активно изучается. Интегративный регулятор организма – мелатонин – является универсальным средством, влияющим на механизмы старения. Предполагается его влияние на эндотелиальную дисфункцию, особенно микроциркуляторного русла.

**Цель работы** – изучить содержание ФВ при экспериментальной глаукоме и возможность его коррекции мелатонином.

**Материал и методы.** Исследования были проведены на 20 кроликах, подразделенных на две группы: 1- модель глаукомы, воспроизведенная по ранее разработанному нами методу; 2 – животные с глаукомой, получавшие лечение мелатонином. Препарат вводили *per os* ежедневно из расчета 0,1 мг/кг массы тела в виде водной суспензии. Один курс лечения составлял 1 мес. Было проведено 3 курса лечения по разработанной схеме. Эксперимент проводили в два этапа. Уровень ФВ определяли по реакции с ристоцетином колориметрическим методом. Процентное содержание ФВ определяли по калибровочной кривой. Статистический анализ проводили, используя *t*-критерий Стьюдента.

**Результаты.** Исследования показали, что у животных с развившейся экспериментальной глаукомой 1 группы через полгода после индукции модели отмечено повышение уровня ФВ в крови, которое превышало исходные значения у здоровых животных в 2,7 раза. У животных 2 группы после двух курсов лечения мелатонином на первом этапе эксперимента содержание ФВ в крови превышало исходные значения в 1,5 раза ( $P < 0,05$ ). Сравняя уровень ФВ в обеих группах, отметили его снижение после двух курсов лечения мелатонином в 1,7 раза ( $P < 0,05$ ). На втором этапе еще через 12 мес. эксперимента повторное исследование уровня ФВ в крови кроликов с глаукомой 1 группы показало, что он остался практически на уровне предыдущих значений. Во 2 группе после 3 курса введения мелатонина выявлено дальнейшее снижение уровня ФВ. Оно было в 1,8 раза меньше, чем во 2 группе ( $P < 0,05$ ).

**Выводы.** Доказана важность ФВ для оценки гематологических нарушений микрососудистого русла глаза при глаукоме. У кроликов с моделью глаукомы выявлено повышение в крови маркера деструкции эндотелия ФВ. Курсовое введение мелатонина кроликам с моделью глаукомы значительно снизило уровень ФВ в плазме крови, что свидетельствовало об уменьшении повреждения эндотелия.

## Regulation with melatonin microcirculatory hemostasis in experimental glaucoma

*Mikheitseva I. N., Siroshatanenko T. I., Myrnenko V. V.*

*State Institution "Filatov Institute of Eye Diseases and Tissue Therapy NAMS Ukraine" (Odessa, Ukraine)*

An increased level of von Willebrand factor (WF) as a marker of endothelial injury was shown in a glaucoma model in rabbits. Prolonged application of melatonin to animals with experimental glaucoma decreased WF level. A conclusion was made about an endothelium-protecting effect of melatonin and a decrease of endothelium injury under its action in glaucoma.

---

## Можливості математичного аналізу для визначення значення поліморфізму Pro72Arg гену TP53 при первинній відкритокутовій глаукомі

Могілевський С. Ю.<sup>1</sup>, Зяблицев С. В.<sup>2</sup>, Денисюк Л. І.<sup>1</sup>

Національна медична академія післядипломної освіти імені П. Л. Шупика<sup>1</sup>,  
Національний медичний університет імені О. О. Богомольця<sup>2</sup> (Київ, Україна)

**Актуальність.** Одним з головних факторів ризику первинної відкритокутової глаукоми (ПВКГ) є підвищення внутрішньоочного тиску (ВОТ). Велике значення в патогенезі захворювання має активація апоптозу гангліозних клітин сітківки, який обумовлює розвиток глаукоматозної нейропатії та регулюється білком р53. В сучасних публікаціях показано наявність зв'язку між розвитком ПВКГ та поліморфізмом гену TP53.

**Мета дослідження** — вивчити можливості математичного аналізу для визначення ролі поліморфізму Pro72Arg гену TP53 при первинній відкритокутовій глаукомі.

**Матеріал і методи.** В основну досліджувану групу включено 172 хворих на ПВКГ, контрольну групу — 98 пацієнтів без ПВКГ (всього — 270 осіб). Офтальмологічне обстеження проводилося при первинному обстеженні, через один і два роки. При побудові моделі багатфакторної логістичної регресії факторними ознаками були «Стадія ПВКГ при первинному обстеженні» (Y1), «Ранг ВОТ при первинному обстеженні» (Y2), динаміка стадій ПВКГ протягом двох років спостереження (Y1D), динаміка рангу ВОТ (Y2D). Вхідними змінними були стать, вік, давність захворювання, генотип, а також стадія ПВКГ та ранг ВОТ на момент первинного обстеження (ВОТ0). Поліморфні варіанти гену TP53 визначали методом полімеразної ланцюгової реакції в режимі реального часу з використанням реактивів TaqMan® SNP Genotyping Assay, Life-technologies (США). Математичний аналіз даних проводився з використанням статистичного пакета MedCalc v. 15.11.0 (MedCalc Software bvba, 1993-2015pp.).

**Результати.** Для показнику «Стадії ПВКГ при первинному обстеженні» встановлено асоціацію з тривалістю захворювання та генотипом: ризик тяжкої стадії для пацієнтів-носіїв генотипу Pro72Arg вище ( $p=0,01$ ), ВШ=3,5(95 %ВІ 1,3-9,5) порівняно з носіями генотипу Pro72Pro. Встановлено зростання ( $p=0,04$ ) ризику розвитку важкої стадії ПВКГ для пацієнтів-носіїв генотипу Arg72Arg, ВШ=3,2 (95 % ВІ=1,1-9,7), порівняно з носіями генотипу Pro72Pro. Встановлена асоціація прогресування «Рангу ВОТ при первинному обстеженні» з віком пацієнта, тривалістю захворювання та генотипом: виявлено зростання ( $p=0,04$ ) ризику високого ВОТ для пацієнтів з генотипом Arg72Arg, ВШ=2,64 (95 %ВІ=1,04-6,67) порівняно з іншими генотипами. Встановлена асоціація швидкості прогресування стадії ПВКГ з тривалістю захворювання: шанси переходу хворого у наступну стадію зростають більш ніж у два рази ( $p<0,001$ ) на кожен рік збільшення тривалості хвороби. Для чоловіків шанси збільшення ВОТ у 2,3 рази нижче ( $p=0,035$ ), ніж для жінок.

**Висновок.** Встановлена залежність виникнення ПВКГ від генотипу поліморфізму Pro72Arg гена TP53: у носіїв гетеро- та гомозиготного генотипу з мутантною проапоптозною алеллю 72Arg збільшено ризик розвитку важкої ПВКГ та ризик високого ВОТ.

## Possibilities of mathematical analysis for determination of the effect of Pro72Arg polymorphism in the TP53 gene in patients with primary open- angle glaucoma

Mogilevskyy S. Yu., Ziablytsev S. V., Denisiuk L. I.

Shupyk National Medical Academy of Postgraduate Education, Bogomolets National Medical University (Kiev, Ukraine)

The purpose of our work was to analyze the possibilities of mathematical analysis for determination of the effect of Pro72Arg polymorphism in the TP53 gene in patients with primary open- angle glaucoma.

---

## Частота алельних варіантів гена VEGF за поліморфізмом G-634C (rs2010963) у пацієнтів з неоваскулярною глаукомою

Могілевський С. Ю., Гудзенко К. А.

Національна медична академія післядипломної освіти імені П. Л. Шупика (Київ, Україна)

**Актуальність.** Вторинна неоваскулярна глаукома (НВГ) належить до найбільш важких, прогностично несприятливих форм глаукоми. У 30 – 40% випадків причиною розвитку захворювання є проліферативна діабетична ретинопатія. Провідним патогенетичним механізмом розвитку НВГ вважають гіпоксію внутрішніх шарів сітківки, яка призводить до утворення ангіогенних факторів, серед яких ендотеліальний фактор росту судин (VEGF), що й індукують неоваскулярну проліферацію.

**Мета.** Вивчити розподіл алельних варіантів гена VEGF за поліморфізмом промотора G-634C (rs2010963) у хворих з НВГ та контрольної групи в українській популяції.

---

**Матеріал та методи.** У попередньому дослідженні взяли участь 20 хворих з цукровим діабетом 2 типу з встановленим діагнозом НВГ та 45 осіб контрольної групи, які такого діагнозу не мали. Визначення генотипів за поліморфізмом промотору G-634C (rs2010963) гена VEGF проводили методом полімеразної ланцюгової реакції у реальному часі з використанням уніфікованих тест-систем TaqMan Mutation Detection Assays Life-Technology (США) в автоматичному ампліфікаторі Gene Amp® PCR System 7500.

**Результати.** У результаті попередньої обробки даних були отримані наступні результати. Розподіл гомозигот за основним алелем (GG), гетерозигот (GC) та гомозигот за мінорним алелем (CC) у пацієнтів з НВГ становив 30,0%, 55,0% та 15,0%, відповідно. Співвідношення генотипів серед осіб контрольної групи було 53,3%, 44,5% та 2,2 %. Статистичної значущості різниці у розподілі генотипів серед хворих з НВГ та осіб контрольної групи виявлено не було, хоча  $p=0,058$  і був близьким до вірогідного рівня.

**Висновки.** У даному попередньому дослідженні отримані розбіжності розподілу генотипів при НВГ у порівнянні з контрольними даними, що потребує подальшого уточнення при збільшеній кількості спостережень. Це дасть можливість зробити висновок про роль поліморфізму промотору G-634C (rs2010963) гена VEGF у розвитку неоваскулярної глаукоми при цукровому діабеті II типу.

### **The frequency of allelic variants of G-634C (rs2010963) VEGF gene polymorphism in patients with neovascular glaucoma**

*Mogilevskyy S. Yu., Gudzenko K. A.*

*Shupyk National Medical Academy of Postgraduate Education (Kiev, Ukraine)*

Neovascular glaucoma (NVG) is a secondary glaucoma that is considered an advanced complication of ischemic retinal vascular disease. Herein, the results of vascular endothelial growth factor (VEGF) gene G-634C (rs2010963) polymorphism determining in 20 patients with NVG and 45 healthy subjects (control group) have been submitted. The ratio of G/G, G/C and C/C genotypes in case cohort was 30.0 %, 55.0 % and 15.0 % (in control – 53.3%, 44.5% and 2.2%,  $P = 0.058$ ), respectively. Subsequent studies with a larger number of participants are required to verify our present results.

### **Процессы пероксидации липидов в переднем отделе глаза при моделировании световой катаракты и офтальмогипертензии**

*Мотасим Валід А. Р. Альдахдх*

*ГУ «Институт глазных болезней и тканевой терапии им. В. П. Филатова НАМН Украины» (Одесса, Украина)*

**Актуальность.** В настоящее время рассматривается вопрос о возможной патогенетической связи между катарактой и глаукомой. При этих патологиях нарушены процессы свободно-радикального окисления и липо-пероксидации в различных тканях глаза. Известно, что проявления оксидативного стресса наблюдаются в хрусталике с самого начала нарушения его прозрачности на фоне снижения потенциала антиоксидантной защиты. Высокорекционные соединения кислорода и продукты перекисного окисления липидов оказывают модифицирующее воздействие на функциональные группы белков хрусталика, вызывая изменение их нативных свойств и нарушающих биофизические свойства хрусталика. В наших предыдущих исследованиях было показано патогенное действие офтальмогипертензии на развитие экспериментальной катаракты и на важный компонент энзим-коферментной антиоксидантной и детоксикационной системы хрусталика – восстановительный потенциал глутатиона.

**Цель.** Изучить процессы пероксидации липидов в хрусталике и камерной влаге при моделировании возрастной катаракты и офтальмогипертензии.

**Материал и методы.** Исследования проводились на 39 кроликах, которые были разделены на 3 экспериментальные группы, в первой группе (9 животных) моделировали световую катаракту с помощью ламп типа ДРФ – 1000 (1000 Вт) высокой интенсивности в спектральном диапазоне от 350 до 1150 нм ежедневно в режиме светового дня в течение 9 часов на протяжении 10 недель; во второй (8 животных) воспроизводили офтальмогипертензию путем однократной инъекции в переднюю камеру раствора карбомера; в третьей (10 животных) перед световым облучением вызывали офтальмогипертензию. Контроль – 12 животных. В хрусталиках и камерной влаге исследуемых животных определяли содержание малонового диальдегида и диеновых конъюгатов.

**Результаты.** Нами выявлена выраженная активация процессов перекисного окисления липидов в переднем отделе глаз животных с экспериментальной офтальмогипертензией при воздействии катарактогенного фактора – световой энергии. В хрусталиках подопытных животных уровень конечного продукта перекисного окисления липидов – малонового диальдегида значимо возрастал более чем в 1,5 и 2 раза в первый и второй (5 и 10 недель) сроки наблюдения, соответственно, по отношению к данным контрольной группы. В этих же условиях в хрусталиках содержание диеновых конъюгатов (промежуточных продуктов липопероксидации) было повышено на 38,5% и 65,6% соответственно ( $p<0,05$ ). Также отмечено значительное повышение уровня продуктов перекисного окисления липидов в камерной влаге животных с офтальмогипертензией при моделировании у них

---

световой катаракты малонового диальдегида на 47,2% и 97,0%, диеновых конъюгатов на 32,4% и 56,8% через 5 и 10 недель наблюдения, соответственно, по отношению к контролю ( $p < 0,01$ ). Степень активации процессов перекисидации была существенно выше у животных при сочетанном моделировании световой катаракты и офтальмогипертензии, чем у животных с раздельным моделированием этих заболеваний.

**Выводы.** Учитывая значительное повышение уровня продуктов перекисного окисления липидов (малонового диальдегида и диеновых конъюгатов) в хрусталике и камерной влаге животных с офтальмогипертензией при моделировании у них световой катаракты, можно заключить, что патогенное действие катарактогенного фактора на передний отдел глаза существенно возрастает в условиях повышенного внутриглазного давления.

### **Lipid peroxidation process in the anterior eye segment for the light cataract and ocular hypertension modeling**

*Motasim Valid A. R. Aldahduch*

*SI «Filatov Institute of Eye Diseases and Tissue Therapy of the NAMS of Ukraine» (Odessa, Ukraine)*

A pronounced activation of lipid peroxidation was revealed in the lens of experimental animals with ocular hypertension when exposed cataractogenic factor - light energy. It was expressed in the increase of malondialdehyde concentration more than 1.5 and 2 times in the first and second periods of observation, respectively, and the content of diene conjugates was increased by 38.5% and 65.6%, respectively. The level of lipid peroxidation products in the aqueous humor was also significantly increased. The degree of activation of peroxidation processes in anterior eye for the simulation of light cataracts in animals with ocular hypertension was higher than in animals with separate modeling of cataract and hypertension. We can conclude that the pathogenic effect of light as a cataractogenic factor on the anterior part of the eye is significantly higher in conditions of elevated intraocular pressure.

### **Метод профилактики послеоперационного десцеметита**

**Новак В. А.**

*Республиканская клиническая больница (Тирасполь, Республика Молдова)*

**Актуальность.** Послеоперационный десцеметит (ПД), после факоэмульсификации катаракт с пересадкой заднекамерных хрусталиков (ФЭК с ИОЛ), является самым частым (по нашим данным в 38% случаев), послеоперационным осложнением, значительно снижающим послеоперационную остроту зрения, плотность эндотелиальных клеток и требующий интенсивного лечения. Поиск методов лечения и профилактики этого осложнения является актуальным до сих пор.

**Цель.** Разработать доступный и эффективный метод профилактики ПД, в ходе проведения операции ФЭК с ИОЛ.

**Материал и методы.** Предложенный метод заключался в том, что в самом конце операции ФЭК, после полного удаления вискоэластика из всех структур передней и задней камеры глаза, в переднюю камеру, к поверхности эндотелия оптического центра роговицы вводится, а также на поверхность эпителия роговицы наносится по 0,1 мл Вискоата (ALCON). Таким образом, дисперсный, высокой степени вязкости эндотелиопротектор (Вискоат), являясь комбинацией 3% гиалуроната натрия и 4% хондроитин сульфата, в раннем послеоперационном периоде оставался в контакте с эндотелием и эпителием роговицы, воздействуя протекторно на роговицу в течение 1.5-2 суток, до его полного рассасывания. Проведено наблюдение над послеоперационным состоянием роговиц у двух групп пациентов, по 50 человек в каждой (по 50 глаз, одна группа контрольная) в возрасте от 57 до 76 лет. Все пациенты стандартно и без осложнений прооперированы по поводу возрастной катаракты (ФЭК с ИОЛ). Отбирались неосложненные случаи возрастных катаракт, без анамнестической и клинической сопутствующей патологии глаз. Общая экспозиция ультразвука у каждого больного составляла от 1.5 до 2 минут. Экспериментальной группе пациентов вводился Вискоат по указанной методике. В послеоперационном периоде проводилась визометрия, биомикроскопия, тонометрия глаз. Сроки наблюдения составили от 1 до 5 суток после операции. Всем пациентам закапывался только тобромидин 5 раз в день.

**Результаты.** Появление ПД через сутки после операции выявлено в 16% случаев в экспериментальной группе и в 38% в контрольной. Выраженная степень ПД составила, соответственно, 2% и 12%. Время самостоятельного полного исчезновения ПД составило 2 суток в экспериментальной и 6 суток в контрольной группе. Средняя острота зрения через 1 сутки после операции, составила 0,5 в экспериментальной и 0,17 в контрольной группе, а в конце наблюдений 0,75 и 0,5, соответственно. Уровень внутриглазного давления в обеих группах не превышал нормы.

**Вывод.** Применение Вискоата при ФЭК с ИОЛ по предложенной методике позволяет уменьшить общее количество ПД в 2.4 раза, выраженных форм ПД в 6 раз и получить более высокую остроту зрения (на 25%) в ранние послеоперационные сроки наблюдений. Одновременно данный метод безопасен и практически доступен. Возможно применение метода и при других видах полостной хирургии глаз.

---

## The prevention method of postoperative discemetitis

Novac V. A.

Tiraspol (Moldova Republic)

Method of introducing Viscoat on the endothelium and epithelium at the end of the cataract surgery (phaco with IOL), 2.4 times reduces postoperative discemetitis, improves postoperative visual acuity by 25%. Method is safe and available.

---

## Ефективність чотирьохточкової фіксації інтраокулярної лінзи у разі відсутності капсули кришталика

Новицький І. Я.

Офтальмологічна клініка «Окулос» (Львів, Україна)

**Вступ.** Найбільш популярним способом фіксації інтраокулярної лінзи (ІОЛ) при втраті капсули кришталика є підшивання останньої до склери. Техніка підшивання ІОЛ в двох точках є складною і не завжди вдається точно відцентрувати лінзу і уникнути нахилу лінзи, що негативно впливає на функціональні результати. Альтернативні методи фіксації ІОЛ є не менш складними і не позбавлені недоліків.

**Мета роботи:** розробити техніку чотирьохточкової фіксації ІОЛ у разі відсутності капсулярної підтримки і вивчити її ефективність на ряді клінічних випадків.

**Матеріал і методи.** Розроблено хірургічну техніку, яка полягає в наступному: Задньокамерну ІОЛ, яка має 4 “вушка” вводять в передню камеру під захистом віскоеластиків. Кон’юнктиву в ділянках 2-4 і 8-10 год. відсепарують від лімба. Проводять розмітку склери так, щоб чотири мітки на 8-й, 4-й, 2-й і 10-й годинах розміщалися на відстані 1,8 мм від лімба і 3 мм від горизонтального меридіану. Голкою для підшивання з ниткою поліпропілен 10/0 проколюють склеру в точці на 8-й годині і проводять її за райдужкою до появи в ділянці зіниці. Далі голку проводять через “вушко” ІОЛ в напрямку знизу догори і через друге “вушко” – зверху донизу. З протилежного боку через склеру в точці на 4 годині вводять ін’єкційну голку 23 gauge, яку використовують як «провідник». Голку для підшивання вводять в отвір голки-«провідника» і виводять обидві голки в точці на 4 годині. Пізніше голку для підшивання проводять в шарах склери і виводять її в точці на 2-й годині. Аналогічно, як описано вище, проколюють склеру в точці на 2-й годині, проводять її через третє і четверте “вушка” ІОЛ і виводять через склеру в четвертій точці на 10-й годині. Далі голку проводять в шарах склери до першої точки і зав’язують шов.

За вищенаведеною технікою прооперовано 5 пацієнтів (5 очей): 2 пацієнтів з травматичним вивихом кришталика в склисте тіло, 1 хворий з вивихом ІОЛ в склисте тіло, 1 хворий з дислокацією ІОЛ, обширними дефектами задньої капсули, фіброзом задньої капсули, площинними синехіями і регматогенним відшаруванням сітківки (в процесі реконструкції переднього відрізка капсулу кришталика довелося видалити), 1 хворий з афакією і регматогенним відшаруванням сітківки.

Гострота зору до операції з максимальною корекцією становила від 0,01 до 0,5. У одного хворого з травматичним вивихом кришталика в склисте тіло спостерігалася гіпертензія внаслідок зіничного блоку склистим тілом.

**Результати.** У всіх хворих післяопераційний період протікав без ускладнень. У хворого з зіничним блоком склистим тілом внутрішньоочний тиск нормалізувався. Гострота зору з корекцією через 7 днів після операції становила від 0,3 до 0,9 і залежала від супутньої патології. ІОЛ у всіх випадках розміщена центрально, паралельно до площини райдужки.

**Висновок:** розроблена техніка 4-точкової фіксації ІОЛ у разі відсутності капсулярної підтримки забезпечує добру центрацію її по зоровій осі і фіксацію в площині райдужки. Техніка підшивання є порівняно простою і не вимагає спеціального інструментарію.

## Efficacy of four-point fixation of IOL with capsular support absence

Novytskyy I.

Ophthalmic Clinic “Oculus” (Lviv, Ukraine)

The most common method of IOL fixation in the cases of capsule loss is scleral fixation in two points. We developed a new technique of four-point fixation of IOL in the cases of capsular bag loss and used this technique in 5 consecutive cases. IOL with four loops was inserted into the chamber anterior under viscoelastic protection. A straight needle attached to a 10-0 polypropylene suture was introduced through the sclera 1.8 mm posterior to the limbus at 8 o'clock and was passed through one loop from bottom to top, and through the second loop - from top to bottom and then was passed from the opposite side 1.8 mm posterior to the limbus. Then needle was passed through the layers of the sclera and above technique was repeated for the third and fourth loops of the IOL and the needle was passed through the layers of the sclera to the first point and the polypropylene sutures were gently pulled and tied. Postoperative period was without complication. The IOLs in all cases were stable with proper centration. The postoperative best-corrected visual acuity ranged from 0.3 to 0.9. Thus, the technique of four-point fixation of posterior chamber IOL is effective in cases of capsular bag loss. This technique provides good IOL fixation without creating corneal wound or scleral flap.

---

---

## Вторинна глаукома у хворих на ревматоїдний артрит та псоріатичну артропатію

**Павлюченко А. К.**

*Національний медичний університет ім. О.О. Богомольця (Київ, Україна)*

**Актуальність.** Розповсюдженість ревматоїдного артриту та псоріатичної артропатії в різних регіонах земної кулі сягає 1-3%. Одним із ускладнень ревматоїдного артриту та псоріатичної артропатії є вторинна глаукома. Її клінічний перебіг, особливості прогресування, регуляції внутрішньоочного тиску та алгоритм лікування до теперішнього часу є актуальною та не вирішеною проблемою ревматології та офтальмології.

**Мета дослідження.** Виявити частоту та особливості перебігу вторинної глаукоми у пацієнтів хворих на ревматоїдний артрит і псоріатичну артропатію.

**Матеріал та методи.** Під нашим наглядом знаходилась 131 людина, хвора на ревматоїдний артрит (29 чоловіків та 102 жінки) склавших першу групу спостереження. Другу групу спостереження склали 117 хворих з псоріатичними артропатіями (25 чоловіків та 92 жінки). Вік пацієнтів склав  $45,3 \pm 13$  років в обох групах спостереження. Тривалість захворювання в першій і другій групах спостереження склала  $9,7 \pm 8,3$  років.

Всім пацієнтам виконували загальноклінічні обстеження, а також дослідження, які дозволяють уточнити етіологію процесу (клініко-лабораторні, імунологічні, рентгенологічні та ультразвукові дослідження). Оцінювали рентгенологічні остеоасоційовані індекси Барнетта-Нордіна, Рохліна, дисковості та вогнутості. Хворих другої групи спостереження оглядав дерматолог.

Всім хворим виконували візометрію, автокераторефрактометрію, пневмотонометрію, периметрію Humphrey, біомікроскопію, гоніоскопію, офтальмоскопію та оптичну когерентну томографію. Статистична обробка виконувалась за допомогою комп'ютерного варіаційного, кореляційного, непараметричного, одно- та багатфакторного дисперсійного аналізу. Оцінювали середні значення, стандартні відхилення та помилки, коефіцієнти кореляції, критерії дисперсії, Стюдента, Вілкоксона-Рао, Макнемара-Фішера та достовірність статистичних показників.

**Результати дослідження.** Діагноз вторинна глаукома було встановлено у 6,1% хворих (16 очей) на ревматоїдний артрит та у 6,0% (14 очей) пацієнтів, хворих на псоріатичну артропатію. У випадках з ревматоїдним артритом рівень внутрішньоочного тиску, глаукомної нейропатії (за даними оптичної когерентної томографії) та швидкість прогресування захворювання тісно пов'язані з наявністю пневмопатії ( $D=12,58$ ,  $p=0,001$ ). Також у пацієнтів з ревматоїдним артритом важкість перебігу вторинної глаукоми залежала від наявності інтраартикулярних тіл Пеллагрі-Штайді ( $D=4,81$ ,  $p=0,030$ ).

Також встановлено, що у хворих з псоріатичними артропатіями клінічні прояви вторинної глаукоми залежать від ступеню активності патологічного процесу ( $D=7,44$ ,  $p=0,008$ ); існують прямі кореляційні зв'язки між ступенем важкості вторинної глаукоми та загальною активністю суглобового процесу ( $r = + 0,302$ ,  $p=0,008$ ). Також виявлено, що важкість перебігу вторинної глаукоми у хворих з псоріатичною артропатією залежить від ступеня та розповсюдженості анкілозування суглобів ( $D=5,14$ ,  $p=0,026$ ).

**Висновки.** 1. Виявлені деякі особливості перебігу вторинної глаукоми у пацієнтів хворих на ревматоїдний артрит та псоріатичну артропатію, частота виявлення вторинної глаукоми становила 6,1% в групі з ревматоїдним артритом та 6,0% з псоріатичною артропатією. 2. Встановлено достовірний зв'язок клінічних проявів і перебігу вторинної глаукоми з перебігом основного захворювання.

## Secondary glaucoma in patients with rheumatoid arthritis and psoriatic arthropathy

*Pavlyuchenko A. K.*

*Bogomolets National Medical University (Kiev, Ukraine)*

We observed 131 patients with rheumatoid arthritis (among them, 29 men and 102 women) who comprised the first study group. The second study group consisted of 117 patients with psoriatic arthropathy (among them, 25 men and 92 women). The age of patients was  $45.3 \pm 13$  years in both study groups. The duration of the disease in the first and second study groups was  $9.7 \pm 8.3$  years. The aim of the study was to identify the frequency and characteristics of secondary glaucoma in patients with rheumatoid arthritis and psoriatic arthropathy. Some characteristics of secondary glaucoma in patients with rheumatoid arthritis and psoriatic arthropathy were revealed. The incidence of secondary glaucoma was 6.1% in the group with rheumatoid arthritis and 6.0% in the psoriatic arthropathy study group. Significant relation of clinical manifestations and the course of secondary glaucoma with the course of the primary disease was founded.



---

## Нейропротекторная терапия пациентов с первичной открытоугольной глаукомой комплексом эмбриональных нейропептидов

**Панченко Н. В., Арустамова Г. С., Гончарь Е. Н., Переяслова А. С.,  
Фрянцева М. В., Приходько Д. О.**

*Харьковский национальный медицинский университет МЗ Украины  
(Харьков, Украина)*

**Актуальность.** По мнению большинства исследователей, прогрессирование глаукомы наблюдается несмотря на снижение внутриглазного давления. В связи с этим в настоящее время большое внимание уделяется развитию нейропротекторной терапии, направленной на сохранение и поддержание жизнеспособности зрительного нерва и стабилизации функциональных показателей у пациентов с первичной открытоугольной глаукомой.

**Цель работы:** изучение влияния комплекса эмбриональных нейропептидов на состояние поля зрения и толщину слоя перипапиллярных нервных волокон у пациентов с первичной открытоугольной глаукомой.

**Материал и методы.** Нами проведено обследование и лечение 49 пациентов (91 глаз) с первичной открытоугольной глаукомой первой, второй и третьей стадий.

Все пациенты получали комплекс эмбриональных нейропептидов (“Цереброкурин”), полученный методом контролируемого протеолиза белков головного мозга эмбрионов крупного рогатого скота (патент Украины UA №102057). До и после лечения выполнялась статическая компьютерная периметрия и оптическая когерентная томография.

**Результаты.** Установлено, что у пациентов с первичной открытоугольной глаукомой после лечения комплексом эмбриональных нейропептидов стабилизация поля зрения (по величине среднего отклонения MD) отмечена в 72,5% глаз. Достоверных изменений средней толщины слоя перипапиллярных нервных волокон после лечения не отмечено ( $p > 0,05$ ). Препарат всеми больными переносился хорошо, аллергических реакций ни у одного пациента не отмечено.

**Вывод.** Применение комплекса эмбриональных нейропептидов в лечении пациентов с первичной открытоугольной глаукомой способствует стабилизации показателей поля зрения и средней толщины слоя перипапиллярных нервных волокон.

## Neuroprotective treatment of patients with primary open-angle glaucoma by use of embryonic neuropeptides complex

*Panchenko M., Arustamova G., Honchar O., Pereyaslova A., Friantseva M., Prykhodko D.*

*Kharkiv National Medical University (Kharkov, Ukraine)*

We conducted the examination and treatment of 49 patients (91 eyes) with primary open-angle glaucoma in first, second and third stages. Using static computerized perimetry and optical coherence tomography before and after the treatment it is determined, that using embryonic neuropeptides complex contributes stabilization visual field and the retinal nerve fiber layer thickness.

## Динамика толщины комплекса ганглиозных клеток сетчатки при прогрессирующей и стабилизированной первичной открытоугольной глаукоме

**Панченко Н. В., Гончарь Е. Н., Переяслова А. С., Фрянцева М. В.,  
Приходько Д. О.**

*Харьковский национальный медицинский университет МЗ Украины  
(Харьков, Украина)*

**Актуальность.** Согласно современным представлениям, ключевая роль в патогенезе глаукомной оптической нейропатии отводится апоптозу ганглиозных клеток сетчатки. При этом, по данным Hood D.C. et al. (2013), при первичной открытоугольной глаукоме имеется истончение слоя ганглиозных клеток сетчатки преимущественно в нижнем отделе, а согласно Jeoung J.W. et al. (2013), изменений толщины ганглиозных клеток сетчатки в макулярной области при первичной открытоугольной глаукоме не выявлено. Очевидно, что данный вопрос требует своего уточнения.

**Цель работы.** Изучение динамики толщины комплекса ганглиозных клеток сетчатки при прогрессирующей и стабилизированной первичной открытоугольной глаукоме.

**Материал и методы.** Нами проведено обследование, лечение и наблюдение в динамике 38 пациентов (51 глаз) с первичной открытоугольной глаукомой. В исследование включались пациенты с первой, второй и третьей стадиями заболевания, не подвергавшиеся за период наблюдения хирургическим вмешательствам, не имевшие помутнений преломляющих сред глаза, не страдающих другими заболеваниями сетчатки и сосудистой оболочки,

---

а также не имеющие сопутствующей патологии, которая могла бы привести к изменениям сетчатки (сахарный диабет, гипертоническая болезнь и др.).

Все пациенты обследованы общепринятыми офтальмологическими методами, включая статическую компьютерную периметрию и оптическую когерентную томографию.

Срок наблюдения каждого пациента составлял не менее 5 лет.

**Результаты.** Установлено, что в целом по группе пациентов с первичной открытоугольной глаукомой истончение комплекса ганглиозных клеток сетчатки за период наблюдения наблюдалось в половине глаз (50,9%).

При прогрессирующем течении первичной открытоугольной глаукомы истончение комплекса ганглиозных клеток сетчатки диагностировано в 64,5% случаев, что в два раза чаще, чем у пациентов со стабилизированной первичной открытоугольной глаукомой. Отмечено, что у пациентов с первичной открытоугольной глаукомой, у которых достигнута компенсация внутриглазного давления бримонидином («Люксфен»), скорость истончения комплекса ганглиозных клеток сетчатки была меньше.

**Вывод.** Истончение комплекса ганглиозных клеток сетчатки у пациентов с первичной открытоугольной глаукомой за период наблюдения отмечалось в 50,9% случаев. При прогрессирующем течении первичной открытоугольной глаукомы истончение комплекса ганглиозных клеток сетчатки отмечалось в два раза чаще, в сравнении со стабилизированным течением.

## **Changes in retinal ganglion cell complex thickness in progressive and stable open-angle glaucoma**

*Panchenko M., Honchar O., Pereyaslova A., Friantseva M., Prykhodko D.*

*Kharkiv National Medical University (Kharkov, Ukraine)*

We conducted the examination, treatment and observation in dynamics of 38 patients with primary open-angle glaucoma, who had no concomitant diseases. As a result of the study, retinal ganglion cell complex thinning was determined in 50.9% of cases. We carried out the analysis of retinal ganglion cell complex thinning in dependence on the course of glaucoma and treatment.

## **Подвижность глазодвигательной системы и лабильность зрительного анализатора у больных первичной открытоугольной глаукомой**

**Путиенко В. А.**

*Военно-медицинский клинический центр южного региона (ВМКЦ ЮР) клиника офтальмологии (Одесса, Украина)*

**Актуальность.** Глазодвигательная система глаза является частью сенсорной системы органа зрения, передающей и обрабатывающей полученную информацию о внешнем мире. Известно, что нарушения со стороны сенсорной функции неизбежно сопровождаются глазодвигательными аномалиями в виде неустойчивой фиксации, увеличения частоты саккад, нарушения точности и скорости плавных следящих движений, скорости чтения и точности распознавания зрительных образов. Сужение поля зрения в начальных стадиях глаукомного процесса, а в дальнейшем и снижение центрального зрения при его прогрессировании может существенно увеличивать нагрузку на глазодвигательную систему глаза и снижать ее функциональную активность. Исследования окулomotorных функций у больных с различной стадией прогрессирования глаукомного процесса ранее не проводилось, что и послужило основанием для проведения данной работы.

**Цель.** Провести сравнительную оценку подвижности глазодвигательной системы и лабильности зрительного анализатора у больных первичной открытоугольной глаукомой (ПОУГ) во II и III стадиях заболевания с компенсированным внутриглазным давлением (ВГД).

**Материал и методы.** Под наблюдением находились 38 больных (38 глаз) ПОУГ. Со II стадией было 20 больных (20 глаз). С III стадией - 18 больных (18 глаз). Оценка подвижности глазодвигательной системы и лабильности зрительного анализатора проводили на приборе – фотомиостимулятор офтальмологический. Определяли функциональную подвижность глазодвигательной системы по показателю частоты перемещения импульсов (ЧПИ, Гц) в трех кинетических режимах и лабильность зрительного анализатора по показателям критической частоты слияния мельканий (КЧСМ, Гц) и критической частоты появления мельканий (КЧПАМ, Гц) в трех кинетических режимах и в стационарном (неподвижном) режиме с центральной точкой фиксации. Исследование проводили монокулярно на больном глазу.

**Результаты.** Средний показатель ЧПИ у больных с ПОУГ II стадии в горизонтальном (Г) режиме составил  $2,28 \pm 0,08$  Гц, в вертикальном (В) -  $2,22 \pm 0,08$  в хаотическом (Х) -  $2,05 \pm 0,08$  Гц. При этом показатель ЧПИ в Г и В режимах был значимо ниже нормы, а в Х от нормы не отличался. У пациентов с III стадией ПОУГ средний показатель ЧПИ в Г режиме был  $1,80 \pm 0,06$  Гц, в В -  $1,77 \pm 0,07$ , а в Х -  $1,63 \pm 0,06$  Гц. В этой стадии глаукомы показатели во всех режимах были значимо ниже нормы. В Г режиме у больных с III стадией глаукомы среднее значение ЧПИ было на 0,48 Гц (21,1%) ниже, чем у больных со II стадией глаукомы, в В режиме на 0,45 (20,3%) и в Х на 0,42 (20,5%), разница статистически значима.

---

Показатели лабильности зрительного анализатора по КЧСМ у больных с ПОУГ II стадии, как в стационарном (центральная точка фиксации) -  $43,5 \pm 0,6$  Гц, так и кинетических (Г -  $38,6 \pm 0,8$  Гц, В -  $38,8 \pm 0,9$  Гц и Х -  $38,9 \pm 0,9$  Гц) значимо от нормы не отличались. У больных с ПОУГ III стадии средние значения КЧСМ в стационарном -  $38,5 \pm 0,5$  Гц, в кинетическом Г -  $35,6 \pm 0,9$  Гц, В -  $36,0 \pm 0,8$  Гц и Х -  $36,2 \pm 0,9$  Гц были значимо ниже нормы и аналогичных показателей во II стадии ПОУГ.

Все показатели КЧПМ у больных со II стадией ПОУГ в стационарном -  $39,7 \pm 0,7$  Гц в кинетическом Г -  $36,9 \pm 1,3$  Гц, В -  $36,9 \pm 1,2$ , Х -  $37,1 \pm 1,2$  Гц режимах значимо не отличались от нормы. У пациентов с III стадией ПОУГ все показатели КЧПМ в стационарном -  $36,9 \pm 0,7$  Гц и трех кинетических режимах было значимо ниже, чем в норме и чем у больных со II стадией ПОУГ.

Проведенные исследования позволяют заключить, что развитие глаукомного процесса до II стадии уже приводит к значимому снижению функциональной подвижности глазодвигательной системы по сравнению нормой. Прогрессирование глаукомного процесса до III стадии сопровождается дальнейшим выраженным снижением функциональной активности этой системы. Функциональная лабильность зрительного анализатора у больных с глаукомой страдает в меньшей степени. Так при глаукоме II стадии лабильность зрительного анализатора не отличается от нормы. При III стадии ПОУГ наблюдается значимое снижение функциональной лабильности зрительного анализатора по сравнению со II стадией этого заболевания.

Полученные данные свидетельствуют о необходимости поиска методов стимуляции функциональной подвижности глазодвигательной системы у пациентов с глаукомой, что может существенно улучшить качество жизни этих больных.

### **Mobility of the oculomotor system and lability of the visual system in patients with primary open angle glaucoma**

*Putienko V. A.*

*Ophthalmology Clinic, Military Medical Clinical Center of the Southern Region (Odessa, Ukraine)*

A comparative assessment of oculomotor system mobility and visual system lability of 20 eyes with stage II and 18 eyes with stage III primary open-angle glaucoma (POAG) with compensated IOP was performed. The study was conducted using a photomyostimulator ophthalmological device. The frequency of pulse movements, the critical flicker fusion and appearance frequency were measured. Both in II and III stages of POAG, functional mobility of the oculomotor system was significantly below normal values. Herewith, that was significantly lower in patients with III stage than with II stage. Functional lability of the visual system in patients with II stage did not differ from the norm. In stage III, functional lability of the visual system was significantly below the norm and was significantly lower than in II stage of the disease. The obtained data testify to necessity of search for methods of stimulation of functional mobility of the oculomotor system in patients with glaucoma, which can significantly improve the quality of life of these patients.

---

### **Результаты лечения больных второй стадией первичной открытоугольной глаукомы методом фотомоестимуляции**

*Путиенко В. А.*

*Военно-медицинский клинический центр южного региона (ВМКЦ ЮР) клиника офтальмологии (Одесса, Украина)*

**Актуальность.** Первичная открытоугольная глаукома является тяжелым инвалидизирующим заболеванием, которое приводит к постепенной утрате поля зрения, вследствие этого развивается напряжение глазодвигательной системы, основными функциями которой являются: направление глаза к зрительной цели, поддержание функции бинокулярного зрения и пространственной локализации зрительной цели у данной категории больных.

Ранее в исследованиях было показано, что у больных, со второй стадией ПОУГ значимо снижена функциональная подвижность глазодвигательной системы относительно нормы. Следовательно, важным моментом в лечении может быть стимуляция окулomotorной системы органа зрения, в частности методом фотомоестимуляции, что ранее не проводилось.

**Цель.** Оценить эффективность метода фотомоестимуляции в лечении больных первичной открытоугольной глаукомой (ПОУГ) во второй стадии заболевания с компенсированным внутриглазным давлением (ВГД).

**Материал и методы.** Обследованы 20 больных ПОУГ с компенсированным ВГД. Лечение проводили на приборе – фотомоестимулятор офтальмологический (ФМС-1). Курс лечения составил 10 сеансов. Длительность сеанса составляла 10 минут при оптимальной для пациента частоте перемещения импульса в хаотическом режиме в скопических условиях. 1 минуту пациент следил за перемещением тест объекта, затем 1 минуту отдыхал. Эффективность лечения оценивали по данным тонографии, статической компьютерной периметрии и изменению функциональной подвижности глазодвигательной системы по показателю частоты перемещения импульсов (ЧПИ, Гц), и лабильности зрительного анализатора по показателям критической частоты слияния мельканий (КЧСМ, Гц) и критической частоты появления мельканий (КЧПМ, Гц).

---

**Результаты.** Средний показатель ЧПИ в горизонтальном режиме до лечения составлял  $2,28 \pm 0,08$  Гц после лечения увеличился до  $2,44 \pm 0,06$  Гц, на 7,0%, разница статистически значима ( $p < 0,001$ ). В вертикальном режиме значимо ( $p < 0,001$ ) увеличился с  $2,22 \pm 0,08$  Гц до  $2,34 \pm 0,07$  Гц, на 5,4%. В хаотическом до лечения составлял  $2,05 \pm 0,08$  Гц, увеличившись значимо после лечения на 4,4% до  $2,14 \pm 0,07$  Гц,  $p < 0,01$ . Функциональная лабильность зрительного анализатора как по показателю КЧСМ, так и по показателю КЧПМ до и после лечения значимо не отличалась от нормы, что свидетельствует об устойчивости функции лабильности зрительного анализатора у больных в этой стадии ПОУГ. После лечения улучшилась гидродинамика глаза. Коэффициент легкости оттока значимо увеличился с  $0,17 \pm 0,003$  до  $0,21 \pm 0,004$  куб. мм/мин, на 27,2%. Коэффициент Беккера значимо уменьшился с  $96,3 \pm 2,1$  до  $76,9 \pm 1,51$ , на 20,1%. Увеличилась скорость образования водянистой влаги на с  $1,75 \pm 0,04$  до  $2,28 \pm 0,04$  куб. мм/мин, на 30,2%. Данные компьютерной статической периметрии свидетельствовали о значимом увеличении с  $-8,73 \pm 0,31$  dB до  $-7,74 \pm 0,3$  dB, на 11,3% среднего отклонения светочувствительности сетчатки (MD). Средняя светочувствительность сетчатки по всем определенным пороговым значениям (MS) также значимо увеличилась на 11,4% с  $8,33 \pm 0,28$  dB до  $9,27 \pm 0,29$  dB. Отмечено значимое расширение суммарного поля зрения по 8 квадрантам с исходного  $405,75 \pm 7,13^\circ$  до  $445,15 \pm 7,58^\circ$  после лечения - на 9,8%.

**Вывод.** Полученные данные свидетельствуют о высокой эффективности метода фотомиостимуляции в лечении больных ПОУГ. Включение этой методики в комплекс лечебных мероприятий больных ПОУГ позволит существенно улучшить качество жизни этих пациентов.

## **Results of photomyostimulation treatment for patients with stage II primary open-angle glaucoma**

*Putienko V. A.*

*Ophthalmology Clinic, Military Medical Clinical Center of the Southern Region (Odessa, Ukraine)*

The effectiveness of photomyostimulation in the treatment of 20 patients with stage II primary open-angle glaucoma (POAG) was evaluated. The treatment was carried out on a photomyostimulator ophthalmological device. The course of treatment was 10 sessions. After treatment, the indicators of the frequency of pulse displacement in all three modes (horizontal, vertical and chaotic) significantly improved to normal values. The ratio of lightness outflow increased by 27.2%, with a decreased coefficient of Becker by 20.1% and increased rates of aqueous humor formation by 30.2%. The mean deviation of retinal sensitivity (MD) increased significantly by 11.3%. The average sensitivity of the retina for all threshold values (MS) were also significantly increased by 11.4%. The total field of view for 8 quadrants was significantly expanded by 9.8%. The data obtained indicate the possibility to include the methods of photomyostimulation in the complex treatment of patients with POAG, which will significantly improve the quality of life of these patients.

---

## **Применение метода фотомиостимуляции в лечении больных третьей стадией первичной открытоугольной глаукомы**

*Путиенко В. А.*

*Военно-медицинский клинический центр южного региона (ВМКЦ ЮР) клиника офтальмологии (Одесса, Украина)*

**Актуальность.** Прогрессирующее страдание нервной ткани у больных первичной открытоугольной глаукомой (ПОУГ) приводит к постепенному сужению поля зрения, снижению контрастной чувствительности, резкому ухудшению адаптации к изменяющимся условиям освещенности, что негативно отражается на качестве жизни пациентов. Сужение поля зрения увеличивает нагрузку на глазодвигательную систему глаза в связи с необходимостью более частых движений глазного яблока по направлению к цели. Известно, что у пациентов с глаукомой в знакомой обстановке скорость выполнения действий в быту приближается к таковой у здоровых лиц. При этом в незнакомой обстановке элементарные действия, например, по приготовлению бутерброда занимает в 2, а при глаукоме третьей стадии в 3-4 раза больше времени, чем у лиц с нормальным полем зрения. Одним из важных моментов в лечении таких больных может быть стимуляция окулomotorной системы органа зрения, в частности методом фотомиостимуляции, что ранее не проводилось.

**Цель:** изучить эффективность метода фотомиостимуляции в лечении больных ПОУГ в третьей стадии заболевания с компенсированным ВГД.

**Материал и методы.** Обследованы 18 больных ПОУГ с компенсированным ВГД. Диагноз глаукомы ставили на основании данных офтальмоскопии, гониоскопии, тонографии, компьютерной статической периметрии и оптической когерентной томографии. Лечение проводили на приборе – фотомиостимулятор офтальмологический (ФМС-1). Курс лечения составил 10 сеансов. Длительность сеанса составляла 10 минут при оптимальной для пациента частоте перемещения импульса (ЧПИ) в хаотическом режиме в скопомических условиях. 1 минуту пациент следил за перемещением тест объекта, затем 1 минуту отдыхал. Эффективность лечения оценивали по данным тонографии, статической компьютерной периметрии и изменению функциональной подвижности глазодвигательной системы по показателю ЧПИ, Гц и лабильности зрительного анализатора по показателям критической частоты слияния и появления мельканий (КЧСМ и КЧПМ, Гц).

---

**Результати.** Середнє значення коефіцієнта легкості оттока (С) після лікування значимо покращилося з  $0,16 \pm 0,002$  до  $0,21 \pm 0,005$  куб. мм/мин, на 31,2% ( $p=0,001$ ). Коефіцієнт Беккера значимо покращився на 20,0% з  $99,7 \pm 2,34$  до  $79,7 \pm 1,83$ , ( $p=0,001$ ). Швидкість утворення водянистої вологи (F) значимо збільшилася на 31,5% з  $1,65 \pm 0,1$  до  $2,17 \pm 0,05$  куб. мм/мин ( $p=0,001$ ). Проведена терапія не мала значимого впливу на ВГД і гостроту зору. Середнє відхилення світочувствитливості сітчатки (MD) за даними комп'ютерної статическої периметрії покращилося з  $-13,7 \pm 0,14$  до  $-12,7 \pm 0,15$  dB, на 7,3% ( $p=0,001$ ), а середня світочувствитливість сітчатки по всім визначеним пороговим значенням MS збільшилася з  $4,62 \pm 0,22$  dB до  $5,03 \pm 0,23$  dB, на 8,8% ( $p=0,034$ ). Відзначено значиме розширення сумарного поля зору по 8 квадрантам з вихідного  $248,9 \pm 7,03^\circ$  до  $278,9 \pm 7,45^\circ$  після лікування - на 12,0% ( $p=0,0041$ ).

Середній показник ЧПІ в горизонтальному режимі після лікування значимо збільшився на 8,9%,  $p < 0,01$ , в вертикальному режимі на 8,5%,  $p < 0,01$ , в хаотичному режимі на 8,6%,  $p < 0,001$ , при цьому всі показники залишалися значимо нижче норми. Показники лабільності зрительного аналізатора по КЧСМ як в стаціонарному режимі, так і в трьох кінетических (горизонтальному, вертикальному і хаотичному) значимо збільшилися після лікування до норми. Аналогічні зміни були відзначені і при дослідженні лабільності зрительного аналізатора по показникам КЧПМ в стаціонарному і трьох кінетических режимах.

**Висновок.** Отримані дані свідчать про високу ефективність методу фотоміостимуляції в лікуванні хворих третьою стадією ПОУГ і можливості його включення в комплекс лікувальних заходів у цій категорії хворих.

### **Photomyostimulation in treatment of stage III primary open-angle glaucoma**

*Putienko V.A.*

*Ophthalmology Clinic, Military Medical Clinical Center of the Southern Region (Odessa, Ukraine)*

The effectiveness of photomyostimulation in the treatment of 18 patients with primary open-angle glaucoma (POAG) of the third stage was evaluated. The treatment was carried out using a photomyostimulator ophthalmological device. The course of treatment was 10 sessions. After treatment, the indicators of the frequency of pulse movements in all three modes (horizontal, vertical and chaotic) significantly improved but not up to normal values. The ratio of lightness outflow increased by 31.2%, with a decrease of a Becker coefficient by 20.0% and increased rates of aqueous humor formation by 31.5%. The mean deviation of retinal sensitivity (MD) increased significantly by 7.3%. The average sensitivity of the retina for all threshold values (MS) were also significantly increased by 8.8%. The total field of view for 8 quadrants was significantly expanded by 12.0. The data obtained showed the high effectiveness of photomyostimulation in patients with stage III POAG and the possibility to include it in the complex treatment of such category of patients.

---

### **Розподіл нульових генотипів генів глутатіон-S-трансферази (GSTM1 і GSTT1) при первинній відкритокутовій глаукомі**

*Ригов С. О., Бурдей А. В.*

*Національна медична академія післядипломної освіти ім. П. Л. Шупика (Київ, Україна)*

**Актуальність.** За даними ВООЗ, первинна відкритокутова глаукома (ПВКГ) посідає друге місце серед захворювань, що призводять до сліпоты. В світі нараховується понад 60 млн. осіб з ПВКГ, 10-15% яких приречені на сліпоту. На сьогодні доведено, що значення генетичних факторів розвитку ПВКГ коливається від 20 % до 60 %, а особливий інтерес викликають поліморфізми генів глутатіон-S-трансферази (GSTM1 і GSTT1), «нульові» генотипи яких, за даними грецьких та ірландських досліджень, вірогідно частіше зустрічаються у пацієнтів з даною патологією.

**Ціль.** Дослідити розподіл делеційного поліморфізму генів глутатіон-S-трансферази (GSTM1 і GSTT1) у хворих з ПВКГ та контрольної групи в українській популяції.

**Методи та матеріали.** З метою аналізу делеційного поліморфізму генів глутатіон-S-трансферази (GSTM1 і GSTT1) використовувався метод полімеразної ланцюгової реакції у реальному часі з використанням уніфікованих тест-систем TaqMan Mutation Detection Assays Life-Technology (США) в автоматичному ампліфікаторі Gene Amp® PCR System 7500. На даному етапі у дослідженні взяли участь 16 осіб з встановленим діагнозом ПВКГ та 45 осіб контрольної групи, які такого діагнозу не мали.

**Результати.** В результаті попередньої обробки отриманих даних, нами виявлено, що розподіл генотипів та алелей делеційного поліморфізму генів глутатіон-S-трансферази (GSTM1 і GSTT1) залежать від діагнозу. Так, у випадку ПВКГ «нульові» генотипи поліморфізму генів GSTM1 і GSTT1 зустрічалися частіше на 38% та 43%, відповідно ( $p < 0,05$ ).

**Висновки.** При попередньому аналізі даних «нульові» генотипи поліморфізмів генів GSTM1 і GSTT1 зустрічаються частіше у пацієнтів з ПВКГ, що дає можливість для подальшого проведення даного дослідження.

---

## Distribution of the null genotypes of the glutathione-s-transferase gene (GSTM1 and GSTT1) in primary open-angle glaucoma

Rykov S. A., Burdei A. V.

*Shupyk National Medical Postgraduate (Kiev, Ukraine)*

There are more than 60 million people with primary open angle glaucoma (POAG); 10-15% of them are doomed to blindness. The value of genetic factors in the development of POAG ranges from 20% to 60%, of particular interest are glutathione-s-transferase (GSTM1 and GSTT1) genes, «null» genotypes of which are more common in patients with this pathology. The distribution of genotypes of gene glutathione-S-transferase (GSTM1 and GSTT1) in patients with POAG and control groups in the Ukrainian population was studied. The distribution of genotypes of gene polymorphism of glutathione-S-transferase (GSTM1 and GSTT1) depends on the diagnosis, as, in the case of POAG, «null» genotype polymorphism of GSTM1 and GSTT1 genes are more common for 38% and 43%, respectively ( $p < 0,05$ ).

## Эндотелий роговицы на глазах с мелкой передней камерой после комбинированной операции задней микровитректоми и факоэмульсификации катаракты

Рыков С. А., Лаврик Н. С., Шулежко И. А., Гуржий Ю. М.

*НМАПО имени П.Л. Шупика, КМОЛ «Центр микрохирургии глаза» (Киев, Украина)*

**Актуальность.** Дискутируется проблема особенностей техники факоэмульсификации катаракты (ФЭК) на глазах с синдромом мелкой передней камерой (СМПК). При СМПК возникают определенные затруднения при выполнении манипуляций, связанные с отсутствием достаточного пространства для введения инструментария и манипуляций в ПК. Изучалось, какой эффект оказывают различные операции на эндотелий. Установлено, что подсчет эндотелиальных клеток позволяет оценить степень хирургической травмы (F.E.Kruse et al, 2011, M. Wilczynski, 2009).

**Цель.** Изучить эндотелий роговицы при синдроме мелкой передней камеры (СМПК) у больных катарактой при проведении комбинированной операции задней микровитректоми с ФЭК (КОЗМВЭФЭК).

**Материал и методы.** Сопоставлено состояние роговиц 37 глаз, прооперированных по поводу катаракты при СМПК (АС-2,63±0,05 мм). На 26 глазах проводилась операция: КОЗМВЭФЭК (группа А), на 11 глазах - ФЭК (группа К). Операцию КОЗМВЭФЭК выполняли следующим образом (Патент №80762): после отсепаровки конъюнктивного лоскута и введения вискоэластиков через роговичный порт, в верхне-наружном квадранте, в 4,0 мм от лимба проводили разрез склеры и формировали отверстие диаметром до 1 мм в слоях цилиарного тела, через который проводили удаление жидкой части стекловидного тела, что приводило к визуальному углублению ПК, достаточному для выполнения ФЭК с имплантацией ИОЛ, узловые швы.

**Результаты.** Через 1-3 месяца после операции ФЭК (группа К) отмечены выраженные негативные изменения эндотелиального слоя роговицы: уменьшение плотности эндотелиоцитов с 2228,4±75,3 до 957,0±95,6 кл/мм<sup>2</sup>, ( $p < 0,05$ ), потеря клеток - 50,4%, усиление полимегатизма и полиморфизма, что характеризуются изменением параметров эндотелиоцитов: Min с 185,88±16,8 до 307,4±26,8  $\mu\text{m}^2$  ( $p < 0,05$ ), Max с 1029,4±51,2 до 1754,8±61,1  $\mu\text{m}^2$  ( $p < 0,05$ ), Average с 499,7±13,9 до 1045,0±9,7  $\mu\text{m}^2$  ( $p < 0,05$ ), SD с 168,2±9,7 до 381,3±21,7  $\mu\text{m}^2$  ( $p < 0,05$ ), CV с 33,8±2,8 до 36,5±2,9% ( $p < 0,05$ ), Hexagonality с 54,8±1,9 до 36,0±2,9% ( $p < 0,05$ ). В основной группе А (после КОЗМВЭФЭК) отмечено, что морфометрические показатели эндотелиального слоя роговицы не существенно колебались ( $p > 0,05$ ) при достоверном уменьшении показателя Hexagonality с 54,84±1,9% до 48,51±2,8% ( $p < 0,05$ ). При сравнении групп А и К отмечено, что морфометрические показатели эндотелиального слоя роговицы отличались ( $P < 0,05$ ).

**Вывод.** При операции КОЗМВЭФЭК в передней камере создаются более выгодные условия для манипуляций, что более способствует сохранению эндотелиоцитов роговицы, чем при стандартной ФЭК ( $p < 0,05$ ), а также меньшему проявлению полимегатизма ( $p < 0,05$ ) и полиморфизма ( $p < 0,05$ ) клеток эндотелия роговицы.

## Corneal endothelium in eyes with shallow anterior chamber after combined anterior microvitrectomy and cataract phacoemulsification

Rykov S. A., Lavryk N. S., Shulezhko I. A., Gurgy Yu. M.

*Shupyk National Medical Academy of Postgraduate Education Microsurgery Eye Center (Kyiv, Ukraine)*

The condition of 37 eyes (24 patients) was analyzed after being operated for cataract in the presence of shallow anterior chamber syndrome (SACS) (PRE < 24 mm, AC-2.63 ± 0.05 mm). Operations conducted were: COBMVFEC (group A) in 26 eyes and FEC standard (group K) in 11 eyes. The operation COBMVFEC was carried out as follows (Ukraine patent №80762): after making a separation of conjunctiva flap and injection of viscoelastics through the corneal port in upper- outer quadrant of the sclera, at 4.0 mm from the limbus the cut of the sclera in layers of ciliary body was made

---

and a hole with a diameter of 1 mm was formed, through which the fluid of the vitreous body was removed, which led to visual deepening of PC sufficient to perform FEC with implantation of IOL. In 1-3 months after the proposed operation COBMVFEC (group A), morphometric parameters of the endothelial layer of the cornea was significantly ( $P < 0.05$ ) differed from the corresponding FEC data after surgery (group K). Assessing the trauma level of surgery at the eyes with SACS determined that the conditions of manipulations in the PC during the operation COBMVFEC promote greater endothelial layer of the cornea conservation than the standard FEC.

---

### **Исследование терапевтического потенциала мультипотентных стволовых клеток - производных нервного гребня на модели индуцированной адреналиновым стрессом глаукомы**

**Рыков С. А.<sup>1</sup>, Петренко О. В.<sup>1</sup>, Яковец А. И.<sup>1</sup>, Родниченко А. Е.<sup>2,3</sup>,  
Клименко П. П.<sup>2,3</sup>, Zubov Д. А.<sup>2,3</sup>, Васильев Р. Г.<sup>2,3</sup>**

*Национальная медицинская академия последипломного образования имени П. Л. Шупика МЗ Украины<sup>1</sup>*

*ГУ «Институт генетической и регенеративной медицины НАМН Украины»<sup>2</sup>*

*Биотехнологическая лаборатория *ilaya.regeneration*, Медицинская компания *Ilaya*<sup>® 3</sup> (Киев, Украина)*

**Актуальность.** Разработка новых эффективных методов лечения глаукомы является одной из актуальных проблем современной офтальмологии.

**Цель исследования** – изучение влияния различных способов введения мультипотентных стволовых клеток - производных нервного гребня (МСК-ПНГ) на структуру сетчатки на адреналиновой модели глаукомы.

**Материал и методы.** Моделирование глаукомы проводилось на крысах Wistar (10-12 мес., самцы) путем внутрибрюшинного введения 0,18% раствора адреналина гидротартрата в дозе, начиная с 10 мкг, доводя до 15 мкг на 100 г массы. Проведено 20 инъекций за 6 недель. Измерение внутриглазного давления (ВГД) в период индукции адреналином проводили аппланационным тонометром Tonolab. МСК-ПНГ получали из волосяного фолликула вибриссы и культивировали по оригинальной методике. Трансплантацию МСК-ПНГ осуществляли: внутривенно – 5 млн. клеток; ретро- и парабульбарно – по 0,5 млн. клеток. Гистоморфометрический анализ сетчатки проводили на окрашенных гематоксилин-эозином срезах толщиной 5 мкм.

**Результаты.** ВГД у крыс до начала моделирования глаукомы составляло 7-8 мм рт. ст. После моделирования глаукомы ВГД составило 20-22 мм рт. ст. Через месяц после моделирования глаукомы наблюдали развитие характерных дегенеративно-дистрофических изменений: отек сетчатки; дегенерация аксонов в слое нервных волокон; апоптоз и некроз клеток в ганглионарном слое; нарушение цитоархитектоники всех слоев сетчатки; в хориоидее наблюдали стаз и геморрагии. Трансплантация МСК-ПНГ вызывала позитивные морфологические изменения различной выраженности при всех способах доставки. Внутривенное введение уменьшало отек сетчатки, но мало способствовало восстановлению цитоархитектоники слоев. Парабульбарное введение МСК-ПНГ приводило к уменьшению отека и восстановлению цитоархитектоники, наиболее выраженному в ганглионарном и во внутреннем сетчатом слоях. При ретробульбарном введении МСК-ПНГ уменьшение отека и восстановление цитоархитектоники было наиболее выражено. По сравнению с моделью, статистически достоверно увеличивалось количество ядер во внутреннем и наружном ядерных слоях, хотя их количество оставалось ниже, чем у интактных животных.

**Заключение.** Показан позитивный эффект трансплантации МСК-ПНГ при адреналиновой модели глаукомы, который был наиболее выражен при ретробульбарном введении клеток.

### **Study of therapeutic potential of neural crest-derived multipotent stem cells on an adrenal-induced glaucoma model**

**Rykov S.O.<sup>1</sup>, Petrenko O.V.<sup>1</sup>, Yakovets A.I.<sup>1</sup>, Rodnichenko A.E.<sup>2,3</sup>, Klimenko P.P.<sup>2,3</sup>,  
Zubov D.O.<sup>2,3</sup>, Vasyliev R.G.<sup>2,3</sup>**

*Shupyk National Medical Academy of Postgraduate Education, Ministry of Health of Ukraine Kyiv<sup>1</sup>*

*State Institute of Genetic and Regenerative Medicine, NAMS of Ukraine<sup>2</sup>*

*Biotechnology laboratory *ilaya.regeneration*, Medical company *ilaya*<sup>3</sup> (Kiev, Ukraine)*

The evaluation of therapeutic potential of neural crest-derived multipotent stem cells (NC-MSCs) on an adrenal-induced glaucoma model was done. Positive effect from NC-MSCs administration was observed. The most prominent improvements were discovered under retrobulbar route of cell injection.

---

---

## **Морфометричні параметри кришталика у віковому аспекті за даними оптичної біометрії**

**Салдан Й. Р., Капшук Н. І., Салдан Ю. Й., Христич Л. А.**

*Вінницька обласна клінічна лікарня ім. М. І. Пирогова, відділення м/х ока (Вінниця, Україна)*

**Актуальність.** Відомо, що ріст кришталика відбувається безперервно протягом життя завдяки утворенню кришталікових волокон епітелієм передньої капсули. Так як всі інші структури в оці мають відносно сталі розміри, збільшений кришталік може створювати перешкоди нормальній циркуляції внутрішньоочної рідини, що може проявлятися розвитком факоморфічної глаукоми. Знання товщини кришталика також має значення для розрахунку оптичної сили інтраокулярних лінз, тому в залежності від розмірів за допомогою формул обчислюється і підбирається необхідна для імплантації лінза.

**Мета.** Виявити закономірності змін розмірів кришталика у різних вікових групах за допомогою метода оптичної біометрії.

**Матеріал і методи.** Проведено дослідження 800 очей з використанням оптичного біометра LENSTAR LS 900. В основі роботи біометра лежить низькокогерентна оптична рефлектометрія (optical low coherence reflectometry – OLCR), за допомогою якої безконтактно відтворюється повна біометрична оцінка органа зору пацієнта з точністю результатів до  $\pm 2$  мкм. Вимірювання на приладі LENSTAR LS 900 включає в себе: кератометрію (32 точки фіксації), пахіметрію, глибину передньої камери, товщину кришталика, довжину передньо-задньої осі, діаметр райдужної оболонки, пупілометрію, ексцентричність оптичної вісі, товщину сітківки в точці фіксації (макула).

Даний метод є більш точним в порівнянні з ультразвуковою біометрією, особливо у випадках дослідження афакічних очей, очей з набухаючою катарактою, після тампонади силіконовим маслом, а також з міопією високого ступеня і задніх стафіломах.

**Результати.** Всіх обстежених було поділено на групи з діапазоном в 5 років і в кожній групі було визначено середнє значення товщини кришталика. В результаті середнє значення товщини кришталика в вибірці 11-16 років становило  $3,43 \pm 0,08$  мм, поступово зростаючи до 37-41 років, де дорівнювало  $4,01 \pm 0,22$  мм. В групі, де вік хворих складав 57-61 рік, товщина кришталика була  $4,40 \pm 0,46$  мм і досягала максимального значення  $5,00 \pm 0,28$  мм в вибірці з найстаршими хворими, вік яких сягав 87-91 рік. В зазначених даних чітко прослідковується кореляція між віком та товщиною кришталика – з віком його розміри збільшуються.

**Висновок.** Отримані результати підтверджують наявність вікових структурних змін в кришталику, які призводять до його збільшення. Знання товщини кришталика має велике значення в рефракційній і катарактальній хірургії для оптимального підбору необхідної для імплантації інтраокулярної лінзи з метою подальшої повноцінної медичної і соціальної реабілітації. Окрім того, метод оптичної біометрії дозволяє співвідносити між собою розміри ока, що є необхідним в діагностиці закритокутової факоморфічної глаукоми і контролі прогресування аметропії.

## **Morphometric parameters of a lens in the age aspect according to optical biometry data**

**Saldan Y. R., Kapshuk N. I., Saldan Y. Y., Khrystych L. A.**

*Vinnitsa Regional Clinical Hospital Named After N.I.Pirogov (Vinnitsa, Ukraine)*

Lens growth is continuous throughout life due to the formation of lens fibers by the epithelium of the anterior capsule, that leads to increase its thickness with age. In this article, we determine the thickness of the lens in 800 eyes using the method of optical biometry with the help of the Lenstar LS 900 device. The data clearly indicates an increase in the thickness of the lens with age. Knowing the thickness of a lens is important in refractive and cataract surgery for optimal intraocular lens selection with the purpose of full medical and social rehabilitation, diagnostic angle-closure glaucoma and evaluation the dynamics of ametropia.

---

## **Типология коморбидных эмоциональных нарушений у пациентов с катарактой**

**Саржевский С. Н., Саржевская Л. Э.**

*Запорожский государственный медицинский университет (Запорожье, Украина)*

**Актуальность.** Зрительный анализатор является ведущим маркером информированности личности об окружающем мире, поэтому ухудшение его функционирования сочетается с различной степени выраженности негативными эмоциональными реакциями. Коморбидная патология может проявляться на субклиническом уровне, однако описаны и синдромально очерченные эмоциональные нарушения. Изучение эмоциональных реакций у пациентов с катарактой актуально в связи с тем, что данная патология является наиболее распространенной причиной обратимой слепоты.



---

**Цель.** Изучение разновидностей и степени выраженности эмоциональных нарушений для формирования эффективных поведенческих и терапевтических стратегий у пациентов с катарактой.

**Материал и методы.** Под наблюдением находились 42 больных катарактой (22 женщины, 20 мужчин) в возрасте от 62 до 80 лет. В исследование не включались больные, имевшие ранее психические расстройства, а также перенесенные тяжелые ЧМТ и инсульты. Для оценки коморбидных эмоциональных нарушений проводилось психометрическое обследование: методика Айзенка (определение личностных особенностей), шкала депрессии Монтгомери-Айсберга и опросник Тейлора (выявление уровня тревоги в динамике).

**Результаты.** У 9 больных (21,4%) каких-либо нарушений в эмоциональной сфере выявлено не было, что подтверждалось всеми шкалами.

У 33 пациентов (78,6%) перед операцией отмечалась тревожная симптоматика, проявляющаяся нарушением сна, аппетита, колебаниями настроения, слезливостью. В высказываниях пациентов операция представлялась как стрессовый фактор; разъяснительных бесед врача было достаточно для их адекватных поведенческих реакций. Показатели нейротизма и экстраверсии по методике Айзенка варьировали в средних пределах. У 8 обследованных (24,2%) из этой группы тревога сочеталась с депрессивным фоном настроения и была более продолжительной и выраженной. При оценке по шкале депрессии и тревоги отмечались ощущения отчаяния, раздражения, постоянного внутреннего напряжения, периодами в сочетании с паникой. Последующая стабилизация психоэмоционального состояния была связана с адаптацией к новым условиям жизни, приемом седативных и анксиолитических препаратов. У остальных 25 пациентов (превалировали мужчины) уровень тревоги и депрессивных проявлений значительно уменьшался самостоятельно сразу после проведения операции; они, как правило, настаивали на выписке в первый же день. По-видимому, этому способствовала устойчивость и сила личностных особенностей больных.

**Выводы.** Выявленные разновидности коморбидных эмоциональных нарушений определяют индивидуальную тактику поведения врача-офтальмолога перед и после операции и показывают необходимость присоединения симптоматической терапии.

### **Typology of comorbid emotional disorders in patients with cataract**

*Sarzhivs`ky S. N., Sarzhivs`ka L. E.*

*Zaporizhzhia State Medical University (Zaporizhzhia, Ukraine)*

The article describes the study of types and intensity degree of emotional disorders for the development of effective behavioral and therapeutic strategies in patients with cataracts. 42 patients at the age of 62 - 80 years including, 22 women and 20 men were examined. The researchers used the following research methods: the Eysenck method, the Montgomery-Asberg rating scale of depression, Taylor questionnaire. Identified variantes of comorbid emotional disorders determine the ophthalmologist tactics before and after surgery and show the need of symptomatic therapy connection.

### **Отдаленные результаты комбинированного хирургического лечения первичной открытоугольной глаукомы в сочетании с катарактой (1,5 года наблюдений)**

**Сердюк В. Н., Могилевский С. Ю., Устименко С. Б., Головкин В. В., Семенко В. В., Гетман Ю. В.**

*Днепропетровская областная клиническая офтальмологическая больница, Национальная медицинская академия последипломного образования им. П.Л.Шурика (Днепропетровск, Киев, Украина)*

Катаракта является частым сопутствующим патологическим состоянием при первичной открытоугольной глаукоме (ПОУГ), ее частота варьирует от 7 до 81 % (Н.И. Курышева, 1997). Сегодня офтальмохирургами выполняются комбинированные и двухэтапные методы хирургического лечения, включающие в себя, как правило, факоэмульсификацию (ФЭК), а также один из вариантов антиглаукоматозной операции. Осложнения в ходе операции и послеоперационном периоде наблюдаются в 48,1% случаев (В.Н. Алексеев, 2008). Однако универсальных, общепринятых и эффективных методов хирургического лечения больных с этой патологией не существует, что обусловило поиск новых технологий и устройств. В конце XX в. началась эра разработки микроинвазивных технологий лечения глаукомы.

**Цель.** Изучить отдаленные результаты комбинированного оперативного лечения первичной открытоугольной глаукомы в сочетании с катарактой.

**Материал и методы.** Под наблюдением находились 50 пациентов (50 глаз) с первичной открытоугольной глаукомой 1-2 стадий и осложненной катарактой. Средний возраст пациентов составил 57,1±2,4 года. Пациентам выполняли в динамике визометрию, периметрию на анализаторе поля зрения Humphrey Field Analyzer, биомикроскопию, офтальмоскопию, гониоскопию, пневмотонометрию, ультразвуковую биомикроскопию. Пациентам

---

также выполняли общеклинические обследования. В исследование не включали пациентов с сопутствующей общей и глазной патологией. Острота зрения в среднем составила  $0,1 \pm 0,08$ . Внутриглазное давление в предоперационном периоде в среднем составляло  $31,6 \pm 1,4$  мм рт. ст. Всем больным было выполнено комбинированное хирургическое лечение – ФЭК с имплантацией ИОЛ и каналопластику с использованием системы Glaucolight (DORC). Период наблюдения составил 1,5 года.

**Результаты.** При обследовании пациентов через 1,5 года после комбинированного оперативного лечения острота зрения в среднем составила  $0,6 \pm 0,25$ , внутриглазное давление в среднем составило  $18,8 \pm 0,5$  мм рт.ст, поле зрения осталось на дооперационном уровне либо расширилось у всех больных.

При проведении ультразвуковой биомикроскопии определялось расширение просвета шлеммова канала с наличием полипропиленовой нити 10,0. Из ранних послеоперационных осложнений отмечалась гифема у 2 пациентов (20,0%) и у одного пациента транзиторная офтальмогипертензия (10,0%).

**Выводы.** Проведение ФЭК с имплантацией ИОЛ и каналопластики с использованием системы Glaucolight (DORC) позволило улучшить функциональные и гипотензивные результаты у больных первичной открытоугольной глаукомой в сочетании с катарактой.

### **Long-term results of combined surgical treatment of primary open-angle glaucoma in combination with cataract (1,5 years of observations)**

*Serdiuk V. N., Mogilevsky S. Yu., Ustimenko S. B., Golovkyn V. V., Getman U. V., Semenko V. V.*

*Dnipropetrovsk Regional Ophthalmological Clinical Hospital, Shupyk National Medical Academy of Postgraduate Academy (Dnipro, Kyiv, Ukraine)*

In this study, we investigated the long-term results of combined surgical treatment of primary open-angle glaucoma in combination with cataract (1.5 years of observations). The study included 50 patients (50 eyes) with primary open-angle glaucoma 1-2 stages and complicated cataract. The mean visual acuity was  $0.1 \pm 0.08$ . Intraocular pressure in the preoperative period averaged  $31.6 \pm 1.4$  mm Hg. All patients were performed combined surgery – FEK with IOL implantation and canaloplasty using system Glaucolight (DORC). After 1.5 years after surgical combined treatment, visual acuity averaged  $0.6 \pm 0.25$ , intraocular pressure averaged  $18.8 \pm 0.5$  mm Hg, the visual field remained at the preoperative level or expanded at all patients.

### **Отдаленные результаты комбинированного хирургического лечения при далекозашедшей стадии первичной открытоугольной глаукомы в сочетании с катарактой**

*Сердюк В. Н., Устименко С. Б., Кушниц Н. Н., Фокина С. Н.*

*КУ «Днепропетровская областная клиническая офтальмологическая больница» (Днепр, Украина)*

**Актуальность.** Основным критерием оценки хирургии глаукомы является ее гипотензивный эффект – достижение уровня офтальмотонуса, при котором максимально медленно прогрессирует глаукомная нейропатия. Одномоментное выполнение факоэмульсификации катаракты (ФЭК) и антиглаукомной операции позволяет повысить функциональный результат хирургического лечения.

**Цель.** Изучить отдаленные результаты комбинированного оперативного лечения при далекозашедшей стадии первичной открытоугольной глаукомы в сочетании с катарактой в зависимости от вида антиглаукомной операции.

**Материал и методы.** Под нашим наблюдением находились 48 пациентов (50 глаз) с далекозашедшей стадией первичной открытоугольной глаукомы – 28 мужчин и 20 женщин в возрасте от 54 до 78 лет.

Всем пациентам проведено стандартное офтальмологическое обследование, а также оптическая когерентная томография диска зрительного нерва (ОКТ) (Optovue). Во всех случаях выполнена ФЭК с имплантацией интраокулярной линзы и антиглаукомная операция. Пациенты распределены в две группы в зависимости от вида антиглаукомной операции. В первой группе – 22 пациента (24 глаза) произведена имплантация минишунта Ex-press, а во второй группе 26 пациентов (26 глаз) выполнена непроникающая глубокая склерэктомия (НГСЭ). Группы пациентов были сопоставимы по полу, возрасту, клинко-функциональному офтальмологическому состоянию.

Условие включения в исследование – снижение офтальмотонуса не менее, чем на 40% от исходного уровня, после выполнения комбинированной операции. После стабилизации внутриглазного давления все пациенты получали нейротропную терапию по разработанной нами методике.

В качестве критериев эффективности проведенного лечения оценивалось сохранение целевого уровня офтальмотонуса, а также состояние зрительных функций – острота зрения и динамика изменений данных статической периметрии. Прогрессирование нейродегенеративных изменений оценивалось по данным ОКТ. Срок наблюдения составил 5 лет.

---

**Результаты.** За время наблюдения гипотензивный эффект на достигнутом уровне без гипотензивных инстилляций сохранился в 20 глазах (83%) после имплантации Ex-press и в 11 глазах (42%) после НГСЭ. В остальных случаях потребовалось применение гипотензивных моноинстилляций. В 1 случае (4%) через 5 лет после комбинированной операции с НГСЭ выполнена реоперация.

Состояние зрительных функций и данные ОКТ в обеих группах за время наблюдения достоверно не отличалось. Ухудшение, по данным статической периметрии, наблюдалось в 52% всех случаев, острота зрения ухудшилась в 22% случаев, отрицательная динамика показателей ОКТ выявлена у 25% больных. Улучшение светочувствительности наблюдалось в 18%, а остроты зрения в 24% случаев.

В 30% случаев уровень светочувствительности сохранился на прежнем уровне. Острота зрения не изменилась в 50% случаев. Томографические показатели RNFL, GCC, Cup/Disk Area Ratio были стабильными у 75% пациентов.

**Выводы.** Сохранение гипотензивного эффекта в течение пяти лет после выполнения комбинированных операций в 2 раза чаще наблюдается при имплантации Ex-press в сравнении с НГСЭ.

Хирургическая стабилизация офтальмотонуса в сочетании с применением нейропротекторной терапии позволяет стабилизировать нейродегенеративный процесс при далекозашедшей стадии первичной открытоугольной глаукомы по данным оптической когерентной томографии, в 75% случаев в течение 5 лет.

### **Long-term results of combined surgical treatment of advanced stage primary open-angle glaucoma in combination with cataract**

*Serdiuk V. N., Ustymenko S. B., Kushnir N. N., Fokina S. N.*

*PI "Dnipropetrovsk Regional Clinical Eye Hospital" (Dnepr, Ukraine)*

A comparative analysis of the effectiveness of combined surgery of advanced stage of primary open-angle glaucoma and cataract, depending on the type of glaucoma surgery, was performed. Saving hypotensive effect within 5 years after the combined operations was 2 times more often observed when performing Ex-press implantation in comparison with deep sclerectomy. Surgical stabilization of intraocular pressure in combination with the use of neuroprotective therapy can stabilize the neurodegenerative process of advanced stage of primary open angle glaucoma according to the optical coherent tomography (RNFL, GCC, Sup / Disk Area Ratio) in 75% of cases within 5 years.

### **Функціональний стан сітківки у пацієнтів на різних стадіях первинної відкритокутової глаукоми**

**Стоцька Л. М., Стоцька Л. С.**

*Державна установа "Інститут очних хвороб і тканинної терапії ім. В. П. Філатова НАМН України" (Одеса, Україна)*

**Актуальність.** Первинна глаукома є одним з найбільш проблемних захворювань органа зору. Суттю глаукомного процесу називають прискорену загибель гангліозних клітин сітківки і їх аксонів, з яких складається зоровий нерв, а також втягнення в патологічний процес нейроглії, яка забезпечує харчування зорового нерва. Найсучасніші клінічні методи дослідження такі, як скануюча лазерна поляриметрія і оптична когерентна томографія (ОКТ), реєструють структурні зміни на різних функціональних рівнях сітківки та зорового нерва. За даними літератури, структурні зміни при прогресуючій глаукомній оптичній нейропатії (ГОН) випереджають клінічні функціональні прояви цього захворювання. При ОКТ глаукомних очей також рекомендують проводити сканування макули по швидкому протоколу (Fast Macular Thickness Map) – це дає можливість виявити додаткову інформацію про патологічний процес. Проте у значній кількості пацієнтів є труднощі діагностики ПВКГ, а характер і локалізація пошкоджень структур ока і зорових функцій у пацієнтів з глаукомою потребують уточнення. Нейрофізіологічний метод – електроретинографія - дозволяє вивчити процеси на різних морфофункціональних рівнях сітківки, уточнити локалізацію і характер патологічних змін у вищевказаних структурах, контролювати динаміку змін в структурах первинного ураження на різних стадіях глаукомного процесу.

**Мета.** Вивчити функціональний стан сітківки у пацієнтів на різних стадіях первинної відкритокутової глаукоми.

**Матеріал і методи.** Нами проведено на базі ДУ "Інститут очних хвороб і тканинної терапії ім. В.П. Філатова НАМН України" комплексне клінічне і нейрофізіологічне дослідження 144 пацієнтів (274 очей), серед яких з діагнозом первинної відкритокутової глаукоми (ПВКГ) - 59 осіб (51,75%) жіночої статі і 55 осіб (48,15%) чоловічої статі, середній вік 58,41±3,96 років на різних стадіях ПВКГ – основна група. Для діагностики патологічного стану використовували також нейрофізіологічний метод дослідження – електроретинографію, який проводили на апараті "RETI scan" (Roland consult, Німеччина).

**Результати.** Використовуючи нейрофізіологічний метод електроретинографію ми дослідили функціональний стан центральної і периферичної ділянок сітківки у пацієнтів на різних стадіях ПВКГ. Згідно отриманих даних зональної ретинограми (за даними Rod-Respons, темнова фаза), у пацієнтів з ПВКГ, початковою стадією

латентний період за показниками хвилі «b» статистично достовірно не відрізняється від контрольної групи; амплітуда хвилі «b» знижена на 79,35%,  $p < 0,05$  в порівнянні з контрольною групою.

У пацієнтів з розвинутою стадією ПВКГ ми також не відмітили статистично достовірної різниці тривалості латентного періоду згідно характеристик хвилі «b» в порівнянні з контрольною групою, а зареєстрували зниження амплітуди хвилі «b» на 78,88%,  $p < 0,05$  в порівнянні з контрольною групою.

Статистично достовірного подовження тривалості латентного періоду хвилі «b» ми не відмітили у пацієнтів далекозайденої стадії ПВКГ; відмітили зниження амплітуди хвилі «b» на 89,52%,  $p < 0,05$  в порівнянні з контрольною групою.

Згідно отриманих даних макулярної ретинограми ( за даними Photo-Respons, світлова фаза), у пацієнтів з початковою стадією ПВКГ ми відмітили статистично достовірну різницю тривалості латентного періоду за показниками хвилі «a» і «b» на 28,01%,  $p < 0,05$  і на 17,96%,  $p < 0,05$  відповідно; амплітуда хвилі «a» і «b» знижена на 54,93,  $p < 0,05$  і на 64,09%,  $p < 0,05$  в порівнянні з контрольною групою.

У пацієнтів з розвинутою ПВКГ спостерігалось подовження тривалості латентного періоду згідно характеристик хвилі « a » і «b» на 30,17%,  $p < 0,05$  і на 84,80,  $p < 0,05$ , відповідно; зниження амплітуди за показниками хвилі «a» і «b» на 56,32%,  $p < 0,05$  і на 54,34%,  $p < 0,05$  відповідно в порівнянні з контрольною групою.

Статистично достовірне подовження тривалості латентного періоду хвилі «a» і хвилі «b» ми відмітили у пацієнтів далеко розвинутою стадією ПВКГ на 28,21%,  $p < 0,05$  і на 48,05%,  $p < 0,05$  відповідно; зниження амплітуди хвилі «a» і хвилі «b» у пацієнтів цієї групи - на 66,07%,  $p < 0,05$  і на 74,08%,  $p < 0,05$  відповідно в порівнянні з контрольною групою .

Згідно отриманих даних ритмічної ретинограми ( за даними 30 Hz Flicker), у пацієнтів на всіх стадіях ПВКГ тривалість латентного періоду за показниками піку P1 статистично достовірно не відрізнялася від контрольної групи, а за показниками піку N1 ми відмітили статистично достовірну різницю тільки у пацієнтів з далеко розвинутою стадією – зменшення тривалості латентного періоду на 45,07%,  $p < 0,05$  в порівнянні з контрольною групою.

Згідно отриманих даних ритмічної ретинограми (за даними 30 Hz Flicker) відбулося зниження амплітуди піку N1-P1 у пацієнтів з початковою, розвинутою і далеко розвинутою стадією ПВКГ на 70,33%,  $p < 0,05$ , на 72,71%,  $p < 0,05$ , і на 79,56%,  $p < 0,05$ , відповідно в порівнянні з контрольною групою.

**Висновки.** Вперше відмічено при використанні нейрофізіологічного методу дослідження – електроретинографії - у пацієнтів з первинною відкритокутовою глаукомою зниження біоелектричної активності нейронів зовнішніх і внутрішніх шарів макулярної ділянки. Найбільш виражений процес ми спостерігали в фоторецепторних клітинах зовнішнього шару сітківки – колбочковому апараті в макулярній ділянці. При порівнянні зовнішніх і внутрішніх шарів макулярної і периферичної ділянок сітківки ми відмітили значно виражене ураження на всіх стадіях ПВКГ внутрішнього шару периферичної частини сітківки і колбочкового апарату фоторецепторного зовнішнього шару сітківки в макулярній ділянці. Характерним є те, що ступінь ураження в центральній і периферичній ділянках на відповідних стадіях первинної відкритокутової глаукоми майже однаковий, що вказує на паралельні і одночасні процеси, відбуваються на вищевказаних рівнях і ділянках сітківки.

## **Functional state of the retina in patients at different POAG stages**

*Stotska L. M., Stotska L. S.*

*The Filatov Institute of Eye Diseases and Tissue Therapy of National Academy of Medical Sciences of Ukraine (Odessa, Ukraine)*

For the first time, a reduction of bioelectrical activity of neurons in the outer and inner layers of the macular area was revealed in patients with POAG using electroretinography, a neurophysiological research method. The most pronounced process was observed in the photoreceptor cells of the outer layers of the retina - a unit of cone in the macular area. When comparing the outer and inner layers of the macular and peripheral portions of the retina we observed significantly damage to the inner layer of the retinal periphery and to cones in outer photoreceptor retinal layer in the macular area at all stages of POAG. It should be emphasized that the damage severity in these areas at appropriate stages of POAG is almost the same, which indicates the parallel and simultaneous processes that occur at the pointed levels and areas of the retina.

## **Влияние дисфункции мейбомиевых желез (ДМЖ) на расчет интраокулярных линз (ИОЛ) при имплантации линз рефракционных технологий (РТ)**

*Ткаченко Е. Н., Кауркина Л. А., Сардарян В. В.*

*«Международный медицинский центр Офтальмика» (Харьков, Украина)*

**Актуальность.** В современных условиях ДМЖ приводит не только к субъективному дискомфорту пациентов, но также оказывает влияние на объективные показатели: время разрыва слезной пленки, тест Ширмера, а главное — показатели кератометрии, что особенно важно учитывать при расчете ИОЛ.

---

**Цель:** изучить влияние ДМЖ на расчет ИОЛ рефракционных технологий.

**Материал и методы.** В выборку было включено 28 пациентов (56 глаз). Критериями включения являлись: 1. Установленный ДМЖ — при наличии трех и более нижеперечисленных симптомов: плотный секрет, большое количество мутного секрета, слезная пена, “крышечки” на отверстиях протоков желез, телеангиоэктазии ребра века, зубчатый край заднего ребра века. 2. Планируемая операция с имплантацией линз РТ (РЗХ или ФЭК). Возраст пациентов составлял 48-75 лет (12 мужчин и 16 женщин).

Степень ДМЖ оценивалась врачами при биомикроскопии переднего отрезка. Всем пациентам с ДМЖ было проведено лечение: массаж век; теплые компрессы; гигиена век; слезозаменители. Всем пациентам была проведена кератометрия на приборах: автокераторефрактометр (Topcon), IOL-Master (Zeiss), Oculyzer (Allegretto Wavelight), Verion (Alcon). Оценивались показатели роговичного астигматизма (разница преломляющей силы между сильным и слабым меридианами роговицы), и средний показатель кератометрии (абсолютная величина - Кср).

В зависимости от данных кератометрии пациенты разделены на 3 группы: • роговичный астигматизм 0,0-0,5D — 22 глаза — не нуждаются в имплантации торических ИОЛ; • роговичный астигматизм 0,75-1,25D — 19 глаз — нуждаются в имплантации торических ИОЛ малых цилиндров; • роговичный астигматизм более 1,5D — 15 глаз — нуждаются в имплантации торических ИОЛ больших цилиндров.

**Результаты.** После проведенного лечения у 100% пациентов субъективно отмечалось улучшение состояния. При биомикроскопии переднего отрезка глаза определялось полное исчезновение или выраженное уменьшение вышеперечисленных симптомов ДМЖ.

Изменение значений роговичного астигматизма и преломляющей силы роговицы произошло во всех трех группах.

1 группа: роговичный астигматизм не превысил 0,5 D (то есть, не увеличился). Однако отмечено изменение Кср: в 1 глазу — на 1,0 D, в 3 глазах — на 0,75 D, в 5 глазах — на 0,5 D, в 9 глазах — на 0,25 D, в 3 глазах без изменений. Таким образом, Кср изменилась на 0,39 дптр.

2 группа: роговичный астигматизм уменьшился в 11 глазах, при этом в 4 глазах стал 0,5 D и меньше. В 6 глазах без изменений. Однако в данной группе также отмечено изменение Кср: в 5 глазах — на 0,75D, в 6 глазах — на 0,5D, в 5 глазах — на 0,25D, в 3 глазах — без изменений. Таким образом, Кср изменилась на 0,42D.

3 группа: роговичный астигматизм снизился в 5 глазах, при этом в 4 глазах до значений 2-й группы (астигматизм 0,75-1,25 D), в 1 глазу — до значений 1-й группы (астигматизм 0,5 D и меньше). В 10 глазах роговичный астигматизм не изменился (астигматизм 1,5 D и более). Также отмечено изменение Кср на 0,53 D: в 1 глазу — до 1,25 D, в 5 глазах — до 0,75 D, в 4 глазах — до 0,5 D, в 4 глазах — до 0,25 D, в 1 глазу — без изменений.

Таким образом, во всех группах отмечается снижение роговичного астигматизма после лечения ДМЖ, что меняет торический показатель ИОЛ. Также следует отметить, что даже при минимальной степени роговичного астигматизма (до 0,5 D) после лечения ДМЖ значительным образом изменились показатели кератометрии, что влияет на сферический компонент ИОЛ.

При сравнительном анализе результатов Кср прослеживается прямая зависимость абсолютных значений Кср от изменения степени астигматизма, то есть, чем выше роговичный астигматизм, тем больше изменяется Кср.

**Выводы.** 1. Было изучено влияние ДМЖ на расчет ИОЛ рефракционных технологий. 2. Наличие ДМЖ может давать погрешность в расчете как сферического, так и торического компонентов ИОЛ. 3. Установлена абсолютная прямая зависимость между степенью роговичного астигматизма и изменением Кср после лечения ДМЖ.

## **Influence of meibomian gland dysfunction in the calculation of refractive intraocular lens implantation**

*Tkachenko E. N., Kaurkina L. A., Sardaryan V. V.*

*Oftalmika International Medical Center (Kharkov, Ukraine)*

We have studied the effect of meibomian gland dysfunction in the calculation of the IOL refractive technologies. It has been determined that a presence of this condition can lead to errors in the calculation of both spherical and toric IOL components. The direct relationship has been identified between the degree of corneal astigmatism and a change in the mean curvature of the cornea after treatment of meibomian gland dysfunction.

---

## **Радіаційно індуковані порушення кровообігу в ціліарному тілі та зміни кута передньої камери, їх вплив на патогенез глаукоми**

**Федірко П. А.<sup>1</sup>, Гарькава Н. А.<sup>2</sup>, Бабенко Т. Ф.<sup>1</sup>, Дорічевська Р. Ю.<sup>1</sup>**

*Державна установа «Національний науковий центр радіаційної медицини НАМН України»<sup>1</sup>, Державний заклад «Дніпропетровська медична академія МОЗ України»<sup>2</sup> (Київ, Україна)*

**Актуальність.** Стійка тенденція до зростання захворюваності на глаукому серед відносно молодих і працездатних вікових груп обумовлює актуальність вивчення антропогенних факторів, що сприяють появі цієї патології.

Підвищений ризик розвитку відкритокутової глаукоми є найбільш віддаленим наслідком впливу іонізуючої радіації. Вплив іонізуючої радіації спричиняє зниження продукції і відтоку внутрішньоочної рідини; вивчення механізмів цього зниження важливе для оцінки перспектив профілактики глаукоми у радіаційно опромінених.

**Метою** дослідження була оцінка інтенсивності кровонаповнення судинного тракту і стану кута передньої камери ока (КПК) у радіаційно опромінених.

**Матеріал і методи.** Використані результати обстеження випадково відібраної групи з 41 учасників ліквідації наслідків аварії на Чорнобильській АЕС (УЛНА), вік на момент обстеження 45-50 років. Контрольна група, яка не мала контактів з іонізуючим випромінюванням – 41 особа того ж віку.

Гоніоскопію проведено 35 УЛНА і 35 особам контрольної групи. Офтальмографія здійснена на 12 очах 6 УЛНА, контролем було 12 очей 6 неопромінених осіб.

**Результати.** У контрольній групі при гоніоскопії знайдена помірна екзогенна пігментація КПК у 3 осіб, склероз трабекулярної зони у 1 людини. При гоніоскопії в групі УЛНА ранні інволюційні зміни КПК виявлено у 14 з 35 осіб. Відносний ризик появи інволютивних змін КПК для УЛНА у порівнянні з контрольною групою становив 3,5 (1,27;9,5)  $\chi^2 = 7,48$ ,  $p = 0,031$ .

У контролі величина реографічного коефіцієнту (РК) варіювала мало і становила  $3,24 \pm 0,18\%$  для правого і  $3,32 \pm 0,11\%$  для лівого ока, різниця між правим і лівим оком була невірогідна. У всіх УЛНА РК був нижчим контрольного рівня, становив  $2,15 \pm 0,12\%$  для правого і  $3,11 \pm 0,19\%$  для лівого ока, різниця між правим і лівим оком вірогідна,  $p < 0,05$ . При порівнянні з контролем РК для правого ока був вірогідно нижчим ( $p < 0,05$ ).

Радіаційно індуковане зниження кровотоку в ціліарному тілі здатне значно знизити продукцію внутрішньоочної рідини, що протягом певного часу компенсує зниження відтоку за рахунок змін КПК. Після порушення цієї псевдокомпенсації відкритокутова глаукома у радіаційно опромінених розвивається швидко і має важкий перебіг.

**Висновок.** Вплив іонізуючої радіації спричиняє зниження кровотоку в судинному тракті і розвиток змін кута передньої камери. Наявність цих змін можна пояснити особливості патогенезу глаукоми у радіаційно опромінених – її пізній вияв і, водночас, тяжкий перебіг.

## **Radiation-induced ciliary body circulatory disturbances and changes of anterior chamber angle, their role in glaucoma pathogenesis**

*Fedirko P. A., Garkava N. A., Babenko T. F., Dorichevska R. Yu.*

*State Institution "National Research Center for Radiation Medicine of National Academy of Medical Sciences of Ukraine"<sup>1</sup>,*

*State Establishment "Dnipropetrovsk Medical Academy of Health Ministry Of Ukraine"<sup>2</sup>  
(Kyiv, Ukraine)*

The intensity of blood filling in the vascular tract and status of the anterior chamber angle in the irradiated persons (41 clean-up workers) were studied compared with non-irradiated control (41 persons). It is proved that ionizing radiation causes a decrease in blood flow in the vascular tract and develops changes in the anterior chamber angle. The presence of these changes can explain the characteristics of glaucoma pathogenesis in irradiated persons such as late manifestation, and, at the same time, severity.

## **Использование автоматизированной системы Imaged Guided System в рефракционной хирургии катаракты**

*Федоров Л. А., Шаповалова Т. А., Корнеева О. О.*

*Центр микрохирургии глаза и лазерных методов лечения (одного дня), Киевская областная клиническая больница (Киев, Украина)*

**Актуальность.** До 60% людей имеют роговичный астигматизм различной степени, который влияет на функциональный результат при хирургии катаракты. В настоящее время, на этапах диагностики и хирургического вмешательства с имплантацией торических интраокулярных линз, все шире применяются автоматизированные системы Imaged Guided System. Это позволяет провести точный расчет послеоперационной целевой рефракции и обеспечивает цифровую навигацию этапов фактоэммульсификации.

**Цель работы.** Провести анализ эффективности использования автоматизированной системы Imaged Guided System при лечении больных катарактой в сочетании с роговичным астигматизмом.

**Материал методы.** Под наблюдением находились 26 человек (30 глаз), прооперированных по поводу катаракты с роговичным астигматизмом. Из них 17 женщин, 9 мужчин. Средний возраст составил  $68,5 \pm 1,3$  лет. На этапе диагностики и хирургического вмешательства использовалась автоматизированная система Imaged Guided System VERION (ALCON). При помощи диагностического модуля Verion Reference Unit и планера Verion Vision Planner проводился расчет силы интраокулярной линзы с учетом целевой рефракции на эметропию по формуле HOLLADEY II и обозначением оси залегания торической интраокулярной линзы. Предварительная ультразву-

ковая биометрия выполнялась с использованием прибора OcuScan (ALCON). На всех глазах была выполнена факоэмульсификация катаракты с использованием хирургической машины CONSTELLATION vision system (ALCON) через роговичный разрез 2,0 мм и имплантирована асферическая торическая интраокулярная линза AcrySof IQ TORIC (ALCON). Распределение по моделям следующее: Т2 – 15 линз, Т3 – 8 линз, Т4 – 4 линзы, Т6 – 1 линза, Т7 – 2 линзы. Для проведения роговичных разрезов, выполнения переднего капсулорексиса с точным диаметром 5,2 мм и центром по оптической оси, а также позиционирования торической интраокулярной линзы по заданной оси использовалась автоматизированная цифровая навигация Verion Digital Marker M with MID. Авторефрактометрия проводилась на приборе KR 8800 (TOPCON). Оценивали остроту зрения и силу кривизны передней поверхности роговицы до и после операции. Определяли соответствие рефракции через один месяц после операции прогнозированной целевой рефракции на основании предоперационных расчетов.

**Результаты.** Острота зрения без коррекции до операции составила  $0,1 \pm 0,02$ . Через один месяц после операции некорректируемая острота зрения была равна  $1,0 \pm 0,02$  ( $p < 0,01$ ), лучшая острота зрения с коррекцией  $1,1 \pm 0,02$ . Преломляющая сила передней поверхности роговицы по основным меридианам в результате операции не изменилась и составила: до операции  $43,3 \pm 0,29$  D и  $44,4 \pm 0,31$  D, через один месяц после операции  $43,3 \pm 0,31$  D и  $44,4 \pm 0,31$  D. Расчетная целевая рефракция до операции составила sph  $0,03 \pm 0,02$  cyl (-)  $0,06 \pm 0,01$  ax  $78 \pm 10^\circ$ . Через месяц после операции, истинная рефракция незначительно отличалась от расчетной целевой, и была равна sph (-)  $0,04 \pm 0,02$  cyl (-)  $0,42 \pm 0,04$  ax  $78 \pm 8^\circ$ . Различия по цилиндру были достоверны ( $p < 0,01$ ). Дополнительная очковая коррекция приводила к улучшению зрения до 1,2.

**Выводы.** Использование автоматизированной системы Imaged Guided System в рефракционной хирургии катаракты является точным и эффективным методом, направленным на полное восстановление остроты зрения согласно расчетной целевой рефракции.

## Image Guided System Use in Refractive Cataract Surgery

*Fedorov L. A., Shapovalova T. A., Korneeva O. O.*

*Center of Eye Microsurgery and Laser Treatment Methods, Kiev Clinical Hospital (Kiev, Ukraine)*

Corneal astigmatism has a direct influence on post-surgery functional outcome. Automated Imaged Guided Systems are becoming the equipment of choice for both diagnosis and phacoemulsification followed by toric lenses implantation. The purpose of the study was to analyze the efficacy of using an automated system for treating cataract in patients with corneal astigmatism. Phacoemulsification procedures were carried out in 26 people on 30 eyes. The diagnosis and surgery were performed using a VERION™ (ALCON) Image Guided System. One month after the surgery, the uncorrected visual acuity equaled  $1.0 \pm 0.02$  whereas the highest corrected visual acuity value was  $1.1 \pm 0.02$ . The expected target refraction value was sph  $0.03 \pm 0.02$  cyl (-)  $0.06 \pm 0.01$  ax  $78 \pm 10^\circ$ . The post-treatment manifest refraction was sph (-)  $0.04 \pm 0.02$  cyl (-)  $0.42 \pm 0.04$  ax  $78 \pm 8^\circ$ . The use of the Imaged Guided System in refractive cataract surgery resulted in a complete restoration of visual acuity as closely as possible to the expected target refraction value.

## Вплив на нічний внутрішньоочний тиск: порівняльний ефект бета-блокаторів, інгібіторів карбоангідази та аналогів простагландинів

*Шевчик В. І., Биховець І. І.*

*КЛПЗ „Чернігівська обласна лікарня” (Чернігів, Україна)*

**Актуальність.** Внутрішньоочний тиск (ВОТ), як і багато інших характеристик життєдіяльності, залежить від циркадних ритмів організму. При визначенні коливань ВОТ на протязі доби було встановлено, що навіть у здорових пацієнтів максимальне підняття ВОТ відбувається переважно в нічні години. А у хворих з глаукомою ці нічні піки підняття стають критичними, що й сприяє прогресуванню захворювання (Лиц, 1999; S. Mosaed, 2005; P. Fogagnolo, 2009; В. Mottet, 2012).

**Мета:** Вивчити вплив різних груп препаратів на нічний ВОТ у пацієнтів з відкритокутовою глаукомою.

**Матеріал і методи.** В обстеження були включені 30 пацієнтів з вперше встановленим діагнозом відкритокутової глаукоми та компенсованим ВОТ монотерапією бета-блокаторами, інгібіторами карбоангідази чи простагландинами (по 10 пацієнтів для кожної групи). Тривалість гіпотензивної терапії до проведення дослідження складала не менше 1 місяця.

Вимірювання ВОТ проводилося в 09.00 (оцінювалося як вихідне значення), потім в 00.00, 03.00 та 06.00 ранку. Всі вимірювання виконувалися тонометром Маклакова в горизонтальному положенні в ліжку пацієнта.

**Результати.** Вихідний ВОТ в усіх групах був задовільним і знаходився в межах 18-20 мм рт.ст. Для пацієнтів, що застосовували бета-блокатори, ми отримали наступні нічні показники ВОТ -  $24,3 \pm 2,2$  мм рт.ст.,  $25,4 \pm 1,8$  мм рт.ст та  $24,8 \pm 2,6$  мм рт.ст (в 24.00, 03.00 та 06.00 відповідно). При використанні інгібіторів карбоангідази показники ВОТ були -  $21,3 \pm 2,0$  мм рт.ст.,  $22,4 \pm 2,1$  мм рт.ст. та  $23,6 \pm 2,2$  мм рт.ст., відповідно. Для аналогів простагландинів -  $19,6 \pm 2,4$  мм рт.ст.,  $20,2 \pm 1,6$  мм рт.ст. та  $20,8 \pm 2,1$  мм рт.ст. ( $p < 0,05$  в порівнянні з групами бета-блокаторів та інгібіторів карбоангідази в усі періоди вимірювання).

**Висновки.** Серед досліджуваних груп препаратів максимальний гіпотензивний ефект на нічні показники ВОТ мали простагландини, потім інгібітори карбоангідази та мінімальний ефект - бета-блокатори.

---

## The effect on nocturnal intraocular pressure: comparative effect of topical beta-blockers, carbonic anhydrase inhibitors and prostaglandin analogues

*Shevchyk V. I., Bychovets I. I.*

*Chernihiv regional hospital (Chernihiv, Ukraine)*

Intraocular pressure (IOP), as most other vital characteristics, depends on the circadian rhythms of the body. The nocturnal IOP-lowering ability of different drugs in patients with open-angle glaucoma was determined. The 30 patients were involved in study and divided into 3 equal groups, according to the topical drug - a beta-blocker, carbonic anhydrase inhibitor, or prostaglandin analogue. IOP was determined at 24.00, 03.00 and 06.00 by the Maklakov's tonometer in the supine position in the patient's bed. As a result, the maximum reduction in nocturnal IOP was obtained in the group of prostaglandin analogues -  $19.6 \pm 2.4$  mm Hg,  $20.2 \pm 1.6$  mmHg and  $20.8 \pm 2.1$  mm Hg, respectively ( $p < 0.05$ , compared to the IOP with beta-blockers and carbonic anhydrase inhibitors in all dimensions). **Conclusions:** It was found that the maximum hypotensive effect on nocturnal IOP had a group of prostaglandin analogs, then - carbonic anhydrase inhibitors, and the minimal effect - beta-blockers.

---

## Влияние препаратов для внутривенной анестезии на когнитивные функции при экстракции катаракты у пожилых пациентов

*Юрченко О. Н.<sup>1</sup>, Сазонова Т. М.<sup>2</sup>*

*Государственное учреждение «Институт медицинской радиологии им. С.П. Григорьева Национальной академии медицинских наук Украины»<sup>1</sup>, Харьковский национальный университет имени В.Н.Каразина<sup>2</sup> (Харьков, Украина)*

**Актуальность.** Статистика свидетельствует о том, что частота случаев развития катаракты у лиц пожилого возраста составляет от 25-46%. Однако лишь немногие пациенты дают согласие на хирургическую коррекцию этого недуга, объясняя это тем, что анестезиологическое сопровождение, по их мнению, может нанести значительный вред их здоровью, в частности, высшей нервной деятельности. Отсутствие отсроченных побочных эффектов современных препаратов, применяемых для обеспечения седации при экстракции катаракты, способно изменить отношение пациентов к оперативному лечению

**Цель.** Исследовать изменения когнитивных функций возрастных пациентов после проведения анестезиологического обеспечения экстракции катаракты.

**Материал и методы.** В исследовании приняли участие 25 пациентов в возрасте 70-78 лет (из них 17 мужчин и 8 женщин) с целью обеспечения анестезиологического сопровождения использовалась комбинация мидазолама (в дозе 0,02 мг/кг), пропофола (в дозе 0,2 мг/кг) и фентанила (в дозе 1 мкг/кг-1). Когнитивные функции оценивались по Монреальской шкале до начала седации, через 30 минут, 1 час и 24 часа после её окончания.

**Результаты.** Исходные результаты оценки когнитивных функций в среднем составили 20 баллов (17-24). Тестирование, проведенное через 30 минут после окончания седации, выявило снижение когнитивных функций на 20%, что соответствовало 16 баллам. Спустя 1 час после восстановления сознания средний балл был 18 - это указывает на утрату 10% когнитивных возможностей. Однако данные, полученные через сутки после оперативного вмешательства, развеяли сомнения – когнитивные функции пациентов были восстановлены и достигли исходных уровней.

**Выводы.** Комбинация сибазона, пропофола и фентанила, как средства обеспечения анестезиологического сопровождения экстракции катаракты у пациентов пожилого возраста, не влияет на уровень их когнитивных функций и может быть безопасно использована в офтальмологической хирургии.

---

## The effect of drugs for intravenous anesthesia on cognitive functions of elderly patients after cataract surgery

*Yurchenko O. N.<sup>1</sup>, Sazonova T. M.<sup>2</sup>*

*Grigoriev Institute for Medical Radiology NAMS of Ukraine<sup>1</sup>, V. N. Karazin Kharkiv National University<sup>2</sup> (Kharkov, Ukraine)*

Recently, the problem of the effect of intravenous anesthesia drug on the early postoperative cognitive functions of elderly patients after cataract surgery has become relevant. It was found that the combination of sibazon, propofol and fentanyl doesn't affect the level of cognitive functioning and can be safely used in ophthalmic surgery.



---

## **Влияние препаратов для внутривенной анестезии на зрительно-конструктивные и исполнительные навыки пациентов при факоаспирации увеальной катаракты**

**Юрченко О. Н.<sup>1</sup>, Жадан Ю. Г.<sup>2</sup>**

*Государственное учреждение «Институт медицинской радиологии имени С.П.Григорьева Национальной академии медицинских наук Украины»<sup>1</sup>*

*Харьковский национальный университет имени В.Н.Каразина<sup>2</sup> (Харьков, Украина)*

**Актуальность.** Статистика свидетельствует о том, что частота развития осложнённой увеальной катаракты составляет от 5-7%. Однако немногие пациенты дают согласие на оперативное вмешательство данной патологии, аргументируя это тем, что анестезиологическое сопровождение, по их мнению, может нанести значительный вред их здоровью, в частности высшей нервной деятельности. Отсутствие отсроченных побочных эффектов современных препаратов, применяемых для обеспечения седации при факоаспирации осложнённой увеальной катаракты, способно изменить отношение пациентов к хирургической коррекции данной офтальмологической патологии.

**Цель исследования.** Изучение изменения зрительно-конструктивных и исполнительных навыков у пациентов после проведения анестезиологического обеспечения факоаспирации осложнённой увеальной катаракты.

**Материал и методы.** В исследовании приняли участие 32 пациента в возрасте 26-42 лет (из них 19 мужчин и 13 женщин). С целью обеспечения анестезиологического сопровождения использовалась комбинация мидазолама (0,02 мг/кг), пропофола (0,2 мг/кг) и фентанила (1 мкг/кг-1). Зрительно-конструктивные и исполнительные навыки пациентов оценивались по Монреальской шкале до начала седации, через 30 минут, 1 час и 24 часа после её окончания.

**Результаты.** Исходные результаты оценки зрительно-конструктивных и исполнительных навыков в среднем составили 5 баллов. Тестирование, проведенное через 30 минут после окончания седации, выявило снижение оценки зрительно-конструктивных и исполнительных навыков на 40%, что соответствовало 3 баллам. Спустя 1 час после восстановления сознания средний балл был 4 - это означает утрата 20 % зрительно-конструктивных и исполнительных навыков. Однако данные, полученные через сутки после оперативного вмешательства, развеяли сомнения – зрительно-конструктивные и исполнительные навыки пациентов были восстановлены и достигли исходных значений.

**Вывод.** Комбинация таких препаратов, как сибазон, пропофол и фенталин, для обеспечения анестезиологического сопровождения факоаспирации осложнённой увеальной катаракты у пациентов, не влияет на уровень их зрительно-конструктивных и исполнительных навыков и может быть безопасно использован в офтальмологической хирургии.

## **The effect of drugs for intravenous anesthesia on the visual-design and executive skills of patients at phacoaspiration of uveal cataract**

*Yurchenko O. N., Zhadan J. G.*

*Grigoriev Institute for Medical Radiology NAMS of Ukraine, V. N. Karazin Kharkiv National University (Kharkov, Ukraine)*

Nowadays, the issue of the effect of intravenous anesthesia drugs on the visual-constructive and executive skills of patients in ophthalmological surgery is still current. It was found that the combination of drugs such as sibazon, propofol and fentalin does not affect the level of visual-design and executive skills of patients and can be safely used in surgery.

---

## **Сравнительная оценка различных методик морфометрии диска зрительного нерва при глаукоме по данным спектральной оптической когерентной томографии**

**Якименко И. В., Ульянова Н. А., Венгер Л. В.**

*Одесский национальный медицинский университет (Одесса, Украина)*

**Актуальность.** В последнее время широкое применение в диагностике морфометрии диска зрительного нерва (ДЗН) и толщины перипапиллярных нервных волокон при глаукоме нашли методы сканирующей лазерной конфокальной микроскопии, гейдельбергкой ретиномографии и спектральной оптической когерентной томографии (СОКТ), позволяющие выявить ранние изменения в структуре ДЗН до появления клинических признаков заболевания. В литературе встречаются различные подходы к оценке величины экскавации ДЗН по данным СОКТ, как одного из наиболее важных диагностических критериев при глаукоме.

---

**Цель.** Сравнить результаты различных методик морфометрии ДЗН при глаукоме по данным СОКТ.

**Материал и методы.** В исследование были включены 20 пациентов (20 глаз) с диагнозом открытоугольная глаукома, которые соответственно стадиям глаукомы были разделены на 4 группы по 5 человек в каждой группе. Всем пациентам было проведено стандартное офтальмологическое обследование. Морфометрическую оценку ДЗН проводили методом СОКТ. Определяли ширину ДЗН, ширину экскавации и величину соотношения экскавации к ДЗН. Измерения выполнялись в горизонтальной плоскости по двум методикам. Согласно первой, за горизонтальную плоскость принимали линию, соединяющую границы пигментного эпителия сетчатки (ПЭС) у края ДЗН. Согласно второй, горизонтальная плоскость соответствовала линии, располагающейся параллельно и на 150 мкм выше линии, соединяющей границы ПЭС.

**Результаты.** В результате проведенных исследований установлено, что экскавация ДЗН при глаукоме I стадии по первой и второй методике морфометрической оценки по данным СОКТ в среднем составляла  $777 \pm 53,32$  мкм и  $983,60 \pm 36,93$  мкм ( $p < 0,05$ ) соответственно; при глаукоме II стадии -  $953,80 \pm 131,80$  мкм и  $1256,60 \pm 107,22$  мкм ( $p > 0,05$ ); при глаукоме III стадии -  $1335,60 \pm 42,77$  мкм и  $1562,60 \pm 43,19$  мкм ( $p < 0,05$ ) и в случае терминальной глаукомы -  $1275,20 \pm 85,21$  мкм и  $1575,00 \pm 49,53$  мкм ( $p < 0,05$ ). Соотношения экскавации к ДЗН при глаукоме I стадии составляли  $0,54 \pm 0,05$  мкм и  $0,69 \pm 0,05$  мкм ( $p > 0,05$ ), при глаукоме II стадии -  $0,65 \pm 0,07$  мкм и  $0,86 \pm 0,03$  мкм ( $p < 0,05$ ), при глаукоме III стадии -  $0,83 \pm 0,02$  мкм и  $0,97 \pm 0,03$  мкм ( $p < 0,05$ ), а при IV стадии -  $0,83 \pm 0,05$  мкм и  $1,02 \pm 0,04$  мкм ( $p < 0,05$ ). Следует обратить внимание, что при далекозашедшей и терминальной глаукоме в 30% случаев были получены данные о превышении размера экскавации над размером ДЗН, что теоретически невозможно.

**Выводы.** Полученные в ходе сравнительного морфометрического анализа ДЗН отличия размеров экскавации, а также то, что в 30% случаев экскавация превышает ширину ДЗН при III и IV стадиях глаукомы, свидетельствуют об отсутствии единой тактики морфометрической оценки ДЗН и возможном получении ложных результатов. Все это показывает необходимость поиска новых усовершенствованных методик морфометрической оценки ДЗН у пациентов с глаукомой по данным СОКТ.

### **Comparative evaluation of different methods of morphometry of the optic disk in glaucoma according to the spectral optical coherence tomography**

*Yakimenko I. V., Ulianova N. A., Venger L. V.*

*Odessa National Medical University (Одесса, Украина)*

A comparative analysis of the morphometric evaluation of the optic disc in patients with glaucoma according SOCT was performed. Patients were divided into 4 groups according to the stages of glaucoma. Measurements were performed in a horizontal plane using two methods. According to the first, a horizontal plane was considered as a line connecting the borders of the retinal pigment epithelium (RPE) near the edge of the optic disc. According to the second, a horizontal plane corresponded to a line located parallel to and at 150 mm above the line connecting the RPE boundary. These differences excavation dimensions, as well as data showing that excavation in 30% of cases exceeds the width of the optic disc with III and IV stages of glaucoma, indicate the absence of a unified tactic morphometric evaluation of the optic disc and the possibility of obtaining false results. All this shows the need to find new and improved methods of morphometric evaluation of the optic disc in glaucoma according SOCT.

---

---

---

# 3

## Травми та опіки очей і їх додатків

---

## Traumas and Burn injuries of Eyes and Adnexa

---

## Консервативне лікування травматичних ушкоджень сітківки та зорового нерва при контузійній травмі

*Антонюк Т. Н., Кукуруза Т. Ю.*

*Вінницький національний медичний університет ім. М. І. Пирогова (Вінниця, Україна)*

**Актуальність.** Контузійні ушкодження органа зору досі залишаються однією з основних причин сліпоті і професійної інвалідності. Їх частота становить 5-10% від загальної кількості всіх травмувань у мирний час і близько 2% - у воєнний. Це зумовлює постійний пошук лікарських препаратів для покращення наслідків контузій сітківки та зорового нерва.

**Мета роботи.** Підвищити ефективність лікування контузійних ушкоджень сітківки шляхом включення в комплексну терапію пептидних біорегуляторів кортексіну та ретиналаміну.

**Матеріал та методи.** Проаналізовано результати лікування 11 пацієнтів (11) очей з післятравматичними дистрофіями сітківки. В лікуванні застосовували патогенетичну терапію з використанням ретиналаміну п'б і кортексіну в'м щоденно на протязі 10 днів. При травматичних ушкодженнях сітківки (травматичний набряк, макулодистрофія) нами вводився ретиналамін 5 мг п'б чи субкон'юнктивально, кортексін 10 мг – внутрішньом'язево.

Використані наступні методи дослідження: визначення гостроти зору, полів зору, УЗД, офтальмоскопія, ОКТ, фосфен, адаптометрія.

**Результати.** При дослідженні через тиждень після введення препаратів відмічена суттєва позитивна динаміка в порівнянні з вихідними даними: підвищення гостроти зору на 0,03- 0,05, розширення меж полів зору в середньому на 10-15 градусів, після введення препаратів суб'єктивне підвищення контрастності сприйняття предметів та покращення темної адаптації; якщо при надходженні товщина сітківки складала в середньому від 193- 241 мкм, то через тиждень товщина її була -190-202 мкм.

При огляді через 1 місяць гострота зору підвищилась на 0,06-0,2, поле зору розширилось на 5-10 градусів, товщина сітківки в макулярній ділянці складала 180-192 мкм. При контрольному огляді через 3 місяці результати проведеного лікування були стабільними.

**Висновки.** Таким чином, введення пептидних біорегуляторів значно покращує зорові функції у пацієнтів з контузійними сітківки та зорового нерва, що дозволяє рекомендувати їх для широкого використання в лікуванні даної патології.

## Non-surgical treatment of traumatic injuries of the retina and the optic nerve in contusion trauma

*Antoniuk T. N., Kukurusa T. Yu.*

*National Pirogov Memorial Medical University (Vinnytsya, Ukraine)*

The introduction of peptide bioregulators improves visual functions in patients with contusion of the retina and optic nerve, which allows them to be recommended for widespread use in the treatment of this pathology.

---

## Ранние постконтужзионные нарушения сетчатой оболочки и зрительного нерва

*Баран Т. В., Рыжова И. П., Гребень Н. К., Чурюмов Д. С.*

*Национальный медицинский университет им. А.А. Богомольца (Киев, Украина)*

**Актуальность.** Несмотря на значительные успехи современной офтальмологии, инвалидность по зрению в результате травмы продолжает возрастать. В последнее время преобладают боевые, криминальные и бытовые травмы, что определяет социальную значимость проблемы травм органа зрения.

Современные методы исследования: электрофизиологические, оптическая когерентная томография (ОКТ) являются наиболее информативными методами ранней диагностики патологии сетчатки и зрительного нерва.

**Цель работы.** Оценить ранние поражения сетчатки и зрительного нерва в результате контузии органа зрения.

Материал и методы. Нами обследованы 54 пациента в возрасте от 20 до 60 лет с контузией органа зрения разной степени тяжести, у которых были подозрения на повреждение зрительного нерва и сетчатки. Всем больным проводились общепринятые клинические офтальмологические исследования: определение остроты зрения, биомикроскопия, офтальмоскопия, периметрия, тонография, а также определение электрофизиологических показателей: критической частоты слияния мельканий (КЧСМ), порога электрической чувствительности по фосфену (ПЭЧФ), лабильности зрительного анализатора (ЛЗА), ОКТ.

**Результаты.** При поступлении острота зрения 0(ноль) была на трех глазах; 0,01-0,09 – на 17 глазах; 0,1-0,5 на 18 глазах; 0,6-0,8 на 11 глазах; на остальных глазах острота зрения была 0,9-1,0. При периметрии обнаруживались относительные и абсолютные скотомы на 34 глазах, концентрическое сужение поля зрения на 8 глазах. При

---

исследовании электрофизиологических показателей у 18 пациентов отмечалось значительное снижение КЧСМ в среднем до 21-24,5 Гц, что соответствовало отеку сетчатки в макулярной и парамаккулярной области, который был выявлен при ОКТ. При исследовании ПЭЧФ у 15 пациентов отмечено его увеличение в среднем до 420,8 – 430,5 мА, а также снижение ЛЗА в среднем до 32,4-35,5 Гц. При ОКТ у этих больных отмечен отек зрительного нерва. При первичной офтальмоскопии эти изменения не были обнаружены. У одного больного на ОКТ была диагностирована отслойка нейроэпителия, у четырех больных - отслойка пигментного эпителия.

**Выводы.** Таким образом, выявленные нарушения морфо-функционального состояния сетчатки и зрительно-го нерва являются одним из проявлений контузии органа зрения, которые ведут к снижению зрительных функций.

Исследование КЧСМ, ПЭЧФ, ЛЗА, ОКТ дает возможность диагностировать даже минимальные постконтузионные изменения органа зрения, что позволяет раньше начать адекватное лечение и достичь более быстрого восстановления зрительных функций.

### **Early postcontusion disorders of the retina and optic nerve**

*Baran T. V., Ryzhova I. P., Greben N. K., Churiyomov D. S.*

*Bogomolets National Medical University (Kiev, Ukraine)*

We examined 54 patients with varying severity contusion of visual organ with suspected damage of the optic nerve and retina. All patients underwent conventional ophthalmic clinical studies as well as the definition of electrophysiological parameters and OCT. We detected relative and absolute scotomas, visual field concentric narrowing, a significant reduction of CFFPh, an increase of TESP at average to 420.8 - 430.5 mA, a reduction of LVA at average to 32.4-35.5 Hz. OCT detected swelling of the optic nerve, macular and paramacular areas in the retina, detachment of pigment and neuroepithelium, which were not detected during the initial ophthalmoscopy.

### **Показатели кератотопографии у больных с открытой травмой глаза с вовлечением зоны лимба**

**Бондарь Н. И.**

*Донецкий национальный медицинский университет им. М. Горького  
(Краматорск, Украина)*

**Актуальность.** Открытые травмы глаза относятся к наиболее тяжелому виду повреждений органа зрения и являются одной из ведущих причин слепоты и инвалидности преимущественно у лиц молодого возраста. В современных условиях, с учетом военных конфликтов, этот вид повреждения не только не имеет тенденции к снижению, но и характеризуется утяжелением травм.

**Цель.** Изучить кератотопографические показатели у пациентов с открытой травмой глаза с вовлечением зоны лимба после первичной хирургической обработки (ПХО) ран традиционным методом (наложение узловых швов).

**Материал и методы.** Под наблюдением находились 32 больных в возрасте 18-35 лет с проникающими корнеосклеральными ранениями. Больным была произведена ПХО ран традиционным методом. После рубцевания всем пациентам проводилось кератотопографическое исследование на аппарате «OPD-SCAN ARK-1000». Полученные результаты были сопоставлены с данными здорового (парного) глаза.

**Результаты.** При кератотопографии наибольшие изменения претерпевал показатель правильности поверхности роговицы (с<sub>1m</sub>). У всех больных с корнеосклеральными ранениями среднее значение этого показателя отличалось от нормы – 1,123±0,49. Рубцовый астигматизм был выражен больше у больных с вовлечением зоны лимба и длиной раны 6-8 мм, составляя в общем 2,01±0,35 Д. Искажение роговичных колец отмечалось у половины больных, но в большинстве случаев лёгкой степени.

**Вывод.** Полученные кератотопографические данные указывают на выраженное посттравматическое изменение поверхности роговицы, появление посттравматического астигматизма, что обуславливает необходимость поиска новых методов ПХО корнеосклеральных ранений.

### **Index of keratotopography in patients with open trauma of the eye involving the limb area**

*Bondar N. I.*

*Donetsk National Medical University (Kramatorsk, Ukraine)*

Open trauma of the eye is the most severe type of damages to the visual organ. Keratotopography indicators were studied in patients with open trauma of eye involving the limb area after primary surgical treatment (PST) with the traditional method. The study included 32 patients. Keratotopography study was made in all patients after scarring. The obtained results were compared with data of healthy (pair) eyes. In the keratotopography, an indicator of the accuracy of

---

the corneal surface (cim) underwent the greatest changes. In all patients, the mean value of this index differed from the norm:  $1.123 \pm 0.49$ . Scar astigmatism was more expressed in patients with the length of the wound 6 to 8 mm, making a total of  $2.01 \pm 0.35$  D. The findings indicate the expressed post-traumatic changes in the corneal surface, the appearance of post-traumatic astigmatism that necessitates the search for new methods of PST of corneoscleral wounds.

---

## **Рання вітректомія при асептичному післяопераційному ендоефтальміті як вибір методу лікування**

**Гребеник І. М., Герасимець А. Ю.**

*Комунальний заклад Тернопільської обласної ради "Тернопільська університетська лікарня (Тернопіль, Україна)*

**Актуальність.** Асептичний післяопераційний ендоефтальміт (АПЕ) – одне із важких ускладнень в офтальмохірургії, який при неадекватному лікуванні може призвести до сліпоти і втрати ока як органа. Тому, вибір методу його лікування є одним із найбільш актуальних питань сучасної офтальмохірургії.

**Мета роботи.** Вивчення ефективності ранньої вітректомії з одночасним введенням антибіотика інтравітреально при асептичному післяопераційному ендоефтальміті.

**Матеріал і методи.** Під нашим спостереженням перебувало 5 пацієнтів з АПЕ після оперативного втручання факоемультсифікації катаракти з імплантацією кришталика, яке проводилось в різні операційні дні в умовах офтальмологічного відділення Тернопільської університетської лікарні. Термін виникнення АПЕ коливався від 2-го до 5 дня після операції. Усім пацієнтам в передопераційному періоді проводились загально-клінічні обстеження (загальний аналіз крові, загальний аналіз сечі, біохімічний аналіз крові, ФГОП, мікробіологічне дослідження кон'юнктивальної порожнини). Усі показники вищеперахованих дообстежень були в межах вікових і клінічних норм. В передопераційному та післяопераційному періодах проводилась відповідна антибіотикопрофілактика і антибіотикотерапія згідно протоколів лікування. Оперативні втручання проведені без інтраопераційних особливостей. На першу добу після операції гострота зору варіювала від 0,4-1,0. Розвиток ранніх ознак АПЕ у 2 пацієнтів появився на другу добу після операції, у 1 пацієнта – на 3 добу, і у 1 пацієнта – на 5 добу. Усі пацієнти отримували відповідну протизапальну, дезінтоксикаційну, антибіотикотерапію згідно методичних рекомендацій (Бактерійні ендоефтальміти, Київ 2007). Враховуючи відсутність позитивної динаміки від проведеного лікування і наростання запальних ознак протягом першої доби надавання медичної допомоги, 2 хворим на другу добу була проведена закрыта субтотальна вітректомія (ЗСВ) із інтравітреальним введенням антибіотика. Інтравітреально взято матеріал скловидного тіла, фібринної плівки на мікробіологічне дослідження. Двом пацієнтам на другу добу проводилось промивання передньої камери, видалення фібринної плівки і інтравітреальне введення антибіотика. Запальний інфільтрат взятий на мікробіологічне дослідження. Відсутня позитивна динаміка у даній групі пацієнтів змусила до проведення ЗСВ на третю добу від початку АПЕ. Одному пацієнту, через пізні звернення в стаціонар від початку розвитку АПЕ, ЗСВ проведена на 5 добу.

**Результати.** В результаті проведеного лікування в 4 випадках вдалося не лише купувати запальний процес і зберегти око як орган, але й зберегти хороші зорові функції. Гострота зору в 2 пацієнтів була в межах 0,4-0,6, в 2 хворих - 0,08-0,2. Причому слід відмітити, що гострота зору була найвищою у пацієнтів, яким в ранні терміни проведена ЗСВ. Мікробіологічне дослідження пунктату склистого тіла і вмісту передньої камери у даній групі пацієнтів було від'ємним (патологічної флори не виявлено). В одному випадку, враховуючи: пізні звернення пацієнта в стаціонар від початку АПЕ, недотримання пацієнтом норм відповідного післяопераційного введення, хворий являвся носієм *Pseudomonas aeruginosa*, (виявлено із середовища збагачення), у зв'язку із загрозою розвитку розвитку симпатичної ефтальмії парного ока, відсутності позитивної динаміки від проведеної ЗСВ і антибіотикотерапії, пацієнту проведена евісцерація.

**Висновки.** Рання вітректомія з одночасним інтравітреальним введенням антибіотика є ефективним патогенетичним методом лікування АПЕ, що дозволяє не лише зберегти око як орган, але і отримати високі зорові функції. Інтравітреальне введення антибіотика у хворих з АПЕ не є гарантом благоприємного прогнозу і вимагає виконання ЗСВ.

## **Early vitrectomy in aseptic postoperative endophthalmitis, as a treatment method**

**Hrebnyk I. M., Herasymets A. Yu.**

*Ternopil University Hospital" (Ternopil, Ukraine)*

Aseptic postoperative endophthalmitis is one of the most dangerous complications in ophthalmosurgery and its inadequate treatment can lead to blindness and loss of the eye as an organ. Early vitrectomy with simultaneous intravitreal antibiotics is an effective pathogenetic treatment method for aseptic postoperative endophthalmitis and allows not only to save the eye, as an organ but to get high vision functions.

---

---

## **Влияние цитиколина на ультраструктуру пигментного эпителия сетчатки и фоторецепторов кролика после контузии глазного яблока**

**Грубник Н.П., Красновид Т.А., Молчанюк Н.И.**

*ГУ «Институт глазных болезней и тканевой терапии им. В.П. Филатова НАМН Украины» (Украина, Одесса)*

**Актуальность.** Постконтузионные изменения сетчатки нередко приводят к снижению зрения. Ультраструктурные изменения у экспериментальных животных были обнаружены в основном в наружных слоях сетчатки – в пигментном эпителии сетчатки (ПЭС) и фоторецепторных клетках (ФК). Цитиколин принимает участие в синтезе фосфатидилхолина, а также структур внутренней митохондриальной мембраны, увеличивает количество некоторых нейротрансмиттеров.

**Цель.** Изучить ультраструктуру фоторецепторов кролика после внутримышечного введения цитиколина при моделировании контузии глазного яблока.

**Материал и методы исследования.** Под наблюдением находилось 6 взрослых кроликов породы шиншилла, массой 2,0-3,5 кг, у которых моделировалась контузия глазного яблока по ранее разработанной нами методике. Животные были разделены на 2 группы: I — контрольная, у которых после контузии осуществлялось в/м введение 2 мл физиологического раствора (10 дней); II – опытная, кроликам после контузии производили в/м инъекции 2 мл цитиколина (цераксона) (10 дней). Глаза энуклеировались через 1 сутки после окончания курса введения препаратов для дальнейшего электронно-микроскопического исследования.

**Результаты.** В группе контроля электронно-микроскопическое исследование сетчатки показывают, что состояние клеток (ПЭС) неоднородно. На одних участках структура цитоплазмы клеток значительно гомогенизирована. Особенно повреждены мембранные образования. Наблюдаются гидропические изменения митохондрий. В апикальной области как бы "исчезают" микровиллы, они теряют свою ультраструктуру и похожи на "тени". В рядом лежащих областях клетки ПЭС менее изменены, содержат крупные ядра, однако цитоплазматические структуры также нечетки и слабоосмофильны. В то же время встречаются участки, где пласт ПЭС состоит из клеток с обильной цитоплазмой, крупным ядром, хорошо развитой апикальной областью. В цитоплазме располагаются вакуолизованные митохондрии, а также электронно-плотные новые органеллы. Однако биомембраны клеток всё же отличаются рыхлостью и слабой осмофильностью. Соответственно очагам патологии клеток ПЭС наблюдаются некоторые изменения наружных сегментов фоторецепторных клеток (НС ФК) в виде разрывов плазмолеммы, деструкции дисков, отрывов НС. Могут быть вовлечены в процесс и внутренние сегменты (ВС ФК): разрушение митохондрий, опустошение фрагментов ВС ФК.

При электронно-микроскопическом исследовании сетчатки опытной группы отмечено, что слой ПЭС вместе с мембраной Бруха местами располагается несколько извилисто. В небольшой части клеток проявляются выраженные признаки гидропических изменений мембранных структур, особенно элементов гладкой эндоплазматической сети (ГЭС). В большей части клеток ультраструктура не отличается от таковой нормальных клеток или в них увеличено количество типичных органелл. Отмечается лишь очаговая или полная потеря крист у части митохондрий, при этом количество митохондрий в ряде клеток увеличено. Особенно обращает на себя внимание увеличение количества в цитоплазме расширенных цистерн зернистой эндоплазматической сети. Часть из них содержит зернистое содержимое, что свидетельствует об активном синтезе белка, направленного на внеклеточные потребности. В интеррецепторном матриксе и области НС ФК выражены признаки отёка. В слое НС ФК отмечается очаговая дезорганизация члеников НС ФК. Цитоплазма ФК некоторых клеток просветлена, комплекс Гольджи имеет расширенные мешочки. Митохондрии во ВС ФК с практически нормальной ультраструктурой.

**Выводы.** Таким образом, внутримышечное введение цитиколина способствует восстановлению и сохранению целостности мембран, внутриклеточных органелл и плазмолемм клеток сетчатки, вызывает уменьшение признаков гидропических и деструктивных изменений в изучаемых структурах, а также стимулирует процессы компенсаторно-восстановительного характера во всех клеточных структурах сетчатки.

## **Effect of citicoline on the ultrastructure of the pigment epithelium of the retina and photoreceptors after eyeball contusion in rabbits**

*Grubnyk N. P., Krasnovid T. A., Molchaniuk N. I.*

*The Fialatov Institute of Eye Diseases and Tissue Therapy NAMS of Ukraine (Odesa, Ukraine)*

We observed 6 rabbits after modeling of eye contusion and intramuscular injections of saline and citicoline. In the group in which citicoline was used, it was shown that citicoline leads to the restoration and preservation of the integrity of membranes, intracellular organelles and plasmollems of retinal cells, causes decrease of hydroptic and destructive changes in the studied structures, and also stimulates compensatory-regenerative processes in all cellular structures of the retina.



---

## **Витрэктомия при субконъюнктивальных разрывах склеры**

**Грубник Н. П., Красновид Т. А.**

*ГУ «Институт глазных болезней и тканевой терапии им. В.П. Филатова НАМН Украины» (Украина, Одесса)*

**Актуальность.** Субконъюнктивальные разрывы склеры являются особо тяжелым видом травм, возникающих при сильном контузионном воздействии на глазное яблоко. Нередко такие травмы приводят не только к слепоте, но и потере глаза как органа. В большинстве таких случаев основной задачей лечения является сохранения глаза как органа.

**Цель:** изучить эффективность витрэктомии при субконъюнктивальных разрывах склеры.

**Материал и методы.** Под нашим наблюдением в отделе посттравматической патологии глаза находились 30 больных с субконъюнктивальным разрывом склеры: 26 мужчин и 4 женщины в возрасте от 29 до 75 лет. Сроки между травмой и поступлением в стационар института колебались от 1 до 20 дней. У 18 больных разрыв склеры локализовался в паралимбальной зоне, у 12- в области экватора либо за местом прикрепления прямых мышц, преимущественно в верхне-темпоральном сегменте. У 6 больных первичная хирургическая обработка разрыва склеры была произведена в институте, у 19 больных по месту жительства; у 5 больных «старый» разрыв склеры, локализовавшийся в заднем сегменте глазного яблока, по месту жительства не был обнаружен и соответственно не был ушит. У 16 больных субконъюнктивальный разрыв склеры сочетался с афакией в результате выпадения хрусталика во время травмы, у 10 - полная и у 5 - частичная аниридия. По данным ультразвукового исследования у всех больных определялся тотальный гемофтальм, у 19 - отслойка сетчатки с массивным субретинальным кровоизлиянием, у 15 больных цилиохориоидальная отслойка. Всем больным были выполнены витреоретинальные вмешательства. У 5 больных с высокой ЦХО выполнена задняя склеротомия с целью дренирования субхориоидального кровоизлияния. Витрэктомия 23, 25 Ga проведена у всех больных, у 11 больных – витрэктомия по поводу гемофтальма, у 12 – витрэктомия, эндолазеркоагуляция сетчатки с газовой тампонадой, у 7 больных - витрэктомия, эндолазеркоагуляция сетчатки с силиконовой тампонадой. У 7 больных, помимо витрэктомии, выполнена лентектомия с сохранением передней капсулы хрусталика. До операции у 10 больных острота зрения равнялась светоощущению с правильной, у 7 - с неправильной проекцией света и у 13 - светоощущение было сомнительным. Сроки наблюдения после операции от 5 мес. до 2 лет.

**Результаты.** Осложнений во время и после операций не наблюдалось. Интраоперационно сетчатка была расправлена во всех случаях. Рецидив отслойки сетчатки возник у 6 больных, что потребовало проведения дополнительных комбинированных вмешательств: ревитрэктомии с динамическим циркуляжом. В отдаленный период у всех больных удалось не только сохранить глаз как орган, но и улучшить зрительные функции. Острота зрения с максимальной коррекцией у 14 больных составила 0,01-0,1, у 8 больных - 0,3-0,5, у 8 больных – 0,6-1,0. Одному больному была имплантирована з/к ИОЛ в sulcus ciliaris.

**Выводы.** Своевременное хирургическое лечение субконъюнктивальных разрывов склеры с применением современной малоинвазивной технологии витрэктомии 23, 25 Ga позволяет не только сохранить глаз как орган, но и улучшить зрительные функции.

## **Vitrectomy in patients with eyeball rupture**

**Grubnyk N.P., Krasnovid T.A.**

*The Fialatov Institute of Eye Diseases and Tissue Therapy NAMS of Ukraine (Odesa, Ukraine)*

We observed 30 patients with eyeball rupture, which were undergone vitrectomy: 11 patients – vitrectomy for vitreous hemorrhage treatment; 12 - vitrectomy with removal of retinal detachment, gas tamponade; 5 patients - vitrectomy with removal of retinal detachment, silicone oil tamponade. Best corrected visual acuity was 0.01-0.1 in 14 patients, 0.3-0.5 in 8 patients, 0.6-1.0 in 8 patients. In the remote period all eyes were saved as an organ, visual functions were improved.

---

## **Изучение влияния синего цвета на состояние зрительных, нейро-вегетативных и общесоматических функций у участников боевых действий в зоне АТО с последствиями контузий головного мозга**

**Дудник С. П., Сердюк В. Н., Андреева Н. А., Колесникова Р. А., Коробка П. В., Привал Е. Н., Журавель Н. В., Баринова Е. А., Таран Т. Г.**

*КУ «Днепропетровский Областной госпиталь ветеранов войны»; КУ «Днепропетровская областная клиническая офтальмологическая больница»; КУ «Днепропетровская областная клиническая больница им. Мечникова» (Днепр, Украина)*

**Актуальность.** Цвет – это настоящее чудо великий дар, посланный нам свыше. Директор Института имени академика В.П. Филатова профессор Н.В. Пасечникова, открывая 13-й съезд офтальмологов Украины и стран Причерноморья, рассказала о чудесах и таинствах света и цвета, но постичь их дано не каждому.

---

Лечение цветом является одновременно и древним, и новым, современным. «Цвет - это что-то, что очаровывает и пленяет наш внешний взор, а также освещает и просветляет наше внутреннее видение» (Шри Чинмой, 1993).

Каждый цвет имеет свою частотную характеристику и свое влияние на сетчатку глаза. Некоторые психологи использовали различные цвета для тестирования (Макс Люшер, П. Клар, Ян Скотт, проф. Рабкин Е.Б. (1977). Почетный Академик Международной Академии Наук, Экологии и Безопасности, художник и композитор Шри Чинмой создал уникальный атлас «Царство Цвета» с 52 тестами, где каждый цветовой оттенок символизирует собой качество души и может быть исцеляющим. Он писал, что цвет может быть внешним и внутренним. Оттенки, приносящие человеку радость и восторг, и будут для него гармонизирующими и исцеляющими.

С.Н. Тетерина (2000 г.) пишет, что цвето-терапия укрепляет иммунитет, нормализует обмен веществ, устраняет неврозы, депрессии, лишний вес, омолаживает организм.

В Днепропетровском Госпитале ветеранов войны получены ободряющие результаты при лечении полихроматическим цветом ряда заболеваний (2012-2016 гг.).

Учитывая то, что разные пациенты выбирают себе различные оттенки, актуальным является дифференцированный подход к влиянию различных цветовых частотных характеристик на зрительные и другие функции организма. Следует заметить, что в народе говорят: «Синий цвет - верность», идеал единения. Символом единения также является голубой цветок романтизма. Преданность и доверие, любовь и самопожертвование символизируют голубое одеяние Богоматери Марии.

Поэтому целью нашей работы было изучить влияние синего цвета на зрительные и соматические функции участников боевых действий в зоне АТО с последствиями контузий головного мозга.

**Материал и методы.** На базе Днепропетровского областного госпиталя ветеранов войны в реабилитационном отделении обследовано 42 участника боевых действий в зоне АТО (81 глаз) в возрасте от 22 до 44 лет. У одного пациента был анофтальм вследствие огнестрельного ранения. Больные предъявляли жалобы на потерю памяти, слуха и зрения, головные боли, быструю утомляемость, раздражительность, появившиеся после контузии вследствие ушиба, падения, а также удара воздушной, водной или звуковой волной от взрыва (акугидробаротравмы). Пациентам проведены все офтальмологические исследования, а также РЭГ, ЭКГ, ОКТ. Острота зрения у обследуемых была в среднем  $0,7 \pm 0,1$ , ( $p < 0,05$ ). Коррекция в среднем была  $-0,75 \pm 0,25$  Д, ( $p < 0,05$ ). Цифры ВГД по Маклакову были  $25 \pm 2$  мм рт. ст. ( $p < 0,05$ ). Периферические границы полей зрения в среднем были сужены на  $13 \pm 2$  гр. Помутнения стекловидного тела были выявлены у 5 человек (10 глаз). Ступеванность дисков зрительных нервов выявлена у 5 пациентов (10 глаз), а их деколорация у 6 (12 глаз). У 7 человек (14 глаз) обнаружена тусклость макулярных рефлексов Сужение сосудов сетчатки более, чем в 1,5 – 2 раза наблюдалось у 16 человек (30 глаз), а расширение вен в 2 раза - у 20 человек (40 глаз). По данным ОСТ у 9 исследуемых 6 человек, (18 глаз) выявлен небольшой макулярный отек.

При исследовании неврологического статуса была отмечена различная симптоматика, у 7 человек пирамидальная недостаточность, у 9 человек различной степени выраженности гемипарезы. Вестибулопатии проявились у 11 больных, а у 20 - вегето-сосудистый синдром. Кроме того, у подавляющего числа пациентов имели место патология крупных сосудов шеи, артериальная гипертензия, остеохондроз шейного отдела позвоночника.

По данным заключений реоэнцефалографических исследований (РЭГ) на аппарате «Регина ДХ», отмечалось снижение кровенаполнения сосудов головного мозга в бассейне внутренней сонной и позвоночной артерий вследствие гипертонуса артерий и затруднения венозного оттока. Показатели варьировали от умеренно до резко выраженных.

Из всех обследуемых по картинкам и тестам 61% указали на различные оттенки синего цвета. В атласе «Царство Цвета» эти оттенки от нежно-голубого до более насыщенных, более ярких тонов и, наконец, до темно-синего, именуются следующим образом:

**ПРЕДНАЗНАЧЕНИЕ** - любовь Божественная.

**ПРОСТОР И ДУХОВНОСТЬ** - наше сердце - это Простор Бесконечности. Наша душа - это Единство Вечности.

**БОЖЕСТВЕННОЕ ПУТЕШЕСТВИЕ** никогда не заканчивается. Каждое окончание - это подготовка к более великому и более осуществляющему началу.

**СОЗНАНИЕ** - Роль сознания в том, чтобы углублять безмолвие и расширять звучание.

**ПРЕОБРАЗОВАНИЕ** - Нет различия между человеческим преобразованием и божественным совершенством.

**СКОРОСТЬ** - безмолвие не только обладает, но и является наивысшей скоростью.

**ЕДИНСТВО** - единство не понимает запутанности множественности. Множественность не понимает простоты единства.

Таким образом, тот, кто выбирает себе синий цвет как дающий ему радость, находится в состоянии покоя в безмолвии, любви и единстве с окружающим миром, стремясь к совершенству.

Пациенты были разделены на две группы по 21 человеку. В основной группе было проведено лечение цветом с использованием оттисков картин Шри Чинмой «Сад сердца», «Река жизни», «Чистота», «Прогресс», «Мировая гармония», «Песня души» в кабинете с помощью цветомузыкального диска «Погружение в Джарна Кала (фонтан искусств)» по методике, описанной Андреевой Н.А. с соавторами в 2011-2016 гг. Положительное влияние картин и музыки Шри Чинмой на ауральную и психическую систему человека было доказано к.м.н. В.В. Лесничим с помощью аппаратов «Пульсар» и «Гармония» (С.-Петербург, 2004, 2010).

---

**Результаты.** В результате проведенного лечения показатели остроты зрения повысились до  $0,9 \pm 0,1$ , а рефракция уменьшилась до  $-0,5 \pm 0,05$  Д,  $p < 0,05$ . Калибр артерий и показатель венозного оттока улучшились. Соотношение калибров А:В = 2:3-3,5. Внутриглазное давление снизилось до 23+ мм рт. ст.,  $p < 0,05$ .

Улучшение со стороны нервно-психического и эмоционального статуса в виде нормализации общего настроения, концентрации внимания, улучшения вегетативных реакций, уменьшения головных болей, улучшения сна по сравнению с контрольной группой наблюдалось у двадцати больных. Пятеро больных с онемением рук и ног после первого же сеанса отметили их потепление, а после второго и третьего – полное восстановление кровоснабжения и повышение общей температуры тела.

В результате повторного РЭГ-исследования в двух группах следует отметить, что у больных, получавших цветомузыкальную терапию, отмечалось улучшение РЭГ - показателей по сравнению с контрольной группой, улучшение венозного оттока (улучшение процентного показателя дикротического индекса ДИ), диастолического индекса ДСИ, а также РИ – реосистолического индекса (показателя кровенаполнения внутренних сонных и позвоночных артерий).

Лечебный эффект заключается в действии внешнего и внутреннего света. Использование внешнего света – это просмотр картин и концентрация, погружение в оттенки синего цвета. Здесь работает психическая составляющая. Использование внутреннего света – это использование энергии радости, которая является духовной составляющей. Ученые доказали, что духовная составляющая каждого явления оказывает большее влияние на клетки и ткани организма, чем психическая. Более глубокое восприятие цвета с помощью энергии радости помогает получить больший эффект. Если цвет выбран правильно, то порочный круг развития заболевания прерывается, включаются процессы регенерации, саморегуляции и восстановления пострадавших клеток, тканей и органов у больных.

**Выводы.** Лечение цветом с помощью полихроматической методики помогает пациенту правильно выбрать свою цветовую гамму для излечения и применения ее в своей жизни и реабилитации. 1. Оттенки синего цвета от нежно-голубого до более насыщенных синего и темно-синего позволяет лицам, перенесшим контузию головного мозга, погрузиться в покой, безмолвие и ощутить себя в божественном путешествии, способствующем самосовершенствованию, и пребывать в любви, преданности и единстве с окружающим миром. 2. Цветомузыкальный метод рекомендуется с целью гармонизации зрительных и нейровегетативных дисфункций в офтальмологических, неврологических и реабилитационных отделениях.

### **Studying the effect of the blue light on visual, neurovegetative, and general physical functions in ATO combat veterans with brain contusion consequences**

*Dudnik S.P., Serdiuk V.N., Andreeva N.A., Kolesnikova R.A., Korobka P.V., Prival E.N., Zhuravel N.V., Barinova E.A., Taran T.G.*

*Dnepropetrovsk regional war veteran hospital, Dnepropetrovsk regional clinical ophthalmological hospital, Dnepropetrovsk Mechnikov regional clinical hospital (Dnepro, Ukraine)*

War veterans were treated at rehabilitation department in Dnepropetrovsk regional hospital for war veterans. A polychromatic method was used in the treatment, which made it possible to achieve more quick and more successful treatment outcomes.

### **Новый комплекс метаболических веществ и витаминов в лечении ожогов глаз и их последствий**

**Костенко П. А., Бузник А. И., Хрусталёва Е. А., Якименко С. А.**

*ГУ «Институт глазных болезней и тканевой терапии им. В. П. Филатова НАМН Украины» (Одесса, Украина)*

**Актуальность.** Ожоги глаз являются частым и наиболее тяжелым видом повреждения органа зрения, которые в значительном количестве случаев приводят к снижению зрения или слепоте пострадавших. Ожог сопровождается нарушением всех видов обменных процессов в тканях глаза, что ведет к глубокому нарушению метаболических, энергетических и трофических процессов в тканях глаза и вследствие этого – к отеку и помутнению роговицы, образованию торпидных эрозий и язв роговицы и в конечном итоге – к образованию бельма, симблефарона век, помутнению хрусталика, развитию вторичной глаукомы и др..

Одним из обязательных направлений в лечении ожоговой болезни глаз является терапия, влияющая на метаболизм, оказывающая цитопротективное воздействие на ткани, пострадавшие вследствие ожога, улучшающая кислородный обмен в ишемизированной конъюнктиве с целью оптимизации процессов образования и расхода энергии, нормализации баланса между интенсивностью свободнорадикального окисления и антиоксидантной защитой.

**Цель.** Повысить эффективность медикаментозного лечения тяжелых ожогов глаз и их последствий путем коррекции метаболизма в тканях, пострадавших вследствие ожога.

**Материал и методы.** В период с 2011 по 2016 годы было пролечено 144 пациента. С ожогами различной степени тяжести было 34 (23,6%) пациента, 110 (76,4%) пациентов проходили курсы поддерживающей терапии. Во

---

время лечения был использован комплекс метаболитических веществ и витаминов фирмы WorldMedicine – Кокарнит, составные части которого (никотинамид, кокарбоксилаза, цианокобаламин, динатрия аденозинтрифосфата тригидрат) направлены практически на все основные звенья патогенеза ожоговой болезни глаз - оказывают активирующее действие на процессы аэробного окисления глюкозы, регулирующее влияние на процессы окисления жирных кислот, вызывают активизацию регенераторных процессов. Кокарнит вводился внутримышечно по 2,0 мл препарата один раз в сутки. Длительность курса составляла 9 дней.

**Результаты исследований.** У всех 34 (100%) пациентов с ожогами глаз отмечалось уменьшение жалоб на боли в глазу, сокращение сроков эпителизации роговицы и конъюнктивы, что позволяло сократить длительность пребывания пациента в стационаре на 3-5 дней. У 103 (93,6%) пациентов, проходивших курсы поддерживающей терапии с включением препарата Кокарнит, было отмечено улучшение зрительных функций – улучшение светочувствования и электрофизиологических показателей (электрической чувствительности и лабильности зрительного нерва).

**Выводы.** Полученные результаты применения в клинике ожогов глаз предложенной новой комбинации фармакологических препаратов (Кокарнит) свидетельствуют о положительном влиянии препарата на течение ожоговой болезни глаз и на результаты дальнейшей реабилитации больных, что позволяет рекомендовать препарат Кокарнит для применения в широкой офтальмологической практике.

### **The new complex metabolic substances and vitamins in the treatment of eye burns and their consequences**

*Kostenko P., Buznyk O., Hrustalova O., Iakymenko S.*

*Filatov Institute of Eye Diseases and Tissue Therapy (Odessa, Ukraine)*

Burns of the eyes cause violations of metabolic processes in ocular tissues. We analyzed results of treatment of 144 patients who were treated using Kokarnit, produced by WorldMedicine; the composites of the drug (nicotinamide, cocarboxylase, cyanocobalamine, and disodium adenosine triphosphate trihydrate) are directed to almost all disease processes of ocular burns. In all 34 patients with ocular burns we detected shortened rates of epithelialization of the cornea and conjunctiva, the disappearance of pain in the eye, thereby reducing the length of hospital stay by 3-5 days. In 103 (93.6%) patients that were performed a maintenance therapy, the improvement of visual functions was observed.

### **Эффективность витрэктомии при посттравматическом эндофтальмите**

*Красновид Т. А., Грубник Н. П.*

*ГУ «Институт глазных болезней и тканевой терапии им. В.П. Филатова НАМН Украины» (Одесса, Украина)*

**Актуальность.** Посттравматический эндофтальмит является одним из наиболее грозных осложнений проникающего ранения глазного яблока. Посттравматический эндофтальмит составляет 25-46,67% среди всех его видов (Nicoara SD and oth, 2014). Доминирующая роль в развитии посттравматического эндофтальмита принадлежит проникающим ранениям глазного яблока и прежде всего с внутриглазными инородными телами (ВИТ), частота которых по данным некоторых авторов, достигает 61% (Novosad BD and oth, 2010). Несмотря на улучшение хирургической техники, применение эффективных антимикробных препаратов, в т.ч. интравитреальной антибиотикотерапии, частота посттравматических эндофтальмитов, остаётся довольно стабильной.

**Цель.** Изучить эффективность витрэктомии у больных с посттравматическим эндофтальмитом.

**Материал и методы.** Под нашим наблюдением находились 35 пациентов (35 глаз) в возрасте от 25 до 59 лет (средний возраст 40 лет (SD 12)) с проникающим ранением глазного яблока, осложненным развитием посттравматического эндофтальмита. Все больные были подразделены на 2 группы: I группа - с проникающим ранением глаза и ВИТ (20 пациентов - 57,1%), II группа - с проникающим ранением глаза без ВИТ (15 пациентов - 42,9%). Сроки от момента травмы до операции 2-30 дней (в среднем 7,2 дней (SD 4,7)), что обусловлено сроками поступления в институт. Мужчин -33, женщин -2. Сроки наблюдения после операции от 3 мес. до 5 лет. Острота зрения при поступлении pr.l.certae и pr.l.incertae. У всех пациентов при поступлении определялись гипопион, катаракта, экссудат в стекловидном теле, наличие которого подтверждено УЗИ. Входные ворота: роговица - 54,2% (19 больных), склера- 45,7% (16 пациентов). В I группе у 11 больных входными воротами была роговица, у 9-склера. Во II группе ранение роговицы определялось у 8 больных, склеры- у 7. ЦХО – 11,4 %, предоперационная отслойка сетчатки- 17,4 %. В I группе все ВИТ были металлическими (из них 11 – проволока от шлифовальной машинки «болгарки»), 14 больным проведено трансквитреальное удаление ВИТ в стационаре, 6 больных удалили ВИТ (проволоку) самостоятельно. До операции в 22,8% случаев проводилось интравитреальное введение 1 мг ванкомицина. Всем больным витрэктомия проводилась с применением витреоретинальной системы Constellation (Alcon) и широкоугольной системы: левитрэктомия у 23 больных (I группа -16, II группа - 7), витрэктомия - у 12 (I группа - 4, II группа - 8). Всем больным удалялась ЗГМ.

**Результаты.** Во всех случаях оперативное вмешательство протекало без осложнений, однако при наличии инфильтрата и отека роговицы отмечалось ухудшение интраоперационной визуализации. Среди общего количества у 23 больных (65,7 %) достаточным оказалось проведение одной витрэктомии. В I группе 11 больным (55%) проведено 1 витреоретинальное вмешательство (операции завершились у 4 - воздушной тампонадой, 1 - газовой тампонадой, 6-BSS), остальным 9 пациентам потребовалась ревитрэктомия в комбинации с динамическим циркуляжом в связи с развитием отслойки сетчатки и передней пролиферативной витреоретинопатии (ПВР) (у 5 – силиконовая тампонада, у 4 - газовая тампонада 20% СЗФ8). Во II группе 12 больным (80%) проведено 1 витреоретинальное вмешательство (у 4 - воздушная тампонада, у 8-BSS), у остальных 3 больных проведена ревитрэктомия в комбинации с динамическим циркуляжом (ДЦ) в связи с развитием отслойки сетчатки и ПВР (1-силиконовая тампонада, 2- газовая тампонада 20% СЗФ8). Таким образом, ревитрэктомия в комбинации с ДЦ была проведена у 12 пациентов (34,3%) в связи с возникновением отслойки сетчатки в течение одного месяца после первой витрэктомии, однако эффективной была у 22,8%: в I группе - 5 пациентов (3-ГТ, 2-СТ), во II группе - 3 (1-ГТ, 2-СТ). Четырём больным из I группы (11,4%) понадобилось 3 витрэктомии. В период наблюдения отслойка сетчатки сохранялась у 5 пациентов (14,28 %), субатрофия глазного яблока развилась у 2 пациентов (5,7 %), энуклеация проведена у 1 пациента (2,85 %). Получены такие оптические результаты: рг.1.incertae - у 5 больных с ЦХО, ОС, ПВР; 0,02-0,1 - у 9; 0,3-0,9- у 16; 1,0- у 5.

**Выводы.** Таким образом, наши данные свидетельствуют о том, что при посттравматическом эндофтальмите патогенетически обоснованным является применение современных технологий витрэктомии, позволяющей не только сохранить глаз как орган, но и улучшить зрительные функции.

### **Efficacy of vitrectomy in patients with posttraumatic endophthalmitis**

*Krasnovid T. A., Grubnyk N. P.*

*The Fialatov Institute of Eye Diseases and Tissue Therapy NAMS of Ukraine (Odesa, Ukraine)*

We observed 35 patients with posttraumatic endophthalmitis after vitrectomy. One vitrectomy was effective and enough in 65.7% in group with penetrating injuries and intraocular foreign bodies and in 80 % in group with penetrating injuries. 34.3 % of the first group and 20 % of the second group needed revitrectomy with encircling band and endotamponade. In the follow-up period retinal detachment was observed in 14.28% of patients, phthisis bulbis – 5.7 %, enucleation was performed in 2.85%.

### **Виды дислокации ИОЛ и способы ее репозиции**

**Красновид Т. А., Сидак-Петрецькая О. С., Тычина Н. П., Исько Е. Д.,  
Курилюк А. Н., Пономарчук А. В.**

*ГУ «Институт глазных болезней и тканевой терапии им. В.П.Филатова НАМН  
Украины» (Одесса, Украина)*

**Актуальность.** Несмотря на успехи в хирургии катаракты, вывих интраокулярной линзы (ИОЛ) остается важным интраоперационным и послеоперационным осложнением, которое, по данным литературы, встречается от 0,05 до 3% случаев. Смещение ИОЛ варьирует от простой децентрации в просвете зрачка до вывиха на глазное дно. Дислокация ИОЛ может произойти при первоначальном ее размещении на фрагменты капсульного мешка (ФКМ), а также в послеоперационном периоде в результате травмы, падения, растирания глаз, и таких внутренних факторов, как рубцевание или сокращение капсульного мешка (КМ), передняя пролиферация, слабость цинновых связок. В первом случае ИОЛ смещается через разрывы КМ во втором смещается комплекс «ИОЛ+мешок». Выбор способа репозиции ИОЛ обусловлен симптомами, потребностями и ожиданиями пациента. У лиц пожилого возраста при отсутствии мобильности ИОЛ, ретинальных осложнений и удовлетворенности пациента очковой или контактной коррекцией возможно наблюдение в динамике. Хирургические технологии репозиции ИОЛ включают в себя: перемещение линзы на ФКМ, шовную фиксацию к радужке или склере, замену или удаление линзы. Хирургические подходы: лимбально-роговичный и современные методы малоинвазивной трансцилиарной витрэктомии (ВЭ).

**Цель работы.** Оценить результаты хирургического лечения больных с дислокацией ИОЛ разного вида, степени и этиологии.

**Материал и методы.** Проанализированы результаты хирургического лечения 64 пациентов (64 глаза) с дислокацией ИОЛ, находившихся на стационарном лечении в отделе посттравматической патологии глаза в течение 7-ми лет. Мужчин 46, женщин 18, возраст – от 24 до 83 лет. В подавляющем большинстве случаев (44 глаза) в возрасте свыше 50 лет. В 7-ми случаях смещение было в переднюю камеру, в 45 – в стекловидное тело, в 12 – на глазное дно. Сроки смещения ИОЛ колебались от её ятрогенного вывиха во время операции до 19 лет после операции. В 4 случаях вывих произошел интраоперационно, в 4 – в первые 2 дня, в 5 - в первые 2 месяца, в 12 случаях – до 1 года, в 39 случаях - в поздние сроки от 1 года до 19 лет после операции. ЭК катаракты с имплантацией ИОЛ в 29 случаях была произведена по поводу возрастной катаракты, в 8 – осложненной, в 24 – травматической и в 3 - врожденной. Спонтанная дислокация ИОЛ произошла на 41 глазу, травма была причиной смещения в 14

случаях, поднятие тяжести - в 3 случаях, на 2 глазах под влиянием интравитреально введенного газа и в 4 случаях вывих был ятрогенным. По виду ИОЛ в 32 случаях она была моноблочной, в 6 – 3-х составной, в 18 – жесткой заднекамерной, в 5 – жесткой модели Сергиенко или Пучковской-Голубенко, в 2 случаях линза была силиконовой. Острота зрения (ОЗ) с афакической коррекцией была следующей: от светоощущения до 0,03 - на 18 глазах, от 0,03 до 0,3 - на 16, от 0,3 до 1,0 - на 30. Внутриглазное давление (ВГД) по Маклакову: от 15 до 24 мм рт.ст. наблюдалось на 58 глазах (в том числе на 5 под гипотензивными каплями), от 25 до 31 мм рт.ст. – на 6 глазах (в 3-х под каплями). Выбор хирургического доступа к дислоцированной ИОЛ определялся степенью ее смещения и наличием сопутствующих осложнений. На 25 глазах ИОЛ была репозиционирована через роговичный парацентез, иногда с применением 1 склеротомии: в 3 случаях на ФКМ, в 4 случаях была шовная фиксация к склере, в 18 – к радужке. В 39 случаях для репозиции ИОЛ были применены методы т/ц ВЭ малых калибров 23 и 25 g: у 4 больных линза была перемещена на ФКМ, у 24 – применена шовная фиксация к радужке в одной или двух точках, в 10 – к склере. В 5 случаях ИОЛ была удалена: в 1 случае из передней камеры, в 4 случаях из заднего отдела. На 3-х глазах произведена реимплантация мягкой ИОЛ с шовной фиксацией к склере. В 2 случаях понадобилась фиксация ИОЛ к радужке после повторной ее дислокации с ФКМ. На 7 глазах одномоментно была устранена отслойка сетчатки.

**Результаты.** Результаты оперативного лечения оценивали по трем критериям: положение ИОЛ в послеоперационном периоде, ОЗ и состоянию ВГД. При динамическом наблюдении больных в период от 1 года до 5 лет, выявлено стабильное положение ИОЛ во всех случаях. Ультразвуковая биомикроскопия показала, что при фиксации к склере в 10 случаях гаптическая часть ИОЛ расположена в цилиарной борозде, в 4 случаях смещена относительно цилиарной борозды. При фиксации к радужке лишь в 6 случаях удалось сохранить зрачок правильной округлой формы. У большинства больных этой группы отмечался выраженный иридофакогенез, особенно на авитреальных глазах. Кроме того, в одном случае наблюдался транзиторный гемофтальм через 3 месяца после репозиции жесткой ИОЛ, что может быть связано с раздражением радужки. От светоощущения до 0,03 зрение сохранялось только на 8 глазах. На 56 глазах ОЗ без афакической коррекции значительно повысилось: от 0,03 до 0,3 на 23 глазах и от 0,3 до 1,0 на 33 глазах. Нормальные цифры ВГД наблюдались на 57 глазах (в 16 случаях под каплями). Декомпенсация от 25 до 31 мм рт.ст. была в 7 случаях, что объяснялось наличием в глазу силиконового масла или газа.

**Выводы.** Таким образом, при выборе правильной тактики репозиции ИОЛ у большинства пациентов могут быть достигнуты хорошие анатомические и визуальные результаты. При смещении линзы в переднюю камеру или передние отделы стекловидного тела может быть использован роговично-лимбальный подход. В случае выраженного смещения ИОЛ в стекловидное тело и на глазное дно должны быть применены современные методики ВЭ, что позволит одномоментно устранить сопутствующую патологию (гемофтальм, отслойку сетчатки).

## **IOL dislocation types and its reposition methods**

*Krasnovid T. A., Sidak-Petretska O. S., Tychina N. P., Isko K. D., Kuryliuk A. N., Ponomarchuk A. V.*

*The Fialatov Institute of Eye Diseases and Tissue Therapy NAMS of Ukraine (Odesa, Ukraine)*

Results of surgical treatment of patients with dislocated IOL directly depend on choosing the correct tactics of IOL reposition. At lens displacement in the anterior chamber or the anterior vitreous – cornea-limbal access is optimal for use. In the case of IOL displacement in the vitreous body and fundus of the eye, the actual vitreoretinal surgery techniques should be applied. Such approach allows to remove an accompanying pathology (hemophthalmus, retinal detachment) at one time.

## **Исследование зрительных функций у пациентов пострадавших вследствие минно-взрывной травмы, полученной в военных условиях**

*Малачкова Н. В., Радега К. М.*

*Винницкий национальный медицинский университет им. Н.И. Пирогова (Винница, Украина)*

**Введение.** Минно-взрывная травма - класс поражений, который характеризуется влиянием множественных поражающих факторов, каждый из которых самостоятельно влияет на потерпевшего. Комбинация факторов может также вести к сосудистой ишемии впоследствии.

В последние годы офтальмологи в Украине имеют возможность наблюдать пострадавших вследствие минно-взрывных травм.

**Целью** нашего исследования было определить состояние зрительных функций у пациентов, перенесших минно-взрывные травмы.

**Материал и методы.** Под нашим наблюдением находились 11 пациентов, обследуемых в Научно-исследовательском Институте Реабилитации Инвалидов Винницкого Национального Медицинского Университета им Н.И.

---

Пирогова. Все мужчины, вошедшие в группу наблюдения, были в возрасте от 24 до 46 лет и имели в анамнезе минно-взрывные травмы (контузии слабой и средней степеней), полученные во время военных действий. Проводилось офтальмологическое обследование: визиометрия, биомикроскопия, офтальмоскопия, периметрия, тонометрия, ОКТ макулярной зоны сетчатки и диска зрительного нерва, а также дополнительно проводили реовазографию. Все пациенты получили травмы не более 1,5 лет назад. Первичная медицинская помощь оказывалась в условиях неспециализированных лечебных учреждений.

**Результаты.** Первые астенопические жалобы и ощущения ухудшения периферического зрения появлялись в среднем через 2 месяца с момента получения травмы. Острота зрения составляла  $0,85 \pm 0,13$  и коррелировала с рефракционными изменениями, однако с максимальной коррекцией получить зрение 1,0 – не удавалось. Изменений при биомикроскопии и тонометрии не наблюдалось. Офтальмоскопически: нарушение калибровки сосудов с повышенным кровенаполнением, диск зрительного нерва – не изменен. Результаты периметрии – концентрическое сужение полей на обоих глазах до  $20^\circ$  точки фиксации. ОКТ - результаты без структурной патологии со стороны сетчатки и диска зрительного нерва.

По результатам реовазографии во всех случаях наблюдалось снижение кровенаполнения внутренней сонной артерии более чем на 35% с гиповолемией легкой и средней степеней. В бассейне позвоночной артерии наблюдались двухсторонние изменения со снижением кровенаполнения более чем на 40% и умеренной гиповолемией. Венозные оттоки в большинстве случаев сохранены.

**Выводы.** 1. Результаты офтальмологического осмотра без видимого поражения органа зрения и без структурных изменений на глазном дне, позволяют предположить, что снижение периферического зрения при минно-взрывной травме возникает в результате корковых поражений ишемического характера. 2. Своевременное комплексное лечение может предотвратить сужение полей зрения на этапе первичной помощи. 3. По результатам исследования данная группа пациентов требует дальнейшего изучения и наблюдения изменений зрительных функций в динамике.

## **Studying visual functions in war-time mine-blast injured patients**

*Malachkova N. V., Radega K. M.*

*National Pirogov Memorial Medical University (Vinnytsya, Ukraine)*

As a result of observing 11 men (24-46 years) undergone mine-blast injury, it was found that they had visual field loss to  $20^\circ$  in the absence of changes in ophthalmoscopy and OCT, a slight uncorrectable decrease in visual acuity and changes in the blood circulation in internal carotid and vertebral arteries. The changes could occur due to cortical ischemic lesions. Patients need to be further observed.

## **Використання комп'ютерного моделювання в лікуванні посттравматичних дефектів орбіти**

**Ригов С. О.<sup>1</sup>, Копчак А. В.<sup>2</sup>, Петренко О. В.<sup>1</sup>, Чепурний Ю. В.<sup>2</sup>, Черногорський Д. М.<sup>2</sup>, Санін В. В.<sup>1</sup>**

*Національна академія післядипломної освіти імені П.Л. Шупика<sup>1</sup>*

*Національний медичний університет імені О.О. Богомольця<sup>2</sup> (Київ, Україна)*

**Актуальність.** Реабілітація постраждалих з посттравматичними дефектами орбіти (ПДО) залишається актуальною медико-соціальною проблемою, що обумовлено високою частотою зорових розладів та естетичних порушень у даній групі пацієнтів.

**Мета роботи.** Розробити мультидисциплінарну стратегію реабілітації постраждалих з дефектами стінок орбіти із застосуванням CAD/CAM технологій при плануванні та проведенні оперативних втручань.

**Матеріал і методи.** Проведено лікування 24 хворих з ПДО із застосуванням мультидисциплінарного підходу, який полягав у проведенні клінічного та рентгенологічного обстеження (комп'ютерна томографія), оцінки офтальмологічного статусу та планування об'єму та етапності оперативних втручань офтальмологами та щелепно-лицевими хірургами зі створенням віртуальних моделей орбіти в програмному середовищі, обчисленням їх об'єму, проведенням порівняльного аналізу об'єму і форми здорової та ушкодженої орбіти. На першому етапі проводили усунення кісткових дефектів орбіти, на наступному - хірургічну корекцію повік та допоміжного апарату ока. Лікування ПДО проводилось індивідуалізованими імплантатами, виготовленими з титану або РЕЕК (поліетіфіркетон).

Результати лікування оцінювались клінічно та на підставі порівняльного аналізу післяопераційних даних комп'ютерної томографії.

**Результати.** У 12 пацієнтів, при переломах орбіти за типом blow out, усунення ПДО проведено індивідуалізованими імплантатами з РЕЕК, у 5 випадках ПДО були усунені індивідуалізованими імплантатами з титану, перевага яким віддавалась у випадку поєднання уражень орбіти з дефектами та деформаціями вилицевого комплексу, основи чи склепіння черепа. У 7 пацієнтів з дефектами dna орбіти проводили його реконструкцію титановими сітчастими імплантатами, індивідуалізованими шляхом адаптації до рельєфу орбіти за стереолітографічними

---

моделями. В представленій групі пацієнтів нижня стінка орбіти уражалась у 87,5 % випадків, медіальна у 70,8%. Дефекти верхньої стінки виникали у 8,3% постраждалих, латеральної - у 37,5%.

На другому етапі з метою корекції посттравматичних деформацій нами проводилась пластика повік, корекція форми очної щілини, усунення посттравматичного птозу, дакріоцисторіностомії та кантпексії, поглиблення кон'юнктивального мішка.

Дотримання зазначеного мультидисциплінарного підходу до лікування дозволило значно покращити як естетичні, так і функціональні результати лікування. Усунення естетичних деформацій вдалося досягти в 79,2% випадків, покращення в 20,8% випадків. Щодо функціональних порушень, то їх вдалося усунути (у віддаленому післяопераційному періоді) у 62,5% постраждалих, покращення вдалося досягти у 37,5 % випадків.

**Висновки.** Таким чином, наведений мультидисциплінарний підхід до вирішення проблеми ПДО дозволяє покращити результати лікування постраждалих. Застосування комп'ютерного моделювання дозволяє спланувати лікувальні заходи, спрогнозувати їх результати, а також визначити клінічну ефективність обраного методу лікування.

### **Computer modeling in modeling of post-traumatic defects of orbits**

*Rykov S.O.<sup>1</sup>, Korchak A.V.<sup>2</sup>, Petrenko O.V.<sup>1</sup>, Chepurnyy YU.V.<sup>2</sup>, Chernohorskyi D.M.<sup>2</sup>, Sanin V.V.<sup>1</sup>*

*Shupyk National Medical Academy of Postgraduate Education<sup>1</sup>  
Bogomolets National Medical University 2 (Kyiv, Ukraine)*

This study presents a multidisciplinary approach to the rehabilitation of patients with post-traumatic orbit defects. The use of computer modeling allowed to improve treatment outcomes.

### **Анализ результатов лечения грибковых кератитов развившихся на фоне химических и термических ожогов глаз**

**Сакович В. Н., Волок С. Г., Малик Л. П., Грига М. В.**

*ГУ «Днепропетровская медицинская академия МОЗ Украины»,  
КУ «Днепропетровская областная клиническая офтальмологическая больница»  
(Днепр, Украина)*

**Актуальность.** При позднем обращении за медицинской помощью больных с ожогами роговицы в некоторых случаях развиваются кератиты бактериальной и/или грибковой этиологии, что в значительной степени усугубляет течение ожогового процесса.

Развитию кератита грибковой этиологии способствуют: наличие обширных дефектов эпителия с поражением боуеновой мембраны, лимбальная ишемия и потеря стволовых клеток лимба, нерациональное применение местных антибактериальных препаратов и глюкокортикостероидов, нарушение правил личной гигиены.

**Цель.** Оценить результаты лечения грибковых кератитов, развившихся на фоне химических и термических ожогов глаз.

**Материал и методы.** Под наблюдение находились 11 больных грибковыми кератитами, развившимися на фоне химических и термических ожогов глаз. Сроки обращения больных в клинику от 2 до 5 суток после травмы. Сроки наблюдения 10-15 дней. Микозная этиология была верифицирована на основании микроскопических исследований соскоба с роговицы, в которых была обнаружена грибковая флора.

Всем больным на фоне стандартной терапии ожогов роговицы проводилось: удаление некротических масс роговицы, туширование 5% раствором йода, местное и системное применение противогрибковых препаратов.

**Результаты.** В результате проведенного лечения у всех больных достигнута стабилизация воспалительного процесса, организация и частичная резорбция инфильтрата с формированием субэпителиального помутнения различной интенсивности, полная эпителизация роговицы.

**Выводы.** С целью предупреждения развития и эффективного лечения кератитов бактериальной и/или грибковой этиологии на фоне химических и термических ожогов роговицы необходимо раннее обращение за медицинской помощью (в течение 1-х суток) и рациональная местная антибактериальная терапия. При наличии признаков грибковой флоры - назначение противогрибковых препаратов как местно, так и системно.

### **Analysis of treatment results of mycotic keratitis developed on the background of chemical and thermal eye burns**

**Sakovich V. N., Volok S. I., Malik L. P., Griga M. V.**

*State Establishment "Dnipropetrovsk Medical Academy of Health Ministry Of Ukraine",  
Dnipropetrovsk Regional Ophthalmological Clinical Hospital (Dnepr, Ukraine)*

On late presentation of patients with eye burns, bacterial and mycotic keratitis can develop in some cases. Mycotic keratitis is verified on the basis of microscopic researches. All patients received local and systemic antimycotic drugs



---

against the background standard therapy of corneal burns. As a result of the treatment conducted, stabilizing of inflammatory was achieved in all cases. To avoid the development and for effective treatment of bacterial and mycotic keratitis on a background of the chemical and thermal burns of the cornea, earlier ambulation is required.

---

## **Наш досвід лікування опіків очей**

**Саржевська Л. Е., Табакова І. О.**

*Запорізький державний медичний університет (Запоріжжя, Україна)*

**Актуальність.** Опіки органа зору є серйозною медичною і соціальною проблемою, їх кількість зростає в зв'язку з погіршенням криміногенної ситуації, військовими конфліктами, техногенними катастрофами. Значний відсоток інвалідів серед осіб, що постраждали в результаті опіків, обумовлений не тільки невчасним наданням першої медичної допомоги, складністю діагностики, але й тим, що лікування цього ураження не завжди є ефективним.

**Мета** - поліпшення результатів лікування хворих з опіковою хворобою очей шляхом комплексного медикаментозного лікування із застосуванням очних крапель, що містять ектоїн.

**Матеріал та методи.** Проаналізовані результати лікування 49 осіб (51 ока), у віці від 18 до 57 років, чоловіків - 34, жінок - 15. Пацієнтам проводили лікування за загальноприйнятими методами. Хворим основної групи (24 пацієнта, 25 очей) додатково призначали очні краплі Ай-ті Ектоїн Про 2% 3 - 4 рази на добу. Ектоїн має мембраностабілізуючу дію, прискорює репаративно-регенераційні процеси, попереджає розвиток запалення, покращує мікроциркуляцію. Клінічний ефект оцінювали за тривалістю об'єктивного і суб'єктивного поліпшення, термінів епітелізації, інтенсивністю помутніння рогівки; характеру і кількості ускладнень; поліпшенню функцій ока.

**Результати.** Клініко-морфологічні зміни очей в основному проявлялися у вигляді пошкодження повік, кон'юнктиви, рогівки, реактивного запалення. Аналіз динаміки показників епітелізації рогівки показав, що в результаті призначення очних крапель Ай-ті Ектоїн Про 2% в комплексній терапії темпи епітелізації скорочувалися на 3-4 дні. Застосування ектоїну дозволило ліквідувати запальний процес на 4,2 доби раніше, достовірно скоротити терміни лікування з  $13,7 \pm 0,3$  до  $9,2 \pm 0,2$  діб ( $p < 0,05$ ); зменшити кількість ускладнень і рецидивів. Це зумовило більш прозоре загоєння рогівки з відповідно вищими зоровими функціями, гострота зору у хворих основної групи була на 23,2% вищою, ніж в контрольній. Аналізуючи віддалені наслідки, виявили, що помутніння рогівки в основній групі зустрічалися на 22,9% рідше ніж в контрольній.

**Висновок.** Встановлена більш висока клінічна ефективність лікування хворих із опіками очей при місцевому застосуванні очних крапель Ай-ті Ектоїн Про 2% в комплексній терапії, що дає підставу рекомендувати даний препарат для більш широкого використання при лікуванні цієї складної патології.

## **Our experience of eye burn treatment**

**Sarzhevska L. E., Tabakova I. A.**

*Zaporozhyye State Medical University (Zaporozhyye, Ukraine)*

This article presents our experience in treatment of patients with eyeball burns of different origin using ectoine-containing eye drops. 49 patients (51 eyes) aged 18 - 57 years and including 15 women and 34 men were examined. Ectoine decreased corneal epithelialization rates by 3-4 days; shortened treatment from  $13.7 \pm 0.3$  to  $9.2 \pm 0.2$  days ( $p < 0.05$ ); reduced the number of complications and relapses. Corneal opacity in the study group was noted by 22.9% less than in the control group. These results confirm relatively high efficiency of the ectoine drops for the patients with eyeball burns.

## **Эффективность оптико-реконструктивных вмешательств с одномоментной первичной хирургической обработкой у больных с проникающими ранениями глаза**

**Сердюк В. Н., Головкин В. В., Семенко В. В., Магдъч К. В., Гетман Ю. В.**

*Днепропетровская областная клиническая офтальмологическая больница (Днепр, Украина)*

**Актуальность.** Одно из первых мест среди инвалидизирующих офтальмологических заболеваний у лиц молодого возраста занимают проникающие ранения глазного яблока: 5,7 % по Украине, в среднем колебания от 2,5 до 10,7 случаев на 10 000 населения. В Днепропетровской области 8,9-9,6 % случаев на 10000 населения.

Очень часто имеет место комбинированный характер поврежденных переднего отрезка глазного яблока, что обуславливает разнообразные клинико-функциональные изменения как в раннем посттравматическом, так и в более позднем отдаленном периоде. Особенно тяжелое течение и неблагоприятный прогноз в 18-60% проникающих ранений, сопровождающихся швартообразованием, отслойками сетчатки и в последующем субатро-

фией глазного яблока (Сергієнко А.М., 2009; Mahapatra S.K., 2010; Fegghi M., 2013). Ряд авторов придерживается традиционной поэтапной методики обработки проникающих ранений и реконструктивных вмешательств (Mahapatra S.K., 2011).

**Цель работы** – оценить эффективность первичной хирургической обработки с одномоментной оптико-реконструктивной хирургией при проникающих ранениях глаза.

**Материал и методы.** Под наблюдением находились 38 пациентов (38 глаз) с проникающими ранениями различной степени тяжести. I группа 20 пациентов (20 глаз) средний возраст  $42 \pm 1,3$  года, которым была выполнена ПХО с одномоментной оптико-реконструктивной операцией: герметизация раны, факоемульсификация катаракты с имплантацией ИОЛ, иридопластика, витрэктомия, трансквитреальное удаление внутриглазного инородного тела, эндолазерная коагуляция сетчатки.

Контрольная группа - 18 человек (18 глаз), средний возраст  $38 \pm 1,7$  года, которым проводилась традиционная поэтапная методика обработки проникающих ранений. Антибактериальную и противовоспалительную терапию начинали с момента госпитализации, проводили системно и местно в обеих группах.

В основной группе наблюдения повреждение одной структуры глаза определялось на 9 глазах (45,0%), двух структур - на 5 глазах (25,0%), трех структур и более – на 6 глазах (30,0%). Острота зрения: рг.1.certae - 0,05 была на 6 глазах (30,0%); 0,4-0,1 на 9 глазах (45,0%); 0,5-0,9 на 5 глазах (25,0%).

В контрольной группе повреждение одной структуры глаза определялось на 8 глазах (44,4%), двух структур - на 4 глазах (22,2%), трех структур и более – на 6 глазах (33,3%). Острота зрения: рг.1.certae - 0,05 была на 6 глазах (33,3%); 0,4-0,1 - на 4 глазах (22,2%); 0,5-0,9 на 8 глазах (44,4%).

Срок наблюдения составил 3 месяца.

**Результаты.** Через 3 месяца в I группе наблюдения острота зрения: рг.1.certae - 0,05 была на 2 глазах (10,0%); 0,4-0,1 на 9 глазах (45,0%); 0,5-0,9 на 9 глазах (45,0%). Уровень ВГД за время наблюдения составил  $20,4 \pm 2,6$  мм рт. ст., длительность стационарного лечения составила  $7,5 \pm 1,2$  дней.

В контрольной группе острота зрения: рг.1.certae - 0,05 была на 5 глазах (27,8%); 0,4 - 0,1 на 6 глазах (33,3%); 0,5-0,9 на 7 глазах (38,9%). Уровень ВГД составил  $22,8 \pm 2,1$  мм рт. ст., длительность стационарного лечения составила  $8,2 \pm 1,6$  дней.

**Выводы.** Первичная хирургическая обработка с одномоментной оптико-реконструктивной операцией позволяет достигнуть высоких функциональных результатов, а также сокращает сроки стационарного лечения.

### **Simultaneous optic-reconstructive surgery with primary surgical treatment in patients with penetrating wounds**

*Serdiuk V. N., Golovkin V. V., Semenko V. V., Magdych K. V., Getman Yu. V.*

*Dnipropetrovsk Regional Ophthalmological Clinical Hospital (Dnepr, Ukraine)*

18-60% of penetrating wounds have particularly severe course and unfavorable prognosis and involve retinal detachments and subsequent subatrophy of the eye. We observed 38 patients (38 eyes) with penetrating wounds of varying severity. In first group, 20 patients (20 eyes), primary surgical treatment (PST) was made with simultaneous optico-reconstructive surgery: sealing of wounds, phacoemulsification with IOL implantation, iridoplasty, vitrectomy, transvitreal removal of intraocular foreign body, endolaser coagulation of the retina. In the control group, 18 persons (18 eyes), there was conducted traditional phased treatment of penetrating wounds. Simultaneous optical-reconstructive surgery with the primary surgical treatment allows to achieve high functional results and reduces the time of hospital treatment.

### **Особливості фармакотерапевтичної дії кверцетинвмісного засобу при моделюванні контузії очного яблука середнього ступеня тяжкості**

**Фесюнова Г. С., Родіна Ю. М., Чуднявцева Н. О., Сотнікова О. П., Цибуляк Г. М.**

*ДУ «Інститут очних хвороб і тканинної терапії ім. В.П. Філатова НАМН України»  
(Одеса, Україна)*

**Актуальність.** Контузія очного яблука є однією з найбільш складних за своїм патогенезом травм органу зору. Одночасний вплив травми на різні структури ока визначає складну і актуальну проблему стимуляції репаративних процесів, купування запальної реакції. У зв'язку з цим, особливої актуальності набуває пошук ефективних і доступних фармакологічних речовин, ретельне вивчення механізму їх впливу на тканини ока, а також впровадження лікарських засобів, що розширюють можливості консервативного лікування.

**Мета:** вивчити фармакотерапевтичну дію ліпосомального препарату Ліпофлавіон при інстиляціях і періокулярних введеннях за умови моделювання контузії очного яблука середнього ступеня тяжкості.

**Матеріал і методи.** Дослідження проводили в віварії ДУ «Інститут очних хвороб і тканинної терапії ім. В.П. Філатова НАМН України» у повній відповідності з вимогами Комісії з біоетики (протокол № 2 від 02.07.2015 р.) на 9 кроликах породи Шиншила, масою (2,5-3,0) кг, віком 7-8 місяців, що знаходилися в окремих клітках, в стандартних умовах. На 18 очах була нанесена тупа травма середнього ступеня тяжкості (від 2 до 3 Дж) за допо-

могою спеціального пристрою. Після моделювання контузії кролики були розподілені нарівно на 3 групи: I група – інстиляції і субкон'юнктивальне введення препарату Ліпофлавіон кожні 5 діб (3 ін'єкції); II група – інстиляції і введення препарату Ліпофлавіон в субтеноновий простір кожні 5 діб (3 ін'єкції); III група – контрольна патологія (без лікування).

Об'єм досліджуваних препаратів при періокулярних введеннях - 1 мл. Інстиляції очних крапель препарату Ліпофлавіон здійснювали 4-х разово, щоденно. Для проведення порівняльного аналізу нами використано сумарну кількість балів трьох клінічних показників: посттравматична ін'єкція + стан рогівки + наявність крові в передній камері. Кролі перебували під наглядом від 1 до 30 днів.

**Результати.** Починаючи з 3-го дня з початку лікування відзначалось достовірно більше зниження сумарної посттравматичної реакції (ПТР) у тварин, які отримували субкон'юнктивальні ін'єкції і субтенонове введення (на 1,4 бала і 2,2 бала відповідно у порівнянні з контрольною групою (без лікування), де ПТР склала  $(7,0 \pm 0,4)$ ). Через 15 діб після травми в дослідних групах, які отримували лікування ПТР на травмованих очах була відсутня і відзначалася нормалізація всіх клінічних показників, в той час як в контрольній групі залишалася  $(3,7 \pm 0,2)$  на 15-й день і  $(3,3 \pm 0,2)$  бала на 30-й день спостереження. Виявлено, що введення препарату Ліпофлавіон у субтеноновий простір викликає більше зниження ПТР очей у порівнянні з субкон'юнктивальними ін'єкціями в усі терміни спостереження.

В контрольній групі (без лікування) спостерігалися зміни коагуляційного гемостазу у бік гіперкоагуляції, що супроводжувалось збільшенням вмісту фібриногену на 50% через тиждень після відтворення контузії середнього ступеня, скороченням тромбінового часу на 31% та активованого парціального тромбопластинового часу, у середньому на 27% відносно вихідних даних, зберігаючись на цьому рівні і через два тижні спостережень. Встановлено, що лікування препаратом Ліпофлавіон супроводжується відсутністю змін показників коагуляційного гемостазу.

При вивченні коагуляційної та фібринолітичної активності слізної рідини (СР) в контрольній групі (без лікування) встановлено підвищення коагуляційної активності СР та відсутність змін її фібринолітичної активності відносно вихідних даних на протязі всього терміну спостереження, в середньому, на 33 %. В групах, які отримували лікування Ліпофлавіоном, істотних коливань коагуляційної активності СР не спостерігалось, у той час, як фібринолітична активність була вища на 21-24%.

**Висновок.** Встановлено, що при моделюванні контузії очного яблука середнього ступеня тяжкості лікувальне застосування інстиляцій та періокулярних ін'єкцій препарату Ліпофлавіон, за клінічними ознаками СПР, впливом на гемостаз, коагуляційну та фібринолітичну активність СР має виразний фармакологічний ефект порівняно з контрольною групою (без лікування).

## **Character of the pharmacotherapeutic action of quercetine-containing preparation when modelling the moderate contusion of the eyeball**

*Fesyunova G. S., Rodina Yu. N., Chudnyavtseva N. A., Sotnikova E. P., Tsybuliak A. M.*

*SI "Filatov Institute of Eye Diseases and Tissue Therapy of the NAMS of Ukraine" (Odessa, Ukraine)*

When modelling the moderate contusion of the eyeball, Lipoflavon instillation and periocular injections have been shown to have an apparent pharmacological effect, as compared to untreated controls, according to clinical signs of total posttraumatic reaction of the eye. Subtenon Lipoflavon has been found to cause a greater decrease in total posttraumatic reaction of the eye as compared to subconjunctival injections at all time points of follow-up. In experimental moderate eyeball contusion there are changes in the coagulative activity of the tear fluid towards hyper-coagulation and a decrease of tear fluid fibrinolytic potential. Lipoflavon application normalizes the coagulative activity of the tear fluid and increases the fibrinolytic activity of the latter, and, thus, enables the balancing of these two processes.

## **Морфологічні зміни вмісту орбіти після експериментальної травми**

**Чепурний Ю. В., Копчак А. В., Корсак А. В., Ліходієвський В. В., Чайковський Ю.Б.**

*Національний медичний університет імені О.О. Богомольця (Київ, Україна)*

**Актуальність.** Травма орбітальної зони включає ураження очного яблука, зорового нерва, ретробульбарної клітковини, очних м'язів та кісток, що утруднює процеси відновлення та затримує процес реабілітації пацієнтів. З метою розробки дієвих лікувальних заходів, які б впливали на регенерацію структур, що містяться в орбіті, актуальним є дослідження патоморфологічних змін зорового нерва, ретробульбарної клітковини та очних м'язів в умовах експериментальної травми.

**Мета:** вивчити структурні зміни вмісту орбіти (зорового нерва, ретробульбарної клітковини та очних м'язів) після експериментальної травми орбітальної зони.

**Матеріал та методи.** В експерименті на 20 щурах лінії Вістар розроблено модель пошкодження орбіти та її вмісту. В умовах загального знеболення відтворювали дефект в кістковій основі правої виличної дуги, виконували хірургічний доступ до вмісту правої орбіти, контролювано пошкоджували ретробульбарну клітковину,

---

очні м'язи та нерви. Зоровий нерв було травмовано шляхом короткотривалого перетискання. Контролем були 10 інтактних щурів. Тварин виводили з експерименту в терміни 2 та 6 тижнів після травми. Досліджували вміст орбіти та зоровий нерв загальногістологічними та нейрогістологічними методами.

**Результати.** В контрольній групі тварин в очних м'язах спостерігаються збережені впорядковано розташовані м'язові волокна з помірною кількістю ядер на периферії, помірна кількість жирової клітковини та мікросудин. В зоровому нерві наявна велика кількість паралельно розташованих нервових волокон.

Травматичне пошкодження орбітальної зони в експерименті на другому тижні після моделювання ініціює деструкцію всіх компонентів вмісту орбіти. В очних м'язах виявляються множинні ділянки розриву м'язових волокон та спостерігається вибухання саркоплазми з великою кількістю ядер на кінцях пошкоджених волокон. Місця розриву волокон заповнені молодого грануляційною тканиною, що складається переважно з макрофагів, в меншому ступені - з лейкоцитів та фібробластів. Серед зруйнованої м'язової тканини з'являються поодинокі м'язові трубочки, які є маркером початку регенерації. У зоровому нерві спостерігається фрагментація нервових волокон та підвищення кількості клітинних елементів.

На 6 тижні після моделювання травми орбітальної зони в очних м'язах у ділянках розриву волокон наявні ознаки фіброзу та утворення щільного рубця, який перешкоджає з'єднанню м'язових бруньок. М'язові трубочки лежать в оточенні фібробластів та колагенових фібрил, що також перешкоджає їх злиттю. Ретробульбарна клітковина практично не виявляється, але наявні поодинокі новоутворені капіляри. У зоровому нерві наявна значна кількість клітинних елементів, серед яких переважають астроцити та олігодендроцити, меншою мірою макрофаги.

**Висновки.** Травма орбітальної ділянки викликає деструктивні зміни її вмісту у вигляді дегенерації зорового нерва, значного зменшення ретробульбарної клітковини та мікросудин, фіброзу очних м'язів, що може бути використано з метою оцінки дієвості методів стимуляції регенерації пошкоджених структур.

### **Morphological changes of orbit content after experimental injury**

*Chepurnii Y., Kopchak A., Korsak A., Likhodiievskiy V., Chaikovskiy Yu.*

*O.O.Bogomolets National Medical University (Kyiv, Ukraine)*

A model of orbit content injury was developed in experiment on 20 Wistar rats. Appearance of fibrotic changes in extrinsic ocular muscles, decreasing volume of retrobulbar adipose tissue and microvessels, degeneration of the optic nerve were observed in 6 weeks after experimental injury. The data obtained can be used to evaluate the effectiveness of methods for stimulating the regeneration of damaged orbital structures.

### **Чувствительность микрофлоры, высеваемой при ожогах глаз, к антисептикам бетадин и октенисепт**

**Якименко С. А., Хрусталева Е. А., Молодая А. Л., Доленко Л. В., Гаврилюк Н. В.**

*ГУ «Институт глазных болезней и тканевой терапии им. В.П. Филатова НАМН Украины» (Одесса, Украина)*

**Актуальность.** При ожогах глаз некротические ткани являются почвой для развития патогенной флоры, отягчающей течение ожогового процесса. При инфицировании пораженных поверхностей имеется большая опасность инфекционных осложнений. Часто высевается несколько возбудителей, как аэробных, так и анаэробных, устойчивых к большинству антибиотиков. Поэтому при лечении инфекционных осложнений приходится прибегать к помощи антисептиков.

В настоящее время известно большое количество антисептиков. Некоторые штаммы микроорганизмов, в особенности госпитальные, становятся устойчивыми и ко многим антисептикам (водный раствор хлоргексидина, окомистин, димексид, октенисепт и др.). В связи с этим поиск новых препаратов, предупреждающих развитие инфекции при ожогах глаз, продолжает быть актуальным. Наше внимание привлек препарат бетадин, который является антисептиком широкого спектра действия. Биологически активное вещество - препарат повидон йод, йод образует с белками клетки бактерий йодамины, коагулирует их и вызывает гибель микроорганизмов. Водный антисептик октенисепт – разрушает клеточные мембраны чувствительных микроорганизмов, не повреждая клетки тканей, малотоксичен, проявляет бактерицидную, фунгицидную, вирусостатическую активность в отношении штаммов, резистентных к действию других химиотерапевтических препаратов.

**Материал и методы.** Исследовали микрофлору конъюнктивальной полости при ожогах глаз у 225 больных на 318 глазах и действие на неё антисептиков бетадина и октенисепта. Были проанализированы результаты 364 исследований микрофлоры и ее чувствительности к антисептикам бетадину и октенисепту.

**Результаты.** В посевах из конъюнктивальной полости у больных с ожогами глаз была выявлена следующая микрофлора - эпидермальный стафилококк в 66,48% случаев, золотистый стафилококк в 13,1% случаев, кишечная палочка – в 12% случаев, энтерококк в 1,6% случаев. Другая микрофлора (моракселла, гемолитический

---

стрептококк, синегнойная палочка) виявлені в 0,5-0,8% випадків). В 10,7% випадків (39 з 364 досліджень) визначалися асоціації різних мікроорганізмів.

При дослідженні чутливість к бетадину і октенисепту у виділеної з кон'юнктивальної порожнини мікрофлори виявилось, що епідермальний стафілокок був чутливий к бетадину в 40,9% випадків, к октенисепту - в 99,7% випадків; золотистий стафілокок (висіяний в 13,1% випадків) був чутливий к бетадину 8,2% випадків, к октенисепту - в 76% випадків, гемолітичний стафілокок (висіяний в 2,5% випадків) був нечутливий к бетадину (чутливість в 1,6% випадків), а к октенисепту був чутливий в 94% випадків; кишечна паличка (висіяна в 7,6% випадків), була чутлива в 6,3% випадків к бетадину, к октенисепту чутлива в 42% випадків. Ентерококк (висіяний в 5,6% випадків) був нечутливий к бетадину, а к октенисепту був чутливий в 78% випадків. Синегнойная паличка була нечутлива к бетадину. К октенисепту синегнойная паличка була чутлива в 18% випадків.

**Висновок.** Из проведенного исследования следует, что антисептик бетадин обладает умеренно бактерицидным действием на микрофлору, высеваемую при ожогах глаз. Антисептик октенисепт является препаратом более широкого спектра действия и высокой бактерицидной активности. Эти препараты можно назначать при отсутствии чувствительности высеваемой микрофлоры к антибиотикам или до получения результатов микробиологического исследования.

### **Sensitivity of the microflora, sowed in eye burns, to antiseptic Betadine and Octenisept**

*Yakimenko S. A., Khrustalova E. A., Moloda A. L., Dolenko L. V., Gavriluk N. V.*

*SI «Filatov Institute of Eye Diseases and Tissue Therapy of NAMS of Ukraine» (Odessa, Ukraine)*

In eye burns, damaged surfaces are a fertile ground for the development of pathogenic microflora, aggravating the burn process. Some strains of microorganisms, particularly hospital ones, become increasingly resistant to many antibiotics and antiseptics. In connection with this, the search for drugs preventing the development of infectious complications in eye burns is of current interest. The sensitivity of the microflora, isolated in eye burns, to antiseptic Betadine and Octenisept was explored. It was found that Betadine had medium bactericidal effect on flora, isolated in eye burn patients. It can be used as a therapy in the absence of antibiotic sensitivity of microorganisms to contemporary antibiotics. Antiseptic Octenisept had a broad spectrum of bacterial action, so it can be administered before getting the results of microbiological analysis or if such an analysis is impossible.

### **Методи раннього хірургічного лікування тяжких опіків очей**

**Якименко С. А.**

*ДУ «Інститут очних хвороб і тканинної терапії ім. В.П.Філатова НАМН України»  
(Одеса, Україна)*

**Вступ.** Тяжкі опіки очей в більшості випадків підлягають хірургічному лікуванню. Тільки в одних випадках таке лікування повинно проводитись у перші дні після опіку, а в інших випадках – по мірі прогресування опікового процесу. Найбільш часто хірургічному лікуванню підлягають рогівка і кон'юнктива. Глибокий і ранній некроз тканин рогівки і кон'юнктиви може виникнути від термічних опіків металом або сильно концентрованими розчинами кислота або лугів. При цьому такий некроз може займати частину рогівки або кон'юнктиви, що частіше спостерігається при опіках розплавленим металом, або бути тотальним по площині і глибині, що частіше спостерігається при опіках сильно концентрованими кислотами або лугами. Здебільшого такий некроз захвачує як рогівку, так і кон'юнктиву, що несе загрозу перфорації рогівки і може привести до загибелі ока.

**Матеріал і методи.** В опіковому відділенні Інституту імені В.П.Філатова були розроблені і багато років застосовуються такі методи хірургічного лікування тяжких опіків очей: невідкладна, рання, тектонічна і рання лікувальна кератопластика по Пучківській Н.О. (1973 р.), пластика кон'юнктиви місцевими тканинами (кон'юнктивопластика, кон'юнктивотенопластика), блефарорафія.

**Результати.** Невідкладна кератопластика повинна проводитись в перші 24 години після отримання опіку, і як показали експериментальні дослідження, дає непогані результати, оскільки попереджає розвиток вторинного некрозу глибоких тканин рогівки, зменшує можливість інтоксикації і аутосенсibiлізації. Але на практиці, в зв'язку з важкістю діагностувати глибину опіку в перші години і сутки, така операція не набула клінічного застосування.

Найбільш широко при тяжких опіках рогівки нами застосовується рання лікувальна і рання тектонічна (лікувально-тектонічна) кератопластика. В залежності від розмірів і глибини звизракування рогівки застосовується, як правило, пошарова кератопластика, а при фістулі і перфорації рогівки – кератопластика двома трансплантами. Лікувально-тектонічна кератопластика може застосовуватись по показанням як в ранні терміни, так і на протязі всього опікового процесу – при прогресуванні некротичних звизракувань або в залежності від термінів надходження хворих у відділення. Для такої кератопластики нами застосовуються: свіжа донорська рогівка, кератобіоімплантат, кератоксеніміплантат, колагеновий еквівалент строми рогівки, амніотична оболонка. Дуже

---

важливо проводити кератопластику в ранні терміни, поки не наступили глибокі трофічні розлади в тканинах опеченої рогівки. Так, у 10 ( 23,3% ) із 43 хворих, які були прооперовані на протязі першого - другого тижня після опіку, потребувалась ретрансплантація розплавленого рогівкового трансплантату, а з 63 хворих, прооперованих на 3-5 тижні після опіку, через пізні їх направлення в Інститут імені Філатова, ретрансплантація вже потребувалась у 29 хворих ( 46,0%).

Для пластики кон'юнктиви ми застосовуємо її переміщення на некротичні участки оголеної склери із збережених частків кон'юнктиви склери чи склепін'я або повік. Якщо такої кон'юнктиви замало, то використовуються її залишки в склепіннях разом з теноновою капсулою. Поскільки така операція проводиться, як правило, одночасно з кератопластиком, то для кращого приживлення рогівкового трансплантату і попередження його звирозкування проводиться покриття рогівкового трансплантату переміщеною кон'юнктивою з блефарорафією для того, щоб добитись їх кращого приживлення.

Операція Деніга, розтин кон'юнктиви по Пасову або Поляку, парацентез нами не застосовуються, бо вони приносять більше шкоди, ніж користі.

**Заключення.** Розроблені та використовувані у відділі опіків очей Інституту імені В.П.Філатова методи хірургічного лікування тяжких опіків очей дозволяють практично у всіх випадках зберегти очі від загибелі та зберегти та відновити у подальшому зір, втрачений внаслідок тяжких і навіть особливо тяжких опіків очей.

## **Methods of early surgical treatment of severe ocular burns**

*Iakymenko S. A.*

*SI «Filatov Institute of Eye Disease and Tissue Therapy of the NAMS of Ukraine» (Odessa, Ukraine)*

Specialists of the Filatov Institute of Eye Diseases have elaborated and used different methods for early surgical treatment of severe ocular burns as follows: early therapeutic tectonic keratoplasty; tectonic keratoplasty with two grafts in case of corneal perforation; conjunctivoplasty with preserved areas of the conjunctiva and Tenon's capsule; simultaneous keratoplasty with conjunctivoplasty and tarsorrhaphy. Fresh corneal graft, preserved corneal graft ("Keratobioimplant"), cryo-lyophilized porcine cornea ("Keratoxenoimplant"), preserved amniotic membrane graft are being used for keratoplasty. The methods developed allow saving eye globes and preserving or restoring vision in the most severe ocular burns.

---

---

---

# 4

## Діагностика та лікування патології судинної оболонки, сітківки та зорового нерва

---

## Diagnostics and treatment of Choroidal, Retina and Optic Nerve Pathology



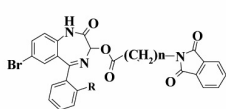
## Вивчення впливу 3-фталімідоацилокси- и-фталімідоацилоксиетокси-1,2-дигідро-3Н-1,4-бенздіазепін-2-онів на пам'ять щурів за методом «дискримінації образів у просторі»

Андронаті С. А., Карасьова Т. Л., Кривенко Я. Р., Павловський В. І.

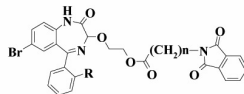
Фізико-хімічний інститут ім. О.В. Богатського НАН України (Одеса, Україна)

**Актуальність.** На даний час проблема когнітивних розладів населення є однією з найбільш актуальних і значущих з медико-соціальної точки зору. Ноотропи знаходять широке застосування в клінічній практиці для корекції порушень розумової діяльності, що виникають в результаті нейроінфекцій, при гострому і хронічному стомленні, стресі, зниженні розумової працездатності, екзогенних і ендогенних депресивних та астеничних станах. До класу ноотропів відносяться лікарські засоби різних фармакотерапевтичних груп. Однак недостатня ефективність і побічні ефекти існуючих засобів (підвищена збудливість, дратівливість, агресивність, порушення сну, тремор) зумовлюють необхідність пошуку нових безпечних препаратів, які б надавали більш вибірково дію на вищі інтегративні функції головного мозку (пам'ять, навчання, увагу).

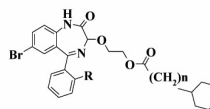
**Мета.** Виявити сполуки, які покращують процеси пам'яті у щурів серед похідних 3-фталімідоацилокси- та-фталімідоацилоксиетокси-1,2-дигідро-3Н-1,4-бенздіазепін-2-онів (1-5):



№ n R  
1. 1 H



№ n R  
2. 1 Cl  
3. 2 Cl



№ n R  
4. 1 H  
5. 2 H

**Матеріал і методи.** Досліди проводилися на білих щурах, масою 180-200 г. Сполуки вводили внутрішньочеревинно в суспензії з Tween-80 фірми «Serva». Тваринам контрольних груп вводили водно-твінову суспензію. Просторову робочу пам'ять вивчали за тестом «дискримінації образів у просторі». Виразність ноотропного ефекту оцінювали за величиною індексу дискримінації (DI), який розраховували за формулою:  $DI = (N-O)/(N+O)$ , де N - час дослідження тваринами нового об'єкту; O - час дослідження тваринами старого об'єкту.

**Результати.** Результати досліджень показали, що 70% контрольних тварин через 15 хв після дослідження об'єктів здатні відрізнити новий об'єкт від старого. Однак через 120 хв більшість тварин втрачають цю здатність і тільки 20% щурів здатні пізнавати знайомий об'єкт при пороговому значенні  $DI \geq 0,2$ . Досліджуванні сполуки 3, 4 і 5, введені тваринам одразу після демонстрації об'єктів в низькій дозі 1 мг/кг, полегшують вилучення пам'ятного сліду у щурів через 120 хв з DI 0,32, 0,30 та 0,31, відповідно, в порівнянні з контролем ( $DI = -0,04$ ). При цьому кількість тварин, здатних вилучити пам'ятний слід під дією речовин 3, 4 та 5, складала 40%, 30% і 50%, відповідно. Сполуки 1 та 2 не покращують пам'ять у експериментальних тварин, їх DI складає - 0,04 та 0,04, як і в контролі. Препарат пірацетам через 120 хв полегшує вилучення пам'ятного сліду у щурів з  $DI=0,48$ , але в значно більш високій дозі (400 мг/кг), ніж вивчені сполуки (1 мг/кг).

**Висновок.** Отримані результати вказують на перспективність пошуку серед похідних 3-фталімідоацилокси- та-фталімідоацилоксиетокси-1,2-дигідро-3Н-1,4-бенздіазепін-2-онів нових сполук, які покращують пам'ять, орієнтацію в просторі та запам'ятовування (вилучення пам'ятного сліду) у щурів.

### Studying the effect of 3-phthalimidoacyloxy- and-phthalimidoacyloxy-1.2-dihydro-3H-1.4-benzodiazepine-2-ones on the memory of rats using a visual image discrimination task

Andronati S. A., Karasyova T. L., Krivenko Ya. R., Pavlov's'kiy V. I.

Odessa, Ukraine

Studying 3-phthalimidoacyloxy- and-phthalimidoacyloxy-1.2-dihydro-3H-1.4-benzodiazepine-2-ones using a visual image discrimination task, we found compounds 3, 4 and 5, that in a low dose of 1 mg/kg improved the memory of rats. Thus, in 120 min after administration of investigated compounds to rats, the animals were able more quickly discriminate the new objects compared to previously demonstrated ones. The discrimination indexes (DI) of 3, 4 and 5 were 0.32, 0.30 and 0.31, respectively, compared to control values ( $DI = -0.04$ ). It was shown that Piracetam injected immediately after training facilitated retrieval of memory trace in rats with  $DI=0.48$ , but in a much higher dose (400 mg/kg).

---

## Лікування ексудативної форми вікової дистрофії макули

**Воскресенська Л. К., Ряднова В. В., Залудяк О. М., Кацай В. В., Безега Н. М., Ключко М. М.**

*Вищий Державний Навчальний Заклад України «Українська медична стоматологічна академія» (Полтава, Україна)*

**Актуальність.** Вікова дистрофія макули – прогресуюче захворювання, яке характеризується ураженням макулярної зони (центральної зони сітківки в задньому полюсі очного яблука). Вона складає одну з основних причин слабобачення і сліпоти в розвинутих країнах.

Наявність серцево-судинних захворювань, цукровий діабет, надлишкова вага, паління, інтенсифікація виробництва, часті та довготривалі стреси, несприятливі екологічні умови, обтяжена спадковість - є основними факторами ризику розвитку вікової дистрофії макули.

Ексудативна форма - це поява новоутворених судин (хоріоїдальних неоваскулярних мембран) під пігментним епітелієм та нейросенсорною сітківкою. Як правило, супроводжується набряком сітківки, накопиченням рідини в субретинальному просторі та крововиливами. Іноді виникає прорив крововиливу в скловидне тіло. Кінцевий етап розвитку процесу – формування дискоїдного фіброзного рубця в центральному відділі сітківки та значна втрата зорових функцій.

**Мета.** Дослідити клінічну ефективність афліберсепту (препарат Айлія) та нутрицевтиків (препарат «Нутроф тотал») на стан макулярного набряку у хворих з ексудативною формою вікової дистрофії макули.

**Матеріал та методи дослідження.** Дослідження проводились на базі кафедри оториноларингології з офтальмологією ВДНЗУ «УМСА» та очного відділення Полтавської обласної клінічної лікарні. Спостерігалось 96 хворих з ексудативною формою вікової дистрофії макули, з яких чоловіки - 29 хворих, жінки - 67 хворих. Вік хворих склав від 45 до 68 років. Тривалість захворювання склала  $18 \pm 0,04$  доби до моменту звернення до офтальмолога. Всім пацієнтам в до та після проведеного лікування проводились периметрія, візометрія, біомікроскопія, офтальмоскопія, оптико когерентна томографія. Період нагляду становив: перший день звернення, 1-й, 2-й, 3-й місяці. Усі пацієнти в комплексному лікуванні отримували інтравітреальні ін'єкції афліберсепту (препарат «Айлія») в дозі 2 мг 1 раз на місяць в кількості 3-х ін'єкцій та перорально нутрицевтик (препарат «Нутроф тотал») по 1 пігулці 1 раз на добу протягом 3-х місяців. В подальшому інтравітреальні ін'єкції препарату виконувались «за вимогою».

**Результати.** Застосування в комплексному лікуванні діабетичного набряку макули препарату інгібітора ангіогенезу «Айлія» та «Нутроф тотал» дозволило зменшити товщину сітківки при ексудативній дистрофії макули, підвищити зорові функції та покращити якість життя пацієнтів з віковою дистрофією макули. Гострота зору у хворих до лікування склала  $0,25 \pm 0,02$ , а після проведеного лікування -  $0,54 \pm 0,03$ . Товщина сітківки у пацієнтів до лікування склала  $396,8 \pm 0,02$  мкм, після лікування –  $328,5 \pm 0,03$  мкм.

**Висновки.** Проведені нами дослідження свідчать про ефективність комплексного лікування ексудативної дистрофії макули препаратами «Айлія» та «Нутроф тотал». В умовах клінічного застосування комплексне лікування ексудативної макулярної дистрофії дозволяє зменшити товщину сітківки, тим самим підвищити зорові функції та якість життя у пацієнтів з цим захворюванням.

## Treatment of exudative age-related macular degeneration

**Voskresenskaya L. K., Ryadnova V. V., Zaludyak E. N., Katsay V. V., Bezega N. M., Klochko M. N.**

*Higher state institution of Ukraine “Ukrainian Medical Dental Academy” (Poltava, Ukraine)*

Age-related macular degeneration is a progressive disease that is characterized by lesions of the macular area and is one of the main reasons of bad vision and blindness in developed countries. An exudative form is the emergence of newly formed vessels under the pigment epithelium and sensorineural retina. The object of study was to determine the clinical effect of aflibersept on macular edema in patients with the exudative form of age-related macular degeneration. Research was provided at the Department of Otorhinolaryngology and Ophthalmology in Ukrainian Medical Dental Academy and Ophthalmological department of the Poltava Regional Hospital. Under supervision there were 96 patients with exudative age-related macular degeneration aged from 45 to 68 years. All patients before and after treatment were carried perimetry, visometry, biomicroscopy, ophthalmoscopy, optical coherence tomography. All patients received 3 intravitreal injections at a dose of 2 mg of aflibersept, 1 per month, and oral nutraceutical for 3 months. The results of using aforementioned drugs were: reducing the thickness of the retina, improving visual functions, and generally improving the life quality of patients with age-related macular degeneration. Our studies demonstrate the effectiveness of integrated treatment of diabetic macular edema with aflibersept and “Nutrof Total”.

---

---

## Ефективність ангіорежиму оптичної когерентної томографії в діагностиці та моніторингу початкової стадії неоваскулярної вікової дегенерації макули

*Гладуш Т. І.<sup>1</sup>, Пархоменко О. Г.<sup>1</sup>, Пархоменко О. Г.<sup>2</sup>*

*Центральна поліклініка Міністерства внутрішніх справ України<sup>1</sup>*

*Національний медичний університет імені О.О.Богомольця<sup>2</sup> (Київ, Україна)*

**Актуальність.** Неоваскулярна вікова макулярна дегенерація (НВМД) є далеко розвинутою формою макулярної дегенерації, що являється провідною причиною сліпоти та інвалідності пов'язаною з ВМД. Аномальні кровоносні судини, відомі як хоріоїдальна неоваскуляризація (ХНВ), можуть проростати через мембрану Бруха та поширюватись під пігментним (ПЕС) чи нейроепітелієм сітківки. Для запобігання прогресуючій необоротній втраті зору вкрай важлива рання діагностика та лікування ХНВ. Ангіорежим оптичної когерентної томографії з частотномодульованим джерелом (ангіо-ОКТ) є новітньою технологією діагностики, що дозволяє візуалізувати ретинальні та хоріоїдальні судини *in vivo* без введення контрасту.

**Мета роботи** – вивчити ефективність ангіорежиму оптичної когерентної томографії в діагностиці та моніторингу початкової стадії неоваскулярної вікової дегенерації макули.

**Матеріал та методи.** В роботі використовували класифікацію ВМД за даними дослідження Age-Related Eye Disease Study (2001). В дослідження було включено 12 очей (11 пацієнтів) з НВМД на стадії розвитку ХНВ, без ознак ексудативних змін сітківки. Окрім стандартних офтальмологічних досліджень, всім пацієнтам було виконано флуоресцентну ангіографію (ФАГ) та ангіо-ОКТ на оптичному когерентному томографі з частотномодульованим джерелом (Swept-Source OCT Triton, Topcon, Японія). Наявність ХНВ підтверджувалась даними ангіо-ОКТ з наявністю негативної анатомічної (ріст ХНВ) динаміки. При цьому ексудативні зміни та неоваскуляризація не візуалізувалися за даними ФАГ та ОКТ. Всім пацієнтам виконувалися інтравітреальні ін'єкції ранібізумабу (Lucentis, Novartis Pharma, Швейцарія) 0,5 мг в 0,05 мл з інтервалом 1 місяць до досягнення регресу ХНВ. Для оцінки ефективності лікування обчислювалася середня товщина фовеальної ділянки сітківки, максимальна коригована гострота зору до та після лікування, відсутність активності (перфузії) та регрес ХНВ за даними ангіо-ОКТ, кількість ін'єкцій для досягнення регресу ХНВ. Спеціалізовані ретинологічні дослідження повторювали з інтервалом 1 місяць до повного одужання.

**Результати.** У всіх пацієнтів 12 очей (11 пацієнтів) діагностовано скритий тип ХНВ, та після лікування досягнуто позитивного анатомічного результату: відсутність перфузії та регрес ХНВ і прилягання відшарування ПЕС. Товщина сітківки до лікування склала  $319 \pm 76,78$  мкм, та  $263,19 \pm 49,21$  після лікування ( $p < 0,05$ ). Середня максимальна коригована гострота зору склала  $0,74 \pm 0,12$  до та  $0,75 \pm 0,15$  після лікування ( $p > 0,05$ ). Середня кількість ін'єкцій склала  $3,75 \pm 1,66$ .

**Висновок.** Технологія ангіо-ОКТ дозволяє неінвазивно візуалізувати скритий тип ХНВ на початковій стадії НВМД ще до розвитку ексудативних змін та контролювати регрес неоваскулярних судин в ході лікування.

## The efficacy of optical coherence tomography angiography in diagnostics and monitoring of beginning stage of neovascular age-related macular degeneration

*Gladush T. I., Parkhomenko O. G., Parkhomenko E. G.*

*Central Polyclinic of Ministry of Internal Affairs of Ukraine*

The efficacy of optical coherence tomography angiography in diagnostics and monitoring of early pre-exudative stage of neovascular age-related macular degeneration (AMD) was investigated in the study. Angio-OCT technology allowed 1) noninvasive diagnosing occult type choroidal neovascularization in early AMD before exudative changes in the retina developed and 2) monitoring the regress of choroidal neovascularization during the treatment course.

---

## Особенности оказания медицинской помощи пациентам с офтальмомодифилиариозом

*Глинка В. В., Саржевская Л. Э., Витер Ю. Г.*

*Запорожский государственный медицинский университет (Запорожье, Украина)*

**Актуальность.** Эпидемиологические исследования последних лет свидетельствуют о росте случаев дирофиляриоза в Украине. В большинстве случаев заболевание поражает орган зрения.

**Цель.** Изучение клинико-морфологических особенностей и распространенность офтальмомодифилиариоза в Запорожской области.

**Материал и методы.** Ретроспективно проанализированы истории болезни 31 пациента в возрасте от 21 до 78 лет; 22 женщины, 9 мужчин. Проведено стандартное офтальмологическое обследование: визометрия, периметрия, биомикроскопия, офтальмоскопия.

**Результаты.** Среди инвазированных преобладали работающие пациенты – 15 человек, 9 больных на момент обращения не работали, 2 – студенты, 5 – пенсионеры. В г. Запорожье проживали 29 человек, 2 в Запорожской

---

области. Чаще поражались лица женского пола (70,97%). Обращает на себя внимание тот факт, что все наблюдаемые нами пациенты накануне обращались за медицинской помощью к врачам различных специальностей: хирургам, оториноларингологам, дерматологам, офтальмологам. При первичном обращении гельминтоз не выявлен ни в одном случае; установлен диагноз: аллергический отек век, халязион, атерома, фиброма, липома. У 7 пациентов гельминт локализовался под конъюнктивой, у 7 больных – под кожей нижнего века, у 13 – под кожей верхнего века, у 4 – в переднем отделе орбиты. Активный паразит выявлен в 64,5%, осумкованный в 35,5% случаев. Клинические проявления диروفилариоза зависят от локализации паразита и проявляются в виде рецидивирующего отека век, зуда в области поражения, чувства шевеления, перемещения паразита вокруг глаз. В общем анализе крови определялась эозинофилия в 12,9% случаев. Всем больным было проведено хирургическое лечение под местной анестезией: удаление гранулем, образований, а также живых паразитов, находящихся под кожей или конъюнктивой. Каждый случай регистрировался в органах санэпиднадзора.

**Выводы.** Пациенты обращаются к врачам различных специальностей в зависимости от клинических проявлений. Сложность раннего выявления связана с трудностью дифференциальной диагностики и низкой осведомленностью врачей об этой разновидности гельминтоза.

### **Characteristics of medical care of patients with ophthalmic dirofilariasis**

*Glinka V. V., Sarzhevs`ka L. E., Viter Ju. G.*

*Zaporozhye State Medical University (Zaporozhye, Ukraine)*

This article presents characteristics of medical care of patients with ophthalmic dirofilariasis. Clinical and pathological characteristics of ophthalmic dirofilariasis and prevalence in Zaporizhzhia region were studied. 31 history cases of patient aged from 21 to 78 were analyzed (22 female, 9 male). The patients visited different specialists: surgeons, otorhinolaryngologists, dermatologists, ophthalmologists. Helminthiasis wasn't diagnosed in any of the case studied. Eyelid allergic oedema, chalazion, atheroma, fibroma, lipoma were diagnosed. It is hard to early diagnose ophthalmic dirofilariasis because the doctors are not aware enough of this helminthiasis.

### **Статины в комплексном лечении больных с хроническими сосудистыми оптическими нейропатиями**

*Гончарова Н. А., Пастух И. В., Мартыновская Л. В., Подгруппная В. В.*

*Харьковская медицинская академия последипломного образования (Харьков, Украина)*

**Актуальность.** Неуклонный рост числа сердечно-сосудистых заболеваний, связанных с увеличением продолжительности жизни населения, воздействие различных неблагоприятных стрессирующих факторов приводят к развитию сосудистых поражений зрительного нерва (ЗН). В структуре сосудистой патологии зрительного нерва значительное место занимают артериосклеротические хронические сосудистые оптические нейропатии (ХСОН).

**Цель работы:** изучить применение препарата аторвакор 20,0 (действующее вещество аторвастатин) в комплексном лечении пациентов с артериосклеротическими ХСОН.

**Материал и методы.** Под клиническим наблюдением находились 134 пациента (268 глаз) с артериосклеротическими ХСОН в возрасте 65-89 лет. Всем больным проводились стандартные офтальмологические исследования, а также клинические исследования крови, мочи, биохимические исследования, изучение липидного обмена.

**Результаты.** 134 пациентам проводилось комплексное лечение, направленное на коррекцию основных звеньев патогенеза: улучшение гемодинамики, реологических свойств крови регионального и системного характера, метаболических процессов в ЗН. Для улучшения реологических свойств крови длительно назначались антиагреганты: тромбоцитарные – ацетилсалициловая кислота в малых дозах – 75-100 мг в сутки либо при аспириноустойчивых формах – клопидогрель (тромбонет) 75 мг в сутки, а также эритроцитарный антиагрегант – трентал (пентоксифиллин) (парентерально и парабульбарно).

Для улучшения метаболических процессов в ЗН назначали ноотропные препараты, а также препараты, обладающие нейропротекторным действием (кортексин, нутроф тотал). Для нормализации гемодинамики и микроциркуляции принимались вазоактивные препараты: парентерально цитофлавин (в/в капельно), пикамилон (парабульбарно и внутримышечно), а также мелдонииум (в/в вазопро 5%). С целью предотвращения прогрессирования атеросклеротического поражения сосудов, в том числе участвующих в кровоснабжении зрительного нерва, назначались на длительное время статины. Нами использовался препарат аторвакор 20,0. Проводимая терапия согласовывалась с терапевтом и невропатологом. Учитывались данные лабораторных исследований, особенно показатели коагулограммы, биохимических исследований, липидного обмена.

Обследования пациентов проводились до лечения, после окончания курса, спустя 6 месяцев. Об эффективности проводимой терапии у больных свидетельствовало улучшение зрительных функций. Так, повышение остроты зрения на 0,05 и более, уменьшение центральных относительных скотом более чем на 8-10° расценивалось как положительный результат лечения.

---

Длительный прием аторвастатина (аторвакора 20,0) способствовал снижению повышенного уровня холестерина, снижению уровня С-реактивного белка, уменьшению продукции провоспалительных цитокинов.

**Выводы.** 1. Предложенный метод лечения больных с артериосклеротическими формами ХСОН заключается в комплексной терапии с включением в схему лечения статинов (аторвакора 20,0). 2. Для сохранения зрительных функций у больных необходимы регулярные курсы поддерживающей терапии.

### **Statins in the treatment of patients with chronic vascular optic neuropathy**

*Goncharova N. A., Pastukh I. V., Martynovskaya L. V., Pidhrushna V. V.*

*Kharkiv Medical Academy of Postgraduate Education (Kharkiv, Ukraine)*

To improve visual functions in patients with chronic vascular optical neuropathies, the regular therapy with the inclusion of the statins in the treatment is required.

### **Особенности васкулитов зрительного нерва**

*Гончарова Н. А., Пастух И. В., Мартыновская Л. В.*

*Харьковская медицинская академия последипломного образования (Харьков, Украина)*

**Актуальность.** Особой формой поражения зрительного нерва (ЗН) являются васкулиты.

**Цель работы:** изучить клинические особенности васкулитов зрительного нерва.

**Материал и методы.** Под клиническим наблюдением находилось 20 пациентов (20 глаз), у которых были диагностированы васкулиты зрительного нерва. Данная патология составила 1.9% среди всех заболеваний зрительного нерва, диагностированных в ХГКБ №14 им. проф. Гиршмана Л. Л.

Возраст пациентов составил от 20 до 40 лет, преимущественно 24-32 года – 14 человек. Всем пациентам проводились стандартные офтальмологические исследования, включающие визометрию, тонометрию, периметрию по Humphrey, кампиметрию, биомикроскопию, офтальмоскопию в прямом и обратном виде. А также ОКТ ДЗН, УЗ-исследования глазного яблока, при необходимости ФАГ. Обязательными были клинические и биохимические исследования крови.

**Результаты.** У всех 20 пациентов отмечалось острое быстрое развитие заболевания после перенесенного гриппа, ОРЗ. Этиология заболевания: вирусная диагностирована у 7 человек, ЛОР-патология – у 4 человек, аллергические заболевания – у 9 человек. Особенностью данной патологии являлось отсутствие сопутствующих сердечно-сосудистых заболеваний и молодой возраст пациентов. Васкулиты ЗН многими авторами рассматриваются, как токсико-аллергическая реакция сосудов преламинарной и ретроламинарной зоны ДЗН.

У 15 человек (15 глаз) (80%) диагностировали васкулит ЗН I типа. Характеризовался процесс односторонностью поражения, жалобами на незначительное снижение зрения, затуманивание. Острота зрения оставалась высокой (в пределах 0.7-0.8), в поле зрения выявлялись центральные скотомы, секторообразные выпадения, расширения границ слепого пятна. Офтальмоскопически обнаруживался выраженный отек ДЗН без ишемии, смазанность его границ, выстояние в стекловидное тело, расширение ретинальных вен, мелкие геморрагии на ДЗН и перипапиллярно. У некоторых пациентов определялся выпот в задние отделы стекловидного тела. Данные подтвердились и при УЗ-исследовании и на ОСТ ДЗН.

У 4 больных (20%) (4 глаза) были жалобы на более значительное снижение зрения, дискомфорт при взгляде и вдаль и вблизи. Острота зрения не превышала 0.4. В поле зрения отмечались центральные скотомы, сочетающиеся с выпадениями в нижних или верхних отделах. Данная патология рассматривалась как васкулит ЗН II типа – флебит ЦВС, который проявлялся более выраженным геморрагическим ретинальным синдромом – кровоизлияниями в виде пламени возле отечного, проминирующего и гиперемированного ДЗН, перипапиллярно расположенными экссудатами, незначительным отеком сетчатки в макулярной зоне. На периферии глазного дна патологии не обнаружено, что является особенностью васкулита ЗН II типа. При проведении ФАГ у пациентов отмечалась повышенная проницаемость венул, экстравазальное окрашивание сетчатки флюоресцеином.

**Выводы.** 1. Васкулит ЗН характеризуется односторонним поражением у лиц молодого возраста. 2. Диагностируются две клинические формы васкулитов ЗН.

### **Characteristics of vasculitis of the optic nerve**

*Goncharova N. A., Pastukh I. V., Martynovskaya L. V.*

*Kharkiv Medical Academy of Postgraduate Education (Kharkiv, Ukraine)*

Characteristics of clinical manifestations and treatment of vasculitis of the optic nerve in 20 patients depending on the type of the disease were investigated.

---

## Досвід лікування хронічного постопераційного рецидивуючого ендодфальміту на псевдофакічних очах

**Горячев Д. С., Діогенова М. А., Павлів Р. О., Павлів О. Б.**

*Львівська обласна клінічна лікарня (Львів, Україна)*

**Актуальність.** Хронічний постопераційний рецидивуючий ендодфальміт (ХПРЕ) – це важке ускладнення офтальмохірургії, що може призвести як до функціональної, так і анатомічної загибелі ока. Джерелом бактеріальної інфекції є контамінація рани і внутрішніх відділів ока в операційному чи післяопераційному періоді. Бактерії з низькою вірулентністю проникають в капсулярний мішок та провокують в'ялопротікаючий хронічний рецидивуючий запальний процес. Частота розвитку ХПРЕ - 5 випадків на 10000 імплантацій. Від 70 до 95% випадків хронічного постопераційного ендодфальміту викликані грампозитивною мікрофлорою (Endophthalmitis Vitrectomy Study), серед часто виявлених - *Propionibacterium acnes*, види *Corynebacterium*, *S. Epidermidis*, гриби (ESCRS). Але системна антибіотикотерапія, як правило, не дає ефективних результатів.

**Мета.** Продемонструвати власний досвід в лікуванні хронічного постопераційного рецидивуючого ендодфальміту на псевдофакічних очах.

**Матеріал та методи.** В дослідження було включено 6 пацієнтів (3 чоловіків, 3 жінки), у віці від 58 до 76 років, яким в період 2014-2016 р. проведено факоемulsифікацію катаракти з імплантацією інтраокулярної лінзи (ФЕК+ІОЛ). Двом пацієнтам було імплантовано AcrySof SA60AT, одному Acreeos Adapt, трьом ІОЛ US Optics. Операції та ранній післяопераційний період проходили без видимих патологічних відхилень. На момент виписки гострота зору у пацієнтів становила 0,8-1.0. Через 1-2 місяці після хірургії катаракти почали проявлятися ознаки увеїту, що характеризувалися ін'єкцією різного ступеня, набряком рогівки з преципітатами та десцеметитом, фібринними плівками на ІОЛ, вітреотом, в двох випадках гіпопіоном. Гострота зору знизилась до 0,02 і нижче. Пацієнтам було встановлено діагноз: хронічний постопераційний рецидивуючий ендодфальміт.

**Результати.** Після встановлення діагнозу усім пацієнтам було введено Ванкоміцин інтравітреально 1 мг (0,1 мл), системно кларитроміцин 500 мг 2 рази в день, моксифлоксацин 400 мг в день, метронідазол 250 гр 3 р/д. З першої доби лікування спостерігалась позитивна динаміка з подальшим зменшенням запальної реакції та підвищенням гостроти зору. Протягом наступних 2-4 тижнів у всіх пацієнтів відмічались рецидиви запальної реакції (у одного з пацієнтів було діагностовано ексудативне відшарування сітківки). Другим етапом лікування було проведено часткову задню капсулектомію, ревізію та промивання капсулярного мішка, закрити субтотальну вітректомію (ЗСВ) (пацієнту з ексудативним відшаруванням сітківки проведено ендотампонаду силіконом), інтравітреальне введення Цефазидима 2 мг (0,1 мл). У 3 пацієнтів була досягнута повна ремісія (включаючи пацієнта з ЕВС) зорові функції становили 0,05-0,3. У трьох пацієнтів на 3-5 тижнів після ЗСВ спостерігався рецидив хронічного ендодфальміту, що проявлявся зниженням зору, помірною ін'єкцією очного яблука, набряком рогівки, гіпопіоном, фібринними нитками в передній камері та капсулі кришталика, опалесценцією в порожнині скловидного тіла, у двох випадках з ексудативним відшаруванням сітківки. Прийнято рішення про проведення видалення капсулярного мішка, експлантацію ІОЛ + ендотампонаду вітреальної порожнини силіконовою олією пацієнтам з відшаруванням сітківки. Після проведення даного оперативного втручання запальний процес було куповано. На момент виписки зорові функції пацієнтів становили з корекцією 0,04-0,2, що обумовлено станом сітківки та зорового нерва.

**Висновки.** Консервативна терапія при хронічному постопераційному рецидивуючому ендодфальміті являється тимчасовою або ж не ефективною. Єдиним ефективним методом лікування є комплекс хірургічних заходів, що включає вітректомію, повну капсулектомію з експлантацією ІОЛ, інтравітреальне введення антибактеріальних препаратів.

## The experience of treating chronic postoperative recurrent endophthalmitis on the pseudophakic eyes

**Goriachev D. S., Diohenova M. A., Pavliv R. O., Pavliv O. B.**

*Lviv Regional Clinical Hospital (Lviv, Ukraine)*

Chronic postoperative recurrent endophthalmitis is a severe complication after ocular surgery, which can lead to functional and anatomical destruction of the eye. Therapeutic treatment is temporary or not effective. The only effective treatment is surgical complex of measures, including vitrectomy, full capsulotomy, IOL explantation, and intravitreal antibacterial injections.

---

## Качество жизни пациентов с возрастной дегенерацией макулы после лазерной стимуляции сетчатки и нутриентной терапии

*Гузун О. В., Король А. Р.*

*ГУ «Институт глазных болезней и тканевой терапии им. В.П. Филатова НАМН Украины» (Одесса, Украина)*

**Актуальность.** Исследование психологической составляющей качества жизни (КЖ) у пациентов с возрастной макулопатией (ВМП) и возрастной дегенерацией макулы (ВДМ), по данным зарубежных авторов, выявило развитие тревоги и депрессии на фоне ухудшения зрительных функций, что существенно снижало КЖ данных пациентов.

**Цель работы.** Оценить изменение качества жизни пациентов с возрастной макулопатией и возрастной дегенерацией макулы после применения курса лазерной стимуляции и нутриентной терапии в течение 6 месяцев.

**Материал и методы.** Обследовані 34 пациента (42 глаза) с возрастной макулопатией и сухой формой ВДМ. Среди обследуемых мужчин – 16 (47%), в возрасте от 47 до 76 лет. Наибольший процент случаев заболевания был отмечен в возрастной группе до 65 лет. Всем пациентам была проведена лазерстимуляция (ЛС) сетчатки с использованием диодного лазера (10 ежедневных сеансов выполнялись на полупроводниковом лазерном приборе CM-4.3,  $\lambda=650$  нм,  $W=0,4$  мВт/см<sup>2</sup>, экспозиция 300 с) с дальнейшим назначением в течение 6 месяцев Нутроф®Тотал по 1 капсуле 1 раз в день. Всем пациентам до ЛС, после и через 6 месяцев были предложены опросник NEI VFQ-25 и анкета госпитальной шкалы HADS.

**Результаты.** За 6 месяцев лечения показатель остроты зрения повысился у 30 пациентов (88%) в среднем на 33,3%. Проведенный анализ динамики степени тяжести тревоги и депрессии показал, что после ЛС степень тяжести тревоги и депрессии значимо снизилась на 18%, а через 6 месяцев на фоне применения Нутроф®Тотал анализируемый показатель снизился на 21%. Данные анализа показали, что за 6 месяцев лечения эмоциональное состояние улучшилось у 29 пациентов (85,3%) на 43,1%. По данным дисперсионного анализа, отмечено статистически значимое повышение суммарной итоговой оценки КЖ пациентов на фоне лечения ( $F=117,6$ ;  $p=0,00001$ ). После ЛС отмечалось повышение этого показателя до 70,1 балла, а через 6 месяцев приема Нутроф®Тотал выраженное на 14% - до 76,4 балла повышение показателя суммарной итоговой оценки КЖ.

**Выводы.** Установлено, что комплексное лечение путем проведения курса ЛС и применения Нутроф®Тотал оказывает положительное влияние на зрительные функции, снижает степень тревоги и депрессии, а также существенно повышает КЖ пациентов с ВМП и сухой формой ВДМ и является эффективным в отдаленном периоде (6 месяцев).

## Quality of life in patients with AMD after laser stimulation of the retina with subsequent nutrient supplementation

*Guzun O. V., Korol A. R.*

*Filatov Institute of Eye Diseases and Tissue Therapy (Odessa, Ukraine)*

34 patients (42 eyes; 16 (47%) male and 18 (53%) female; age, 47 years to 76 years with age-related maculopathy (ARM) and the dry form of age-related macular degeneration (AMD) were examined. Laser stimulation of the retina (LSR) was performed to patients (CM-4.3,  $\lambda = 650$  nm,  $W = 0,4$  mW / cm<sup>2</sup>,  $t = 300$  s, №10) and Nutrof®Total was prescribed 1 capsule per day during 6 months. The patients completed the 25-item version of the National Eye Institute Visual Function Questionnaire (NEI VFQ-25) and Hospital Anxiety and Depression Scale (HADS) at baseline, immediately after a course of LSR, and after a subsequent 6-month course of nutrient supplementation. The visual acuity index increased in 30 patients (88%) on the average by 33.3% after a 6-month course of nutrient supplementation. The HADS scores significantly decreased by 18% after a course of LSR. After a subsequent 6-month supplementation with Nutrof® Total, the HADS scores significantly decreased by 21% and the emotional state improved by 43.1% in 29 patients (85.3%). The increase of total final assessment of quality of life in patients with ARM and dry form of AMD during treatment was statistically significant ( $F = 117.6$ ;  $p = 0.00001$ ). This increase was to 70.1 scores immediately after a course of LSR, and to 76.4 scores (by 14%) after 6 months of supplementation with Nutrof® Total.

---

## Состояние нитрозирующего стресса у пациентов с хронической гликемической интоксикацией при применении комплекса антиоксидантов

*Завгородняя Н. Г., Михальчик С. В.*

*Запорожский государственный медицинский университет (Запорожье, Украина)*

**Актуальность.** Рост и распространенность ишемических поражений головного мозга среди населения во всем мире продолжает неуклонно расти, несмотря на прогресс современной нейрофармакологии. В условиях общей гипергликемии организма происходит истощение и срыв системы антиоксидантной защиты организма. Экспериментальные данные свидетельствуют о важной роли свободных радикалов, цитокинов, гормонов, АФК,

---

дериватов NO, окисленных тиолов, продуктов окислительной модификации белков и нуклеиновых кислот в запуске программы, ведущей в конечном итоге к гибели нейрона. В сложившихся условиях становится важным поддержание системы антиоксидантной защиты на должном уровне. В этой связи изучение и применение структурных аналогов и модуляторов эндогенной нейропротекции является перспективным.

**Целью** настоящей работы является повышение эффективности лечения больных сахарным диабетом, путем включения различных видов антиоксидантной защиты в комплексную терапию больных непролиферативной ДР (НДР).

**Материал и методы.** Обследовано 102 пациента с СД II типа с диабетической ретинопатией (возраст от 53 до 80 лет, в среднем  $65 \pm 1,5$  лет). Всем больным в лечение был включен тиольный антиоксидант в/в и комплекс каротиноидов. Офтальмологические обследования включали компьютерную периметрию, фосфен-тест (показатель критической частоты исчезновения мельканий по фосфену – КЧСМ, порог электрической чувствительности по фосфену - ПЭЧФ), оптическую когерентную томографию. Для оценки состояния нитроксидазной системы определяли активность NOS, уровень нитритов и нитротирозина в сыворотке крови. Результаты исследования обработаны с применением статистического пакета лицензионной программы «STATISTICA for Windows 6.1», «SPSS 16.0», «Microsoft Excel 2003». Достоверность отличий между экспериментальными группами определяли по критерию Уитни-Манна.

**Результаты.** До лечения острота зрения была снижена в среднем до  $(0,61 \pm 0,03)$  единиц (ед.) ( $p < 0,05$ ), КЧСМ снижен до  $29,4 \pm 1,2$  Гц ( $p < 0,05$ ) и порог электрической чувствительности по фосфену ПЭЧФ увеличен до  $148 \pm 0,7$  мкА ( $p < 0,05$ ). После лечения было обнаружено достоверное повышение некорригированной остроты зрения у 93% больных на 0,25 ед, корригированной остроты зрения, увеличение общей лабильности сетчатки в среднем на 8-16 Гц, уровень ПЭЧФ снизился до 87 мкА ( $p < 0,05$ ), повысилась общая светочувствительность сетчатки в среднем на 18 Дб.

Курсовое введение тиольных антиоксидантов оказывало наиболее значимое воздействие на показатели системы NO и нитрозирующего стресса. Так, снижалось содержание NOS на 54,0%, нитритов на 46,5%, нитротирозина на 61,3%. Подобный эффект связан с наличием 3-метил-1,2,4-триазолил-5-тиоацетата, который является специфическим сквенджером цитотоксических дериватов NO и тормозит гиперпродукцию АФК биоэнергетическими системами митохондрий.

В течение месяца после приема препарата выявлено улучшение показателей липидограммы крови.

**Выводы.** 1. Курсовое введение тиольных антиоксидантов на примере тиоцетама и каротиноидов (Мультикаренол, Оптикс-Форте) приводило к повышению офтальмологических функций разной степени выраженности, нормализации нитроксидазной системы и торможению нитрозирующего стресса, что выражалось в снижении активности NOS, снижении гиперпродукции NO и нитротирозина. 2. Экспериментальные данные являются обоснованием для применения тиольных антиоксидантов и каротиноидов в качестве нейропротекторов в комплексной терапии сахарного диабета.

## **Nitrosative stress in patients with chronic glycemc intoxication in applying antioxidant complex**

*Zavgorodnyaya N. G., Mikhalechik S. V.*

*Zaporozhye State Medical University (Zaporozhye, Ukraine)*

Course introduction of thiol antioxidants and carotenoids led to an increase in ocular function in varying degrees, as well as to normalization of nitroergic system and braking nitrosating stress. Experimental data are the justification for the use of thiol antioxidants and carotenoids as a neuroprotective agent in the treatment of diabetes.

## **Состояние экстракраниальных артерий у пациентов с первично-хроническим ишемическим поражением зрительного нерва**

*Завгородняя Н. Г., Безденежная О. А., Безденежный С. В.*

*ГЗ «ЗМАПО МЗ Украины», клиника современной офтальмологии ООО «ВИЗУС»  
(Запорожье, Украина)*

**Актуальность.** Наиболее частой причиной развития ишемического поражения органа зрения является патология экстракраниальных артерий. Изучение особенностей поражения данных сосудов при глазном ишемическом синдроме предоставляет возможность ранней диагностики и получения дополнительной диагностической информации при системных сердечно-сосудистых заболеваниях.

**Цель.** Изучить состояние экстракраниальных артерий у пациентов с первично-хроническим ишемическим поражением зрительного нерва.

**Материал и методы.** Выполнено ультразвуковое триплексное сканирование сонных и позвоночных артерий у 109 пациентов с хронической ишемической оптической нейропатией (ХИОН) с оценкой направления хода, степени стенозирования сосудов, характера атеросклеротической бляшки, а также гемодинамических характеристик кровотока, включая количественные и качественные показатели.



---

**Результаты.** В 68% случаев наблюдалось сочетанное поражение сонных и позвоночных артерий, а при изолированном поражении патологический процесс чаще носил двусторонний характер. У 55% пациентов определялось сочетание различных по этиологии патологических процессов, например, атеросклеротическое поражение и патологическая извитость или патологическая извитость и гипоплазия. Среди пациентов с ХИОН, имеющих атеросклеротическое поражение сонных артерий, преобладали малые и средние степени стенозов, а по структуре определялись бляшки преимущественно III (47%), IV (29%) и V (18%) типов с ровной поверхностью (89%). У всех пациентов определялось статистически значимое снижение пиковой систолической, конечной и средней скоростей кровотока (в среднем на 21%, 37% и 26% соответственно), а также повышение индекса резистентности и пульсационного индекса (в среднем на 14% и 19%, соответственно).

**Выводы.** В патогенезе ХИОН большую роль играет дефицит кровоснабжения глаза, чаще развивающийся на фоне сочетанного поражения сонных и позвоночных артерий различными по этиологии патологическими процессами.

### **Extracranial artery status in patients with primary chronic ischemic lesions of the optic nerve**

*Zavgorodnyaya N. G., Bezdenezhnaya O. A., Bezdenezhnyy S. V.*

*Zaporozhye Medical Academy of Postgraduate Education, Modern ophthalmology clinic "VIZUS" (Zaporozhye, Ukraine)*

Ultrasound triplex scanning of the carotid and vertebral arteries in 109 patients with chronic ischemic optic neuropathy was achieved. Combined injury of both carotid and vertebral artery was in 68% of cases. Combination of different by etiology pathological processes was identified in 55% of patients. Small and medium degrees of stenosis were predominant in patients with athero-sclerosis of carotid arteries, and plaques primarily of III (47%), IV (29%) and V (18%) types by structure with a smooth sur-face (89%) were indicated. Velocity indices were reduced for all extracranial arteries.

### **Роль оптической когерентной томографии в диагностике туберкулезных хориоретинитов. Серия случаев**

*Зборовская А. В., Дорохова А. Э.*

*ГУ «Институт глазных болезней и тканевой терапии им В.П. Филатова НАМН Украины» (Одесса, Украина)*

**Актуальность.** Туберкулез – мультисистемное инфекционное заболевание, которым поражено от 19 до 43% населения земного шара. Общий объем внелегочных поражений примерно равен легочным. В структуре заболеваемости внелегочным туберкулезом удельный вес туберкулезных поражений глаз составляет 6,2–8%. Значительная доля туберкулезного поражения органа зрения выпадает на патологию заднего отдела, при этом наиболее часто поражается хориоидея. Наибольшую информативность в диагностике туберкулезных поражений представляет проба Манту. Однако в случае хориоретинитов, особенно центральной локализации, проведение ее ограничено из-за высокого риска резкого распространения воспалительного очага. Новые разработки в области оптической когерентной томографии, а именно появление режима усиленной глубины изображения (EDI-OCT) позволило значительно улучшить визуализацию сосудистой оболочки.

**Цель.** Определить возможность использования оптической когерентной томографии в режиме усиленной глубины изображения (EDI-OCT) в диагностике туберкулезных хориоретинитов.

**Материал и методы.** В исследование включено 8 пациентов, проходивших лечение в отделении воспалительных заболеваний глаз и микрохирургического лечения их последствий ГУ «ИГБ и ТТ им. В.П. Филатова НАМН Украины». У всех пациентов был установлен диагноз очаговый хориоретинит, предположительно туберкулезной этиологии. Проведение пробы Манту было возможно лишь у одного пациента. Всем пациентам дополнительно к стандартным офтальмологическим обследованиям проводилось EDI-OCT через воспалительный очаг. Исследование проведено на томографе Heidelberg OCT Spectralis.

**Результаты.** У 7 пациентов, по данным EDI-OCT, определялось выраженное утолщение сосудистой оболочки в воспалительном очаге с элевацией комплекса ПЭС-сосудистая оболочка. Также присутствовали вторичные изменения сетчатки над областью утолщения хориоидеи. Данным пациентам была назначена противотуберкулезная терапия ex juvantibus. Была достигнута положительная динамика, и пациенты были направлены в противотуберкулезные диспансеры по месту жительства для получения длительной противотуберкулезной терапии. При дальнейшем наблюдении у всех пациентов был подтвержден диагноз хориоретинита туберкулезной этиологии и отмечалось рубцевание очага на противотуберкулезной терапии. Полная ремиссия с последующей отменой терапии через 9 месяцев была у 4 пациентов. Два пациента продолжают прием терапии, динамика положительная, однако ремиссия не достигнута.

У одного пациента, по данным EDI-OCT, изменения в сосудистой оболочке были незначительны, а определялось изогиперрефлективное юкстапапиллярное массивное утолщение в нейроретине. Как известно, изолиро-

---

ванное поражение нейроретины для туберкулезных хориоретинитов крайне нехарактерно. Был продолжен поиск возможной этиологии хориоретинита, в результате чего установлен бартонеллез («болезнь кошачьей царапины»). В условиях специфической терапии был достигнут регресс воспаления и резорбция очага в короткие сроки.

**Выводы.** EDI-ОСТ может эффективно использоваться в диагностике хориоретинитов туберкулезной этиологии, либо же выступать ключевым методом обследования при невозможности проведения пробы Манту. Характерными признаками хориоретинита туберкулезной этиологии по EDI-ОСТ является: утолщение хориоидеи с элевацией комплекса ПЭС-сосудистая оболочка и вторичными изменениями сетчатки.

### **The role of optical coherence tomography in the diagnostics of tuberculous chorioretinitis. The case series**

*Zborovska O., Dorokhova O.*

*Filatov Institute of Eye Diseases and Tissue Therapy of NAMS of Ukraine (Odessa, Ukraine)*

The study included eight patients with presumed tuberculous focal chorioretinitis. Mantoux test was possible to perform only in 1 patient. All patients were examined by EDI-OCT. In 7 patients, we revealed pronounced thickening of the choroid in the inflammatory foci with the elevation of the RPE-choroid complex and secondary retinal changes over the area of choroidal thickening. In these patients, the diagnosis of ocular tuberculosis was confirmed. The improvement was achieved by receiving a specific therapy. Choroidal changes were insignificant in one case. Due to further search of the possible etiology we made diagnosis 'ocular Bartonellosis'. EDI-OCT can be effectively applied in the diagnostics of tuberculous chorioretinitis, or act as a key method of examination in cases when it is impossible to perform the Mantoux test.

### **Толщина сосудистой оболочки у пациентов с кистозным макулярным отеком при тромбозе центральной вены сетчатки, переднем и среднем увеите**

*Зборовская А. В., Пилькевич Т.С., Дорохова А.Э., Богдан Ю. М.*

*ГУ «Институт глазных болезней и тканевой терапии им. В.П. Филатова НАМН Украины» (Одесса, Украина)*

**Актуальность.** Макулярный отек (МО) развивается в 92,2% случаев при тромбозе центральной вены сетчатки (ЦВС), у 40% больных после перенесенных средних увеитов и у 25% больных после перенесенных передних увеитов. Изменения толщины сосудистой оболочки в макулярной области при увеитах и тромбозе ЦВС, осложненных кистозным макулярным отеком, на сегодняшний день в литературе описаны недостаточно.

**Цель.** Изучить толщину сосудистой оболочки в макулярной области при тромбозе ЦВС, переднем и среднем увеите у пациентов с кистозным макулярным отеком.

**Материал и методы.** Обследованы 22 пациента (22 глаза) с кистозным макулярным отеком. В первую группу вошло 11 пациентов с тромбозом ЦВС. Возраст пациентов составил от 54 до 66 лет. Вторая группа - 11 больных с передним и средним увеитом, возраст 25-39 лет. Всем больным проведено стандартное офтальмологическое обследование и оптическая когерентная томография на томографе OCT HEIDELBERG ENGINEERING в режиме EDI.

**Результаты.** Средняя толщина сосудистой оболочки в макулярной области при тромбозе ЦВС в фовеолярной области в среднем составила 223,0 мкм ( $p=0,001$ ), в экстрафовеолярной области 207,8 мкм ( $p=0,002$ ). Данные средней толщины сосудистой оболочки парного глаза в первой группе в фовеолярной области была равна 227,5 мкм ( $p=0,001$ ), в экстрафовеолярной области 210,8 мкм ( $p=0,002$ ).

Толщина хориоидеи при переднем и среднем увеите в фовеолярной области в среднем была равна 380,6 мкм ( $p=0,001$ ), в экстрафовеолярной области 360,3 мкм ( $p=0,002$ ); толщина сосудистой оболочки парного глаза во второй группе - в фовеолярной области 386,2 мкм ( $p=0,001$ ), в экстрафовеолярной области 364,5 мкм ( $p=0,002$ ). Согласно полученным данным, между парным и больным глазом достоверных различий в толщине сосудистой оболочки в макулярной области при тромбозе ЦВС, переднем и среднем увеите не наблюдается ( $p<0,05$ ).

**Вывод.** В результате проведенного нами исследования изменение толщины сосудистой оболочки в макулярной области у пациентов с перенесенным тромбозом ЦВС, передним и средним увеитом не связано с наличием макулярного отека.

### **The choroid thickness in patients with cystic macular edema in central retinal vein occlusion, anterior and intermediate uveitis**

*Zborovskaya A. V., Pilkevich T. S., Dorokhova A. E., Bogdan Yu. M.*

*Filatov Institute of Eye Diseases and Tissue Therapy (Odessa, Ukraine)*

The study included 22 patients (22 eyes) with cystic macular edema: 11 patients with central retinal vein occlusion (CRVO) and 11 patients with anterior and intermediate uveitis. All patients underwent a standard ophthalmologic

---

examination and optical coherence tomography (OCT) using OCT HEIDELBERG ENGINEERING tomograph in EDI mode. The choroid thickness in CRVO, anterior and intermediate uveitis in patients with cystic macular edema was studied. The changes in the choroid thickness in the macular area in patients with CRVO, anterior and intermediate uveitis are not associated with the presence of macular edema.

---

## **Анализ морфометрических изменений пигментного и нейроэпителия сетчатки при рецидивах центральной серозной хориоретинопатии на фоне лечения кортикостероидами**

*Карлійчук М. А., Коновалец И. В., Пинчук С. В., Барыська О. Б.*

*Кафедра офтальмологии им. Б.Л. Радзиховского Буковинского государственного медицинского университета (Черновцы, Украина)*

**Актуальность.** В связи с частой спонтанной резорбцией субретинальной жидкости в течение нескольких месяцев, прогноз относительно зрительных функций при центральной серозной хориоретинопатии (ЦСХРП) в целом благоприятный. Но рецидивы заболевания и его переход в хроническую форму могут приводить к необратимой и существенной потере зрения из-за длительного присутствия субретинальной жидкости, развития атрофии пигментного эпителия и фоторецепторов сетчатки. В нашей стране для лечения ЦСХРП все еще широко используют кортикостероиды, хотя анализ данных литературы последнего десятилетия указывает на их негативное влияние на течение и исход заболевания, а также частоту его рецидивов. Более того, новые стратегии лечения ЦСХРП направлены на уменьшение уровня стероидных гормонов в организме.

**Цель.** Изучить изменения морфометрических параметров пигментного и нейроэпителия сетчатки у больных с рецидивом ЦСХРП на фоне лечения кортикостероидами.

**Материал и методы.** Проведен ретроспективный анализ морфометрических исследований (оптическая когерентная томография макулы с помощью "RTVue-100" (Optovue, США)) 14 пациентов (14 глаз) в возрасте  $38,2 \pm 6,3$  лет (10 мужчин, 4 женщины) с рецидивом ЦСХРП, получавших системную и/или местную терапию кортикостероидами во время лечения острой формы заболевания.

**Результаты.** У 12 пациентов наблюдалась плоская отслойка нейроэпителия; у 2 больных – высокая отслойка нейро-эпителия; у 6 (42,86%) пациентов – локальная дегенерация пигментного эпителия сетчатки (ПЭС); у 3 (21,42%) больных – распространённая дегенерация ПЭС; у 4 (28,57%) пациентов – участки атрофии и гиперплазии ПЭС. Появление участков атрофии пигментного эпителия свидетельствует о его декомпенсации в результате длительного существования субретинальной жидкости. У 8 (57,14%) больных, одновременно с отслойкой нейроэпителия, отмечено наличие отслойки ПЭС (у 4 из них – куполообразной); у 6 (42,86%) больных имели место отложения депозитов под ПЭС, которые указывают на длительность существования ЦСХРП и могут быть предикторами низких зрительных функций после прилегания отслойки нейроэпителия. У 3 (21,42%) пациентов отмечено формирование вторичной хориоидальной неоваскуляризации.

Считается, что высокие уровни кортизола обуславливают дисфункцию ауторегуляции сосудов хориоидеи и чрезмерную проницаемость хориокапилляров, что может привести к хориоидальной декомпенсации и образованию субретинальной жидкости. Также описано прямое повреждение и уменьшенная регенерация уже повреждённого ПЭС под действием кортизола из-за его влияния на активность фибробластов и образование составляющих экстрацеллюлярного матрикса. Существует мнение, что кортикостероиды могут изменять полярность клеток ПЭС и таким образом нарушать ионный транспорт через клетки. Более того, кортизон вовлечён в торможение образования коллагена – основного компонента мембраны Бруха.

**Выводы.** Структурные изменения пигментного эпителия сетчатки у больных с рецидивом ЦСХРП на фоне лечения кортикостероидами свидетельствуют о развитии его декомпенсации у большинства пациентов, что позволяет проникать экссудату из хориоидеи в субретинальное пространство и поддерживать существование отслойки пигментного и нейроэпителия сетчатки способствуя таким образом переходу процесса в хроническую форму.

## **Analysis of morphometric changes of retinal pigment and neuroepithelium at relapses of central serous chorioretinopathy after treatment with corticosteroids**

*Karliychuk M. A., Konovalets I. V., Pinchuk S. V., Baryska O. B.*

*Bukovinian State Medical University (Chernivtsy, Ukraine)*

The aim of work was to study the morphometric changes of retinal pigment and neuroepithelium in patients with relapses of central serous chorioretinopathy after treatment with corticosteroids. We observed 14 patients (14 eyes) with relapse of central serous chorioretinopathy which received systemic and/or topical corticosteroids during the treatment of acute form of disease. Structural changes of retinal pigment epithelium in patients with relapse of central serous chorioretinopathy after treatment with corticosteroids show development of its decompensation in most patients, which allows exudate to penetrate from choroid into the subretinal space and support the existence of retinal pigment and neuroepithelium detachment, thus contributing to the transition of the process into a chronic form.

---

---

## **Электрофорез флоксала, индоколлира и мареполимиезла в лечении хориоретинитов различной этиологии**

**Коновалова Н. В., Серебряна Т. М.**

*ГУ «Институт глазных болезней и тканевой терапии им. В.П.Филатова НАМН Украины» (Одесса, Украина)*

**Актуальность.** Очаговые и диссеминированные хориоретиниты различной этиологии характеризуются нарушением архитектоники слоев сетчатки в области хориоретинального очага на всех стадиях воспалительного процесса. Электрофорез позволяет оказывать местное воздействие непосредственно на патологический очаг. Флоксал – относится к фторхинолонам, атом фтора блокирует ДНК-гиразу микробной клетки и препятствуют репликации возбудителя. Индоколлир (0,1% индометацин) – нестероидный противовоспалительный препарат, блокирует синтез простагландинов и купирует воспалительную реакцию. Мареполимиезл - натуральный метаболит, лечебный эффект которого обусловлен наличием комплекса органических соединений и 16 природных физиологическиактивных микроэлементов в соотношении, характерном для морской воды, не вызывал аллергических реакций и непереносимости. Электрофорез мареполимиезла, флоксала и индоколлира - больным хориоретинитами, обладает антибактериальным, противовоспалительным, метаболическим и стимулирующим действием, усиливает процессы регенерации и репарации.

**Целью** нашего исследования - изучение состояния глазного дна и зрительных функций у больных хориоретинитом под влиянием электрофореза флоксала, индоколлира и мареполимиезла.

**Материал и методы.** Под нашим наблюдением находились 85 больных хориоретинитом различной этиологии. Контрольную группу составили 15 репрезентативных больных. Возраст пациентов основной группы составил  $48 \pm 3,8$  лет, из них 46 мужчин и 39 женщин. Возраст больных контрольной группы  $46 \pm 5,2$ , 7 мужчин и 8 женщин. Все пациенты основной группы получали традиционную терапию и электрофорез флоксала, индоколлира и мареполимиезла на протяжении 12 дней. Больные контрольной группы получали только традиционную терапию.

В результате проведенного исследования наблюдалась динамика остроты зрения у пациентов основной и контрольной групп, а также фиксировалось состояние глазного дна. У 67 пациентов (78,8%) произошло достоверное повышение остроты зрения на  $0,35 \pm 0,04$  ( $p < 0,02$ ). Повышение остроты зрения на  $0,2 \pm 0,03$  зафиксировано у 11 больных (12,9%), стабилизация зрительных функций без ухудшения зрительных функций наблюдалась у 7 пациентов (8,2%) ( $p < 0,02$ ). У всех больных на глазном дне не было зафиксировано появление новых очагов, отека и кровоизлияний. Резорбция отека у очагов наблюдалась у 72 больных (88,2%). Рассасывание кровоизлияний у очагов зафиксировано у 64 больных (75,2%). У больных контрольной группы повышение остроты зрения на  $0,3 \pm 0,03$  наблюдалось у 8 больных (53,3%), повышение остроты зрения на  $0,2 \pm 0,04$  зафиксировано у 3 пациентов (20,0%) и стабилизация зрительных функций – у 4 больных (26,6%).

Таким образом, использование в комплексном лечении электрофореза флоксала, индоколлира и мареполимиезла у больных хориоретинитом, независимо от этиологии, процесса способствует стабилизации зрительных функций и повышению остроты зрения у 78 (91,7%) больных, стабилизация зрительных функций наблюдалась у 7 пациентов (8,2%). За время наблюдения на глазном дне пациентов наблюдалось резорбция отека и кровоизлияний у очагов. В то же время, в контрольной группе, не получавшей физиотерапевтическое лечение, повышение остроты зрения произошло у 11 пациентов (73,3 %).

**Вывод.** Электрофорез флоксала, индоколлира и мареполимиезла хорошо переносится больными и может быть рекомендован для лечения больных хориоретинитом как в остром периоде воспаления, так и в стадии пролиферации и рубцевания.

## **Floxal, Indocollir and Marepolimiel Electrophoresis in Chorioretinitis Treatment**

*Konovalova, N. V., Serebrina T. M.*

*Filatov Institute of Eye Diseases and Tissue Therapy (Odessa, Ukraine)*

The use of Floxal, Indocollir and Marepolimiel electrophoresis in the treatment in patients with chorioretinites contributed to the stabilization of visual functions and improved visual acuity in 91.7 % of patients.

---

## **Retinopathy as a result of chromium ions intoxication (experimental)**

**Kuzenko Y. V., Kuzenko O. V., Dyomin Y. A.**

*Sumy state university, medical university; Kharkiv medical academy of postgraduate education (Sumy, Kharkiv, Ukraine)*

**Introduction.** Relationships between human eyes and metal ions take multiple forms. Neurotoxicity manifests as peripheral neuropathy, sensorineural hearing loss; ocular toxicity is presented as visual impairment. Regulation of heavy metal toxicity by the heat shock proteins (HSP90) and S100 family proteins was not investigated in eye retina. The aim of our study was to investigate S100 and HSP90 expression in retina under the influence of chromium ion.

---

**Materials and Methods.** 36 (72 eyes) male albino rats that weighed 300-325 g were evaluated for histologically and immunostainings for HSP90aa1 and S100. Rats of experimental group – 18 (36 eyes) individuals entered potassium bichromate (Sigma, USA) into drinking water in a dose of 0,02 mol/l. The rats of control group (18 individuals) drank usual drinking water. On six animals from under skilled group brought out of experiment in 20, 40 and 60 days (first second and third group) after the beginning of introduction of bichromate of potassium.

**Results.** We have note find HSP90aa1 enzymatic activity in control group. Induction of the enzymatic activity of HSP90aa1 was increased in the second group ( $89.7 \pm 3.5\%$   $P < 0.05$ ). S100 was expressed in control  $5.24 \pm 0.58\%$  and experimental groups (first group -  $5.67 \pm 0.32\%$ ,  $P > 0.05$ ; second group -  $25.72 \pm 1.54\%$   $P < 0.05$ ; third group -  $34.14 \pm 2.54\%$ ,  $P < 0.05$ ).

**Conclusion.** Our data conclude that HSP90aa1 and S100 proteins functionally interact during the regulation of retinal cells under the influence of chromium ion. Chromium is toxic heavy metal that has led to retinal edema. It plays a major role in retinopathy development. The potential of Chromium ion toxicity and its possible role in causing diseases of retina requires further study.

## **Перспективность изучения энтезита глазного яблока в учете диагностических критериев и выявления необходимых элементов при заболеваниях соединительной ткани**

**Миرونюк Е. М.**

*Университетская клиника № 1 (Одесса, Украина)*

Ревматические заболевания достаточно распространены и имеют тенденцию к росту; к ним относят поражение соединительной ткани (СТ). СТ представлена кожей, плотноформленным видом (сухожильно-мышечным аппаратом, хрящевой и костной тканью), а также специфическим видом (синовиальные и серозные оболочки, базальные мембраны сосудов, эндотелий сосудов, жировая ткань). Нарушения воспалительного, дегенеративно-дистрофического (дисметаболического) характера СТ в организме человека могут давать полисиндромальную картину. Дисбаланс в клеточном и межклеточном матриксе может проявиться различными болевыми, отечными, функциональными изменениями, возможно, уменьшением плотности и силы соединительно-тканых структур. При этом часты жалобы на боли в одном либо обоих глазах, различного характера и интенсивности. Трудно определить ее локализацию. Чаще наблюдается у пациентов, страдающих спондилоартритами и ревматическими полиартритами. наличие этих проявлений определило поиск настоящего исследования.

Клиническая характеристика изменений при коллагенозах, сосудистых нарушениях, посттравматических состояниях, предваряющих либо индуцирующих развитие нарушений СТ, хорошо представлен в литературе, и чаще являет собой констатацию факта заболевания. Офтальмологический осмотр крайне важен и необходим в плане выявления скрыто протекающих начальных продромальных элементов, т.к. появление первых симптомов поражения глаз во времени может опережать ведущие признаки системного заболевания.

Сложные взаимоотношения мышечно-фасциального параорбитального комплекса глаза и болевой синдром позволяют предположить наличие энтезита. Энтезит – воспаление в месте прикрепления сухожилий, связок, фасций к костям, чаще в месте апофизов, бугристых, мышечков, отростков. Появление их связано с чрезмерной физической нагрузкой, травмой либо воспалительным процессом. К примеру, при тиреотоксикозе, миопической болезни, длительных спазмах аккомодации, повреждающих мышечно-фасциальный аппарат глаза.

В исследовании приняли участие 47 человек, в возрасте от 16 до 68 лет; 23 – мужч, 22 – женщ. 70% обследованных, страдают реактивным артритом, 12% – анкилозирующим спондилоартритом, артропатии реактивного характера -15%, из них 63% - предъявляли жалобы на боль за глазом разной степени интенсивности в течение 3-7 лет до начала вспышки заболевания.

Возник вопрос, возможно ли включение энтезита - параорбитального комплекса - в алгоритм диагностики при заболевании соединительной ткани. Для подтверждения наличия данного энтезита необходим поиск доступных методов исследования. МРТ как наиболее показательный метод достаточно четко проводит визуализацию экстраокулярных мышц, отмечает изменения в сухожильной их части, но дорогостоящий. В норме УЗИ-диагностика определяет мышечное брюшко, эхогенность, окружающую клетчатку, элементы его утолщения, но полной картины нет.

Таким образом, УЗИ и МРТ, возможно имеют место в оценке состояния энтезита (сравнение толщины сухожильного кольца (с учетом возраста и активности энтезита), поиск и заинтересованность аквапоринов.

Выявление процесса активности энтезита и диагностика стадии его определяют тактику наблюдения и лечения пациента.

---

## Prospects of studying enthesitis of the eyeball when considering diagnostic criteria and revealing necessary elements in connective tissue diseases

*Myroniuk E.M.*

*University Clinic No1 (Odessa, Ukraine)*

Revealing the process of enthesitis activity and diagnostics of the stage determine the tactic of patient's observation and treatment. Ultrasound tests and magnetic resonance tomography are used for assessment of the state of enthesitis (comparison of tendinous ring (age-respected) and the activity of enthesitis).

---

## Характер ультраструктурных изменений в хориоидее и пигментном эпителии сетчатки глаз крыс, вызванных острым отравлением метанолом

*Молчанюк Н. И., Чернеженко К. А.*

*ГУ "Институт глазных болезней и тканевой терапии им. В.П. Филатова НАМН Украины" (Одесса, Украина)*

**Актуальность.** Увеличение встречаемости случаев отравлений низкокачественными алкогольными напитками, в состав которых нередко входит высокотоксичный одноатомный спирт – метанол, ставит перед исследователями задачу изучения механизма его токсического действия на органы и системы организма. По клиническим и экспериментальным данным, метанол первично поражает зрительный нерв, сетчатку и ткани головного мозга. Однако до настоящего времени нет четкого представления о механизмах токсического действия метанола на ультраструктуру хориоидеи и пигментного эпителия сетчатки (ПЭС) глаза.

**Цель.** Изучение ультраструктуры элементов хориоидеи и клеток ПЭС крыс в динамике ответной реакции на однократное внутрибрюшинное введения метанола в большой дозе.

**Материал и методы.** Работа выполнена на 26 взрослых белых крысах линии Вистар массой 250-300 г, подразделенных на 2 группы. I группа – опытная, в которой крысам внутрибрюшинно однократно вводили метанол в дозе 7,0 г/кг массы тела. II группа – контрольные животные, которым вводили физиологический раствор в эквивалентном объеме. Эвтаназия животных осуществлялась согласно требованиям Европейской конвенции (Страсбург, 1986). Исследовалась ультраструктура элементов Х и ПЭС через 40 мин., 1 час 10 мин., 1, 3, 7, 14 суток и 1 месяц после введения метанола. Изучались и фотографировались объекты в электронном микроскопе ПЭМ-100-01.

**Результаты.** Через 40 мин. и 1 час 10 мин. в эндотелиальных клетках (ЭК) как хориокапилляров (ХК), так и сосудов среднего и крупного калибра ультраструктура не отличалась от таковой контрольной группы. Лишь в просвете ХК и сосудов всех калибров содержимое отличалось повышенной электронной плотностью. В цитоплазме клеток ПЭС определялось увеличенное количество митохондрий и несколько разреженное расположение элементов гладкой эндоплазматической сети (ГЭС).

В период от 1 до 14 суток в хориоидее выявлялась гидропическая дегенерация ЭК как в ХК, так и в сосудах большого калибра, а также отек ее межклеточной ткани. На истонченных участках цитоплазмы ЭК ХК наблюдалось уменьшенное число фенестр. Содержимое просвета ХК и всех сосудов имело большую электронную плотность, чем в предыдущие сроки. В клетках ПЭС патологические изменения проявлялись деструкцией крист митохондрий, значительным разрушением канальцев ГЭС и других органелл. Отмечалась также сглаженность базальных мембран и очаговое разрушение микроворсинок.

Спустя месяц в исследуемых структурах преобладали признаки компенсаторно-восстановительного характера, что проявлялось значительным снижением отека как в ЭК, так и в межклеточной ткани хориоидеи. Содержимое просвета сосудов стало меньшей электронной плотности, чем в предыдущие сроки, а в ЭК хориоидеи и в клетках ПЭС выявлялись признаки активации их белоксинтезирующей и энергообразующей функций. В клетках ПЭС восстанавливалась также мембрана и органоиды, обеспечивающие насосную функцию и процессы фагоцитоза. Однако альтеративные изменения в изучаемых тканях еще сохранялись, но были менее выраженными.

**Вывод.** Метанол в дозе 7.0 г/кг массы тела в наибольшей степени вызывает структурно-функциональные изменения в хориоидее и в клетках ПЭС в период от 1 до 14 суток наблюдения. В ЭК хориоидеи и в клетках ПЭС происходит деструкция цитоплазматических органелл и нарушение структуры плазматических мембран, что может привести к прекращению синтетических процессов, к нарушению транспорта веществ из ХК в клетки ПЭС, к блокированию процесса фагоцитоза. Спустя месяц в этих клетках преобладают явления компенсаторно-восстановительного характера, проявляющиеся в увеличении количества внутриклеточных органелл и в восстановлении ультраструктуры их плазматических мембран.

---

## Character of ultrastructural changes in rat's choroid and retinal pigment epithelium associated with methanol injection

*Molchanyuk N. I., Chernezhenko K. A.*

*SI "Filatov Institute of Eye Diseases and Tissue Therapy of NAMS of Ukraine" (Odessa, Ukraine)*

Electron-microscopically, we studied the choroid and cells of retinal pigment epithelium (RPE) in eyes of white rats at time points of 40 minutes, 1 hour 10 min, 1, 3, 7, 14 days and 1 month after single injection of methanol (dose of 7.0 g/ kg (intraperitoneal). The methanol (indicated dose) was shown to cause structural and functional changes in the RPE cells and choroid in the period from 1 to 14 days of observation. There is destruction of cytoplasmic organelles and plasma membrane structures in the endothelial cells of choroid and RPE cells, which can result in the interruption of synthetic processes, the disruption of the transport of substances from choroid capillaries to the RPE cells and the blocking of phagocytosis. Phenomenon of the compensatory and restorative nature, manifesting in an increase in the number of intracellular organelles and in a restoration of the ultrastructure of their plasma membranes, is observed in 1 month.

## Вплив лікування на венозний кровоток ока й орбіти при алкогольній токсичній нейроретинопатії

*Недзвецька О. В., Петрушенко Д. О.<sup>1</sup>, Грицай Л. В.<sup>1</sup>*

*Харківська медична академія післядипломної освіти (Харків, Україна)*

*КЗ Сумська обласна клінічна лікарня<sup>1</sup> (Суми, Україна)*

**Актуальність.** Доведена значна роль декомпенсації венозного відтоку в оці та орбіті в прогресуванні зниження зорових функцій при алкогольній токсичній нейроретинопатії (АТН). Доплерографічні зміни венозної гемодинаміки ока й орбіти під впливом лікування раніше не вивчалися.

**Мета.** Дослідити зміни доплерографічних параметрів венозної гемодинаміки ока й орбіти під впливом комбінованої детоксикаційної терапії з застосуванням поліоксидонію.

**Матеріал і методи.** Обстежено 140 чоловіків з АТН. Група 1 (77 хворих) отримувала традиційне лікування. Група 2 (63 хворих) отримувала додатково комбіновану детоксикаційну терапію (КДТ) – поліоксидоній внутрішньовенно краплинно та шляхом ендоназального електрофорезу в добовій дозі 6 мг через день у кількості 5. Хворі були розділені на підгрупи: А – стадія гіперемії, В – стадія набухання, С – стадія дистрофії. Контрольна група – 30 осіб. До лікування, після лікування та через 1 місяць після лікування проводили доплерографію верхньої орбітальної вени (ВОВ) та центральної вени сітківки (ЦВС) за допомогою ультразвукового приладу Toshiba "Aplio" (Японія). Статистична обробка – за допомогою програми "SPSS 15.0 for Windows".

**Результати.** До лікування на всіх стадіях АТН спостерігалось достовірне підвищення PI та RI вен. На стадії гіперемії спостерігалось підвищення швидкісних показників кровотоку по ВОВ та ЦВС. На стадії набухання – зниження швидкісних показників кровотоку вен порівняно з контрольною групою. На стадії дистрофії – поява ознак артеріо-венозного шунтування у вигляді підвищення Vmax вен при майже стабільних значеннях Vmed та Vmin. Після лікування спостерігалось покращення гемодинамічних показників венозного кровотоку в оці та орбіті незалежно від схеми лікування. При цьому на всіх стадіях доплерографічні показники хворих, що додатково отримували КДТ, мали достовірні переваги. На стадії гіперемії знижувалися всі підвищені показники венозного відтоку як при лікуванні з КДТ, так і без. На стадії набухання достовірно збільшилися швидкісні показники венозного кровотоку та знизилася PI та RI ВОВ як на фоні традиційної терапії (на 7,14% та 9,09%, відповідно), так і при КДТ (на 15,0% та 8,7%, відповідно). Але в підгрупі, що отримувала традиційне лікування, у ЦВС підвищилися PI (на 20,51%) та RI (на 18,75%). На стадії дистрофії у підгрупі, що отримувала КДТ, спостерігалось підвищення всіх швидкісних показників венозного відтоку, тоді як у підгрупі, що отримувала традиційне лікування, підвищувалася головним чином Vmax (на 16,72% у ВОВ та на 10,41% у ЦВС), тобто лише підсилювався шунтуючий кровоток. Через 1 місяць після лікування на стадіях набухання та дистрофії АТН в підгрупах, що отримували традиційне лікування, відмічалось погіршення досліджуваних гемодинамічних параметрів: на стадії набухання – підвищення Vmax у ЦВС на 8,24%, що, можливо, вказувало на формування АВШ; на стадії дистрофії – підвищення Vmax у ВОВ на 8,7%. Натомість у підгрупах, що отримували лікування з КДТ, на всіх стадіях АТН через 1 місяць після лікування спостерігалось достовірне зниження PI та RI вен порівняно зі значеннями одразу після лікування.

**Висновки.** Додавання до традиційної терапії АТН комбінованої детоксикаційної терапії у вигляді введення поліоксидонію за запропонованою методикою дозволило підвищити ефективність щодо покращення гемодинаміки вен ока й орбіти на всіх стадіях АТН. Через 1 місяць після завершення лікування в групі, що отримувала тільки традиційне лікування, спостерігалось погіршення показників доплерографії досліджених вен, а в групі, що додатково отримувала КДТ, спостерігали подальше покращення цих показників. При цьому вираженість та прояви як погіршення, так і покращення залежали від стадії АТН.

---

## The influence of treatment on the venous blood flow of the eye and orbit in alcoholic toxic neuroretinopathy

Nedzvetska O.V., Petrushenko D.O.1, Grytsay L.V.1

Kharkiv Medical Academy of Postgraduate Education (Kharkiv, Ukraine)

CA Sumy Regional Clinical Hospital (Sumy, Ukraine)<sup>1</sup>

The results of the Doppler blood flow examination of the superior orbital vein and central retinal vein of 140 patients at different stages of alcoholic toxic neuroretinopathy (ATN) before treatment, after treatment and in 1 month after treatment are represented. The patterns of venous hemodynamics at various stages of ATN are distinguished. The additional combined detoxification therapy using polyoxidonium (the patent of Ukraine № UA 71921u) was proved to have advantages compared with the traditional regimen at all stages of ATN according to hemodynamic indexes of the eye and orbit veins.

## Частота та особливості деяких змін переднього відрізка ока у пацієнтів хворих на ревматоїдний артрит

Павлюченко А.К.

Національний медичний університет ім. О. О. Богомольця (Київ, Україна)

**Актуальність.** Враховуючи рівень захворюваності, негативний вплив на працездатність хворих, важкість ранньої діагностики та необхідність своєчасного лікування, ревматоїдний артрит є однією з найбільш актуальних проблем в галузі медицини. Розповсюдженість ревматоїдного артриту складає 1-3% населення. Патологія органа зору при запальних захворюваннях суглобів є актуальною та вкрай складною ревматологічною та офтальмологічною медичною проблемою. За думкою багатьох авторів, ураження органа зору може бути першою ознакою початкової стадії артриту ще до суглобового дебюту захворювання.

**Мета дослідження.** Вивчити частоту та особливості деяких змін переднього відрізка ока у пацієнтів, хворих на ревматоїдний артрит.

**Матеріал та методи.** Під нашим наглядом знаходилась 171 людина хвора на ревматоїдний артрит (43 чоловіки та 128 жінок). Вік пацієнтів склав 45,4±15 років. Тривалість захворювання була 9,3±8,1 років.

Всім пацієнтам виконували загальноклінічні обстеження, а також дослідження які дозволяють уточнити етіологію процесу (клініко-лабораторні, імунологічні, рентгенологічні та ультразвукові дослідження). Оцінювали рентгенологічні остеоасоційовані індекси Барнетта-Нордіна, Рохліна, дисковості та вогнутості.

Всім хворим виконували візометрію, автокераторефрактометрію, пневмотонометрію, периметрію, біомікроскопію та офтальмоскопію. Статистична обробка виконувалась за допомогою комп'ютерного варіаційного, кореляційного, непараметричного, одно- та багатофакторного дисперсійного аналізу. Оцінювали середні значення, стандартні відхилення та помилки, коефіцієнти кореляції, критерії дисперсії, Стьюдента, Вілкоксона-Рао, Макнемара-Фішера та достовірність статистичних показників.

**Результати дослідження.** Склерит зафіксовано у 9,9% (34 ока) випадків ревматоїдного артриту. При даній кількості пацієнтів був виявлений лише передній склерит, як з гострим, так і з уповільненим початком. На 7 очах (2,05%) склерит був узелковим, а на 27 (7,9%) – дифузним. Важкість перебігу склерита прямо пов'язана з темпами прогресування ревматоїдного артриту ( $D=7,10$ ,  $p<0,001$ ;  $r=+0,319$ ,  $p<0,001$ ), також на важкість перебігу захворювання впливають захворювання легенів ( $D=5,22$ ,  $p=0,002$ ). На підставі однофакторного дисперсійного аналізу виявлено, що на важкість перебігу склериту у пацієнтів впливає також вираженість остеокістоза ( $D=2,74$ ,  $p=0,044$ ). За даними проведеного непараметричного аналізу Макнемара-Фішера встановлено, що частота склерита при вісцеральній формі ревматоїдного артриту в 2,1 рази перевищує аналогічну у інших пацієнтів ( $\chi^2=5,67$ ,  $p=0,017$ ).

Увеїт зафіксовано у 12,9% (44 ока) випадків ревматоїдного артриту. У 45% випадків увеїт діагностовано під час дебюту захворювання або протягом першого року. Гостра форма увеїту спостерігалась у 31% випадків серед хворих на увеїт при ревматоїдному артриті. Згідно даних статистичного аналізу ANOVA, при ревматоїдному артриті на важкість перебігу увеїту впливають тривалість захворювання ( $D=7,12$ ,  $p=0,003$ ), вік пацієнтів під час дебюту захворювання ( $D=3,88$ ,  $p=0,031$ ) та ступінь кістково-деструктивних змін суглобів ( $D=4,51$ ,  $p=0,019$ ). Згідно з даних однофакторного дисперсійного аналізу на вираженість увеїту достовірно впливає наявність у пацієнтів тендовагінітів ( $D=4,03$ ,  $p=0,038$ ), на клінічний варіант увеїту впливає ураження верхньощелепних суглобів ( $D=4,29$ ,  $p=0,023$ ), на поширеність запалення судинної оболонки ока – суглобовий індекс Річі ( $D=6,06$ ,  $p=0,025$ ).

**Висновки.** 1. Наші дослідження показали, що частота склерита у пацієнтів на ревматоїдний артрит становить 9,9%, увеїта 12,9%. 2. Встановлений достовірний зв'язок перебігу склериту та увеїту у пацієнтів з ревматоїдним артритом. 3. В окремих формах ревматоїдного артриту частота склерита зустрічається значно вище, що може мати прогностичну значимість, також встановлена наявна спільність зв'язків патогенетичних проявів увеїту та ревматоїдних артритів.



---

## Frequency and features of some changes anterior segment of the eye in patients with rheumatoid arthritis

*Pavlyuchenko A. K.*

*Bogomolets National Medical University (Kiev, Ukraine)*

We observed 171 patients with rheumatoid arthritis (among them, 43 men and 128 women). The age of patients was  $45.4 \pm 15$  years. The duration of disease was  $9.3 \pm 8.1$  years. The purpose was to study the incidence and characteristics of some changes in the anterior segment of the eye of patients with rheumatoid arthritis. Our research showed that the incidence of scleritis and uveitis in patients with rheumatoid arthritis was 9.9% and 12.9%, respectively. A significant correlation of the course of scleritis and uveitis in patients with rheumatoid arthritis was determined. In some forms of rheumatoid arthritis, the incidence of scleritis occurs much more frequently, which may have prognostic significance. Also, common relations of pathogenetic manifestations of uveitis and rheumatoid arthritis were determined.

---

## Отек зрительного нерва при различных формах интермедиарных увеитов

**Панченко Н. В., Храмова Т. А., Литвищенко А. В., Гончарь Е. Н., Самофалова М. Н., Фрянцева М. В., Приходько Д. О.**

*Харьковский национальный медицинский университет МЗ Украины (Харьков, Украина)*

**Актуальность.** Отек зрительного нерва является одним из грозных осложнений увеитов, приводящих к формированию частичной атрофии зрительного нерва и к снижению зрения.

Частота отека зрительного нерва при увеитах, по данным исследователей, может колебаться в пределах 28,6% - 33,3% (Chan C.K., et al., 2006; Fonollosa A. et al., 2016), а у пациентов с интермедиарными увеитами, по данным Пенькова М.А. и соавт. (1979) достигает 65%.

**Цель.** Изучение частоты и клинических особенностей отека зрительного нерва у пациентов с различными формами интермедиарных увеитов.

**Материал и методы.** Проведено обследование и лечение 48 пациентов (56 глаз) с интермедиарными увеитами. В исследование были включены пациенты с отсутствием грубых помутнений в хрусталике и в стекловидном теле. Всем пациентам наряду с общепринятыми офтальмологическими обследованиями была выполнена ультразвуковая биомикроскопия на аппарате "VuMax-II" (Sonomed) датчиком с частотой 50 МГц и оптическая когерентная томография на аппарате TOPCON 3D OCT-1000.

**Результаты.** Поражение зрительного нерва в целом по группе отмечалось в 53,5 % случаев. Установлено что частота отека зрительного нерва наибольшая у пациентов с базальными интермедиарными увеитами и составляет 76,9%. При этом отек зрительного нерва диагностирован в 41,7% случаев у пациентов с пребазальными интермедиарными увеитами и в 50% - с ретробазальными интермедиарными увеитами.

Нами также проведен анализ клинических особенностей и динамики отека зрительного нерва при различных формах интермедиарных увеитов. Отмечено, что применение адалимумаба в лечении интермедиарных увеитов способствует более быстрому разрешению отека зрительного нерва.

**Вывод.** В результате проведенного исследования установлено, что частота встречаемости отека зрительного нерва у пациентов с базальными интермедиарными увеитами в 1,8 раза выше, чем у пациентов с пребазальными, и в полтора раза выше, чем у пациентов с ретробазальными интермедиарными увеитами.

Полученные данные требуют дальнейшего изучения особенностей формирования отека зрительного нерва при различных формах интермедиарных увеитов.

## The papilledema at different forms of intermediate uveitis

**Panchenko M., Khramova T., Lytvynshchenko A., Honchar O., Samofalova M., Friantseva M., Prykhodko D.**

*Kharkiv National Medical University (Kharkov, Ukraine)*

We analyzed 48 patients (56 eyes) with intermediate uveitis. The optic nerve lesion was diagnosed in 53.5% of cases. As a result of our study: the frequency occurrence of papilledema in patients with basal intermediate uveitis is higher than in patients with prebasal intermediate uveitis and retrobasal intermediate uveitis.

---

---

## Клинический случай лечения рецидивирующего кистозного макулярного отека после тромбоза ветви центральной вены сетчатки

*Пархоменко Г. Я., Манойло Т. В., Бакаев И. В.*

*Медицинский центр «Новий зір» (Киев, Украина)*

**Актуальность.** Тромбоз ретинальных вен относится к числу наиболее тяжелых и прогностически неблагоприятных сосудистых заболеваний глаз. Характерным осложнением тромбоза центральной вены сетчатки (ЦВС), в особенности ее височных ветвей, является развитие кистозного макулярного отека, который, как правило, резистентен к общепринятой терапии и при длительной персистенции приводит к стойкому снижению остроты зрения. Одним из перспективных направлений в лечении данной патологии является использование препаратов, ингибирующих эндотелиальный фактор роста сосудов (VEGF). На сегодняшний день интравитреальное введение анти-VEGF-препарата афлиберсепт общепризнано безопасным и высокоэффективным методом лечения кистозного макулярного отека при посттромботической ретинопатии.

**Цель.** Представить клинический случай ведения пациента с кистозным макулярным отеком после тромбоза ветви ЦВС.

**Клинический случай.** Пациент Р., 58 лет. Наблюдается в офтальмологическом центре «Новый зір» с февраля 2014 с диагнозом: Миопия средней степени, сложный миопический астигматизм, посттромботическая ретинопатия, рецидивирующий кистозный макулярный отек правого глаза (исход тромбоза верхне-височной ветви ЦВС правого глаза). Миопия слабой степени, сложный миопический астигматизм левого глаза. Гипертоническая болезнь. Сахарный диабет тип II.

Острота зрения (ОЗ) при обращении: OD=0,05 с корр. 0,4-0,5; OS=0,3 с корр. 1,0, ВГД - норма на обоих глазах. Пациенту проводилась визометрия, тонометрия, оптическая когерентная томография (ОКТ). Критериями оценки состояния сетчатки по ОКТ была толщина макулярной области сетчатки. По данным ОКТ высота макулярного отека составила 635 мкм. Пациенту проводились интравитреальные введения (ИВВ) алиберсепта с интервалом 8 недель. С февраля 2014 г. по ноябрь 2017 г. (35 месяцев) было выполнено 17 ИВВ. Дозировка препарата составила 2 мг афлиберсепта (0.05 мл). ИВВ выполнялись в нижненаружном квадранте глазного яблока в условиях операционной в соответствии с общепринятой методикой.

На фоне проводимого лечения через 3 недели после первого ИВВ по данным ОКТ отмечалось уменьшение толщины сетчатки в макуле до  $297 \pm 18$  мкм, на 54% от исходной. При контрольном осмотре через 7-8 недель определялось появление кистозного отека, толщина сетчатки увеличивалась до  $347 \pm 15$  мкм, в среднем на 17% от полученной толщины после первого введения афлиберсепта, что являлось показанием для повторной ИВВ. После первых трех ИВВ острота зрения (ОЗ) правого глаза повысилась до OD=0,5 с корр. 0,9-1,0 и оставалась на этом уровне в течение всего периода наблюдения, колебаясь на 1-2 строчки при нарастании макулярного отека ближе к восьмой неделе после очередного введения афлиберсепта.

За период проведения лечения и наблюдения в 36 месяцев среднее колебание толщины сетчатки в макуле составляло 17-20%. Макулярный отек начинал появляться к 6-7 неделе после ИВВ афлиберсепта. Введение препарата позволяло убрать ОКТ, фиксируемые признаки макулярного отека и повысить ОЗ. После ИВВ в ноябре 2016 г. при контрольном осмотре через 4 недели толщина сетчатки в макулярной области составила 285 мкм. Контрольный осмотр через 8 недель после введения (в январе 2017 г.) толщина сетчатки оставалась стабильной и составила 280 мкм.

Послеоперационных осложнений в виде офтальмогипертензии или воспалительных реакций в течение периода лечения и наблюдения не было. Пациент продолжает наблюдаться.

**Выводы:** данный клинический случай демонстрирует безопасность применения ИВВ афлиберсепта (17 инъекций за 36 месяцев) и показывает возможность контроля патологических изменений в макуле на фоне посттромботической ретинопатии, что позволяет сохранять высокую ОЗ у пациента с рецидивирующим макулярным отеком. Интра- и послеоперационных осложнений на фоне большого количества ИВВ афлиберсепта не было зафиксировано.

## A case report of treatment of recurrent cystic macula edema associated with branch central retinal vein occlusion

*Parkhomenko G.Ia., Manoilo T.V., Bakaiev I.V.*

*Novyi Zir Medical Center (Kyiv, Ukraine)*

A clinical case of using intravitreal aflibercept for the treatment of recurrent cystic macular edema associated with branch central retinal vein occlusion is presented. 17 intravitreal aflibercept injections have been performed during 36-month follow-up. No intra- and post-operative complications due to a great number of intravitreal aflibercept injections were recorded. This case demonstrates that aflibercept is safe and effective to control thickness of the macula in case of recurrent macula edema.

---

---

## **Изучение влияния стволовых клеток на течение воспалительного процесса в эксперименте на модели аутоиммунного переднего увеита**

**Пасечникова Н. В., Зборовская А. В., Величко Л. Н., Насинник И. О., Богданова А. В., Дорохова А. Э.**

*ГУ «Институт глазных болезней и тканевой терапии им. В.П. Филатова НАМНУ» (Одесса, Украина)*

**Актуальность.** Проблема лечения эндогенных увеитов является актуальной ввиду высокой заболеваемости в трудоспособном возрасте. Увеиты являются причиной слепоты и слабовидения у 10-35% переболевших [С.М. Guly, Fogrester J.V., 2010, Зайнутдинова Г.Х. с соавт., 2011]. Лечение увеитов остается трудной задачей. Одним из перспективных направлений является разработка иммунопатогенетических подходов к терапии увеитов. Стволовые клетки обладают регуляторным действием, что открывает перспективы в лечении воспалительных заболеваний глаз.

**Цель.** Изучить характер иммунологических эффектов при интравитреальном введении стволовых клеток на модели аутоиммунного увеита у кроликов.

**Материал и методы.** Исследование проводилось на 16 кроликах породы Шиншилла на базе вивария ГУ «Институт ГБ и ТТ им. В.П. Филатова НАМН Украины». В процессе моделирования увеита животному проводилась общая сенсибилизация сывороткой лошадиной нормальной для бактериологических питательных сред. Сыворотка вводилась в бедро подкожно один раз в неделю в течение пяти недель. Затем вводилась разрешающая доза лошадиной сыворотки в переднюю камеру глаза.

Для проведения эксперимента животные были разделены на две группы, по восемь кроликов в каждой группе. В первой группе (опытной) через неделю после введения разрешающей дозы в переднюю камеру глаза было проведено интравитреальное введение 0,05 мл стволовых клеток (доза 100 000 клеток) вартонова студия, полученных методом эксплантов. Во второй группе (контрольной) введение стволовых клеток не проводилось. Длительность наблюдения составила 4 недели. Тяжесть увеита оценивалась по степени воспалительной реакции (гиперемия конъюнктивы, опалесценция влаги передней камеры, наличие гипопиона и экссудатов в передней камере, преципитаты, синехии), степени отека и васкуляризации роговицы. Осуществлялась биомикроскопия и фотографирование глаз кроликов. Всем животным проводились развернутые иммунологические исследования – до начала эксперимента, после введения разрешающей дозы в переднюю камеру, перед интравитреальным введением стволовых клеток, после введения стволовых клеток и перед выводом из эксперимента. Иммунологические исследования включали в себя основные параметры иммунного статуса.

**Результаты.** На второй день после введения разрешающей дозы у всех кроликов в обеих группах развился передний увеит. У животных первой и второй группы наблюдалась клиническая картина увеита тяжелой степени – смешанная инъекция, отек роговицы, преципитаты, опалесценция влаги передней камеры (феномен Тиндаля «+++»), гипопион и множественные задние синехии. Проведение офтальмоскопии не представлялось возможным из-за снижения прозрачности оптических сред глаза. Животным первой группы на фоне воспалительного процесса была произведена интравитреальная инъекция стволовых клеток. После инъекции стволовых клеток у животных первой группы было отмечено снижение воспалительного процесса (уменьшение отека роговицы, гипопион не определялся, количество преципитатов значительно уменьшилось – феномен Тиндаля «+»). Таким образом, введение стволовых клеток вызвало снижение воспалительного процесса в глазном яблоке. При этом в контрольной группе отмечалась интенсификация воспалительного процесса (смешанная инъекция, отек роговицы, преципитаты, опалесценция влаги передней камеры (феномен Тиндаля «+++»)). При иммунологическом исследовании отмечено значимое снижение содержания лейкоцитов ( $4,4 \pm 0,7$  и  $6,1 \pm 1,1$ ), количества Т-лимфоцитов ( $41,0 \pm 4,5$  % и  $59,7 \pm 6,4$  %) и Т-лимфоцитов-хелперов ( $33,3 \pm 4,2$  % и  $44,2 \pm 3,7$  %), а также значимое увеличение фагоцитарной активности нейтрофилов ( $82,1 \pm 6,3$  % и  $65,3 \pm 3,7$  %) по сравнению с контрольной группой.

**Вывод.** Проведенное экспериментальное исследование на модели аутоиммунного увеита у кроликов показало, что введение стволовых клеток оказывает противовоспалительный и иммуномодулирующий эффект.

## **Study of the effect of the stem cells on the inflammatory process in autoimmune anterior uveitis in experimental models**

*Pasychnikova N. V., Zborovskaya A. V. Velichko L. N., Nasinnik I. O., Bogdanova A. V., Dorokhova A. E.*

*SI "Filatov Institute of Eye Diseases and Tissue Therapy of the NAMS of Ukraine" (Odessa, Ukraine)*

The problem of treatment of endogenous uveitis is relevant in the view of the high incidence in working age. One promising area is the development of immunopathogenetic approaches to uveitis treatment. The purpose was to study the nature of immunological effects of stem cells intravitreal injections in the model of autoimmune uveitis in rabbits. The introduction of stem cells caused a reduction of the inflammatory process in the eye. In the control group we observed intensification of the inflammatory process (mixed injection, corneal edema, keratic precipitates, and anterior

---

chamber flare). Immunological study revealed a significant reduction of white blood cells, T-lymphocytes and T-helpers and a significant increase in phagocytic activity of neutrophils as compared with the control group. Experimental studies in models of autoimmune uveitis in rabbits showed that the introduction of stem cells had anti-inflammatory and immunomodulatory effects.

## **Функциональные изменения у пациентов с атрофиями зрительного нерва токсического генеза**

*Пастух И. В., Гончарова Н. А., Шкиль Е. А., Новакова Ф. В.*

*Харьковская медицинская академия последипломного образования (Харьков, Украина)*

**Актуальность.** Атрофии зрительного нерва токсического генеза являются тяжелым заболеванием, которое характеризуется значительным снижением зрительных функций: понижением остроты зрения, повышением цветовых порогов, сужением границ поля зрения и наличием скотом. За последние годы заметно увеличилось число больных с токсическими поражениями зрительного нерва. Поэтому проблема диагностики и лечения таких заболеваний является весьма актуальной.

**Целью** работы явилось изучение особенностей изменений полей зрения и цветового зрения у пациентов с токсическими атрофиями зрительного нерва.

**Материал и методы.** Под нашим наблюдением находились 19 пациентов в возрасте от 16 до 47 лет, получавших стационарное лечение по поводу двусторонних частичных атрофий зрительного нерва токсического генеза. Для обследования больных использовались: визометрия, исследования цветового зрения и цветовых порогов, авторефрактометрия, исследования с помощью сеток Амслера, цветовая периметрия, биомикроскопия, офтальмоскопия.

**Результаты.** У всех исследуемых пациентов острота зрения была снижена до 0,1-0,3 на обоих глазах, цветоощущение нарушено по приобретенному типу, цветовые пороги повышены (цветовая слепота выявлена на 4 глазах). Исследование с помощью цветной сетки Амслера №3 у всех пациентов выявляло цветовые скотомы размерами от 4 до 10 градусов: на 28 глазах – относительные, на 10 глазах – абсолютные. Изменения полей зрения характеризовались секторообразными, иногда симметричными на обоих глазах дефектами, главным образом, в верхнем наружном квадранте. Верхушка этого дефекта совпадала со слепым пятном. В начальной стадии поражения дефект обнаруживался только при исследовании полей зрения на красный и зеленый цвета. В дальнейшем размеры дефекта увеличивались, границы полей зрения суживались и в других направлениях, принимая характер концентрических. В выраженных стадиях токсической атрофии зрительных нервов цветные поля совершенно исчезали, наблюдалась полная цветовая слепота. При этом границы на белый цвет были достаточно широкими.

**Выводы.** Диагностика нарушений остроты зрения, цветовосприятия и полей зрения у больных с атрофиями зрительного нерва токсического генеза выявляет дефекты на ранних стадиях заболевания, что позволяет своевременно начать лечение и прогнозировать течение заболевания у пациентов трудоспособного возраста.

## **Functional symptoms in patients with toxic optic nerve atrophy**

*Pastukh I. V., Goncharova N. A., Shkil E. A., Novakova F. V.*

*Kharkiv Medical Academy of Post-graduate Education (Kharkiv, Ukraine)*

Toxic optic nerve atrophy is a serious disease that is characterized by a significant decrease in visual functions: a decrease of visual acuity, a color thresholds increase, narrowing and scotomas in the visual field. Different anomalies of vision, color vision and visual fields in patients with toxic optic nerve atrophy reveal early stages of the disease and allow early treatment in patients.

## **Оценка аномальности и спектральной световой чувствительности у аномальных трихроматов по аномалоскопу**

*Пономарчук А. В., Храменко Н. И.*

*ГУ «Институт глазных болезней и тканевой терапии им. В.П.Филатова НАМН Украины» (Одесса, Украина)*

**Актуальность.** Одним из методов диагностики цветового зрения является спектральный метод исследования на аномалоскопе. Аномалоскоп АН-59 предназначен для определения три- и дихроматизма цветового зрения, а также спектральной световой чувствительности - остроты цветоразличения, т.е. те минимальные цветовые различия, какие может выявить зрительный анализатор. Колориметрические испытания основаны на колориметрическом сложении красного и зеленого цветов для уравнивания базового желтого цвета.

**Цель работы:** определить остроту цветоразличения по данным спектральной световой чувствительности по данным пороговых испытаний на основные типы цветоприменников и величину аномальности по колориметрическому уравнению Реллея у аномальных трихроматов различной степени тяжести на аномалоскопе .

**Материал и методы.** Исследования проведены у нормальных трихроматов, протанов и дейтанов: протаномалы типа С - 132 человека (264 глаза), типа В - у 138 пациентов (276 глаз) и типа А - у 120 пациентов (240 глаз). Соответственно группа дейтераномалов составила: типа С - 366 человек (732 глаза), дейтераномалы типа В - 207 человек (414 глаз) и типа А - 30 человек (60 глаз). Контрольную группу составили 77 нормальных трихроматов без сопутствующей офтальмологической и соматической патологии. Возраст всех испытуемых – 16-33 года. Остроту цветоразличения определяли на аномалоскопе АН-59 по трем испытаниям 1 (красный), 2 (зеленый) и 3 (синий) цвета в режиме плавного изменения цветовых различий. Для определения окончательного диагноза аномальности использовали комплексное обследование с использованием таблиц Рабкина, Юкстовой, аномалоскопа, зрительно-вызванных потенциалов на хроматические паттерны на электрофизиологическом комплексе Ретискан.

**Результаты.** Острота цветоразличения по порогам на цвета по аномалоскопу была наиболее высокой при различении синего цвета и наименее высокой – красного цвета как у нормальных, так и аномальных трихроматов. У нормальных трихроматов порог на синий цвет в среднем составил 10,3 отн. ед., зеленый – 15,3 отн. ед., красный цвет – 17,1 отн. ед.. Наиболее выраженное снижение остроты цветоощущения у аномальных трихроматов типа А (от 14% до 18,3%), наименее выраженное – при аномалии типа С (от 3,9% до 9,7%) на все три цветоприменника.

Субъективное неправильное восприятие красного цвета при пороговом предъявлении испытания 1 на аномалоскопе встречается в 2% у аномалов типа С, в 14% протаномалов и в 4,8% дейтероаномалов типа В; в 35% протаномалов и 11,8% дейтераномалов типа А. Субъективно неправильное восприятие зеленого цвета при пороговом предъявлении испытания 2 на аномалоскопе в 2% встречается у аномалов типа С, в 2% у аномалов типа В; в 8,8% протаномалов и 20,6% дейтераномалов типа А.

Спектральная аномальность характеризуется коэффициентом аномальности, который у аномальных протанов колебался от 0,34 до 0,52, уменьшаясь при усилении ее степени тяжести на 18,3%. У аномальных дейтанов КА колебался от 2,63 до 3,56, увеличиваясь при усилении степени аномальности на 10,7%.

**Вывод:** выявленное снижение спектральной чувствительности по пороговым испытаниям по аномалоскопу усиливается в зависимости от степени аномальности трихроматов.

## **Anomaloscope evaluation of abnormality and spectral light sensitivity in abnormal trichromats**

*Ponomarchuk A. V., Khramenko N. I.*

*The Filatov Institute of Eye Diseases and Tissue Therapy NAMS of Ukraine (Odessa, Ukraine)*

Rabkin and Yukstova tables, anomaloscope, visual-evoked potentials of the chromatic patterns were used to determine the definitive diagnosis of abnormality on both eyes in normal trichromats, protanopes and deuteranopes. Protanomaly group: type C in 132 patients, type B in 138, and type A in 120 patients. Deuteranomaly group: type C in 366 patients, type B in 207 patients, and type A in 30 patients. The control group included 77 normal trichromats without concomitant ophthalmic and somatic pathology. Abnormality coefficient (AC) was 0.34-0.52 and reduced by 18.3% in abnormal protanopes with severity growth. AC was 2.63-3.56 and increased by 10.7% in abnormal deuteranopes with severity strengthening. Reducing the spectral sensitivity threshold, according to anomaloscope (AN-59) test data, is amplified depending on the degree of abnormality of trichromats.

## **Зміни органа зору та нутрицевтична підтримка хворих після кардіохірургічних операцій з використанням штучного кровообігу**

*Риков С. О., Тодуров Б. М., Петренко О. В., Сук С. А., Венедіктова О. А.*

*Національна медична академія післядипломної освіти імені П.Л. Шупика,*

*Державна установа «Інститут серця МОЗ України» (Київ, Україна)*

**Актуальність.** Пацієнти з ішемічною хворобою серця (ІХС) після кардіохірургічних операцій в умовах штучного кровообігу (ШК) можуть скаржитися на тимчасову втрату зору, погіршення здатності до читання, зміну кольоросприйняття, зниження гостроти зору як зблизька, так і вдалі. Проблема офтальмологічних ускладнень даної групи пацієнтів потребує більш глибокого вивчення. Також залишається дискусійним питання відновлення мікроциркуляції всього організму, хоріоїдеї та сітківки, зокрема. Застосування дієтичних добавок до раціону харчування як джерело біологічно активних речовин, що сприяє загальному зміцненню організму, покращенню венозного кровообігу, мікроциркуляції є актуальним. Пентавен (Pentaven) – це харчова добавка з титрованими рослинними екстрактами синергічної дії, особливо корисна при порушенні трофіки судин та мікроциркуляції. Застосування Пентавен в якості харчової добавки для покращення мікроциркуляції є цікавим у складі допоміжної терапії пацієнтам у відновлюючому періоді після кардіохірургічних операцій з використанням ШК.

---

**Мета:** вивчити зміни органа зору у хворих з ішемічною хворобою серця після кардіохірургічних операцій з використанням харчової добавки Пентавен.

**Матеріал і методи.** Під спостереженням офтальмолога знаходилися 20 пацієнтів (40 очей) – 12 чоловіків і 8 жінок. Середній вік пацієнтів складав  $57 \pm 1,8$  роки. Пацієнтам були виконані операції на серці з використанням ШК.

Всі пацієнти були оглянуті до оперативного лікування в умовах офтальмологічного кабінету, що включало загальні офтальмологічні методи дослідження та спеціальні – дослідження світової чутливості за допомогою комп'ютерної периметрії, електрофізіологічні методи дослідження. Контрастну чутливість (КЧ) визначали по таблицям Pelli Robson. До початку дослідження і через 1 місяць пацієнти заповнювали анкету-опитувальник, що оцінювала якість зору вдаль і зблизька, якість читання, якість кольоросприйняття та ступінь втомлюваності при зорових навантаженнях в балах. Перед випискою зі стаціонару (7-8 доба) і призначення рекомендацій пацієнти були розподілені на дві групи. У першій групі - 8 пацієнтів виписувалися додому зі списком кардіологічних та судинних препаратів. У другій групі – 12 пацієнтів - додатково призначався прийом харчової добавки Пентавен по 1 таблетці зранку протягом 1 місяця.

**Результати.** Статистично значимої різниці змін між найкраще коригованою гостротою зору в обох групах не виявлено, проте у пацієнтів другої групи середнє значення показників КЧ покращилося на 6 літер згідно таблиці Pelli Robson ( $p < 0,05$ ) в порівнянні з даними до ініціації терапії. У першій групі статистично значимих змін контрастної чутливості не виявлено. Згідно даних опитування, суб'єктивно пацієнти другої групи частіше ( $p < 0,05$ ) вказували на зменшення стомлюваності при зорових навантаженнях. За даними комп'ютерної периметрії на 19 очах (79%) основної групи зареєстровано збільшення фовеолярної чутливості в середньому на 5 Дб ( $p < 0,05$ ), що вказувало на поліпшення функціонального стану центральної зони сітківки. Зафіксовано зниження порогу електричної чутливості сітківки і підвищення критичної частоти злиття миготіння по фосфену у 12 (75%) пацієнтів ( $p < 0,05$ ). Отримані результати поліпшення функціональної активності сітківки, ймовірно, можна пояснити тим, що під впливом Пентавена відбувається поліпшення метаболічних процесів та мікроциркуляції сітківки, а також активація антиоксидантних процесів в сітківці.

**Висновки.** Харчова добавка Пентавен позитивно впливає на функціональний стан сітківки у пацієнтів з ІХС після кардіохірургічних операцій в умовах ШК. Препарат може бути рекомендований як важливий компонент консервативної терапії для покращення і стабілізації зорових функцій у даної категорії хворих.

## **Changes of eye and nutritional support of patients after cardiac surgery with cardiopulmonary bypass**

*Rykov S., Todyrov B., Petrenko O., Suk S., Venediktova O.*

*Shupyk National Medical Academy of Postgraduate Education, The Heart Institute (Kyiv, Ukraine)*

The functional activity of the retina (foveolar increasing sensitivity, increasing the critical fusion frequency flicker on phosphene) is improved while taking Pentaven food addition in patients with coronary heart disease after cardiac operations under artificial circulation. This is probably due to the improvement of metabolic processes and microcirculation of the retina and activation of antioxidant processes in the retina. The drug can be recommended as an important component of conservative therapy to improve and stabilize visual function of patients.

---

## **Асоціація поліморфізму гена ARMS2/LOC387715 A69S з розвитком вікової макулярної дегенерації**

**Риков С. О., Шаргородська І. В., Зябліцев С. В., Фролова С. С.**

*Національна медична академія післядипломної освіти імені П.Л. Шупика, Національний медичний університет імені О.О. Богомольця, Державна наукова установа «Науково-практичний центр профілактичної та клінічної медицини» Державного управління справами (Київ, Україна)*

**Актуальність.** В розвинутих країнах світу вікова макулярна дегенерація (ВМД) є однією з найчастіших причин зниження зору у осіб після 50 років і займає друге місце після діабетичної ретинопатії серед причин, що ведуть до сліпоти (Bandello F., 2007; Wong W.L., 2014). В Україні ситуація з поширеністю ВМД незмінно погіршується, за останні 20 років щорічна кількість пацієнтів з цією патологією, які вперше визнані інвалідами по зору, збільшилася в 2,5 рази (Пасечнікова Н. В., 2014; Риков С. О., 2015), крім того спостерігається зростання захворюваності та вихід на первинну інвалідність з приводу ВМД серед осіб молодого працездатного віку (Веселовская Н. Н., 2001; Завгородняя Т. С., 2012). Останні дослідження свідчать про зв'язок виникнення захворювання із сприятливим генетичним поліморфізмом (Park S. J., 2014; Bora N. S., 2015). Так, ген ARMS2/LOC387715 (Age-Related Maculopathy Susceptibility 2) кодує матриксний білок, функція якого на сьогоднішній день залишається до кінця невизначеною. Поліморфізм цього гена зв'язаний із розвитком ВМД, особливо – пізніх її стадій (Deangelis M. M., 2008; Colak E. 2012). Проте результати різних досліджень є досить суперечливими.

**Метою** даного дослідження було виявлення асоціації поліморфізму гена ARMS2/LOC387715 A69S з ВМД в українській популяції.

**Матеріал та методи.** В дослідження включені 144 пацієнта з встановленим діагнозом ВМД (основна група) та 38 осіб відповідного віку та статі без ВМД (група порівняння). Пацієнти основної групи були розподілені на дві підгрупи: 1) «суха» форма ВМД (в тому числі і вікова макулопатія, n=64); 2) «волога» форма ВМД (транссудативне відшарування пігментного епітелію сітківки, ексудативна форма ВМД, субретинальний фіброз; n=80). Поліморфні варіанти гена ARMS2/LOC387715 A69S rs10490924 визначали методом полімеразної ланцюгової реакції в режимі реального часу з використанням реактивів TaqMan® SNP Genotyping Assay, Life-technologies (США) в автоматичному ампліфікаторі Real-Time PCR System 7500 (Applied Biosystems, США). Статистичний аналіз проводили за допомогою пакета програм SPSS 11.0, MedStat (2004-2012).

**Результати.** Встановлено, що в групі порівняння розподіл поліморфних генотипів та алелей проходив наступним чином: G/G (предкова гомозигота) – 42%, G/T (гетерозигота) – 58%; мінорної гомозиготи (T/T) виявлено не було. Розподіл алелей становив: предкова алель G складала 71%, мінорна алель T – 29%. За даними MAF Source: 1000 Genomes (<http://www.1000genomes.org/node/506>), загальна частота мінорної алелі T складає 29% (0,2865/1435). Отримані дані відповідали загальновідомим. Зіставлення розподілу генотипів та алелей між пацієнтами 1-ї підгрупи основної групи та групи порівняння не виявило статистичної значущості відмінності між цими групами ( $P(Fet) > 0,05$ ). Проте аналіз результатів у 2-й підгрупі основної групи вказував на статистично значущу відмінність: предковий генотип G/G зустрічався у 20% випадків (у 2,1 рази рідше ніж у групі порівняння;  $P(Fet) = 0,01$ ); гетерозиготний генотип G/T – у 78% випадків (у 1,3 рази частіше;  $P(Fet) = 0,03$ ). У двох пацієнтів з 2-ї підгрупи була виявлена мінорна гомозигота (T/T). Відповідно, мінорна алель T зустрічалася у 1,4 рази частіше, ніж у групі порівняння. Розрахунок ступеня асоціації з захворюванням (OR) при вірогідному інтервалі (CI) 95% вказував на відсутність значущих відмінностей в 1-й підгрупі ( $\chi^2 = 0,14$ ), тоді як у 2-й підгрупі така асоціація була виявлена ( $\chi^2 = 0,03$ ). Генотип G/T у 2,5 рази збільшував ризик виникнення «вологої» форми ВМД (OR=2,51; CI 95% = 1,09-5,75).

**Висновок.** В даному дослідженні показана наявність асоціації поліморфізму ARMS2/LOC387715 A69S rs10490924 з виникненням «вологої» форми ВМД (гетерозиготний генотип G/T), яка підвищує ризик її розвитку у 2,5 рази.

### **Association of ARMS2/LOC387715 A69S gene polymorphism with the development of age-related macular degeneration**

*Rykov S. O., Shargorodska I. V., Ziablitsev S. V., Frolova S. S.*

*Shupyk National Medical Academy of Postgraduate Education; Bogomolets National Medical University; State Scientific Institution "Science-Practical Center of prophylactic and clinical medicine" of State Management of Affairs (Kyiv, Ukraine)*

The aim of the study was to determine the association of ARMS2/LOC387715 A69S gene polymorphism with the development of age-related macular degeneration (AMD) within the Ukrainian population. The study included 144 patients diagnosed with AMD (with 64 of them having the "dry" form and 80 – the "wet" one) and 38 volunteers of the corresponding age and gender without AMD (control). Polymorphic variants of rs10490924 were determined during the real-time polymerase chain reaction (TaqMan® SNP Genotyping Assay, Life-technologies, USA) in the Real-Time PCR System 7500 amplifier (Applied Biosystems, USA). It was demonstrated that the distribution of the genotypes and alleles among the patients diagnosed with "dry" form of AMD didn't differ statistically from those in the control group ( $\chi^2 = 0,14$ ). In case of the "wet" form of AMD the G/G genotype was detected 2.1 times less often than within the control group ( $P(Fet) = 0,01$ ), and the G/T was 1.3 times more often ( $P(Fet) = 0,03$ ); the G/T heterozygote genotype increased the risk of the development of the "wet" form of AMD (OR=2.51; CI 95% = 1.09-5.75).

### **Связь исходной остроты зрения и патологических изменений макулы при проведении комбинированного лечения больных с отеком сетчатки области макулы вследствие тромбоза ретинальных вен**

*Романова Т. А., Кульбида М. П.*

*ГУ «Институт глазных болезней и тканевой терапии им. В.П. Филатова НАМН Украины» (Одесса, Украина)*

**Актуальность.** Отек сетчатки в области макулы (СОМ) является основной причиной снижения остроты зрения пациентов с тромбозом ретинальных вен (ТРВ). У 60 % пациентов с ТРВ отек СОМ длительно персистирует, а у 14 % из них приобретает хроническую форму и трудно поддается лечению.

**Цель.** Установить связь исходной остроты зрения и патологических изменений макулы при проведении комбинированного лечения больных с отеком сетчатки в области макулы вследствие тромбоза ретинальных вен.

**Материал и методы.** Под наблюдением было 160 пациентов с отеком сетчатки в области макулы (СОМ) вследствие тромбоза ретинальных вен (ТРВ). В исследование вошли только пациенты, у которых после про-

---

веденного консервативного лечения сохранялся отек СОМ, а также сроки наблюдения от начала заболевания составили 2,5-3 месяца, что исключает возможность спонтанного разрешения отека СОМ у данных пациентов. Средний возраст пациентов составил  $61,8 \pm 10,2$  года. Все пациенты проходили стандартные офтальмологические обследования, а также флюоресцентную ангиографию (ФАГ) и оптическую когерентную томографию (ОКТ) сетчатки до лечения и после лечения. Пациентов обследовали при поступлении в клинику и через 1, 3, 6 и 12 месяцев после проведения лазерной коагуляции (ЛК) СОМ. Всем пациентам проводилось комбинированное лечение отека СОМ: интравитреальное введение ингибиторов фактора роста эндотелия сосудов при наличии диагноза отек СОМ при не ишемическом типе ТРВ и субтеноновое введение пролонгированных кортикостероидов при наличии диагноза отек СОМ при ишемическом типе ТРВ, и через 2 недели после инъекции пациентам выполнялась лазерная коагуляция СОМ.

**Результаты.** У большинства пациентов с отеком СОМ вследствие ТРВ достоверно установлены патологические изменения макулы (ПИМ), предположительно связанные с повреждениями СОМ после ЛК: у 46 пациентов (29%) - атрофические изменения макулы (АИМ); у 60 пациентов (37,5%) - фиброзные изменения макулы (ФИМ); 8 пациентов (5%) - выраженные фиброзные изменения макулы (ВФИМ) с витреомакулярной тракцией и эктопия макулы; у 4 пациентов (2,5%) обнаруживалась гигантская псевдокиста. Минимальные изменения макулы (МИМ), не видимые офтальмоскопически и выявляемые лишь по данным ФАГ и ОКТ, установлены у 42 пациентов (26%). Средние уровни исходной ОЗ до ЛК в группах по типу ПИМ (даны медиана и квартили): при МИМ - 0,50 [0,30;0,70]; при ФИМ - 0,30 [0,10;0,50]; при АИМ - 0,09 [0,05;0,30]; при ВФИМ - 0,05 [0,02;0,10] – различия групп по типу ПИМ статистически высоко значимы по тесту Краскелла-Уоллиса ( $N=53,2$ ;  $P < 0,00001$ ). На 12-й месяц после ЛК средние уровни ОЗ: при МИМ - 0,90 [0,70;1,00]; при ФИМ - 0,43 [0,20;0,60]; при АИМ - 0,15 [0,09;0,30]; при ВФИМ - 0,15 [0,05;0,20] - статистическая значимость различий по тесту Краскелла-Уоллиса ( $N=90,4$ ;  $P < 0,00001$ ). Таким образом, наилучший в среднем результат лечения с применением ЛК достигнут в группе пациентов с МИМ - за 1 год медиана распределения ОЗ возросла на 0,40 - от 0,50 до 0,90. В группе больных с ФИМ конечный результат существенно ниже – медиана ОЗ возросла на 0,13 – от 0,30 до 0,43. Наихудшие результаты наблюдали в группах больных с АИМ - ОЗ в среднем повысилась на 0,06 и ВФИМ - на 0,10.

**Вывод.** Зависимость как начальной остроты зрения, так и исхода комбинированного лечения больных с отеком сетчатки в области макулы вследствие ТРВ от формы патологических изменений макулы позволяет предположить, что характер патологических изменений макулы, выявляемых после лазерной коагуляции, в значительной мере предопределен патологическим состоянием сетчатки в области макулы еще до начала лечения.

### **Relation of initial visual acuity and macular abnormalities during combined treatment in patients with macular edema associated with retinal vein occlusion**

*Romanova T. A., Kulbida M. P.*

*SI "The Filatov Institute of Eye Diseases and Tissue Therapy of the National Academy of Medical Sciences of Ukraine" (Odessa, Ukraine)*

Macula edema is the main reason for the decrease in visual acuity in patients with retinal vein occlusion. 160 patients with retinal edema associated with retinal vein occlusion were treated. The average age of the patients was  $61.8 \pm 10.2$  years. The patients underwent intravitreal anti-VEGF inhibitors and subtenon corticosteroids followed by macular grid photocoagulation. The best results were achieved in the group of patients with minimal changes in the macula: the median distribution of OZ increased from 0.50 to 0.90 or by 0.40 for 1 year. The dependence of both the initial visual acuity and the outcome of the combined treatment of patients with macula edema associated to retinal vein occlusion on the pathologic condition of the retinal macula at baseline was determined.

### **Коррекция нарушений гемодинамики глаза у больных возрастной макулярной дегенерацией фосфокреатином**

*Савко В. В., Наричина Н. И., Коновалова Н. В., Савко В. В. (младший), Михайличенко Л. А.*

*ГУ «Институт глазных болезней и тканевой терапии им. В.П.Филатова НАМН Украины» (Одесса, Украина)*

**Актуальность.** Возрастная макулярная дегенерация (ВМД) - заболевание сетчатки, характеризующееся прогрессирующим необратимым поражением центральной фотоактивной зоны сетчатки и является одной из нозологических форм, наиболее часто вызывающих потерю зрения среди населения развитых стран мира. Вследствие гиперхолестеринемии нарушается энергетический обмен в эндотелии капилляров, что приводит к деструкции этих клеток, и следовательно, к нарушению микроциркуляции, что важно не только для развития, но и прогрессирования ВМД. Доказана роль нарушения микроциркуляции в хориокапиллярах на фоне нарушенного энергетического обмена, являющихся единственным источником кровоснабжения макулярной области.

Недостаточная эффективность существующих методов лечения данной патологии, а также наличие патогенетической взаимосвязи между нарушением энергетического обмена в капиллярах эндотелия сосудистой и



сетчатой оболочек и последующим развитием ишемии этих тканей при ВМД обратили наше внимание на лекарственное средство - фосфокреатин, выпускающийся под названием Неотон.

**Цель** нашего исследования - изучить влияние фосфокреатина на гемодинамику глаза и функциональное состояние макулярной области сетчатки у больных сухой формой ВМД.

**Материал и методы.** Нами обследованы 48 больных (75 глаз) сухой формой ВМД в возрасте 49-64 лет, из них 21 мужчина и 27 женщин. Всем больным проводилась доплерография глазничной артерии и фотостресс-тест. Больные были разделены на две группы: основную группу составили 23 больных (36 глаз), контрольную - 25 больных (39 глаз). Больным обеих групп проводилась терапия согласно протоколу оказания медицинской помощи больным с ВМД: Актювегин 0,5 мл парабульбарно и 1,-1,5 мл в/м; Пентоксифиллин 400мг 1 месяц; Окювайт 1 таблетка 1 раз 3 месяца. Больным основной группы дополнительно вводился фосфокреатин в виде препарата Неотон в дозе 1г разведенный в 50 мл 0,9% растворе натрия хлорида внутривенно капельно 8 дней.

**Результаты.** Под влиянием проведенной терапии острота зрения у больных основной группы повысилась от  $0,31 \pm 0,02$  до  $0,42 \pm 0,03$  ( $p < 0,01$ ), тогда как в контрольной группе повышение остроты зрения от  $0,28 \pm 0,02$  до  $0,33 \pm 0,02$  не было значительным ( $p < 0,05$ ). У больных обеих групп увеличился показатель суммарного поля зрения по восьми меридианам: в основной группе - от  $(432,4 \pm 5,2)^\circ$  до  $(488,3 \pm 6,8)^\circ$  ( $p < 0,01$ ), в контрольной - от  $(424,8 \pm 7,3)$  до  $(473,5 \pm 8,2)^\circ$  ( $p < 0,01$ ). Значимые различия гемодинамических показателей наблюдались только у больных основной группы, а именно V мах увеличилось до  $(31,8 \pm 1,2)$  см/с на 29%, V min - до  $(10,7 \pm 0,7)$  см/с т.е. на 30%, а Ri снизился до  $(0,68 \pm 0,06)$  на 14%). У больных контрольной группы эти показатели значимо не изменились. Показатель фотостресс-теста значимо снизился только у больных основной группы - до  $(36,3 \pm 2,6)$  с, т.е. на 33%. У больных контрольной группы этот показатель значимо не изменился.

Таким образом, увеличение показателей систолической и диастолической скорости кровотока по глазничной артерии и снижение сосудистой резистентности свидетельствуют об улучшении кровообращения в заднем полюсе глаза после проведенной комплексной терапии с включением препарата Неотон у больных сухой формой ВМД. Наблюдается улучшение функционального состояния макулярной области сетчатки, что подтверждается снижением времени восстановления остроты зрения по данным фотостресс-теста. Включение препарата Неотон в комплексную терапию больных сухой формой ВМД оказывает выраженное корригирующее воздействие на состояние гемодинамики заднего полюса глаза, проявившееся увеличением систолической и диастолической скорости кровотока по глазной артерии, соответственно, на 29 и 30% и снижением индекса сосудистой резистентности на 14%.

### **Hemodynamic and functional state of the eye fundus in patients with the dry form of age-related macular degeneration under the influence fosfocreatininum**

*Savko V. V., Naritsina N. I., Konovalova N. V., Savko V. V., Michailichenko L. A.*

*The Filatov Institute of Eye Diseases and Tissue Therapy of the National Academy of Medical Sciences of Ukraine (Odessa, Ukraine)*

An increase in systolic and diastolic blood flow velocity in the ophthalmic artery and a reduction in vascular resistance show an improvement of blood circulation in the posterior pole of the eye after a complex therapy with the inclusion of the Neoton drug in patients with dry form of AMD. There is improvement in the functional state of the macular area of the retina as evidenced by a decrease in time recovery of visual acuity according to a photostress test.

### **Наш досвід лікування пацієнтів з посттромботичним макулярним набряком**

**Сакович В. М., Устименко С. Б., Березнюк Л. Г., Цурбан І. В.,  
Гарькава Н. А., Фокіна С. М.**

*ДЗ «Дніпропетровська медична академія МОЗ України», КЗ «Дніпропетровська обласна офтальмологічна лікарня» (Дніпро, Україна)*

**Актуальність.** Тромбоз центральної вени сітківки (ЦВС) та її гілок складає до 60% від усієї гострої судинної патології органа зору. Поширеність тромбозів ЦВС та її гілок складає приблизно 2,14 на 1000 людей у віці від 40 років та старше. Враховуючи постійне зростання судинної патології людини у світі, треба очікувати збільшення числа пацієнтів з тромбозом ЦВС. Посттромботичний макулярний набряк є частим ускладненням тромбозу ЦВС, який призводить до значного зниження зорових функцій.

**Мета.** Вивчення ефективності триразового інтравітреального введення (ІВВ) афліберсепту (Айлії) у лікуванні посттромботичного макулярного набряку.

**Матеріал і методи.** Нами проведено обстеження та лікування 15 пацієнтів (15 очей) з посттромботичним макулярним набряком, у віці від 50 до 76 років (середній вік -  $61 \pm 7$  рік), з них 7 (46,7%) жінок та 8 (53,3%) чоловіків, які перенесли тромбоз центральної вени сітківки неішемічного типу. Час захворювання на момент початку лікування становив від 2 тижнів до 3 місяців. Всі пацієнти страждали на гіпертонічну хворобу, 5 (33,3%) пацієнтів в анамнезі мали ішемічну хворобу серця, 1 (6,7%) пацієнт страждав на цукровий діабет II типу. Всім пацієнтам проводилося офтальмологічне обстеження: візометрія, тонометрія, периметрія, біомікроскопія, оф-

---

талъмоскопія, оптична когерентна томографія (ОКТ) та флюоресцентна ангиографія (ФАГ). Середня гострота зору (ГЗ) пацієнтів до лікування складала  $0,18 \pm 0,06$ , середня товщина центральної ділянки сітківки (ТЦДС) складала –  $542 \pm 44,7$  мкм. Всім пацієнтам проводилось стандартне консервативне лікування та триразове ІВВ афліберсепту (Айлії) з інтервалом 30 – 40 днів.

**Результати.** У всіх пацієнтів підвищилася гострота зору та зменшилася ТЦДС через 1, 2, 3 місяця після початку лікування. Через 1 місяць, після першого ІВВ афліберсепту, середня ГЗ у пацієнтів складала  $0,39 \pm 0,05$ , середня ТЦДС сітківки –  $298 \pm 27,3$  мкм; через 2 місяця, після другого ІВВ, середня гострота зору складала  $0,5 \pm 0,04$ , середня ТЦДС –  $264 \pm 19,1$  мкм; через 3 місяці, після третього ІВВ афліберсепту, середня ГЗ складала  $0,56 \pm 0,03$ , середня ТЦДС –  $241 \pm 12,9$  мкм. Товщина центральної ділянки сітківки після лікування зменшилась на 56% та досягла норми.

**Висновок.** Таким чином, інтравітреальне введення афліберсепту (Айлії) триразово з інтервалом 30 – 40 днів разом з традиційними курсами лікування є ефективним методом лікування посттромботичного макулярного набряку.

### **Our experience of treatment of patients with posttrombotic macular edema**

*Sakovich V. N., Ustimenko S. B., Bereznuk L. G., Curban I. V., Garkava N. A., Fokina S. N.  
Dnipropetrovsk Regional Ophthalmological Clinical Hospital, Dnipropetrovsk Medical Academy of  
Ministry of Health of Ukraine (Dnipro, Ukraine)*

The study presents results of using three-time intravitreal aflibercept (Eylea) in treatment of 15 patients at the average age  $61 \pm 7$  years with posttrombotic macular edema. Aflibercept is generally well-tolerated and may improve visual acuity and decrease central retinal thickness. Using this medicine allows to improve rehabilitation of patients with posttrombotic macular edema.

### **Метод термографии в дифференциальной диагностике сосудистых и воспалительных заболеваний зрительного нерва**

*Сакович В. Н., Дзюбенко Ю. Г., Гарькавая Н. А., Черныш И. Г., Пиндич А. С.*

*ГУ «Днепропетровская медицинская академия МОЗ Украины»,*

*КУ «Днепропетровская областная офтальмологическая больница» (Днепр, Украина)*

**Актуальность.** Дифференциальный диагноз сосудистой патологии зрительного нерва (передней ишемической оптикопатии) и неврита зрительного нерва нередко затруднен, поскольку клиническая картина заболеваний часто однотипна. Для уточнения этиологии поражения зрительного нерва применяется ряд дополнительных методов исследования (лабораторные обследования, ультразвуковое сканирование, компьютерная томография (КТ) или магниторезонансная томография (МРТ) головного мозга и другие). Таким образом, верификация диагноза может затянуться до 3-5 дней. А между тем, эффективность терапии патологии зрительного нерва зависит от ранней диагностики заболевания и своевременного начала лечения.

**Цель.** Ранняя дифференциальная диагностика поражения зрительного нерва с использованием метода термографии, основанного на изменении интенсивности инфракрасного излучения над патологическими очагами.

**Материал и методы.** Обследование осуществлялось с помощью быстродействующего цветного томографа ТВЦ - 01 «Радуга» с компьютерным обеспечением по системе «Sit-infra». Проводилась термография симметричных участков лица в орбитальной и супраорбитальной областях. При острой недостаточности кровообращения в бассейне глазной артерии снижается интенсивность кровотока в этих участках, что ведёт к снижению температуры на  $0,6$  °C и более, а при воспалительных заболеваниях зрительного нерва температура повышается.

**Результаты.** Было исследовано 26 больных в возрасте от 22 до 70 лет, из них у 18 больных был верифицирован диагноз передней ишемической оптикопатии. У 16 больных (88,9%) на стороне пораженного глаза температура была достоверно ниже на  $1,1 \pm 0,1$  °C в орбитальной области и на  $1,0 \pm 0,1$  °C в супраорбитальной в сравнении со здоровой половиной лица. У 2 больных асимметрия температуры не выявлена, что, объясняется большим сроком от начала заболевания (более 20 дней). У 8 больных с подтвержденным диагнозом неврита зрительного нерва на стороне поражения температура была выше на  $0,9 \pm 0,1$  °C в орбитальной области и на  $0,7 \pm 0,08$  °C в супраорбитальной.

**Вывод.** Термография обладает достаточной точностью и высокой чувствительностью и может быть использована в качестве метода дифференциальной диагностики ишемических оптикопатий и невритов зрительного нерва.

---

## Method thermography in difference diagnostics of vascular and inflammatory diseases of optic nerve

*Sakovich V. N., Dzubenko U. G., Garkava N. A., Chernish I.G., Pindich A. S.*

*Dnipropetrovsk Regional Ophthalmological Clinical Hospital, Dnipropetrovsk Medical Academy of Ministry of Health of Ukraine (Dnepr, Ukraine)*

The study presents results of using a thermography method in differentiate diagnostics of anterior ischemic optic pathology and optic neuritis in 26 patients. The patients with ischemic pathology had descent of temperature by  $1.1 \pm 0.1$  C° in orbital zone and by  $1.0 \pm 0.1$  C° in supraorbital zone. The patients with optic neuritis had increased temperature by  $0.9 \pm 0.1$  C° in orbital zone and by  $0.7 \pm 0.08$  C° in supraorbital zone.

---

## Эффективность интравитреального применения ингибиторов ангиогенеза при миопической хориоидальной неоваскуляризации

*Салдан Й. Р., Капшук Н. И., Горбатюк Т. Л.*

*Винницкая областная клиническая больница им. Н. И. Пирогова, Винницкий национальный медицинский университет им. Н.И. Пирогова (Винница, Украина)*

**Актуальность.** Близорукость в плане медико-социальных последствий играет ведущую роль среди глазных заболеваний, оставаясь самой частой причиной снижения остроты зрения и инвалидности по зрению. В Украине количество больных миопией превышает 10 млн. Осложнённая близорукость представляет собой наиболее тяжелую форму из-за высокого риска развития необратимых функциональных расстройств и высокой степени инвалидизации. Осложнённая миопия является второй по частоте причиной развития хориоидальной неоваскуляризации. Нереализованная потребность в лечении, которое восстанавливает зрительные функции, останавливает прогрессирование потери центрального зрения и процесс хориоидальной неоваскуляризации была решена путём применения ингибиторов ангиогенеза при миопической хориоидальной неоваскуляризации.

**Цель работы.** Изучить возможность применения и эффективность ингибиторов ангиогенеза у пациентов с миопической хориоидальной неоваскуляризацией.

**Материал и методы.** Под наблюдением находились 9 пациентов (10 глаз) с миопической хориоидальной неоваскуляризацией, миопическая рефракция в пределах 6.0 - 17.0 Д. Возраст пациентов 29 - 68 лет, максимальная острота зрения с коррекцией - 0,06 - 0,4, ВГД в пределах 16 - 23 мм рт. ст., у всех пациентов отмечена СНМ, подтверждённая ФАГ. Всем пациентам были выполнены стандартные исследования, а также ОКТ, ФАГ. Толщина сетчатки в центральной зоне составила 240 - 680 мкм.

Пациентам было выполнено от одной до трёх интравитреальных инъекций ингибиторов ангиогенеза (раствор афлиберцепта 40 мг, АЙЛИЯ™). Послеоперационных осложнений не наблюдалось. Для оценки степени эффективности было проведена ОКТ диагностика еженедельно до 1 месяца и ежемесячно на протяжении полугода, контроль ВОТ, остроты зрения, а также био-микроскопия и офтальмоскопия.

**Результаты.** Через месяц после введения у всех пациентов был отмечен регресс СНМ, у 6 (7 глаз) пациентов полное восстановление витреоретинального профиля с отсутствием СНМ (по ФАГ) - 70%, у 3 пациентов - 30% наблюдалось уменьшение толщины сетчатки и степени неоваскуляризации. Были проведены повторные введения 2 пациентам (20%), 3 введения препарата у 1 пациента (10%), после чего признаков неоваскуляризации не было отмечено по ОКТ, ФАГ, срок наблюдения 6-18 месяцев.

Наблюдалось снижение толщины сетчатки в центральной зоне у всех пациентов на 30 - 220 мкм. Острота зрения по-высилась на 0,05- 0,2 в среднем ( у 4 пациентов - на 0,06, у 3 на 0,15, у 2 - 0,2 и у 1 на 0, 3), центральное зрение восстановлено у всех пациентов. Повышения ВГД, аллергических реакций не наблюдались. Повторное развитие СНМ за срок наблюдения не отмечалось.

**Выводы.** Введение препаратов блокаторов эндотелиального сосудистого фактора роста является методом выбора в лечении пациентов с миопической хориоидальной неоваскуляризацией для восстановления центрального зрения и предотвращения прогрессирования неоваскуляризации.

У всех пациентов отмечен стойкий эффект, повышение остроты зрения, восстановление центрального зрения и витреоретинального профиля по ОКТ, отсутствие СНМ по ФАГ, отсутствие дальнейшего прогрессирования процесса миопической хориоидальной неоваскуляризации.

## Efficacy of application of anti-VEGF in patients with myopic horioidal neovascularization

*Saldan Y., Kapshuk N., Horbatyuk T.*

*Vinnitsa Regional Clinical Hospital Named After N.I.Pirogov (Vinnits, Ukraine)*

The complicated myopia is the second most common cause of choroidal neovascularization. The use of anti-VEGF drugs can provide an increase of visual acuity and regress the subretinal neovascular membrane in MHN. We observed

---

9 patients (10 eyes) with MHN and SE - 6.0D - 17D, all common measurements were performed including OCT, FAG. All patients received 1-3 intravitreal injections of aflibercept (EYLEA™). All the patients had a lasting effect, increased visual acuity, the restoration of central vision and vitreoretinal interface on OCT, the absence of CNM on FAG, no further progression of the process myopic choroidal neovascularization.

---

## **Центральний хоріоретиніт (ймовірно грибкової етіології): випадок з практики**

**Смаль Т. М., Демчук В. В.**

*ММЦ “Мікрохірургія ока”, Комунальна 8-а міська клінічна лікарня (Львів, Україна)*

**Актуальність.** Відсутність вичерпної інформації та доступних методів діагностики інтраокулярної ендегенної грибкової інфекції залишається однією з складних та актуальних проблем в офтальмології.

**Мета.** Представити випадок патології ока з нетиповим клінічним перебігом та ефективними методами підтримки здорових функцій єдиного зрячого ока в пацієнта з центральним хоріоретинітом ймовірно грибкової етіології.

**Матеріал і методи.** Пацієнт Х., 1958 р.н. звернувся зі скаргами на різке зниження гостроти зору на ліве око протягом 3 міс. Праве око незряче більше 10 років внаслідок травми. Пацієнт консультований в кількох клініках, де проводилися оптично когерентна томографія (ОКТ) та флюоресцентна ангиографія (ФАГ). Після консультацій в цих клініках 2 місяці лікувався з приводу ВМД, ексудативної форми лівого ока, але без позитивної динаміки. При надходженні в нашу клініку: Vis. OS = 0.01 ексц. OS - передній відрізок без особливостей, помутніння в коркових шарах кришталика, в скловидному тілі деструктивні зміни з включеннями елементів крові. Очне дно: ДЗН блідий, в макулярній та парамакулярній ділянках за судинними аркадами великі біло-жовті вогнища з нечіткими межами, що об'єднуються між собою. По ходу судин дрібні точкові вогнища біло-жовтого кольору з чіткими межами. Виявлено важке грибкове ураження нігтів і незначне підвищення АлАТ, АсАТ та ШОЄ.

**Результати.** Проведено протизапальну, антиоксидантну, тканинну, нейропротекторну терапію. У зв'язку з нетиповою клінічною картиною, відсутністю позитивної динаміки та наявністю важкого грибкового ураження нігтів з 6-го дня було призначено протигрибкову терапію. На даному лікуванні пацієнт відчув значне покращення зору (зір піднявся до 0.1 ексц), поліпшилась клінічна картина очного дна: в макулярній та парамакулярній ділянках хоріоретинальні вогнища стали ледь помітні, біло-жовтуваті, з нечіткими межами. В макулі залишились дрібні, ледь помітні крововиливи. Також відмічено ріст здорової нігтьової пластинки. Через півтора місяці, від початку спостереження клінічна картина знову змінилась: з'явились три хоріоретинальні вогнища діаметром в 1 ДЗН; в макулярній та парамакулярній ділянках вогнища залишились, практично, незмінними; в макулі проглядались дрібні крововиливи та дистрофічні зміни. Повторно проведено лікування протигрибковими та протизапальними препаратами, додатково призначено антибіотики (згодом, через скарги пацієнта на появу галюцинацій антибіотики було відмінено). На лікуванні відбулось суб'єктивне покращення зору, в макулярній ділянці в межах судинних аркад хоріоретинальні вогнища зменшились, набули неоднорідного характеру, в інших ділянках вогнища зменшились. На п'ятий місяць спостереження (останнє звернення) стан повторно погіршився. Додатково з'явилися скарги на періодичний біль голови, запаморочення, відчуття затерпання в лівій верхній кінцівці, був випадок втрати свідомості. Консультований невропатологом, діагностовано ЦВХ на ґрунті ГХ, наслідки перенесеного ішемічного інсульту в басейні лівої ЗМА. Офтальмокопічно хоріоретинальні вогнища набули сіруватого кольору. Після повторного курсу лікування пацієнт знову відчув покращення, частина хоріоретинальних вогнищ розсмокталась. Після виписки він продовжив лікування в нейрохірургічному відділенні. В невдовзі пацієнт помер. Причина смерті за попереднім діагнозом – пухлина мозку. Розтину для підтвердження даного діагнозу не проводилось.

**Висновок.** Нетипова клінічна картина, швидкий перебіг захворювання, відсутність ефекту від попередньої терапії та ураження єдиного зрячого ока вказували на необхідність шукати іншу ймовірну причину захворювання та змінювати тактику лікування. Відсутність доступних методів діагностики інтраокулярної ендегенної грибкової інфекції не дозволили підтвердити клінічний діагноз. Але грибкове ураження нігтів, виражена неврологічна симптоматика та, основне, позитивна динаміка на загальній протигрибковій терапії (на лікуванні зір підвищився з 0.01 ексц. до 0.1 ексц. ), вказують на ймовірне ендегенне грибкове ураження організму, у тому числі внутрішніх оболонок ока.

## **Central chorioretinitis (probably of fungal etiology): a case study**

**Smal T. M., Demchuk V. V.**

*“Eye Microsurgery Center” Municipal Clinical Hospital No 8 (Lviv, Ukraine)*

The patient presented with central chorioretinitis in the only sighted eye. Previously, the patient had unsuccessfully treated for 2 months for exudative age-related macular degeneration. Atypical clinical picture, rapid progression of the disease, the lack of effect from previous therapy and the defeat of the only sighted eye pointed to the need to look for another probable cause of the disease and to change the tactics of treatment. It was impossible to confirm the clinical

---

diagnosis due to the lack of available methods of diagnosis of endogenous intraocular fungal infection. But a fungal infection of the nails, severe neurological symptoms and, most importantly, the positive dynamics of the total antifungal therapy (vision increased from 0.01 to 0.1) indicate probable endogenous fungal infection of the body including that in the internal membranes of the eye.

---

## **Ефективність лазерної коагуляції в мікропульсовому режимі при лікуванні центральної серозної хоріоретинопатії**

**Смаль Т. М., Романюк О. С., Демчук В. В., Плевачук О. Ю.**

*Медичний центр "Окулус" (Львів, Україна)*

**Актуальність.** Через багатофакторність розвитку центральної серозної хоріоретинопатії (ЦСХ) та поліморфізм її клінічних проявів на сьогоднішній день не вибрано єдиної тактики щодо її лікування. Існує ряд різноманітних методик застосування лазерної дії у певних діапазонах та з різною довжиною хвилі.

Впровадження в клінічну практику мікропульсового режиму дії лазерного випромінювання, в основі якого лежить серія коротких повторюваних низько енергетичних імпульсів надмалої тривалості, дає можливість керувати лазерною енергією значно ефективніше, а саме обмежувати зону дії тільки в тканинах – мішенях (пігментному епітелії). Завдяки цьому в суміжних тканинах не досягається поріг коагуляції, вони встигають охолонути і це дозволяє мінімізувати пошкоджуючий ефект нейросенсорного епітелію. Позитивний ефект субпорогової мікропульсової лазерної дії (СМЛД) при лікуванні ЦСХ здійснюється через стимулюючий вплив випромінювання на клітини ПЕС, що сприяє відновленню його бар'єрної та насосної функції.

**Мета.** Оцінити ефективність субпорогової мікропульсової дії лазера з довжиною хвилі 810 нм при лікуванні центральної серозної хоріоретинопатії (ЦСХ)

**Матеріал та методи.** У період з 2013 по 2016 р. під нашим спостереженням та лікуванням перебувало 11 пацієнтів (12 очей) з діагнозом: ЦСХ - 6 пацієнтів (6 очей) з гострою формою ЦСХ (період захворювання 1,5 - 2,5 міс). 5 пацієнтів (6 очей) з хронічною формою ЦСХ (період захворювання 6 – 9 міс). Всім хворим проводили визначення коригованої гостроти зору, офтальмоскопію, оптичну когерентну томографію (ОКТ), автофлюоресценцію, флюоресцентну ангіографію (ФАГ). Спостереження проводилось з інтервалами: 1, 2, 4, 6, 9, 12 місяців.

У 11 пацієнтів (12 очей) була проведена СМЛД. Дана процедура застосовувалась з допомогою устаткування "IRIDEX IQ 810" в мікропульсовому режимі. Параметри випромінювання підбирались індивідуально. У всіх пацієнтів СМЛД проводили за даними ФАГ.

**Результати.** При лікуванні ЦСХ методом СМЛД виявлено позитивний ефект у всіх пацієнтів. У 7 пацієнтів (7 очей) - повне прилягання нейросенсорного епітелію (НСЕ) за даними ОКТ та відсутність суб'єктивних скарг у пацієнтів, а саме у 6 пацієнтів зникнення плями перед оком, в 1 пацієнта, з хронічною формою ЦСХ, при повному приляганні НСЕ, викривлення ліній хоч і значно зменшилися, але залишились. В цій групі у 3-х пацієнтів до проведення СМЛД коригована гострота зору – 0,8-1,0, після СМЛД 1,0, у 3-х інших пацієнтів до проведення СМЛД – 0,6-0,7, після 0,9-1,0 і у 1 пацієнта 0,1 до СМЛД, після 0,5. У 4 пацієнтів (4 очей) (один з цих пацієнтів є в попередній групі з іншим оком) – суттєве зниження висоти відшарування НСЕ та суб'єктивне покращення (значне зменшення плям та їх інтенсивності перед оком, а також значне зменшення викривлення ліній). В цій групі у 3-х пацієнтів до проведення СМЛД коригована гострота зору – 0,8-0,9 після 1,0 і в 1 пацієнта 0,4 до СМЛД, після 0,5. Ще в одного пацієнта незначне зниження висоти відшарування НСЕ, відсутність суб'єктивного покращення та практично не відмічено змін у зорі. До проведення СМЛД коригована гострота зору 1.0 та після СМЛД також 1,0. ФАГ після проведення СМЛД не проводили.

**Висновки.** СМЛД при лікуванні ЦСХ дає позитивний ефект, особливо в гострій формі ЦСХ. У зв'язку з вибірковою та керованою дією лазерної енергії протягом 3 років не виникло ускладнень, які описані в літературі при роботі з іншими лазерами, а саме виникнення у цих ділянках хоріоретинальних рубців та неоваскуляризації. Але для коректної оцінки результатів група з цими пацієнтами є недостатня. Тому в подальшому ефективність лікування ЦСХ цим методом лазерної коагуляції потрібно оцінити на значно більшій групі пацієнтів.

## **Micropulse laser coagulation as treatment of central serous chorioretinopathy**

*Smal T., Romanyuk O., Demchuk V., Plevachuk O.*

*Medical Center "Oculus" (Lviv, Ukraine)*

For treatment of central serous chorioretinopathy (CSC) we used a laser with the wave-length of 810 nm in the micropulse mode. In all 11 patients (12 eyes), a result was positive. Neurosensory epithelium was completely attached in 7 patients (7 eyes) and partially attached in 4 patients (4 eyes) (one of these patients is in a previous group with another eye); one patient had insignificant changes according to optical coherence tomograph. And, also, vision improvement was marked in all patients. During the period of treatment and supervision, no complications described in literature were observed. Conclusion. The treatment of CSC by selective micropulse laser coagulation gives a positive effect without visible complications. But we need a considerably larger group of patients for the correct estimation of all results.

---

---

## **Периферические витреохориоретинальные дистрофии у пациентов с артериальной гипотензией**

**Соболева И. А., Бачук Н. Ю., Воронцова Н. М., Колпакова Л. П.**

*Харьковская медицинская академия последипломного образования (Харьков, Украина)*

**Актуальность.** Периферические витреохориоретинальные дистрофии (ПВХРД) являются одной из причин слабости зрения и слепоты у лиц молодого и среднего возраста. Это обусловлено тем, что они являются фактором риска регматогенной отслойки сетчатки. В патогенезе развития дистрофических процессов в сетчатой оболочке играют роль нарушения кровообращения. Проблема профилактики отслойки сетчатки до сих пор остается актуальной и тесно связана с диагностикой ПВХРД и изучением регионарного кровообращения при этой патологии. Важным является изучение влияния пониженного артериального давления на развитие ПВХРД.

**Целью** нашей работы явилось изучение частоты ПВХРД у больных с артериальной гипотензией.

**Материал и методы.** Под нашим наблюдением находились 123 больных (236 глаз) с ПВХРД и артериальной гипотензией в возрасте от 18 до 59 лет.

**Результаты** исследования говорят о том, что в 26% случаев была выявлена крупнокистовидная дистрофия, в 22% была диагностирована «бульжная мостовая», в 19% - патологическая гиперпигментация, в 18% выявлена решетчатая дистрофия и в 15% - дистрофия «след улитки». Чаще поражались верхневисочные квадранты. В стекловидном теле определялись шварты, тяжи. В более чем у половины больных обнаружены разрывы сетчатой оболочки как атрофические, так и тракционные. С профилактической целью в зонах разрыва была произведена лазеркоагуляция.

У 76 (55,8%) больных с ПВХРД были выявлены изолированные виды патологии, когда на одном глазу встречалась лишь одна нозологическая форма. Комбинация различных видов ПВХРД имела место у 60 пациентов (44,2%), среди них у 21 (35%) на обоих глазах, у 39 (65%) – на одном глазу.

Как показали проведенные исследования, наиболее распространенной, занимающей 3 квадранта в 51,5% случаев была кистовидная дистрофия. Дистрофия типа «бульжной мостовой» и патологическая гиперпигментация почти в половине случаев были выявлены в 2 квадрантах. Наиболее неблагоприятные виды ПВХРД в плане возникновения отслоек сетчатой оболочки - дистрофии решетчатая и «след улитки» - занимали более чем в 30% случаев 2 и 3 квадранта.

Нами установлено, что при более низком АД у 66,5% пациентов диагностировались дистрофии, опасные в отношении отслойки, - решетчатая и «след улитки». Наиболее высокой была частота этой патологии при миопии средней и высокой степеней.

**Выводы.** Таким образом, результаты проведенных исследований свидетельствуют о высокой частоте патологических изменений периферических отделов сетчатой оболочки у пациентов с артериальной гипотензией. В определенной мере это связано с нарушением общего и ухудшением регионарного кровообращения. Уровень общего АД влияет на частоту и вид выявляемых ПВХРД, на что указывает большее количество пациентов с дистрофиями, которые могут привести к отслойке сетчатки, в группе больных с более низким АД. При этом самые опасные изменения, требующие профилактического лечения, чаще выявлялись у пациентов с миопической рефракцией и более низким АД. Это дает основание считать, что сочетание артериальной гипотензии и миопической рефракции любой степени является неблагоприятным признаком, что подтверждается наличием отслойки сетчатки в большем проценте случаев у пациентов этой группы. Своевременная коррекция общего и регионарного кровообращения при выявленных дистрофических поражениях сетчатки позволит снизить риск возникновения осложненных форм заболевания, требующих хирургического лечения.

## **Peripheral vitreous, choroidal and retinal dystrophy in patients with arterial hypertension**

**Soboleva I. A., Bachuk N. Y., Vorontsova N. M., Kolpakova L. P.**

*Kharkiv Medical Academy of Postgraduate Education (Kharkiv, Ukraine)*

High frequency of peripheral dystrophies in patients with arterial hypotension was shown. The relation of the frequency and type of peripheral vitreous, choroidal and retinal dystrophy with blood pressure levels and views of clinical refraction was re-vealed. It was concluded that the combination of arterial hypotension and myopic refraction was unfavorable in relation to retinal detachment.

---

## **Комбінація лютеїну, зеаксантину і ресвератролу, її ефективність в лікуванні вікової макулярної дегенерації (результати річного спостереження)**

**Федірко П. А., Бабенко Т. Ф., Дорічевська Р. Ю., Коленко О. О.**

*Державна установа «Національний науковий центр радіаційної медицини НАМН України» (Київ, Україна)*

**Актуальність.** Результати обстеження великих груп чоловіків працездатного віку, на жаль, свідчать про значну поширеність ранньої патології макулярної зони сітківки (початкових проявів ВМД), що раніше вважалась хворобою похилого віку. Своєчасне профілактичне лікування початкових форм макулярної дегенерації є необхідним для молодих пацієнтів з макулопатією, потреба в ньому збільшується.

**Мета досліджень** – вивчити можливість використання комбінації ресвератролу, лютеїну і зеаксантину для попередження прогресування макулопатії.

**Матеріал і методи.** Під нашим спостереженням знаходились 2 групи пацієнтів, рандомізовані за віком і характером роботи, умовою віднесення до груп була наявність початкових патологічних змін макулярної зони сітківки – макулопатії. Спостерігали 167 осіб, яким було призначено комбінований препарат, що містить 10 мг лютеїну, 2 мг зеаксантину, 1 мг ресвератролу (Нутроф-тотал) 1 раз на добу терміном 2-3 місяці двічі на рік і 134 особи, які з різних причин препаратів лютеїну і ресвератролу не приймали. Перед початком дослідження і через 12 місяців проведено обстеження, яке включало, зокрема, фотографування центральної зони сітківки на фундус-камері в стандартних умовах із визначенням розміру патологічних вогнищ в пікселях.

**Результати.** При повторному обстеженні через 12 місяців в групі порівняння (без лікування) збільшення нерівномірності пігментації макулярної зони або збільшення обсягу дистрофічного вогнища спостерігались в 42,54% випадків, в одному випадку розвинулась набрякова форма макулодистрофії. Змін площі патологічних уражень не було у 55,22% осіб, у 2,24% випадків площа змін сітківки в макулярній зоні зменшилась.

Натомість, в групі, в якій проводилось профілактичне лікування, зменшення нерівномірності пігментації макулярної зони, збільшення щільності пігменту, а в деяких випадках навіть зменшення обсягу початкового дистрофічного вогнища спостерігалось в 42,5 % випадків, у 52,5 % обстежених стан макулярної зони не змінився, незначна негативна динаміка була тільки в 5,98 % випадків. Нормалізація і стабілізація стану центральної зони сітківки при лікуванні були статистично вагомі ( $\chi^2$  за Yates – 62,89,  $p < 0,0001$ ).

**Висновок.** Результати 12 – місячного спостереження засвідчили ефективність застосування комбінації лютеїну, зеаксантину і антиоксиданту ресвератролу для лікування початкової стадії ВМД – макулопатії.

## **The effectiveness of lutein, zeaxanthin and resveratrol combination in the treatment of age-related macular degeneration (results of 1-year observation)**

*Fedirko P. A., Babenko T. F., Dorichevska R. Y., Kolenko O. O.*

*State Institution “National Research Center for Radiation Medicine of National Academy of Medical Sciences of Ukraine” (Kyiv, Ukraine)*

Results of 12 - month follow-up (167 patients in the study group and 134 patients in the comparison group) showed the effectiveness of the combination of lutein, zeaxanthin and resveratrol to treat early stages of AMD.

## **Состояние гемодинамики глаза у больных хориоретинитами в разные периоды активности воспаления**

**Храменко Н. И., Коновалова Н. В.**

*ГУ «Институт глазных болезней и тканевой терапии им. В.П. Филатова НАМН Украины» (Одесса, Украина)*

**Актуальность** изучения патогенеза хориоретинитов обусловлена их широкой распространенностью, заболеваемостью в молодом и трудоспособном возрасте, а также высокой частотой инвалидности по зрению по причине потери центрального зрения.

**Цель.** Изучить состояние гемодинамики глаз у больных хроническими хориоретинитами как диагностического маркера активности воспаления и регулирующее влияние вегетивной нервной системы на изменение ее параметров.

**Материал и методы.** Наблюдали 51 больного с хроническими хориоретинитами. Очаговый процесс наблюдался на 16 глазах, на 35 глазах процесс был диссеминированный. Кроме клинического офтальмологического обследования больным проводилась реоофтальмография по стандартной методике для определения гемодинамики глаз на компьютерном приборе РЕОКОМ, вариабельность сердечного ритма (ВСР) для оценки регулирующей роли кровообращения вегетативной нервной системой (ВНС). Исследовали показатели: LF (%) — вклад низко-

---

частотного компонента спектра в общую мощность, характеризует симпатическую активность, активность вазомоторного центра), HF (%) — доля высокочастотной составляющей спектра в общую мощность, соответствует уровню активности парасимпатического звена регуляции

**Результаты.** Объемное пульсовое кровенаполнение по показателю RQ у пациентов с хроническим диссеминированным хориоретинитом (16 глаз) в период обострения воспаления был равен  $4,6 \pm 0,3\%$ , а в спокойный период (19 глаз) — значительно меньше —  $3,4 \pm 0,3\%$  ( $p=0,01$ ).

У больных очаговым хориоретинитом (16 глаз) в период обострения процесса этот показатель был равен  $3,92 \pm 0,3\%$ , а на парном глазу  $3,4 \pm 0,3\%$  ( $p=0,1$ ). В период ремиссии данный показатель на больном глазу уменьшился до  $3,4 \pm 0,2\%$ .

Учитывая роль ВНС в регуляции кровообращения как на местном, так и центральном уровнях, исследовали влияние симпатического и парасимпатического отдела ВНС на регуляцию гемодинамики при хориоретинитах.

При активации воспаления усиливается интенсивность кровообращения глаза —  $r=0,5$  ( $p<0,05$ ), а также скорость объемного кровотока  $r=0,45$  ( $p<0,05$ ) на фоне усиления активности симпатического отдела ВНС (LF%). С уменьшением местных парасимпатических влияний усиливаются тонические свойства мелких сосудов глаза по показателю HF (%)  $r=-0,49$  ( $p<0,05$ ).

**Заключение.** Выявленные изменения гемодинамики глаза и регулирующее влияние на нее ВНС в разные периоды воспаления при хориоретинитах раскрывают один из патогенетических механизмов развития увеитов и могут служить критерием диагностики активности процесса.

### **Status of eye hemodynamics in patients with chorioretinitis in different periods of inflammatory activity**

*Khramenko N. I., Konovalova N. V.*

*SI "Filatov Institute of Eye Diseases and Tissue Therapy of the NAMS of Ukraine" (Odessa, Ukraine)*

51 patients with chronic chorioretinitis were observed. Rheoophthalmography was performed using a computer device Reokom according to standard procedures to determine the hemodynamics of the eyes; heart rate variability (HRV) was studied to assess the regulatory role of the autonomic nervous system (ANS) on the circulation system. We studied parameters as follows: LF (%) that characterizes the sympathetic activity, vasomotor center activity; HF (%) that corresponds to parasympathetic regulation activity level. The inflammation intensity enhanced eye blood circulation —  $r = 0.5$  ( $p < 0.05$ ) as well as the volume flow rate —  $r = 0.45$  ( $p < 0.05$ ) on the background of increased activity of the sympathetic division of the ANS (LF%). Parasympathetic decreasing amplified local effect of tonic properties of eye small vessels by HF (%) index  $r = -0.49$  ( $p < 0.05$ ).

### **Целесообразность коррекции иммунных нарушений при аутоиммунной офтальмопатии**

*Черныш И. Г., Корсунская О. И.*

*Днепропетровская областная клиническая больница им. Мечникова (Днепро, Украина)*

**Актуальность.** Аутоиммунная офтальмопатия (АИО) возникает в любом возрасте, но чаще после 35 лет. Соотношение лиц мужского и женского пола с этой патологией — (2-5):1. Офтальмопатия может сочетаться с другой аутоиммунной патологией — как эндокринной, так и неэндокринной. АИО встречается в 15-18% случаев диффузного токсического зоба, в 3-26% — аутоиммунного тиреоидита.

**Цель.** Исследовать целесообразность коррекции изменений в иммунограмме у пациентов с эндокринной офтальмопатией на ранних стадиях заболевания.

**Материал и методы исследования.** В ходе работы были проведены иммунологические исследования (клеточный, гуморальный иммунитет, фагоцитоз), содержание в крови гормонов щитовидной железы (тиреотропный гормон (ТТГ), антитела к тиреоидной пероксидазе (At-ТПО), тироксин), УЗИ щитовидной железы, УЗИ орбит, а также полное офтальмологическое обследование — до и после иммунологической коррекции.

Всего в течение года было обследовано 50 пациентов с ранними проявлениями аутоиммунной офтальмопатии. В процессе обследования у 50 пациентов (100%), были выявлены изменения (снижение абсолютного и относительного числа Т-лимфоцитов, изменение соотношения Т- и В-лимфоцитов, уменьшение числа Т-супрессоров, возрастание уровня IgG, повышение титра антител к тиреоглобулину).

Обследуемые пациенты были разделены на две группы. В терапию первой группы (25 человек (50%)) были включены иммуностимулирующие препараты с целью коррекции функций иммунной системы и нормализации показателей иммунограммы, антител к тиреоглобулину. Пациенты второй группы (25 человек (50%)) данную терапию не принимали.

**Результаты.** В результате лечения, у пациентов первой группы отмечалась положительная динамика. Что проявлялось в уменьшении жалоб у 24 пациентов (96%); снижении клинических проявлений офтальмопатии у 23 пациентов (92%) (подтверждалось путем проведения полного офтальмологического обследования); нормали-



---

зация работы иммунной системы; нормализация показателей абсолютного и относительного числа Т-лимфоцитов у 21 пациента, что составило 84%; приведение к норме соотношения Т- и В-лимфоцитов у 24 пациентов, что составило 96%; восстановление числа Т-супрессоров у 24 пациентов, что составило 96%; нормализация уровня IgG у 17 пациентов, что составило 68%; нормализация титра антител к тиреоглобулину у 25 пациентов, что составило 100%).

**Выводы.** Таким образом, всем пациентом, имеющим аутоиммунную офтальмопатию - как эндокринной так и неэндокринной этиологии, рекомендовано проводить коррекцию нарушений иммунной системы на ранних стадиях заболевания с целью уменьшения клинических проявлений и улучшения качества жизни пациентов.

### **Suitability of immune system violation correction in patients with autoimmune ophthalmopathy**

*Chernysh I. G., Korsunskaya O. I.*

*Mechnikov Dnipropetrovsk Regional Clinical Hospital (Ukraine, Dnipro)*

50 patients with early symptoms of an autoimmune ophthalmopathy were examined within a year. It was noted that patients, to whom early correction of immune violations was carried out, demonstrated positive dynamics like a decreasing of clinical manifestations and improvement of quality of life.

### **Содержание сосудистого эндотелиального фактора роста в слезной жидкости у пациентов с тромбозом ветви центральной вены сетчатки на фоне лечения ранибизумабом**

**Чуй Е. В.**

*Национальная медицинская академия последипломного образования имени П.Л. Шупика, Клиника восстановления зрения «Визиум» (Киев, Украина)*

**Актуальность.** Ключевая роль VEGF в развитии макулярного отека (МО) вследствие тромбоза ретинальных вен (ТРВ) явилась патогенетическим обоснованием для применения анти-VEGF-терапии. Однако, несмотря на явные успехи, достигнутые с помощью анти-VEGF-препаратов, остается ряд неясных вопросов, связанных с их применением: резистентность к лечению и частота инъекций. В настоящее время доказана корреляция между содержанием иммунологических факторов во внутриглазных средах с таковыми в слезной жидкости (СЖ) при экссудативно-геморрагических заболеваниях глаз, что определяет возможность изучения особенностей иммунологического реагирования на анти-VEGF-терапию и возможностей раннего прогнозирования ее целесообразности и эффективности путем определения содержания VEGF в слезной жидкости.

**Цель.** Изучение содержания VEGF в слезной жидкости у пациентов с макулярным отеком вследствие тромбоза ветви центральной вены сетчатки (ЦВС) на фоне лечения ранибизумабом.

**Материал и методы.** Под наблюдением находились 19 пациентов с МО вследствие тромбоза ветви ЦВС в возрасте от 44 до 76 лет. Срок заболевания на момент начала лечения варьировал от 3 недель до 4-х месяцев. Пациентам проводилось стандартное офтальмологическое обследование и консервативное лечение. Объектом исследования явились как пораженные ТРВ глаза, так и парные глаза пациентов, у которых не было выявлено каких-либо экссудативно-геморрагических заболеваний. Лечение МО заключалось в применении трех ежемесячных интравитреальных инъекциях ранибизумаба. Иммунологические исследования проводились до начала терапии, а также перед каждой последующей инъекцией ранибизумаба. VEGF в СЖ определяли с помощью иммуноферментного анализа (тест-системы Human VEGF-A BioLISA, Bender Med-Systems; чувствительность 7,26 пг/мл, диапазон концентраций от 16 до 2000 пг/мл). Контролем служили пробы СЖ 10 глаз добровольцев той же возрастной группы без глазной патологии. Пробы хранились при  $t -70^{\circ} \text{C}$ . Статистический анализ проведен по программе BIOSTATD для малых выборок (критерии  $\chi^2$  и Стьюдента).

**Результаты.** Повышение зрительных функций на фоне резорбции макулярного отека было отмечено в 14 глазах пораженных ТРВ (74%). Стабилизация зрительных функций наблюдалась в 3 глазах (16%). У оставшихся 2 пациентов (10%) отмечено снижение зрительных функций. Иммунологические исследования показали, что до начала лечения среднее содержание VEGF-A в СЖ пораженных ТРВ глаз составило  $1315 \pm 341$  пг/мл, в парных глазах —  $1109 \pm 225$  пг/мл, что в целом лишь незначительно превышало контрольные значения ( $1041 \pm 73$  пг/мл). Выявлена зависимость результатов анти-VEGF-терапии от локального иммунного фона. Улучшение или стабилизация процесса отмечена у всех пациентов с высоким, по сравнению с контролем ( $p = 0,001$ ), исходным уровнем VEGF-A в СЖ глаз с ТРВ ( $1703 \pm 143$  пг/мл). Следует отметить, что у этих пациентов содержание VEGF-A в СЖ глаз с ТРВ всегда было выше, чем в парных глазах ( $949 \pm 325$  пг/мл;  $p = 0,002$ ). Положительная динамика была отмечена у большинства пациентов со средним (близким к группе контроля) содержанием VEGF-A в СЖ глаз с ТРВ ( $1034 \pm 74$  пг/мл). В парных глазах VEGF-A составлял  $1012 \pm 57$  пг/мл;  $p = 0,650$ . При сниженном уровне VEGF-A в СЖ глаз с ТРВ ( $620 \pm 52$  пг/мл) применение ранибизумаба привело к положительному морфофункциональному результату только в половине случаев. В остальных глазах положительной динамики в течении заболевания не отмечено.

---

**Вывод.** Иммунологическими критериями прогнозирования результатов лечения ранибизумабом могут служить фоновый уровень VEGF-A в СЖ глаза с ТРВ и его соотношение с уровнем VEGF-A в СЖ парного глаза. Положительный клинико-функциональный результат наблюдался во всех случаях при исходно высоком уровне VEGF-A в СЖ (выше 1000 пг/мл), а также при нормальном и низком уровнях VEGF-A в СЖ (ниже 700 пг/мл) глаз с ТРВ при условии превышения его содержания в СЖ парного глаза. Отсутствие положительной динамики наблюдалось при исходно низком уровне VEGF-A в СЖ глаз с ТРВ в сравнении как с контролем, так и с парным глазом, что позволяло заключить о наличии иной причины МО, кроме повышения уровня VEGF. Полученные данные свидетельствуют о необходимости индивидуального подхода, актуальности иммунологического контроля при решении вопроса о назначении антиангиогенной терапии и прогнозировании ее эффективности.

### **The change of VEGF in the tear fluid in patients with branch retinal vein occlusion during treatment with ranibizumab**

*Chui K. V.*

*Shupyk National Medical Postgraduate Academy, Visium Vision Rehabilitation Clinic (Kiev, Ukraine)*

The investigation shows the results of a study of 19 patients with macular edema secondary to branch retinal vein occlusion (BRVO) who were tested for the content of VEGF in the tear fluid (TF) before and during the treatment with ranibizumab. A comparative analysis of the levels of VEGF in eyes with BRVO and fellow eyes shows the relation between baseline values, the dynamics of VEGF in the TF of eyes with BRVO and the fellow eyes and the morphofunctional results of ranibizumab treatment. The results indicate the need for an individual approach, the relevance of immunological control in deciding of the appointment of anti-angiogenic therapy and predicting its effectiveness.

### **Застосування препарату Афліберсепт при хоріоїдальній неоваскуляризації у хворих на ускладнену міопію високого ступеня**

**Шаповалова Т. О., Чагарин М. В., Уразов А. Ж., Кулик С. А., Корнеева О. О., Ненюк Ю. В.**

*Центр мікрочірургії ока та лазерних методів лікування (одного дня), Київська обласна клінічна лікарня (Київ, Україна)*

**Актуальність.** Хоріоїдальна неоваскуляризація (ХНВ) може розвиватися у 5-11% хворих на ускладнену міопію високого ступеня переважно у віці до 50 років і призводити до стійкого зниження зорових функцій. У разі відсутності своєчасного лікування тільки у 4% пацієнтів зберігається гострота зору вище 0,1. Існуючі хірургічні та лазерні методи лікування не забезпечують в повній мірі вирішення проблеми щодо покращення гостроти зору. Оскільки основним фактором при ХНВ є фактор росту ендотелію судин (ФРЕС), то інтравітреальне введення анти-ФРЕС – є патогенетичним методом лікування.

**Мета.** Представити клінічні випадки застосування препарату Афліберсепт в лікуванні ХНВ при ускладненій міопії високого ступеня.

**Матеріал і методи.** Під нашим спостереженням знаходились два хворих з міопією високого ступеня, ускладненою ХНВ, а саме: пацієнт К., 28 років, і пацієнтка Б., 23 роки. Хворим проводили загальні офтальмологічні методи обстеження: визначення гостроти зору без корекції та з корекцією, авторефрактометрію, пневмотонометрію, біомікрофтальмоскопію з лінзою Гольдмана та спеціальні методи обстеження: флуоресцентну ангиографію сітківки (ФАГ) на ретинальній камері Topcon Mark –II, оптичну когерентну томографію сітківки (ОКТ) на томографі Spectral OCT SLO Optos. Активність ХНВ визначали за скаргами пацієнтів на метаморфопсію і зниження гостроти зору, наявністю субретинального крововиливу і вогнища сірого кольору з нечіткими межами в макулі при офтальмоскопії, за ФАГ-ознаками, а саме локальною гіперфлуоресценцією, яка з'являлась у ранній і наростала до пізніх фаз, за змінами сітківки по ОКТ - деформацією та промінністю фовеального профілю, збільшенням товщини центральної сітківки (ТЦС), наявністю кістозного набряку, відшаруванням нейроепітелію, гіперрефлексивним потовщенням комплексу пігментний епітелій сітківки (ПЕС) – хоріокапіляри. Критеріями ефективності лікування вважалися підвищення гостроти зору і зменшення ТЦС за ОКТ. Критеріями необхідності продовження лікування вважалися ознаки активності ХНВ. Пацієнтам проведено інтравітреальне введення препарату Афліберсепт у дозі 2 мг (0,05мл) в умовах стерильної операційної. Пацієнту К. – трьохкратно, з інтервалом в один місяць, пацієнтці Б. - одноразово.

**Результати дослідження.** При обстеженні в пацієнта К. гострота зору лівого ока без корекції дорівнювала 0,02, а краща гострота зору з корекцією sph(-) 8,0 cyl (-) 3,0 ax 175° складала 0,1. Передньо-задня вісь (ПЗВ) ока становила 27,6 мм. Визначалися ознаки активності ХНВ, ТЦС за даними ОКТ складала 399 мкм. У пацієнтки Б. гострота зору правого ока без корекції – 0,01, краща гострота зору 0,1 з корекцією sph(-) 22,5 cyl (-) 1,75 ax 25°, ПЗВ правого ока – 29,7 мм, присутні ознаки активності ХНВ, ТЦС за даними ОКТ складала 286 мкм. У пацієнта К. після 1-ої і 2-ої ін'єкції зберігалася активність ХНВ, лише після 3-ої ін'єкції наступила ремісія і регрес ХНВ. Гострота зору лівого ока без корекції дорівнювала 0,03, а краща гострота зору з корекцією sph(-) 8,5 підвищилась та складала 0,3. За даними ОКТ – ТЦС зменшилася до 272 мкм, ознак активності ХНВ не виявлено. У пацієнтки

---

Б. після проведення 1-ої ін'єкції препарату Афліберсепт відбувся регрес ХНВ. Гострота зору правого ока без корекції – 0,02, краща гострота зору з корекцією sph (-) 22,5 cyl (-) 1,75 ax 100° підвищилась до 0,2. За даними ОКТ – ТЦС зменшилася до 260 мкм, ознаки активності ХНВ відсутні. Протягом періоду спостереження (60 днів) спостерігалася ремісія.

**Висновки.** За нашими даними, використання препарату Афліберсепт при міопічній ХНВ є ефективним методом лікування, а план лікування визначається індивідуально при спостереженні за перебігом хвороби.

### **Aflibercept Use in Treatment for Choroidal Neovascularization in Patients with Complicated High Myopia**

*Shapovalova T. A., Chagaryn M. V., Urazov A. Zh., Kulik S. A., Korneeva O. O., Nenuk Y. B.*

*Center of Eye Microsurgery and Laser Treatment Methods, Kyiv Clinical Hospital (Kiev, Ukraine)*

Inefficiency or insufficient efficiency of existing CNV treatment methods in patients with complicated myopia calls for searching new methods and treatment regimens. The study focuses on clinical cases of using Aflibercept for treating myopic CNV. Two patients were administered intravitreal injections of Aflibercept in doses of 2 mg (0.05 ml) over the course of one month: one patient received three doses while the others – a single dose. As a response to the treatment, the highest corrected visual acuity in the first patient increased from 0.1 to 0.3 while central retinal thickness (CRT) reduced from 399 microns to 272 microns. In the other patient, the highest corrected visual acuity increased from 0.1 to 0.2 while CRT reduced from 286 microns to 260 microns. No signs of CNV activity were found. Therefore, it is concluded that myopic CNV treatment requires individual approach and monitoring in each specific case.

---

# 5

**Діабетичні ураження  
очей**

**Вітреоретинальна  
хірургія**

---

**Diabetic eye diseases**

**Vitreoretinal surgery**

---

## Інтраопераційна профілактика премакулярних геморагій у хворих з ПДР

*Веселовська З. Ф., Веселовська Н. М., Жеребко І. Б., Кухар Н. В.*

*Кафедра хірургічних хвороб КМУ УАНМ;  
Київський міський офтальмологічний центр (Київ, Україна)*

**Актуальність.** Результати хірургічного лікування хворих з приводу тяжких ускладнень цукрового діабету з боку заднього відрізка ока в певній мірі пов'язані з появою крововиливів у макулярній ділянці ока. Такі премакулярні геморагії з одного боку призводять до суттєвого зниження зору після операції, а з другого - до розвитку клітинної проліферації у різні після операції терміни.

**Мета дослідження:** розробити спосіб інтраопераційного механічного захисту макулярної ділянки у профілактиці розвитку премакулярних геморагій.

**Матеріал та методи.** Прооперовано 12 хворих з тракційним ретинальним синдромом на фоні ПДР у віці 48-72 років. Тривалість ЦД 2-го типу 8-15 років. Гострота зору до операції: рух. руки - 0,02. У всіх випадках за даними УЗ дослідження було визначено тракційне відшарування сітківки різного ступню розповсюженості. Всім хворим було проведено закриту тотальну вітректомію з видаленням преретинальних мембран, диатермокоагуляцією судин та лазеркоагуляцією сітківки. На завершальному етапі перед інтравітреальним введенням силіконового масла здійснювали ендовітреальне механічне екранування макулярної зони спеціальним фармакологічним розчином (деклараційний патент України, 06.12.2015). Термін спостереження 6 міс.

**Результати.** Аналіз особливостей проведених операцій свідчив про досягнення повної репозиції сітківки при відсутності виразних геморагічних ускладнень у всіх випадках. Проте, на двох очах безпосередньо під час введення силікону та на трьох очах на першій день після операції спостерігали появу незначної кількості преретинальної крові у ретросиліконовому просторі парамакулярної зони. В той же час, безпосередньо в макулярній зоні появу крові не спостерігали. Збереження означеного механічного захисту макули за даними післяопераційного спостереження утримувалося від 2-х до 4-х тижнів. Аналіз стану очей у віддалені після операції терміни свідчив про задовільний стан сітківки, відсутність виразних ознак проліферативних процесів в макулярній зоні та стабільний стан репозиції сітківки. Гострота зору після операції у термін від 6 міс суттєво підвищилася та утримувалась на рівні 0,08-0,3.

**Заключення.** Запропонований спосіб інтраопераційного механічного екранування макулярної зони сітківки сприяв її тривалому захисту від розповсюдження крові при розвитку геморагічних ускладнень під час та після ендовітреальних маніпуляцій з приводу тракційного ретинального синдрому на фоні ПДР. Це дозволило позитивно оцінити запропонований спосіб у якості превентивного захисту макулярної зони сітківки від ранніх геморагічних ускладнень для отримання задовільних післяопераційних функціональних результатів.

## Intraoperative prevention of premacular hemorrhage in patients with PDR

*Veselovskaya Z. F., Veselovskaya N. M., Zherebko I. B. Kuchar N. V.*

*Department of surgical diseases of the Kiev Medical University, Kyiv City Eye Center (Kiev, Ukraine)*

Functional results of surgical treatment in severe cases of PDR depend on postoperative blood complications. **Purpose.** To investigate the effectiveness of the method proposed for intraoperative protection from premacular hemorrhage.

**Material and methods.** 22 patients with PDR and TRD were operated with the suggested method of prevention. The term of follow up was 6 months. **Results.** The mechanical protection of the macula zone during surgery allowed preventing premacular blood complications in 100% cases.

## Вплив поліморфізмів гена *vegfa* на рівень у внутрішньоочній рідині васкулоендотеліального фактору росту при діабетичній ретинопатії

*Гудзь А. С., Захаревич Г. Е.*

*Львівський національний медичний університет імені Данила Галицького  
(Львів, Україна)*

**Актуальність.** Діабетична ретинопатія (ДР) розвивається внаслідок дисбалансу між інгібіторами та індукторами ангиогенезу, а провідна роль в цьому процесі належить васкулоендотеліальному фактору росту судин (VEGF), експресія якого активується гіперглікемією, ішемією, окислювальним стресом та генетичним поліморфізмом кодуючого гена (VEGFA).

**Метою** дослідження було виявлення впливу поліморфних генотипів гена VEGFA (rs2010963 та rs6921438) на рівень у внутрішньоочній рідині VEGF при діабетичній ретинопатії за умов цукрового діабету 2 типу.

**Матеріал і методи.** У дослідженні проаналізовані дані 226 пацієнтів, оперованих з приводу катаракти. 98 пацієнтів без діабету склали контрольну групу. I групу склали 64 пацієнти з непроліферативною (ДНПР), а II – 64 пацієнти з проліферативною ДР (ДПР). Аналіз поліморфних ДНК-локусів здійснювали з використанням уніфікованих тест-систем TaqMan Mutation Detection Assays Thermo Fisher Scientific (США) в автоматичному ам-

---

пліфікаторі Real-Time PCR System 7500 (Applied Biosystems, США). Визначення вмісту VEGF (пг/мл) проводили методом твердофазного імуноферментного аналізу (набір реактивів INVITROGEN, США) у внутрішньоочній рідині, зразки якої у кількості 0,1 мл забирали під час хірургічного втручання. Статистичний аналіз проводили з використанням програми MedCalc v.15.11.0 (MedCalc Software bvba, 1993–2015 р.р.).

**Результати.** Як показали результати дослідження, у хворих з ДПР рівень VEGF у внутрішньоочній рідині був значно збільшений (у 1,4 рази у порівнянні з ДНПР та у 3,8 рази у порівнянні з контролем) та склав  $1237 \pm 97$  пг/мл проти  $876 \pm 43$  пг/мл у хворих з ДНПР (в контрольній групі –  $325 \pm 16$  пг/мл;  $p < 0,001$  для всіх порівнянь). Наші попередні дані показали, що асоціацію з розвитком ДР мають генотипи C/C та G/C поліморфізму rs2010963 та генотип C/C поліморфізму rs6921438. У хворих з ДНПР носіїв мінорного генотипу C/C поліморфізму rs2010963 рівень VEGF значно (в 1,8-2,5 рази) перевищував такий при наявності генотипів G/C та G/G. При ДПР у носіїв мінорної алелі C поліморфізму rs2010963 (генотипи C/C та G/C поліморфізму rs2010963) рівень VEGF був у 2,2-2,4 рази вище, ніж у носіїв генотипу G/G. Для поліморфізму rs6921438 при ДНПР рівень VEGF був значно вищим у носіїв мажорного генотипу C/C (у 1,6 рази) ніж у носіїв генотипів C/A та A/A. При ДПР у носіїв мажорного генотипу C/C поліморфізму rs6921438 рівень VEGF також був значно вищим (у 1,5 рази;  $p < 0,001$  у всіх випадках).

Таким чином, при ДР суттєво (у 2,7 рази при ДНПР та у 3,8 рази при ДПР) збільшується рівень VEGF у внутрішньоочній рідині. При стратифікації за генотипами поліморфізму rs2010963 максимальний рівень VEGF виявився у носіїв генотипів, які були асоційовані з розвитком ДР – C/C, та меншою мірою G/C. При стратифікації за генотипами поліморфізму rs6921438 максимальний рівень VEGF також виявився у носіїв генотипу C/C, який був асоційований з розвитком ДР.

**Висновок.** ДР супроводжується накопиченням у внутрішньоочній рідині VEGF, що більшою мірою виражено при ДПР у порівнянні з ДНПР. Це залежить від поліморфізмів rs2010963 та rs6921438 гена VEGFA – у носіїв генотипів, які асоційовані з розвитком ДР (C/C і G/C поліморфізму rs2010963 та C/C поліморфізму rs6921438) рівень VEGF був максимальний. Таким чином, генетичний поліморфізм гена VEGFA сприяє розвитку ДР саме за рахунок більшого накопичення у внутрішньоочній рідині VEGF.

### **Influence of VEGFA gene polymorphisms on the eye aqueous humor level of VEGF in case of diabetic retinopathy**

*Hudz A. S., Zakharevich G. E.*

*Lviv National Medical University named after Danylo Halyskiy (Lviv, Ukraine)*

**Purpose:** to evaluate VEGFA gene (rs2010963 and rs6921438) polymorphic genotypes influence on intraocular VEGF level in patients having type 2 diabetes mellitus with diabetic retinopathy (DR). Data of 226 patients, who had cataract surgery, were evaluated: 98 patients without diabetes (control group), 64 patients with non-proliferative DR and 64 patients with proliferative DR. It is shown that DR is followed by accumulation of VEGF in aqueous humor, especially in case of proliferative DR. This accumulation depends on VEGFA gene polymorphism – carriers of genotypes, associated with development of DR (C/C and G/C rs2010963 and C/C rs6921438) had the highest VEGF levels. In conclusion, a genetic polymorphism of VEGFA gene promotes development of DR due to higher VEGF accumulation in eye aqueous humor.

---

### **Реактивність тромбоцитів як фактор ризику розвитку діабетичної ретинопатії**

*Гудзь А. С., Максимців М. Л.*

*Львівський національний медичний університет імені Данила Галицького  
(Львів, Україна)*

**Актуальність.** Причини прогресування структурних змін судинної стінки у пацієнтів із діабетичною ретинопатією (ДР) залишаються маловивченими, що ускладнює виявлення факторів ризику при даній патології. Залишається не з'ясованим ключове питання, чи зміна реактивності тромбоцитів (Тц) на дію катехоламінів та експозицію субендотеліального колагену у хворих із ЦД II типу є факторами ризику тромбогенезу? При цукровому діабеті (ЦД) може підвищуватися експозиція субендотеліального колагену, але чи це буде супроводжуватися зростанням реактивності тромбоцитів (Тц) до колагену, та чи буде колаген модулювати реакцію Тц до катехоламінів? Перевірка цих гіпотез дозволить наблизитися до розуміння можливості взаємодії гуморальних (катехоламіни) та паракринних (колаген базальної мембрани судин) чинників в критичному зростанні агрегації Тц при ДР.

**Мета** – з'ясувати чи є фактором ризику тромбогенезу при ЦД II типу у хворих з ДР без змін на очному дні стан реактивності Тц у відповідь на адреналін та колаген?

**Матеріал та методи.** Дослідження включало 34 пацієнта (34 ока) з ЦД II типу без клінічно видимих змін на очному дні (основна група). Група контролю включала 10 осіб, які не мали діабету, цереброваскулярної та кардіальної патології. Тц виділяли шляхом центрифугування з цитратної периферичної крові пацієнтів. Для ак-

тивації Тц використовували традиційні агоністи: аденозиндіфосфат (АДФ), адреналін, ангіотензин-2, фактор активації тромбоцитів (ФАТ) і колаген. Оцінку агрегації Тц проводили на агрегометрі Chrono-Log (США).

**Результати.** Дослідження *in vitro* показало, що Тц пацієнтів основної групи характеризувалися індивідуальною функціональною активністю GPVI-рецепторів і  $\alpha 2$ -адренорецепторів, АТ1-пуринових рецепторів (P2Y12 P2Y1-рецепторів) і ФАТ-рецепторів. Колаген був ведучим індуктором агрегації Тц, підтвердженням чого було значення агрегації –  $82,0 \pm 3,0$  %. Ефект інших агоністів був меншим; реакція Тц на адреналін і ангіотензин 2 по відношенню до агрегації Тц, що індукована ЕС50 колагену, становила, відповідно, 90,2 % і 80,5 %, а АДФ і ФАТ, відповідно, 72 % і 73 % ( $p < 0,001$ ). Виявлений феномен відбиває колаген-реактивний стан Тц, тобто підвищену реакцію GPVI-рецепторів до колагену. Введення в суспензію Тц субпорогової дози колагену, а потім адреналіну у зростаючій концентрації супроводжувалося дозо-залежним підвищенням агрегації Тц, яке перевищувало ізольований ефект колагену на 14,1 % ( $p = 0,004$ ) і 35,6 % ( $p < 0,001$ ) при концентрації адреналіну, відповідно, 0,25 мкМ і 0,5 мкМ. При стимуляції адреналіном агрегація Тц на 16,8 % перевищувала ( $p = 0,002$ ) таку в контрольній групі, а отже, мала місце більш висока чутливість  $\alpha 2$ -адренорецепторів до адреналіну при наявності ЦД II типу. Послідовне введення в суспензію Тц колагену у зростаючій субпороговій концентрації на фоні стабільного рівня адреналіну супроводжувалося дозо-залежним підвищенням агрегації Тц, яке перевищувало ізольований ефект адреналіну на 4,1 % ( $p = 0,007$ ), 46,1 % і в 2 рази ( $p < 0,001$ ) при концентрації колагену, відповідно, 0,1 мг/мл, 0,2 мг/мл і 0,3 мг/мл. Факт сумарної дії двох агоністів підтверджує можливість сумісної дії адреналіну і колагену в активації Тц, у хворих із ЦД II типу навіть і без змін на очному дні.

**Висновок.** У хворих із ДР без змін на очному дні має місце протромбогенний фенотип Тц, що обумовлює ризик тромбогенезу і порушень мікроциркуляції ока. Реактивність Тц може бути використана в якості інформативного фактору ризику ДР.

## Reactivity of thrombocytes as risk factor of development of diabetic retinopathy

*Hudz A. S., Maksimtsiv M. L.*

*Lviv National Medical University named after Danylo Halytskyi (Lviv, Ukraine)*

**Purpose:** to clarify a question whether thrombocytes reactivity (Tc) condition could be a risk factor for thrombogenesis in patients having type II diabetes mellitus without visible fundus changes (no retinopathy). The research included 34 patients (34 eyes) without visible changes on the fundus and control group ( $n = 10$ ). Assessment of aggregation of Tc was carried out on agregometer "Chrono-Log" (USA). The research *in vitro* showed that collagen was the leading inductor of Tc aggregation ( $82 \pm 3\%$ ). The effect of other agonists (adenosinediphosphate, adrenaline, angiotensin-2 and factor of activation of thrombocytes) was lower. Addition to Tc suspension subthreshold dose of collagen, and then adrenaline in growing concentration was followed by dose dependent rise of Tc aggregation. Discovered dominating prevalence of Tc pro-thrombogenic phenotype can cause thrombogenesis risk increase and disturbance of eye microcirculation.

## Комбинированное лечение диабетического макулярного отека у пациентов с препролиферативной диабетической ретинопатией

*Денисюк Л. И., Рыков С. А., Сук С. А., Венедиктова О. А.*

*Киевская городская клиническая офтальмологическая больница «Центр микрохирургии глаза»; Национальная медицинская академия последипломного образования имени П.Л. Шупика (Киев, Украина)*

**Актуальность.** В патогенезе развития диабетического макулярного отека (ДМО) весомую роль играют факторы роста эндотелия сосудов (VEGF факторы). Анти-VEGF терапия – предмет выбора в лечение ДМО, однако имеет определенные недостатки, связанные с кратковременностью эффекта, неполным регрессом экссудативных изменений, необходимостью многократных инъекций, а также весомым экономическим аспектом. Как известно, VEGF факторы преимущественно вырабатываются неперфузированными участками сетчатки. Важным является выявить все зоны ишемии на периферии сетчатки, провести прицельное лазерное лечение данных участков, чтобы сохранить нормально перфузируемую ткань сетчатки, снизить общую инвазивность лазерного лечения и в сочетании с анти- VEGF терапией достичь длительного и стойкого эффекта в лечении ДМО.

**Цель:** повысить эффективность лечения ДМО путем комбинированного использования лазерной коагуляции зон ишемии периферических отделов сетчатки с интравитреальным введением анти-VEGF препаратов при препролиферативной диабетической ретинопатии (ДРП).

**Материал и методы.** В исследовании принимали участие 56 пациентов (105 глаз) - 35 женщин и 11 мужчин в возрасте от 51 до 78 лет, которые имели сахарный диабет 2 типа - препролиферативную ДРП и диффузную ДМО. Длительность заболевания сахарным диабетом составляла от 10 до 15 лет. Всем пациентам кроме стандартной ФАГ в пределах 55 градусов проводилась широкопольная ФАГ 150 градусов с определением зон капиллярной неперфузии (зон ишемии) периферических отделов сетчатки. Пациенты были разделены на две группы. В контрольной группе (26 пациентов - 49 глаз) лечение ДМО осуществлялось путем интравитреального введения троих загрузочных доз Афлиберцепта 2 мг ежемесячно, а затем, по необходимости, дополнительных инъекций

---

до достижения полного регресса ДМО. В исследуемой группе (30 пациентов - 56 глаз) проводилось комбинированное лечение ДМО с использованием интравитреального введения троих загрузочных доз Афлиберцепта 2 мг в сочетании с прицельной лазерной коагуляцией периферических зон ишемии, определенных по данным широкопольной ФАГ. Средняя острота зрения 32 буквы по таблице ETDRS в контрольной группе и 30 букв в исследуемой. Средняя толщина сетчатки  $384 \pm 11$  и  $376 \pm 18$  мкм соответственно по данным оптической когерентной томографии. Срок наблюдения - 18 месяцев.

**Результаты.** Через 18 месяцев средняя острота зрения в исследуемой группе составила 44 буквы и 39 букв в контрольной группе, средняя толщина сетчатки в макулярной области 266 и 254 мкм, соответственно. Среднее количество интравитреальных инъекций Афлиберцепта составило 3,3 в исследуемой группе и 7,7 в контрольной. Полный регресс экссудативных изменений был отмечен на 47 глазах (83,9%) в исследуемой группе и 41 глазах (83,7%) в контрольной.

**Выводы.** Комбинированное использование лазерной коагуляции зон ишемии периферических отделов сетчатки при препролиферативной ДРП в комбинации с интравитреальным введением Афлиберцепта позволяет добиться более быстрого и стойкого регресса ДМО, снизить количество интравитреальных инъекций анти-VEGF препаратов и снизить общую инвазивность лечения, а также его стоимость.

### **Combined treatment of diabetic macular edema in patients with preproliferative diabetic retinopathy**

*Denysiuk L., Rykov S., Suk S., Venediktova O.*

*Eye Microsurgery Center Kyiv City Clinic Ophthalmic Hospital, Shupyk National Medical Academy of Postgraduate Education (Kyiv, Ukraine)*

The combined use of laser coagulation of the peripheral zones of the retinal ischemia in combination with intravitreal injection of Aflibercept allows for more rapid and stable regression of diabetic macular edema, reduces the number of intravitreal aflibercept injections and reduces the overall invasiveness of treatment. Further long-term studies are required.

### **Возможность использования методики исследования зрительных вызванных потенциалов у пациентов с сахарным диабетом**

*Духовенко Е. К., Черныш И. Г., Корсунская О. И., Дзюбенко Ю. Г.*

*Днепропетровская областная клиническая больница им. Мечникова (Днепро, Украина)*

**Актуальность.** Количество больных сахарным диабетом во всем мире постоянно увеличивается. Диабетическая ретинопатия - одно из наиболее частых и прогностически неблагоприятных осложнений сахарного диабета, приводящее к инвалидизации и снижению качества жизни больного. Согласно нейродегенеративной гипотезе патогенеза диабетической ретинопатии – повреждения нейрональных структур происходят еще до развития сосудистых аномалий в сетчатке.

**Цель.** Возможность использования и эффективность методики исследования ЗВП для раннего выявления и оценки степени поражения нейроретинокортикального пути у пациентов с сахарным диабетом

**Материал и методы.** Всего было обследовано 38 человек с сахарным диабетом в возрасте от 18 до 65 лет. Из них 24 – мужчины и 14 – женщины. У 33 пациентов – сахарный диабет инсулинозависимый. У 5 пациентов – сахарный диабет не инсулинозависимый. Длительность заболевания: у 10 – сахарный диабет до 5 лет, 28 – сахарный диабет более 5 лет. Все пациенты были разделены на 3 группы в зависимости от длительности сахарного диабета и степени проявлений диабетических изменений на глазном дне.

Всем 38 пациентам (100%) были произведены офтальмологическое обследование и исследование зрительно вызванных потенциалов (ЗВП) на энцефалографе DXSystem (методика – шахматный паттерн).

**Результаты.** Проведенный анализ электрофизиологических показателей ЗВП выявил большее увеличение латентности показателей P100 (до  $104 \pm 40$  мс, при норме  $100,3 \pm 3,2$  мс) по сравнению с увеличением латентности N75 ( $68 \pm 15$  мс при норме  $70,3 \pm 6,8$  мс) в группах с длительностью сахарного диабета 5 лет и более и отсутствием изменений на глазном дне. В группе с выраженными проявлениями диабетической нейроретинопатии показатели P 100 составили 107-217 мс и N75 89-354 мс. Отмечается асимметрия показателей латентности P 100 и N75, с их увеличением на стороне с более выраженными проявлениями нейроретинопатии, что подтверждает ухудшение функциональной активности зрительного анализатора по мере увеличения длительности и степени тяжести течения сахарного диабета.

**Выводы.** Включение исследования ЗВП в комплекс диагностики пациентов с сахарным диабетом увеличивает возможность раннего выявления, уточнения уровня и степени поражения нейроретинокортикального пути, что позволит проводить раннюю коррекцию клинически бессимптомных изменений диабетических осложнений.

Метод наиболее информативен при динамическом наблюдении больного.



---

## Possibility of using visual evoked potentials in patients with diabetes mellitus

*Dukhovenko E. K., Chernysh I. G., Korsunskaya O. I., Dziubenko J. G.*

*Dnipropetrovsk regional clinical hospital of Mechnikov (Ukraine, Dnipro)*

The number of patients with diabetes around the world constantly increases. Diabetic retinopathy is one of the most frequent and prognostically negative adverse complications of diabetes leading to disability and reduction of life quality of the patient. A total of 38 people with diabetes were examined. The carried-out analysis of electrophysiological indicators of VEP revealed expediency of inclusion of VEP evaluation in a complex of diagnostics of patients with diabetic retinopathy. Proposed approach will increase possibilities of early identification, specification of level and damage rates of neuroretinocortex pathway in patients with DM. The method is most informative in case of dynamic observation of the patient.

## Особливості лікування «синдрому сухого ока» у хворих на діабетичну полінейропатію

*Заволока О. В., Бездітко П. А., Мужичук О. П.*

*Харківський національний медичний університет (Харків, Україна)*

**Актуальність.** «Синдром сухого ока» спостерігається у 30-80 % хворих на цукровий діабет та практично у всіх хворих на діабетичну полінейропатію. Одним із факторів розвитку даного синдрому є порушення іннервації рогівки внаслідок діабетичної нейропатії рогівки.

**Мета:** підвищення ефективності системного лікування хворих на діабетичну полінейропатію з «синдромом сухого ока» шляхом місцевого використання очних крапель Теалоз Дуо.

**Матеріал і методи.** Під наглядом знаходились 56 хворих (102 ока) на діабетичну полінейропатію з «синдромом сухого ока»: легкого ступеня тяжкості – 69 очей, середнього ступеня тяжкості – 33 ока. Усім хворим на фоні попередньої цукрознижуючої терапії, згідно рекомендації невролога, призначали берлітійон 600 мг на добу парентерально в/в крапельно щоденно протягом 21 дня з наступним переходом на пероральний прийом по 300 мг 2 рази на добу протягом 21 дня, актовегін 400 мг на добу парентерально в/в струйно щоденно протягом 21 дня, мільгаму по 2 мл внутрішньом'язово 1 раз на 3 доби протягом 21 дня з наступним переходом на пероральний прийом по 1 табл. 3 рази на день протягом 21 дня; для корекції «синдрому сухого ока» та трофічних рогівкових змін додатково використовували Теалоз Дуо місцево у кон'юнктивальний мішок по 1 кап 3 рази на добу протягом 42 днів.

Методи дослідження, крім стандартних, включали визначення порогу чутливості рогівки (ПЧР) методом Радзиховського Б.Л. та дослідження слізопродукції за допомогою проби Норна

**Результати.** В результаті проведеного лікування у хворих на діабетичну полінейропатію з «синдромом сухого ока» відмічалась стабілізація слізної плівки. Так, час розриву слізної плівки через 7 днів ( $11,5 \pm 1,3$  с), 14 днів ( $14,9 \pm 1,7$  с) та 42 дні ( $15,6 \pm 1,7$  с) після початку лікування був достовірно вище показника до лікування ( $6,7 \pm 1,1$  с) ( $p < 0,001$ ), причому достовірна позитивна динаміка відмічалась у всіх хворих. Однак, через 6 місяців час розриву слізної плівки зменшувався, достовірно не відрізнявся від такого до лікування.

Крім того, у хворих на діабетичну полінейропатію у результаті проведеного лікування відмічалось підвищення чутливості рогівки. Так, чутливість рогівки через 7 днів після початку лікування змінювалась не достовірно порівняно з показниками до лікування; через 14 днів - підвищувалась до альгезиметра 2 мг на 11 % точок ( $p < 0,05$ ), до альгезиметрів 10 та 50 мг зміна чутливості залишалась не достовірною у порівнянні з показниками до лікування; через 42 дні чутливість рогівки до альгезиметрів 2 мг була вище на 28 %, 10 мг – на 14 %, 50 мг – на 9 % точок від відповідних показників до лікування ( $p < 0,001$ ), причому достовірна позитивна динаміка відмічалась у всіх хворих. Однак через 6 місяців після початку лікування чутливість рогівки до усіх альгезиметрів достовірно не відрізнялася від такої до лікування.

**Висновки.** Запропонована схема лікування, що включає місцеве використання Теалоз Дуо на фоні системного лікування берлітійоном, актовегіном та мільгаммою протягом 42 днів, дозволяє досягнути виразного позитивного стійкого ефекту у 100 % хворих. Повторні курси лікування рекомендовані 2 рази на рік.

## Peculiarities of dry eye syndrome treatment in patients with diabetic polyneuropathy

*Zavoloka O. V., Bezditko P. A., Muzhichuk O. P.*

*Kharkiv National Medical University (Kharkiv, Ukraine)*

The aim of the study was to increase the effectiveness of systemic treatment of patients with diabetic polyneuropathy and dry eye syndrome with the use of Tealoz Duo eyedrops. 56 patients (102 eyes) with diabetic polyneuropathy and dry eye syndrome were under supervision. Berlition 600 mg and actovegin 400 mg per day during 21 days, milgamma during 42 days and Tealoz Duo 3 times a day in conjunctival bag during 42 days were prescribed to all patients. In patients with diabetic polyneuropathy and dry eye syndrome tear film was stabilized after 7 days, corneal sensitivity

---

was increased to algesimeter 2 mg on 11 % points after 14 days, to algesimeter 2 mg (on 28 %), 10 mg, 50 mg after 42 days in comparison with parameters before the treatment. So, using berlition, actovegin, milgamma and Tealoz Duo is effective in treatment of patients with diabetic polyneuropathy and dry eye syndrome.

---

## **Клінічний випадок лікування гемофтальму, який розвинувся на фоні діабетичної ретинопатії, в умовах офтальмологічного центру КЗ “Рівненська обласна дитяча лікарня” РОР**

### **Легка І.**

#### **КЗ “Рівненська обласна дитяча лікарня” РОР (Рівне, Україна)**

**Актуальність.** Серцево-судинні захворювання (ССЗ) в даний час називають проблемою століття, вважаючи їх одною із основних причин інвалідності і смертності.

Не менш загрозливу статистику знаходимо і у такого захворювання, як цукровий діабет (ЦД). ЦД займає третє місце по розповсюдженості після серцево-судинної і онкопатології. За даними експертів ВОЗ, в світі нараховується біля 285 млн. хворих ЦД і прогнозується, що до 2030 року число хворих ЦД складе 435 млн. хворих. В розвинутих європейських країнах розповсюдженість цукрового діабету складає 3-10% в загальній популяції, а серед осіб з факторами ризику і у осіб похилого віку досягає 30% загальної чисельності населення. Спостерігається значний ріст захворюваності населення України та сягає більше 1 млн. осіб. Слід відмітити, що кількість хворих збільшується в основному за рахунок ЦД II-го типу. У хворих з ЦД, виявленим до 30 років, частота діабетичної ретинопатії (ДР) через 10 років складає 50%, а через 30 років - 90%. Частота її виникнення складає 42% у хворих діабетом I типу і більше 80% - у хворих діабетом II типу. ДР рідко розвивається при тривалості діабету менше 5 років і до настання статевої зрілості. При ЦД II типу у 5% пацієнтів ДР виявляється одночасно з основним захворюванням.

Патогенез діабетичної ретинопатії визначається порушенням вуглеводного метаболізму та місцевою мікроангіопатією у сітківці. Дифузна ретинальна ішемія, посилення анаеробного гліколізу, розвиток місцевого ацидозу та венозний стаз приводять до глибокої гіпоксії та ініціації проліферативних процесів.

Діабетична ретинопатія є головною, однак не єдиною причиною зниження зору у хворих на ЦД.

Зміни в оптичних середовищах ока також відіграють суттєву роль у якості зображення, що проеціюється на сітківку. Так, епітеліальна дистрофія рогівки, транзиторний набряк кришталікових волокон при гіперглікемії, діабетична ускладнена катаракта та гемофтальм значно погіршують зір.

**Мета дослідження.** Описати клінічний випадок лікування пацієнта з одностороннім гемофтальмом, який розвинувся на фоні діабетичної ретинопатії.

**Матеріали і методи.** Пацієнт К., 16 років, звернувся в січні 2016 року в ургентному порядку в офтальмологічний центр КЗ “Рівненська обласна дитяча лікарня” РОР зі скаргами на поступове зниження зору лівого ока протягом останніх двох тижнів, хворіє ЦД I типу 11 років, отримує інсулінотерапію. Користується окулярами з приводу короткозорості. Заключення ендокринолога: “Цукровий діабет I тип, важка форма, глікемічний контроль з високим ризиком для життя.

Пацієнту були проведені загальноприйняті офтальмологічні обстеження. Visus OD 0.2 з очковою корекцією 0.9, Visus OS 0.04 н.к. Скіаскопія: рефракція правого ока М 2.0, лівого ока не вдалось проскіаскопувати. ВОР пальпаторно в межах норми.

При біомікроскопії переднього відрізка правого ока змін не виявлено. При офтальмоскопії очного дна: ДЗН - контури чіткі, блідо-рожевий, артерії звужені, звивисті, вени розширені, співвідношення а:в=1:4, макулярний та фовеолярний рефлекси збережені. При біомікроскопії лівого ока виявлено помірно виражений дифузний набряк рогівки, передня камера середньої глибини, волога прозора, зіниця 3 мм, округла, пряма та співдружна реакції збережені, кришталік прозорий, ущільнення задньої капсули кришталіка. Інтравітреальний крововилив. Очне дно: деталі не офтальмоскопуються. Після аналізу скарг хворого, анамнезу хвороби та даних офтальмологічного обстеження пацієнту виставлений попередній діагноз: Гемофтальм лівого ока. Діабетична ретинопатія. Міопія слабого ступеня обох очей. Цукровий діабет I тип, важка форма, глікемічний контроль з високим ризиком для життя.

Хворому було проведено наступне лікування: режим II. Дієта №9. Реополіглокін 200.0 внутрішньовенно крапельно № 2. Глюконат кальцію 5.0 внутрішньовенно струйно № 3.0. Вітамін С 1.0 внутрішньовенно струйно № 3.0. Метамакс 0.5 мл субкон'юнктивально № 6. Метамакс 0.5 мл ретробульбарно № 4. Гепарин 5000 ОД 0.5 мл парабульбарно № 2.0. Дидинон 1.0 внутрішньовенно струйно № 3.0. Дидинон 1.0 ретробульбарно № 2.0. L-лізин 5.0 внутрішньовенно крапельно № 2. Аскорутин 1 табл. 3 рази перорально -14 днів. Калій йод 3%, глюкоза 40%, корнерегель 4 рази в ліве око-14 днів. Після проведеного лікування хворому було призначено метамакс 250 мг 3 рази перорально протягом місяця та звільнення від фізичного навантаження. Обстеження - оптична когерентна томографія сітківки. Період спостереження склав 10 місяців.

**Результати.** Представлений клінічний випадок цікавий перш за все тим, що у хворого спостерігається поєднана патологія сітчастої оболонки ока, і ці обидві нозології можуть бути причиною розвитку гемофтальму та набряку макули. Складність у виборі лікування полягає в тому, що з одного боку хворому показане інтравітреальне введення антипроліферативних препаратів, але враховуючи велику імовірність виникнення зон ішемії, воно

являється небажаним для застосування і його використання не може бути терапією вибору. Проведення лазерної коагуляції також може посилити ішемію сітківки і призвести до погіршення стану. Тому було прийнято рішення провести хворому вказане консервативне лікування.

Результати проведеного лікування виявились успішними. При виписці пацієнта із офтальмологічного центру було отримано наступний офтальмологічний статус: Vis OD 0.3 з очковою корекцією 0.95; Vis OS 0.08 з очковою корекцією 0.1. Скіаскопія правого ока М 2.0 лівого ока М 2.0. Праве око: спокійне, положення правильне. Рогівка прозора, сферична, волога, чутлива. Передня камера середньої глибини, волога прозора. Зіниця 3 мм, округла, реакції збережені. Кришталік та скловидне тіло прозорі. Очне дно: ДЗН-контури чіткі, блідо-рожеві, аа-звужені, звивисті, вени розширені, співвідношення а:в= 1:4, макулярний та фовеолярний рефлекс збережені. Ліве око: гематома повік, субкон'юнктивальний крововилив. Рогівка прозора, волога, чутлива. Передня камера середньої глибини, волога прозора. Зіниця 3 мм, реакції збережені. Ущільнення задньої капсули кришталіка. Інтравітреальний крововилив нитчастої структури. Наявність ретинальних та субретинальних крововиливів у вигляді мазків. ДЗН-візуалізуються частково контури, артерії вузькі, звиті, вени розширені, макулярний та фовеолярний рефлекс відсутній. Через 5 місяців ми отримали наступну клінічну картину: Vis OD 0.5 з очковою корекцією 1.0 OS 0.5 з очковою корекцією 0.9. Скіаскопія правого ока М 2.0 лівого ока М 2.0. Праве око: передній відрізок не змінений. Кришталік та скловидне тіло прозорі. Очне дно - дані попередні. Ліве око: спокійне, передній відрізок не змінений. Кришталік прозорий, в скловидному тілі поодинокі рухомі помутніння нитчастої структури. Очне дно: ДЗН-контури чіткі, блідо-рожевий, аа-вузькі, звиті, вени розширені, співвідношення а:в=1:4, наявність хоріоретинального вогнища в нижній периферії сітківки, макулярний рефлекс збережений. Ще через 5 місяців ми мали такий же офтальмологічний статус.

**Висновки.** Результат представленого консервативного лікування гемофтальму, який розвинувся на фоні діабетичної ретинопатії, підтверджує його ефективність та можливість застосування при лікуванні даної патології.

## Стан інсулінрезистентності на різних стадіях діабетичної ретинопатії у хворих на цукровий діабет II типу та ожиріння

*Малачкова Н. В., Комаровська І. В.*

*Вінницький національний медичний університет ім. М.І. Пирогова (Вінниця, Україна)*

**Актуальність.** Поширеність метаболічного синдрому (МС), в основі якого лежить первинна інсулінрезистентність (ІР) і супутня гіперінсулінемія, в індустріально розвинутих країнах серед осіб старше 30 років складає 10-20%. Кількість хворих на МС в Європі складає 40-60 млн. Якщо розглядати ІР з позиції кластерів метаболічного синдрому, то її негативний вплив вже не обмежується серцево-судинною системою, а поширюється і на інші органи і системи, в тому числі на деякі онкологічні захворювання, тиреоїдний статус, судинну оболонку очей.

**Мета.** Вивчити стан інсулінрезистентності на різних стадіях діабетичної ретинопатії у хворих на цукровий діабет II типу з метаболічним синдромом та ожирінням.

**Матеріал і методи.** Дослідження проведені у 23 пацієнтів (38 очей) з ЦД II типу, андрюїдним ожирінням (середній стаж діабету 12,03±2,74 років, середній глікований гемоглобін 9,03±1,53%). Контрольна група складалась з пацієнтів з МС без ЦД (13 чоловік), рівнозначних по віку та статі. МС встановлювали відповідно до вимог Національного інституту здоров'я США (Adult Treatment Panel III, АТР III, 2001). Робота проведена відповідно до умов Хельсінкської декларації Всесвітньої медичної асоціації (2008). Рівень глікованого гемоглобіну визначали методом високошвидкісної рідинної хроматографії, глюкози в крові – ферментативним кінетичним колориметричним методом, імуореактивного інсуліну – імуоферментним методом. Розраховували індекси ІР (індекс НОМА-ІР, індекс функції β-клітин НОМА-β, індекс чутливості тканин до інсуліну QUIСKI). Офтальмологічне обстеження включало візометрію, статичну периметрію Humphrey, пневмотонометрію, біомікроскопію, гоніоскопію, офтальмоскопію, фото очного дна в 7 зонах, відповідно до протоколу ETDRS, оптичну когерентну томографію. Стадію ретинопатії визначали відповідно до класифікації, прийнятої Американською академією офтальмології (2003 р).

**Результати.** Встановлено, що індекс НОМА-ІР перевищував верхню межу норми у всіх групах дослідження, статистично значимо збільшуючись на першій стадії ДР. Відносна частота пацієнтів з перевищуючим верхні референтні значення індексом ІР НОМА-ІР була достовірно вищою при ДР в порівнянні з контролем і достовірно вищою на третій стадії в порівнянні з другою стадією ДР.

Індекс функції β-клітин був максимальним у пацієнтів з ожирінням без ЦД, статистично значимо відрізняючись в сторону підвищення від хворих, що знаходяться на 1-ій стадії ДР, а відносна частота зниження функції β-клітин НОМА-β була статистично значуще вищою на всіх стадіях ДР в порівнянні з контролем. Індекс чутливості тканин до інсуліну QUIСKI був достовірно нижчим у всіх пацієнтів з ДР в порівнянні з групою порівняння, а відносна частота пацієнтів з несприятливим індексом QUIСKI була статистично значуще вищою на 2-3 стадіях ДР в порівнянні з 1-ою стадією ДР.

**Висновки.** Найбільша частина хворих з несприятливими індексами ІР була з проліферативною стадією ДР, що вказує на можливу роль в прогресуванні ДР не лише гіперінсулінемії, але і гормонів жирової тканини (резистин, адипонектин, ін.), які відображають чутливість тканин до інсуліну, що є предметом наших подальших досліджень.

---

## Condition of insulin resistance at different stages of diabetic retinopathy in patients with type 2 diabetes and obesity

*Malachkova N. V., Komarowska I. V.*

*National Pirogov Memorial Medical University (Vinnytsya, Ukraine)*

The prevalence of metabolic syndrome (MS), which is based on primary insulin resistance (IR) and accompanying hyperinsulinemia, in industrialized countries among persons older than 30 years is 10-20%. The negative impact of IR is distributed to the vascular membrane of the eye. The aim is to study the state of insulin resistance at different stages of diabetic retinopathy (DR) in patients with diabetes mellitus (DM) type 2 with MS and obesity. The results showed that most of the patients with IR adverse index had a proliferative stage of DR, which indicates a possible role in the DR progression not only of hyperinsulinemia but also of adipose tissue hormones (resistin, adiponectin, etc.), reflecting the sensitivity of tissues to insulin, which is the subject of our further research.

---

## Очаговый характер изменений сетчатки кролика при диабетической ретинопатии, моделированной дитизином

*Мальцев Э. В., Зборовская А. В., Дорохова А. Э.*

*ГУ «Институт глазных болезней и тканевой терапии им В.П. Филатова НАМН Украины» (Одесса, Украина)*

**Актуальность** изучения патогенеза диабетической ретинопатии (ДР) несомненна, как и необходимость использования для этой цели воспроизведения ее у экспериментальных животных. Ранее нами в серии публикаций были описаны патологические изменения сетчатки глаза кроликов при сахарном диабете, моделированном дитизином. Однако такое явление, как очаговый характер этих изменений сетчатки не нашло, на наш взгляд, должного описания.

**Цель** – охарактеризовать детально неоднородность степени выраженности патологических изменений сетчатки кроликов, у которых ДР развивалась после моделирования сахарного диабета (СД) дитизином.

**Объекты и методы** – у кроликов породы Шиншилла СД вызывали внутривенным введением дитизона в истинной дозе 35 мг/кг массы. Животные выводились из опыта через 6–7 часов, 33–36 часов и 16–17 недель наблюдения. Срезы глаз окрашивались гематоксилин-эозином или на них ставилась гистохимическая ШИК-реакция, а затем микроскопировались.

**Результаты:** В обоих ранних сроках наблюдения морфологические изменения сетчатки практически отсутствовали, однако спустя 16-17 недель после интоксикации дитизином ее структурные нарушения весьма выражены и могут быть перечислены в следующем виде: разрушение (вплоть до полного исчезновения) слоя фоторецепторов; уменьшение количества рядов нейронов в обоих истонченных ядерных слоях; изреженность слоя ганглиозных клеток; истончение наружного сетчатого слоя или его отсутствие, вследствие чего нейроны наружного и внутреннего ядерных слоев могут перемешиваться между собой; аналогичное изменение внутреннего сетчатого слоя и слоя нервных волокон; разрастание глиальных элементов; волнистость внутренней поверхности сетчатки из-за ее неравномерной толщины, что связано с очаговыми атрофическими изменениями этой оболочки; деструкция слоя пигментного эпителия. Особо следует заметить, что перечисленные деструктивные и атрофические изменения отнюдь не выражены равномерно по всей протяженности сетчатой оболочки, но носят очаговый характер. А под очаговым характером следует понимать расположение по-соседству совершенно различных по строению и глубине деструктивных изменений участков. Так, оказываются соседствующими в одной и той же сетчатой оболочке почти неизменный на определенном ее протяжении участок (сохраняющий не только обычную для сетчатки толщину, но и типичное для нее слоистое строение), и участок истонченной в несколько раз ткани. Последняя к тому же демонстрирует наличие всех или большинства из перечисленных выше патологических признаков. Далее может локализоваться снова мало измененный или даже не измененный вовсе фрагмент сетчатки. Из сказанного следует важное умозаключение о том, что проведение морфометрических определений в такой сетчатой оболочке не может быть ограничено столь банальными измерениями, как ее общая толщина или толщина отдельных слоев, количество рядов нейронов в ядерных слоях и так далее. Вероятно, целесообразен в такой ситуации кластерный анализ, который и дополнит стандартные морфометрические данные.

**Вывод** – фокальный характер выраженности патогистологических изменений строения сетчатой оболочки кролика при СД, моделированном дитизином, необходимо учитывать при проведении в ней каких-либо морфометрических определений. Представляется обоснованным применение кластерного анализа.

---

## Focal retinal changes of the dithizone induced diabetic rabbits

Maltsev E., Zborovska O., Dorokhova O.

SI "Filatov Institute of Eye Diseases and Tissue Therapy of NAMS of Ukraine" (Odessa, Ukraine)

The study was performed on dithizone induced diabetic rabbits. The retina of diabetic rabbits after 16-17 weeks was strongly unstructured. The number of outer and inner nuclear layer neurons was reduced, resulting in the layers' considerable thinning. Furthermore, neurons were often mixed together due to the disappearance of the outer retinal layer nuclear layers. The photoreceptor layer was also thinned until to its complete absence. Ganglion cells and the RPE were also destructed. All these changes were focal. Implementation of morphometric determinations in such model cannot be limited by the measurements of the total thickness, or the thickness of the layers. In such model cluster analysis should be applied for supplementation of the standard morphometric data.

---

## Зв'язок гаплотипу поліморфізмів rs759853 та rs9640883 гена AKR1B1 з розвитком діабетичної ретинопатії при цукровому діабеті II типу

Могілевський С. Ю., Бушужева О. В.

Національна медична академія післядипломної освіти імені П.Л. Шупика, Львівський національний медичний університет імені Данила Галицького (Київ, Львів, Україна)

**Актуальність.** В патогенезі діабетичної ретинопатії (ДР) одне з головних місць належить метаболічним порушенням. Гіперглікемія активує поліоловий шлях метаболізму глюкози, внаслідок чого внутрішньоклітинно накопичуються сорбітол та фруктоза. Ключовим ферментом поліолового шляху є альдозоредуктаза, поліморфізм гену якої (AKR1B1), впливає на розвиток ДР.

**Мета дослідження** - проаналізувати розподіл гаплотипів та встановити зв'язок найбільш значущих поліморфізмів гена AKR1B1 – rs759853 і rs9640883 з розвитком ДР.

**Матеріал та методи.** До дослідження були залучені 302 пацієнти, оперованих з приводу катаракти, які були розподілені на групи: 1 групу склали 98 пацієнтів без цукрового діабету (контроль); в 2 групу (n=76) увійшли пацієнти з I стадією ДР (без видимих змін на очному дні); 3 групу (n=64) склали пацієнти з непроліферативною, а 4 (n=64) – пацієнти з проліферативною ДР. Аналіз поліморфних ДНК-локусів здійснювали з використанням уніфікованих тест-систем TaqMan Mutation Detection Assays Thermo Fisher Scientific (США) в автоматичному ампліфікаторі Real-Time PCR System 7500 (Applied Biosystems, США).

**Результати.** Нашими попередніми дослідженнями було показано, що за поліморфізмом rs759853 генотипом ризику є мінорний генотип А/А, за поліморфізмом rs9640883 – мажорний G/G. Як показав проведений аналіз, у контрольній групі було визначено всі дев'ять можливих варіантів гаплотипу, з яких найчастішими були поєднання диких гомозигот (G/G rs759853\*G/G rs9640883) – 31,7% та гетерозигот (G/A rs759853\*G/A rs9640883) – 32,2%. У хворих з діабетом кількісно переважали варіанти (G/A rs759853\*G/G rs9640883) – 32,3%; А/А rs759853\*G/G rs9640883 – 21,6% та (G/A rs759853\*G/A rs9640883) – 19,6%. За наявності ДР кількісно переважали гаплотипи (А/А rs759853\*G/G rs9640883) – 31,3%; (G/A rs759853\*G/G rs9640883) – 23,4%; (G/G rs759853\*G/G rs9640883) – 17,2% та (G/A rs759853\*G/A rs9640883) – 14,1%. Тобто, вочевидь рівновага зміщувалася у бік гаплотипів за участю генотипів ризику – АА rs759853 та G/G rs9640883. Високий ризик розвитку ДР був пов'язаний з поєднанням у гаплотипі гетерозиготи G/A rs759853 з гомозиготою ризику – G/G rs9640883 або при поєднанні гомозигот ризику – А/А rs759853 і предкової гомозиготи G/G rs9640883. У обох випадках таких гаплотипів не було виявлено у контрольній групі. Гаплотипи (G/A rs759853\*G/G rs9640883) та (А/А rs759853\*G/G rs9640883) були характерні виключно для хворих з ДР і, таким чином, детермінували її розвиток. Навпаки, поєднання предкових гомозигот – гаплотип (G/G rs759853\*G/G rs9640883), гетерозигот – гаплотип (G/A rs759853\*G/A rs9640883), поряд з поєднанням мінорних гомозигот – гаплотип (А/А rs759853\*А/А rs9640883) суттєво зменшували ризик розвитку ДР. При порівнянні форм ДР з'ясовано, що у хворих з непроліферативною та проліферативною ДР розподіл гаплотипів був приблизно однаковим за виключенням двох: (G/G rs759853\*G/A rs9640883) був частіше при непроліферативній (12,5% проти 3,1%), тоді як (А/А rs759853\*G/A rs9640883) – навпаки, частіше при проліферативній ДР (0,0 проти 12,5%). Гаплотип (А/А rs759853\*G/A rs9640883) суттєво підвищував шанси розвитку проліферативної ДР, суто такий гаплотип взагалі мав місце тільки при її наявності. У протипагу тому гаплотип (G/G rs759853\*G/A rs9640883), навпаки, вірогідно зменшував шанси розвитку ДДР (OR=0,23; ВІ 95% 0,05-1,11).

**Висновки.** Дослідження показали, що асоціацію з ДР мали гаплотипи з поєднанням алелі А поліморфізму rs759853 з предковою гомозиготою G/G поліморфізму rs9640883. Гаплотипи (G/A rs759853\*G/G rs9640883) та (А/А rs759853\*G/G rs9640883) були маркерами наявності ДР, тоді як наявність гаплотипу (А/А rs759853\*G/A rs9640883) визначала проліферативну ДР.

## Relationship of a haplotype of rs759853 and rs9640883 polymorphisms in the AKR1B1 gen with diabetic retinopathy in type 2 diabetes mellitus

Mogilevskyy S. Yu., Bushueva O. V.

Shupyk National Medical Academy of Postgraduate Education (Kyiev, Lviv, Ukraine)

Danylo Halytsky Lviv National Medical University (Kiev, Lviv, Ukraine)

The analysis of haplotype distribution and identification of relationship of the most significant polymorphisms in the AKR1B1 gene, rs759853 and rs9640883, with diabetic retinopathy (DR) development was an objective of this research. The research included 302 patients, who underwent cataract surgery and were distributed into groups depending on existence of diabetes and retinopathy. Results showed that, in DR, haplotypes quantitatively prevailed as follows: (A/A rs759853\*G/G rs9640883) in 31.3%; (G/A rs759853\*G/G rs9640883) in 23.4%; (G/G rs759853\*G/G rs9640883) in 17.2%, and (G/A rs759853\*G/A rs9640883) in 14.1%. Association with DR had haplotypes with an A allele of rs759853 polymorphism with an ancestral G/G rs9640883 homozygote. Haplotypes (G/A rs759853\*G/G rs9640883) and (A/A rs759853\*G/G rs9640883) were DR markers whereas existence of haplotype (A/A rs759853\*G/A rs9640883) defined proliferative DR.

## Стан системи протеолізу при діабетичній ретинопатії у хворих на цукровий діабет II типу

Могілевський С. Ю.<sup>1</sup>, Коробова О. В.<sup>2</sup>, Петренко О. В.<sup>1</sup>, Єрмоменко О. А.<sup>2</sup>

Національна медична академія післядипломної освіти імені П.Л. Шупика<sup>1</sup>, Донецький національний медичний університет<sup>2</sup> (Київ<sup>1</sup>, Лиман<sup>2</sup>, Україна)

**Актуальність.** Діабетична ретинопатія (ДР) залишається однією з головних причин сліпоти в розвинених країнах. В останні роки система протеолізу-антипротеолізу, до якої відносяться матриксні металопротеїнази (ММП) та тканинні інгібітори матриксних металопротеїназ (ТІМП), активно вивчається при цукровому діабеті (ЦД), хронічних запальних процесах, серцево-судинних захворюваннях. Найважливішою функцією ММП є регуляція апоптозу, проліферації, ангиогенезу та ремоделювання екстрацелюлярного матриксу, яке в організмі має суворо контролюватися, оскільки неконтрольований протеоліз є основою багатьох патофізіологічних процесів. Є дані, що підвищення експресії ММП-9 та ТІМП в сітківці експериментальних тварин зі стрептозотоциновим діабетом викликає пошкодження мітохондрій, апоптоз ендотелію, перицитів, сприяє проліферації. Саме тому, вивчення зв'язку між станом системи протеолізу та важкістю ДР у хворих на ЦД II типу є актуальним.

**Мета:** вивчити стан системи протеолізу при діабетичній ретинопатії у хворих на цукровий діабет II типу.

**Матеріал і методи.** Під нашим наглядом знаходилося 154 пацієнта (163 ока), з них 112 хворих (121 око) з ЦД II типу і катарактою склали основну групу, і 42 пацієнта (42 ока) з катарактою без діабету склали контрольну групу. Давність ЦД II типу в основній групі склала  $6,07 \pm 0,31$  років (максимум - 18 років). Всі пацієнти були прооперовані з приводу вікової катаракти методом факоемульсифікації. Забір внутришкоочної рідини (ВОР) здійснювали через парацентез рогівки на початку операції. Дослідження рівнів ММП-9, ТІМП-1 у ВОР проводилося за допомогою наборів для твердофазного імуноферментного аналізу Bender Medsystems (Австрія). Ступінь тяжкості ДР типу визначалася після оперативного лікування катаракти, використовувалася шкала тяжкості ДР Американської Академії Офтальмології.

**Результати.** Після оперативного лікування катаракти в основній групі було виявлено, що ДР була відсутня в 51,24% випадків (62 ока), початкова непроліферативна ДР (НПДР) спостерігалася в 16,53% випадків (20 очей), в 18,18% (22 ока) була НПДР, важка НПДР виявлена на 8 очах (6,61%) і проліферативна ДР (ПДР) – на 9 очах (7,44%). Встановлено, що у пацієнтів основної групи середні рівні ММП-9 та ТІМП-1 у ВОР підвищені в порівнянні з аналогічними показниками у ВОР в контрольній групі. Рівень ММП-9 склав в основній групі  $85,97 \pm 1,57$  нг/мл, ТІМП-1 –  $397,63 \pm 7,33$  нг/мл, в контрольній групі рівень ММП-9 досягав  $46,92 \pm 2,35$  нг/мл, рівень ТІМП-1 –  $231,36 \pm 16,44$  нг/мл ( $p_1 < 0,001$ ,  $p_2 < 0,001$ ). Також було виявлено підвищення рівня ММП-9 та ТІМП-1 у ВОР хворих на ЦД II типу - як за відсутності ознак ДР ( $76,32 \pm 1,51$  і  $362,86 \pm 8,45$  нг/мл відповідно), так і за будь-якої стадії ДР, в порівнянні з рівнем ММП-9 та ТІМП-1 у ВОР хворих з катарактою без ЦД ( $p < 0,05$ ). Рівень ММП-9 і ТІМП-1 зростає відповідно до тяжкості ДР і досягав максимуму при ПДР –  $117,78 \pm 6,35$  і  $512,13 \pm 19,26$  нг/мл відповідно, що було вище, ніж аналогічні показники в контрольній групі ( $p_1 < 0,05$ ,  $p_2 < 0,05$ ). Встановлене нами підвищення рівнів ММП-9, ТІМП-1 у ВОР як при початкових стадіях ДР, так і при ПДР, можливо пояснюється подвійною роллю ММП-9: на ранніх стадіях металопротеїназа-9 сприяє загибелі ендотелію судин сітківки, і порушенню гемато-ретинального бар'єру, а в більш пізній, проліферативній стадії – бере участь в процесах ретинальної неоваскуляризації та фіброзу поряд із ТІМП-1.

**Висновки.** 1. Встановлено зміни в стані системи протеолізу при ДР і ЦД 2 типу, які полягають у підвищенні рівня ММП-9 і ТІМП-1 у ВОР як при відсутності ознак ДР, так і за будь-якої стадії ДР в порівнянні з рівнем цих показників у хворих без ЦД ( $p < 0,05$ ). 2. Підвищення рівня ММП-9, ТІМП-1 у ВОР спостерігалася зі збільшенням тяжкості ДР, досягаючи максимуму при проліферативній стадії захворювання.

---

## State of the proteolysis system in diabetic retinopathy in patients with type 2 diabetes

Mogilevskiy S. Yu.<sup>1</sup>, Korobova O. V.<sup>2</sup>, Petrenko O. V.<sup>1</sup>, Yeryomenko O. A.<sup>2</sup>

Shupyk National Medical Academy of Postgraduate Education<sup>1</sup>

Donetsk National Medical University<sup>2</sup> (Kiev1, Lyman2, Ukraine)

The changes in proteolysis system in patients with diabetic retinopathy and type 2 diabetes were determined. It was found that in patients with type 2 diabetes both having no signs of diabetic retinopathy and with any stage of diabetic retinopathy, the level of MMP-9 and TIMP-1 in the aqueous humor ( $p < 0.05$ ) was increased compared with the levels of these parameters in patients without diabetes. Increasing of MMP-9 and TIMP-1 took place with increasing of diabetic retinopathy severity and reached its maximum at the proliferative stage.

## Периферична і радіальна ретинотомія в хірургії відшарування сітківки, ускладненого вираженою вітреоретинальною проліферацією

Новицький І. Я., Смаль Т. М., Плевачук О. Ю.

Медичний центр «Окулюс» (Львів, Україна)

**Актуальність.** Ретинотомія була запропонована і описана Мехемером у 1979 році як засіб для досягнення прилягання сітківки. Мехемер також визначив покази для ретинотомії – це циркуферентне і (або) аксіальне вкорочення сітківки внаслідок вітреоретинальної проліферації.

**Мета роботи.** Вивчити ефективність релаксуючої циркуферентної і радіальної ретинотомії при відшаруванні сітківки з вираженою передньою вітреоретинальною проліферацією.

**Матеріал і методи.** Проаналізовано 15 випадків ретинотомії у разі регматогенного відшарування сітківки і вітреоретинальної проліферації, виконаної протягом 2015-2016 років. З них 10 повторних втручань (8 - після закритої вітректомії і 2 – після епісклерального пломбування).

Виконувалася закрита вітректомія 25 G+ на апараті Constellation. В 6 випадках використовувалася бімануальна техніка з використанням шандельєру. В 9 випадках проводилася циркуферентна ретинотомія до 180°, в 4 випадках – більше 180° і в 2 випадках – колова ретинотомія (360°). В 7 випадках проводилася колова і радіальна ретинотомія.

Техніка ретинотомії. Усуваємо епіретинальні мембрани максимально периферично. Центральніше від місця прикріплення мембран намічаємо лінію ретинотомії і проводимо електрокоагуляцію. Ретинотомію можна проводити вітреотомом (швидше) або ножицями (делікатніше). Край ретинотомії повинен досягати зубчатої лінії. Периферичну сітківку треба усунути (ретиноектомія), оскільки вона є джерелом ендотеліального фактору росту судин і провокує вітреоретинальну проліферацію. Ретинотомію необхідно проводити доти, доки сітківка вільно не приляже. Для того, щоби перекопатися в цьому, доцільно проводити пробне заміщення рідини газом. Важливо вирішити, чи проводити колову ретинотомію (360°), чи можна залишити частину периферичної сітківки, що попереджує її ротацію. При циркуферентному вкороченні сітківки необхідно проводити радіальну ретинотомію. Усуваємо субретинальні мембрани (якщо вони є). Розправляємо сітківку. Видалення внутрішньої пограничної мембрани. Ендотампонада силіконом. Під силіконом можна додатково розправити сітківку. Лазерну коагуляцію в деяких випадках можна відкласти (для кращого розправлення сітківки) і виконати її після операції.

**Результати.** Повне прилягання після операції наступило в 13 випадках з 15 (86,7%), часткове прилягання – в 1 випадку (6,7%). Рецидив відшарування розвинувся в 2 випадках (13,3%).

В 2 випадках з приводу рецидиву проведена повторна операція екструзія силікону, ревізія вітреальної порожнини, додаткова ретинотомія, ендотампонада силіконом. В результаті проведеного втручання досягнуто повного прилягання сітківки. Початковий анатомічний успіх операцій відмічено в 86,7%, кінцевий – в 93,3%.

До операції гострота зору від руху руки до 0,01 відмічена у 8 хворих, від 0,02 до 0,05 – у 6 хворих, 0,1 – у 1 хворого. Після операції гострота зору 0,01 відмічена у 1 хворого, від 0,02 до 0,05 – у 5 хворих, 0,06 – 0,2 у 7 хворих, 0,8 – у 1 хворого. Гострота зору підвищилася в 14 випадках з 15 (99,3%); не змінилася в 1 випадку.

**Висновки.** У випадках відшарування сітківки з важкою передньою вітреоретинальною проліферацією необхідно проводити релаксуючу ретинотомію. Релаксуючу ретинотомію необхідно проводити доти, доки сітківка абсолютно вільно не приляже до судинної оболонки. У випадках циркуферентного вкорочення сітківки необхідно проводити також радіальну ретинотомію.

## Peripheral and radial retinotomy in the management of retinal detachment with severe proliferative vitreoretinopathy

Novytskyi I., Smal T., Plevachuk O.

Oculus Medical Center (Lviv, Ukraine)

We analyzed 15 eyes (15 patients) diagnosed with RRD whose surgery involved less than 180° retinotomy (9 eyes), more than 180° (4 eyes), 360° (2 eyes) and peripheral and radial retinotomy (8 eyes). The complete retinal reattachment

---

was in 13/15 cases (86.7%), partial in 1 case (6.7%). A relapse of retinal detachment occurred in 2 cases (13.3%). In these cases second operation with additional retinotomy was performed and complete retinal reattachment was achieved. Initial and final anatomical results were achieved in 86.7% and 93.3% cases, respectively. Visual acuity improved in 14 eyes and didn't change in 1 eye.

---

## **Разработка модели прогноза функционального результата лечения после интравитреальных вмешательств у больных пролиферативной диабетической ретинопатией**

**Путиенко А. А., Асланова В. С., Элхадж Эмхамед Али Абдалслам Эмхамед**

*ГУ «Институт глазных болезней и тканевой терапии им. В.П. Филатова НАМН Украины» (Одесса, Украина)*

**Актуальность.** Витреальная хирургия осложнений пролиферативной диабетической ретинопатии (ПДРП) таких как гемофтальм, тракционная отслойка сетчатки, тракционно-регатогенная отслойка сетчатки в настоящее время является основным методом лечения и позволяет в 80 – 90% случаев добиться стабильного анатомического результата. При этом функциональные результаты лечения остаются существенно низкими, так у больных с тракционной отслойкой макулы острота зрения улучшается не более чем в 70% случаев, что обусловлено целым рядом исходных факторов, особенностями оперативного вмешательства, течения послеоперационного периода. В связи с этим разработка модели прогноза послеоперационной остроты зрения является актуальной.

**Цель:** разработать модель прогноза послеоперационной остроты зрения после интравитреальных вмешательств у больных ПДРП.

**Материал и методы.** Обследовано 105 больных ПДРП, у которых в сроки 2 – 4 месяца после витрэктомии сохранялся стабильный анатомический результат с полной прозрачностью оптических сред. Показанием к витрэктомии на 48 глазах был гемофтальм без эпиретинальной ткани, на 47 тракционная отслойка сетчатки с захватом макулы и на 10 глазах тракционно-регатогенная отслойка сетчатки. Для разработки модели прогноза достижения остроты зрения 0,1 и выше, учитывали исходное соматическое состояние пациентов, особенности исходного клинического состояния глаза, особенности оперативного вмешательства и течения раннего послеоперационного периода.

**Результаты.** Проведенные исследования показали, что острота зрения в сроки 2-4 месяца после интравитреального вмешательства была достоверно ниже 0,1 у пациентов с длительностью СД свыше 15 лет ( $\chi^2 = 6,45$ ;  $p = 0,012$ ), длительностью пролиферативного процесса свыше 2 лет ( $\chi^2 = 5,72$   $p = 0,031$ ), при субкомпенсированном СД ( $\chi^2 = 7,20$ ;  $p = 0,007$ ). Наиболее значимыми клиническими факторами, не позволяющими достичь остроты зрения выше 0,1, были: уровень порога по фосфену до операции свыше 180 мкА ( $\chi^2 = 14,05$ ;  $p = 0,0009$ ), и лабильности по фосфену менее 35 Гц ( $\chi^2 = 15,99$ ;  $p = 0,0001$ ), исходная острота зрения менее 0,02 ( $\chi^2 = 6,81$ ;  $p = 0,009$ ), высота тракционной отслойки в макуле выше 800 мкр ( $\chi^2 = 12,84$ ;  $p = 0,0009$ ), развитие в раннем послеоперационном периоде экссудативной реакции ( $\chi^2 = 4,96$ ;  $p = 0,026$ ). На окончательную остроту зрения достоверно не влиял тип СД, наличие гипертонической болезни, выполнение до операции панретинальной лазеркоагуляции, удаление эпиретинальных мембран, развитие интраоперационного кровотечения и ряд других показателей.

Для создания математической модели была использована бинарная логистическая регрессия по множеству переменных принимающих два значения (1 – фактор риска присутствует и «0» - фактор риска отсутствует). В итоговую модель вошли 5 признаков с общей оценкой модели ( $\chi^2 = 89,2$ ;  $p = 0,0000$ ). Так, при наличии исходной лабильности по фосфену менее 35 Гц шанс достижения остроты зрения выше 0,1 после витрэктомии уменьшается в 8,84 раза. При исходной высоте тракционной отслойки макулы выше 800 мкр острота зрения выше 0,1 будет достигнута в 7,71 раза реже. При исходном субкомпенсированном СД в 3,73 раза. Исходная длительность пролиферативного процесса выше 2 лет снижает шанс достижения остроты зрения выше 0,1 в 3,34 раза, длительность СД свыше 15 лет в 2,42 раза. Общий процент верного прогноза составил 83,1%. У больных с остротой зрения выше 0,1 процент верного прогноза составил 87,5% (чувствительность) точность прогноза у больных с остротой зрения 0,1 и ниже – 79,5% (специфичность).

Таким образом, рассчитанная модель прогноза достижения остроты зрения выше 0,1 после витрэктомии у больных ПДРП показала высокую эффективность и может быть широко применена в клинике.

## **Development of a predicting model for functional treatment outcome after intravitreal interventions in patients with proliferative diabetic retinopathy**

**Putienko A.A., Aslanova V.S., Ali Abdalslam Emhamed Elhaj Emhamed**

*SI "Filatov Institute of Eye Diseases and Tissue Therapy of the NAMS of Ukraine" (Odessa, Ukraine)*

To develop a predicting model of achievement of visual acuity higher than 0.1 after the vitrectomy there were examined 105 patients with proliferative diabetic retinopathy (PDRP). The initial physical condition of the patients, characteristics of the initial clinical state of the eye, particularities of surgical intervention and the course of early postoperative period were registered. The final model included 5 signs with total estimation of the model ( $\chi^2 = 89.2$ ;  $p = 0.0000$ ) and the



---

percentage of correct prognosis in 83.1%. So, the chance of achieving visual acuity above 0.1 after vitrectomy is 8.84 times less in the cases when initial phosphene lability is less than 35 Hz, 7.71 times less if the initial height of the tractional detachment of the macula is above 800  $\mu$ , 3.73 times less when the diabetes is sub-compensated, 3.34 times less in case of the initial duration of proliferative process above 2 years and 2.42 times less when duration of diabetes is over 15 years. Thus, the calculated predicting model of achieving a visual acuity above 0.1 after vitrectomy in PDRP patients showed high efficacy and can be widely applied in the clinic.

---

## **Оценка исходного состояния зрительного анализатора перед интравитреальным вмешательством у больных пролиферативной диабетической ретинопатией**

**Путиенко А. А.**

*ГУ «Институт глазных болезней и тканевой терапии им. В.П. Филатова НАМН Украины» (Одесса, Украина)*

**Актуальность.** Согласно современной концепции патогенеза поражений органа зрения у больных сахарным диабетом (СД), нейродегенеративные изменения сетчатки предшествуют сосудистым нарушениям и прогрессируют по мере развития диабетической ретинопатии. Одной из причин низких функциональных результатов хирургического лечения пролиферативной диабетической ретинопатии (ПДРП) может быть диабетическое поражение нейронов сетчатки всех уровней. Интересной представляется возможность оценки исходного состояния зрительного анализатора у больных ПДРП с различной степенью прогрессирования пролиферативного процесса перед интравитреальным вмешательством.

**Цель:** оценить исходное состояние зрительного анализатора перед интравитреальным вмешательством у больных ПДРП, осложненной гемофтальмом, тракционной отслойкой макулы и тракционно-регматогенной отслойкой сетчатки.

**Материал и методы.** Обследованы 105 больных (105 глаз) ПДРП. Показанием к витрэктомии на 48 глазах был гемофтальм без эпиретинальной ткани, на 47 глазах тракционная отслойка сетчатки с захватом макулы и на 10 глазах тракционно-регматогенная отслойка сетчатки. Изучение порога и лабильности по фосфену проведено во всех случаях. Зрительные вызванные потенциалы (ЗВП) на вспышку 2 Гц и 12 Гц и на паттерн 1° и 0°15', а также скотопическая, фотопическая, ритмическая, стандартная электроретинограмма (ЭРГ) и осцилляторные потенциалы (ОП) у 52 больных, из них у 19 больных с гемофтальмом, у 27 больных с тракционной отслойкой макулы и у 6 больных с тракционно-регматогенной отслойкой сетчатки.

**Результаты.** У больных с тракционной отслойкой макулы и тракционно-регматогенной отслойкой сетчатки исходная функциональная активность внутренних слоев сетчатки (по показателю порога электрической чувствительности по фосфену) значительно снижена на 27,4% и на 44% соответственно, аксиального пучка зрительного нерва (по показателю критической частоты исчезновений мельканий по фосфену) - на 7,7 % и на 17%, соответственно, в сравнении с пациентами с гемофтальмом.

Биоэлектрический ответ зрительной коры на вспышку 2 Гц по данным ЗВП во всех группах не отличался от нормы, что говорит о сохранности проведения потенциала в зрительном анализаторе на единичное световое воздействие. Биоэлектрический ответ зрительной коры на вспышку 12 Гц по данным ЗВП характеризовался замедлением проведения потенциала (в среднем на 20%) и снижением амплитуды ответа на 35%, что объясняется нарушением восстановления исходного состояния зрительного анализатора вследствие нарушения его трофических свойств с увеличением частоты светового воздействия в группах с отслойкой сетчатки, а в группе с гемофтальмом еще и вследствие нарушения прозрачности сред. Исходные данные ЗВП на паттерн 1° и 0°15' у больных с тракционной отслойкой макулы и тракционно-регматогенной отслойкой сетчатки свидетельствовали о выраженном снижении ответа зрительной коры в целом и зоны зрительной коры, отвечающей за макулярную область.

Комплекс ЭРГ выявил резкое снижение функциональной активности в 5-10 раз как фоторецепторного, так и слоя биполярных клеток (в 10-25 раз) в областях макулы и периферии сетчатки у больных с тракционной отслойкой макулы и тракционно-регматогенной отслойкой сетчатки, сопровождающееся ишемическим процессом по данным ОП.

**Вывод.** Таким образом, у больных с тракционной отслойкой макулы и тракционно-регматогенной отслойкой сетчатки в патологический процесс вовлекается весь зрительный анализатор, в наибольшей степени наружные и средние слои сетчатки, в меньшей степени внутренние слои и проводящая система.

---

## Assessment of the initial state of the visual system before intravitreal intervention in patients with proliferative diabetic retinopathy

Putienko A. A.

SI "Filatov Institute of Eye Diseases and Tissue Therapy of the NAMS of Ukraine" (Odessa, Ukraine)

The initial state of the visual system was studied in 105 patients with proliferative diabetic retinopathy before vitrectomy. In patients with tractional detachment of the macula (TrMD) and tractional-rhegmatogenous retinal detachment (TrRRD), functional activity of inner retinal layers was significantly reduced by 27.4% and 44% and of on-axis beam of the optic nerve by 7.7% and 17%, respectively, in comparison with patients with vitreous hemorrhage. The data of visual evoked potentials (VEP) to flash at 2 Hz in all groups did not differ from the norm. VEP on flash 12 Hz was characterized by an increase of latency by 20% and decrease of amplitude by 35%. VEP to pattern 1° and 0°15 in patients with TrMD and TrRRD showed a considerable reduction of the response of the visual cortex in general and the visual cortex area responsible for the macular region. The complex ERG showed a 5-10 times reduction of functional activity both in photoreceptor and bipolar cell layer (10-25 times) in areas of the macula and the retinal periphery in patients with TrMD and TrRRD. In patients with TrMD and TrRRD, the whole visual system is involved in the pathological process, and outer and intermediate layers of the retina in the most degree, and the inner layers and the conducting system in the less degree.

## Вміст прозапальних хемоцитокінів в крові у хворих із діабетичною ретинопатією

Сердюк В. М.<sup>1</sup>, Пилипенко Л. Ю.<sup>2</sup>

ДУ «Дніпропетровська державна медична академія»<sup>1</sup>, КЗ «Дніпропетровська міська поліклініка №4» ДОР<sup>2</sup> (Дніпро, Україна)

**Актуальність.** Згідно з сучасними уявленнями, ожиріння асоціюється не тільки із високим ризиком розвитку серцево-судинних подій, але й мікросудинними ускладненнями, зокрема діабетичною ретинопатією за цукрового діабету 2 типу (ЦД), та супроводжується на тлі хронічної гіперглікемії протромбінними і прозапальними станом. Доведено, що жирова тканина є джерелом ліпоцитокінів, що можуть впливати на розвиток метаболічних порушень гемато-ретинального бар'єру (інтерлейкін-8 (IL-8), інтерлейкін-6 (IL-6), внутрішньоклітинний фактор адгезії 1, молекула адгезії судинного ендотелію 1 типу (VCAM-1), активатор інгібітора плазміногена 1 (PAI-1), фактор некрозу пухлин альфа тощо). На сьогодні питання про діагностичне значення дослідження факторів ендотеліальної дисфункції та прозапальних хемоцитокінів в оцінці перебігу діабетичної ретинопатії (ДР) за ЦД 2 типу залишається відкритим.

**Мета** – визначення вмісту головних маркерів ендотеліальної дисфункції та прозапальних хемоцитокінів в крові хворих із ЦД 2 типу на різних стадіях ДР.

**Матеріал та методи.** Обстежено 26 пацієнтів з ЦД 2 типу та ДР (середній вік  $59,47 \pm 6,7$  років, середня тривалість діабету  $7,2 \pm 2,1$  років, середній рівень глікованого гемоглобіну  $8,91 \pm 2,43$ ). Вміст прозапальних цитокінів і ліпоцитокінів в крові визначали імуноферментним методом за допомогою діагностичних наборів фірми DRG diagnostics (Німеччина) для PAI-1 – фірми Technoclone GMBH (Австрія), для VCAM-1 – фірми Bender MedSystem (Австрія), для інтерлейкіну-8 – ВАТ «Цитокін» (РФ). Офтальмологічне обстеження проводилось за загальноприйнятою методикою (візіометрія, тонометрія, біомікроскопія, офтальмоскопія, флуоресцентна ангіографія) згідно стандартів Міжнародної ради офтальмологів 2013 року. Отримані дані оброблялися методом регресійного аналізу. Статистичний аналіз даних проводився за допомогою комп'ютерної програми "SPSS 9.0".

**Результати.** У пацієнтів з ЦД 2 типу було відмічено градуальне статистично вагоме ( $P < 0,05$ ) підвищення рівня фібрिनотому крові при прогресуванні ЦД. Показано, що на варіабельність вмісту IL-8 у крові на різних стадіях ДР не впливали фактори, що ускладнюють протікання ЦД 2 типу. Метод двухфакторного дисперсійного аналізу надав можливість виявити ряд особливостей, котрі пов'язані з протіканням ЦД 2 типу. Так, у пацієнтів з непроліферативною стадією ЦД зі стажем діабету більше 10 років середній показник VCAM-1 був статистично значно вище ( $P < 0,01$ ) у порівнянні із пацієнтами зі стажем ЦД 2 типу менше 10 років. Аналогічні відмінності були виявлені при порівнянні середніх показників VCAM-1 у пацієнтів, котрі знаходяться на різних схемах цукровознижувачої терапії. Вивчення фактора коагуляції PAI-1 як можливого діагностичного маркера розвитку ДР виявило ряд закономірностей. Було відзначено градуальне зниження цього показника у пацієнтів з ЦД 2 типу в залежності від стадії ДР. Якщо порівняння цього показника у осіб з групи порівняння і групи пацієнтів з ДР 1 стадії виявило виражену тенденцію до зниження PAI-1 на препроліферативній стадії ДР ( $P = 0,06$ ), то на наступних стадіях ДР концентрація PAI-1 в крові була статистично значимо нижче ( $P < 0,05$ ) в порівнянні з групою порівняння.

**Висновки.** Маркери ендотеліальної дисфункції та прозапальні хемоцитокіни відіграють відокремлену роль у розвитку ДР на різних стадіях ДР.

---

## The level of proinflammatory chemocytokines in the blood in patients with diabetic retinopathy

Serdyuk V., Pylypenko L.

*Dnipropetrovsk State Medical Academy, Municipal Polyclinic №4 (Dnipro, Ukraine)*

The aim of the work was to determine the content of the main markers of endothelial dysfunction and inflammatory chemokines in the blood of patients with type 2 diabetes mellitus (T2DM) at different stages of diabetic retinopathy (DR). Analysis of variance showed a gradual decreasing of the PAI-1 concentration in the blood in patients with T2DM according to the stage of DR, a statistically significant increasing of fibrinogen concentration in the blood in accordance with stages of DR. It was found that the average VCAM-1 level was significantly higher ( $P < 0.01$ ) in patients with non-proliferative stage of DR with the experience of diabetes more 10 years compared with patients with T2DM with experience of T2DM less than 10 years. Similar differences were found when we compared the average of VCAM-1 level in patients who were on different types of hypoglycemic therapy.

## Вміст лептину та фактору некрозу пухлин альфа в крові у хворих із діабетичною ретинопатією на тлі ожиріння

Сердюк В. М.<sup>2</sup>, Іщенко В. А.<sup>1</sup>

*ДЗ «Дніпропетровська медична академія МОЗ України»<sup>1</sup>, КЗ «Дніпропетровська обласна клінічна офтальмологічна лікарня»<sup>2</sup> (Дніпро, Україна)*

**Актуальність.** На даний час на стику клінічних дисциплін офтальмології та діабетології новим об'єктом для розробки сучасних способів і методів лікування діабетичної ретинопатії (ДР) у хворих з цукровим діабетом 2 типу (ЦД) і метаболічним синдромом (МС) є гормони жирової тканини (Fu Z., Gong Y, Löfqvist C, Hellström A, Smith LEH, 2016), які надають різнобічний вплив на стан судинної оболонки ока. Тому видається актуальним дослідження цих біологічно активних речовин в крові у пацієнтів з ДР з урахуванням відсутності або наявності неоваскуляризації на очному дні.

**Мета** – визначення діагностичної цінності дослідження гормону жирової тканини лептину та фактору некрозу пухлин альфа (ФНП- $\alpha$ ) в крові у хворих на різних стадіях ДР.

**Матеріал та методи.** Обстежено 28 пацієнтів з ЦД 2 типу, ожирінням та ДР (середній вік  $56,55 \pm 5,9$  років, середня тривалість діабету  $8,9 \pm 1,9$  років, середній вміст глікованого гемоглобіну  $9,94 \pm 1,87$  %), з яких було сформовано відповідні репрезентативні групи. Наявність МС/ожиріння оцінювали за критеріями діагностики МС (АТР III, 2001). Концентрацію лептину в крові визначали методом імуноферментного аналізу (ІФА) за допомогою наборів LEPTIN ELISA KIT фірми-виробника DRG (США), а вміст ФНП- $\alpha$  - за допомогою стандартних наборів для ІФА Human TNF-alpha ELISA Development Kit PEP-900-K25. Офтальмологічне обстеження проводилось за загальноприйнятою методикою (візіометрія, тонометрія, біомікроскопія, офтальмоскопія, флуоресцентна ангіографія) згідно стандартів Міжнародної ради офтальмологів 2013 року. Отримані дані оброблялися методом регресійного аналізу. Статистичний аналіз даних проводився за допомогою комп'ютерної програми "SPSS 9.0".

**Результати.** Показано, що ДР формується на тлі стійкої гіперлептинемії. З прогресуванням ДР у хворих відбувається статистично значуще підвищення лептинрезистентності. Так, для 2 стадії ретинопатії характерні найвищі середні показники лептинемії у пацієнтів віком понад 60 років, з тривалістю діабету до 10 років, с  $HbA1C > 8\%$ . Підводячи підсумок отриманим результатами роботи з аналізу вмісту ФНП- $\alpha$  в крові у хворих на ЦД 2 типу з ДР і ознаками МС, можна стверджувати, для 2 та 3 стадій ДР характерні більш високі рівні ФНП- $\alpha$  в порівнянні з 1 стадією, особливо при тривалості ЦД 2 типу більше 10 років.

**Висновки.** Розвиток проліферативної стадії ДР на тлі ожиріння асоціюється із збільшенням лептинрезистентності та при переході хворих в старшу групу за віком і тривалістю ЦД 2 типу. З прогресуванням ДР відбувається також підвищення концентрації ФНП- $\alpha$  в крові, особливо при збільшенні тривалості ЦД 2 типу.

## The level of leptin and tumor necrosis factor alpha in the blood in patients with diabetic retinopathy and obesity

Serdyuk V.<sup>1</sup>, Ishchenko V.<sup>2</sup>

*<sup>1</sup>Dnipropetrovsk State Medical Academy, <sup>2</sup> Dnipropetrovsk Regional Clinical Ophthalmology Hospital (Dnipro, Ukraine)*

The aim of this work was to study the level of adipose tissue hormone leptin and tumor necrosis factor alpha (TNF- $\alpha$ ) in the blood in patients with diabetes mellitus type 2 (DM) in different stages of diabetic retinopathy (DR). It has been shown that the development of the proliferative stage of DR on the background of obesity is associated with increasing leptin resistance and the transition of patients in the older age group and in group with duration of type 2 DM more 10 years.

---

## **Возможные прогностические факторы рецидива гемофтальма после витрэктомии у больных сахарным диабетом**

**Тимофеев Н. Н., Устименко С. Б., Березнюк Л. Г., Гавура М. А.**

*ГУ «Днепропетровская медицинская академия МОЗ Украины», КУ  
«Днепропетровская областная офтальмологическая больница» (Днепропетровск,  
Украина)*

**Актуальность.** Гемофтальм – одно из частых и тяжелых осложнений пролиферативной ретинопатии у больных сахарным диабетом (СД), требующий проведения витрэктомии. Частота рецидивов гемофтальма после витрэктомии колеблется от 11 до 50% случаев.

**Цель** исследования: оценить возможные прогностические факторы рецидивов гемофтальма после витрэктомии у больных сахарным диабетом.

**Материал и методы.** Первую группу составили 100 пациентов (100 глаз) обоего пола с пролиферативной диабетической ретинопатией после первичной витрэктомии по методике 20 га по поводу гемофтальма. Возраст пациентов колебался от 33 до 74 лет, в среднем составляя 54 года. У 81% больных диагностирован СД 2 типа, у 19% - СД 1 типа при стаже заболевания от 2 до 20 лет. У всех пациентов отмечалась декомпенсация СД, при этом у 92,3% СД был инсулинозависимым. Вторую группу составили 75 пациентов (75 глаз) сопоставимого возраста, которым произведена витрэктомия по поводу гемофтальма по методике 25 га. В этой группе СД 2 типа имел место в 85% случаев, СД 1 типа - в 15% при стаже заболевания от 1 до 12 лет. Декомпенсация СД имела место в 56%, субкомпенсация – в 44% случаев. В 89% случаев СД был инсулинопотребным.

Оценивали частоту рецидивов гемофтальма, стаж заболевания диабетом, время возникновения рецидива гемофтальма после первичной витрэктомии, индекс массы тела (ИМТ). Выборка больных произведена за период 2014-2016 гг.

**Результаты.** В первой группе рецидив гемофтальма произошел в 25 глазах ( $25 \pm 4,33\%$ ) в сроки от 1 мес. до 1 года после первичной витрэктомии, в среднем, через  $4,8 \pm 0,53$  мес, т. е. был поздним. Индекс массы тела колебался от 18,8 до 33,9 кг/м.кв., составляя в среднем  $27,98 \pm 0,898$  кг/м.кв., стаж заболевания диабетом составил в среднем  $13,8 \pm 0,96$  лет. Во второй группе рецидив гемофтальма имел место в 13 глазах ( $13,3 \pm 3,92\%$ ) в сроки от 2 до 9 мес в среднем через  $4,67 \pm 0,62$  мес. ИМТ составил  $23,43 \pm 0,785$  кг/кв.м., стаж заболевания –  $9,4 \pm 0,76$  лет. Время возникновения рецидивов гемофтальма в обеих группах было практически одинаковым (критерий достоверности различий меньше 95%). При сопоставлении групп оказалось, что частота рецидивов гемофтальма была ниже при меньшем стаже заболевания ( $t = 3,6$ ), более низком значении ИМТ ( $t = 5,0$ ), и более щадящей методике витрэктомии ( $t = 2,0$ ).

**Выводы.** 1. При выполнении витрэктомии по поводу гемофтальма у больных СД для профилактики его рецидива желательно применять наиболее щадящую технологию (25 га). 2. На частоту рецидивов гемофтальма после первичной витрэктомии существенно влияют индекс массы тела и стаж заболевания сахарным диабетом.

## **Possible prognostic factors of haemophthalmos recurrence after vitrectomy in patients with diabetes**

*Timofeev N. N., Ustimenko S. B., Beresnuk L. G., Gavura M. A.*

*Dnepropetrovsk Medical Academy of MoH of Ukraine, Dnepropetrovsk Regional Ophthalmological Hospital (Dnepr, Ukraine)*

Haemophthalmos is one of the frequent and severe complications of proliferative retinopathy requiring vitrectomy. Frequency of haemophthalmos recurrence after vitrectomy ranges from 11 to 50%. When performing a vitrectomy on the occasion of hemophthalmos in diabetic patients, it is desirable to apply the most sparing technology (25 ga) to prevent its recurrence. The frequency of hemophthalmus recurrence after primary vitrectomy is significantly influenced by the body mass index and duration of diabetes.

---

## **Вазопрولیферативные опухоли сетчатки – клиника, диагностика лечение**

**Уманец Н. Н.**

*ГУ «Институт глазных болезней и тканевой терапии им. В.П. Филатова НАМН  
Украины» (Одесса, Украина)*

Вазопрولیферативные опухоли (ВПО) – это доброкачественные новообразования, имеющие ангиомоподобное строение и вовлекающие сетчатку и хориоидею. Термин «вазопрولیферативная опухоль сетчатки» (ВОС) был предложен С. Shields и соавт. в 1995 г. На сегодняшний день отсутствуют стандарты лечения данной патологии.

**Цель.** Оценить возможность применения поэтапного лечения, заключающегося в интравитреальном введении триамцинолона (4 мг) с последующей диодной лазерной коагуляцией и транспупиллярной термотерапией, а также хирургической резекции у больных ВПО сетчатки.

**Материал и методы.** Под наблюдением находились 6 пациентов (2 мужчин, 4 женщины), 6 глаз с диагнозом ВПО сетчатки. Возраст – от 38 до 55 лет. В 4-х случаях – первичная ВПО, в 2-х на фоне вялотекущего увеита. Размер новообразования сетчатки – до 2 ДД – 3 глаза, более 3 ДД – 3 глаза. Экссудативная отслойка сетчатки – 6 глаз. Локализация – нижний или ниже-наружный квадрант. Острота зрения от правильной светопроекции до 1,0. Выполняли офтальмологические исследования, а также оптическую когерентную томографию, ультразвуковое исследование глаз (Cine Scan) всем пациентам. Интравитреальное введение триамцинолона (4 мг) с последующей (от 2 недель до 1 месяца) диодной ЛК и ТТТ выполнялось при размерах опухоли до 3 ДД, локальной ВОС, и высоких зрительных функциях. 25 G витрэктомия с резекцией ВПО – при размерах ВПО более 3 ДД, наличии эпимакулярной мембраны, макулярного отека и снижении остроты зрения. С целью гемостаза выполнялась высокочастотная электросварка биологических тканей (ВЭБТ) (24-30 В, сила тока – до 0,3 А, частота - 66,0 кГц, экспозиция – до 1,0 с). Срок наблюдения до двух лет.

**Результаты.** Через 2 месяца после и/в введения триамцинолона (4 мг) с последующей диодной ЛК и ТТТ отмечался регресс ВПО с уменьшением высоты отслойки сетчатки в сроки от 2-х месяцев после лечения. ОЗ с максимальной коррекцией оставалась стабильной в течение всего периода наблюдения (0,8, 0,85 и 1,0). Повторные вмешательства на протяжении 1 года не проводились. Резекция ВПО – без интраоперационных осложнений. Тампонада витреальной полости в 2-х случаях – перфторпропаном (20%), в 1 случае – силиконовым маслом. Повышение остроты зрения - 2 больных. Отмечалась резорбция твердых экссудатов в макуле. Рецидива отслойки сетчатки не было.

**Заключение.** Интравитреальное введение кеналога с последующей диодной ЛК и ТТТ является эффективным методом лечения при небольших размерах вазопрлиферативных новообразований сетчатки (до 2 ДД). Резекция ВПО является альтернативным методом лечения при больших размерах ВПО, сопровождающихся витреомакулярной патологией, макулярным отеком или в случаях резистентности к вышеуказанному лечению.

## **Анализ рефракционных результатов имплантации интраокулярных линз у пациентов с силиконовой тампонадой витреальной полости**

**Фокина С. Н., Щербаков Б. Д., Гавура М. А.**

*(Днепр, Украина)*

**Актуальность.** Одним из поздних осложнений витрэктомии с тампонадой силиконовым маслом и эндолазеркоагуляцией, является развитие катаракты. По литературным данным, это происходит в 70-100% случаев. Оперативное лечение осложненной катаракты сопряжено с целым рядом проблем, и одна из них – это точный расчет оптической силы интраокулярной линзы и соответствующее достижение целевой рефракции.

**Цель работы** – анализ послеоперационных рефракционных результатов у пациентов, оперированных по поводу осложненной катаракты после витрэктомии с тампонадой силиконовым маслом.

**Материал и методы.** Под наблюдением находились 58 пациентов (58 глаз) с осложненной катарактой после витрэктомии с тампонадой витреальной полости силиконовым маслом. Сроки тампонады колебались от 3 до 12 месяцев и в среднем составили  $8 \pm 1,6$  месяца (пациенты с миопией слабой степени, гиперметропией, астигматизмом слабой степени). Всем пациентам расчет ИОЛ проводился по формуле SRKT с помощью ультразвукового А-сканера с иммерсионной камерой EZ Scan™ AB5500+ и дублировался на оптическом когерентном биометре IOL Master 500 в тех случаях, где это позволяла оптическая плотность хрусталика.

Первую группу наблюдения составили 28 человека (28 глаз), которым расчет ИОЛ проводился до витрэктомии. Вторую группу наблюдения составили 30 пациентов (30 глаз), из которых 24 расчет ИОЛ проводился после витрэктомии с силиконовой тампонадой.

Факоэмульсификация проводилась по стандартной методике одновременно с выведением силиконового масла через разрез 2,75 мм на аппарате Stellaris (B&L, США), имплантировались заднекамерные модели ИОЛ Adapt AO (B&L США). Достоверность различий в группах определялась при помощи дисперсионного анализа. Контроль рефракции в послеоперационном периоде проводился на авторефрактометрах Reichert RK 600 и HUVITZ HRK 7000. Срок наблюдения – 1 месяц.

**Результаты и их обсуждение.** При осмотре пациентов 1 группы через 1 месяц было установлено, что полученная рефракция колебалась в пределах от +0.5 до -0.75 Д, и в среднем составила стандартное отклонение  $0,45 \pm 0,16$  Д.

При осмотре пациентов 2 группы через 1 месяц было установлено, полученная рефракция колебалась в пределах от -1.5Д до +1,25Д и в среднем составила  $0,88 \pm 0,47$  Д.

Скорость звука в силиконе выше, чем в стекловидном теле либо в воде, поэтому необходимо делать поправку глубины витреальной полости, измеренной при помощи А-скана. Также следует обратить внимание, что при неполном заполнении витреальной полости силиконом образуется дополнительный эхо-пик на границе силикона и внутриглазной жидкости, который часто ошибочно воспринимается как задний полюс глаза. Удлинение переднезаднего размера на 0,4 мм мы связываем с растяжением фиброзной капсулы на глазах с авитрией и тампонадой силиконовым маслом (изменение гидродинамики и повышение внутриглазного давления).

---

**Выводы.** 1. Расчет оптической силы ИОЛ необходимо осуществлять до проведения витректомии. Это значительно упрощает задачу в будущем и гарантирует точность расчета и максимальное достижение целевой рефракции.

2. При расчёте ИОЛ на глазах с силиконовой тампонадой ультразвуковым методом необходима поправка на изменение глубины витреальной полости, так как в ходе тампонады силиконовым маслом происходит удлинение переднезадней оси.

### **Analysis of refractive results of IOL implantation in patients with silicone intraocular tamponade**

*Fokina S. N., Shcherbakov B.D., Gavura M.A.*

*(Dnepr, Ukraine)*

We analyzed refractive results of IOL calculation of patients with complicated cataract, previously operated for retinal detachment with silicone intraocular tamponade. Phacoemulsification of cataract was performed at the same time with silicon oil removing. We calculated IOL before and after vitrectomy, 58 eyes of 58 patients were examined. Clinical refraction before vitrectomy was mild myopia or hyperopia. Significantly less standard deviation from emmetropia was in group of patients with IOL calculation before vitrectomy.

---

---

---

# 6

## Новоутворення органа зору

---

### Tumors of the Eye



---

## Эффективность применениз полимерно-углеродистого имплантата при реконструктивных операциях на орбите и окулоорбитальной области

*Бигун Н. М., Малецкий А. П.<sup>1</sup>, Дубкова В. И.<sup>2</sup>*

*Львовская областная клиническая больница (Львов, Украина)*

*ГУ «Институт глазных болезней и тканевой терапии им. В.П.Филатова НАМН Украины»<sup>1</sup> (Одесса, Украина)*

*ГУ «Институт общей и неорганической химии Национальной академии наук Беларуси»<sup>2</sup> (Минск, Беларусь)*

**Актуальность.** В последние годы отмечена тенденция к увеличению травм кранио-фациальной области. Применение биологических тканей в реконструктивной хирургии не всегда удовлетворяет хирурга, более того, с каждым годом повышаются юридические требования к забору донорского материала. Создание синтетических полимерных материалов для восстановления анатомо-функциональных нарушений является актуальной задачей.

Нами совместно с Институтом общей и неорганической химии НАН Беларуси разработана биосовместимая полимерно-углеродная композиция, достоинством которой является наличие близкого к биологическим объектам пьезоэлектрического эффекта, относящегося к одному из фундаментальных свойств в структурной организации живых систем.

**Цель** исследования – изучить клиническую эффективность применения имплантата на основе полимерно-углеродной композиции при реконструктивных операциях на орбите и окулоорбитальной области.

**Материал и методы.** Анализ проведен на 18 больных (11 мужчин и 7 женщин) в возрасте от 34 до 53 лет.

Первую группу составили 10 больных с повреждением стенок орбиты, у которых были следующие нарушения: энтофтальм от 4,0 до 6,0 мм, гипофтальм - 2,0-3,0 мм и ограничение подвижности глаза кверху от 10,0 до 15,00. Суть операции состояла в том, что между нижней стенкой орбиты и глазным яблоком помещался имплантат клиновидной формы с последующей фиксацией (высота основания от 8 до 14 мм, ширина 13 мм и переднезадний размер – от 14 до 16 мм).

Во вторую группу вошли 8 больных с повреждением стенки орбиты, верхней челюсти и лобно-височной области, которым дефекты выполнялись углеродистым имплантатом (размер от 6,0 до 11,0 см и толщиной от 2,5 до 6,0 мм). Сроки наблюдения от 1 до 4 лет.

**Результаты.** У 8 из 10 больных с повреждением орбиты удалось полностью восстановить подвижность глаза, а у двух – частично. Гипофтальм был устранен у всех пациентов. У 7 из 10 больных был полностью устранен энтофтальм, а у двух пациентов был отмечен остаточный энтофтальм до 2 мм (спустя 6 мес.). Ухудшения зрительных функций не отмечено.

У восьми больных, которым производилась контурная пластика, заживление раны осуществлялось первичным натяжением, однако через 7 и 11 месяцев было отмечено обнажение имплантата по нижнему краю. При этом большая часть имплантата была инкапсулирована, что подтверждено гистоморфологически. Через 6 мес. одному пациенту был повторно имплантирован имплантат и в последующие 22 месяцев осложнений не наблюдалось.

Необходимо отметить, что в наблюдаемые нами сроки от 1 до 4 лет был достигнут стабильный эффект, что позволило прийти к заключению об отсутствии склонности к резорбции имплантата.

**Выводы.** 1. Имплантат из углеродистого полимера обладает относительной инертностью к мягким биологическим тканям, склонен прорастать и инкапсулироваться тканями. 2. Отсутствие склонности имплантата к резорбции позволяет достигнуть стабильного положения глазного яблока при устранении энтофтальма. 3. Имплантат препятствует формированию спаек между глазом и стенками орбиты, а также может быть средством для замещения резорбированных мягких тканей.

## The effectiveness of the use of polymeric-carbonaceous implants in reconstructive surgeries on orbit and oculoorbital areas

*Bigun N. M., Maletsky A. P.<sup>1</sup>, Dubkova V. I.<sup>2</sup>*

*Lviv Region Clinic Hospital (Lviv, Ukraine);*

*Filatov Institute of Eye Diseases and Tissue Therapy<sup>1</sup> (Odessa, Ukraine);*

*Institute of General and Inorganic Chemistry, National Academy of Sciences<sup>2</sup> (Minsk, Belarus)<sup>2</sup>*

The research paper presents the treatment results of 18 patients (11 men and 7 women) with defects of the orbit and oculoorbital area. A wedge-shaped implant with subsequent fixation was placed between the lower wall of the orbit and the eyeball of 10 patients who had affects of the orbit walls, enophthalmos, hypophthalmos and limited upward mobility of the eye. 8 patients got full recovery of the eye mobility. Hypophthalmos was eliminated in all patients and enophthalmos in 7. Defects of 8 patients with affects of the orbit wall, upper jaw and fronto-temporal area were made of carbon implant. Positive clinical result was achieved in all cases.

---

## Результати лікування патології слъзових шляхів

**Бузник О. І., Якименко С. А.**

*ДУ «Інститут очних хвороб і тканинної терапії ім. В.П. Філатова НАМН України»  
(Одеса, Україна)*

**Актуальність.** Основною ознакою патології слъзових шляхів є епіфора (слъзотеча). Незважаючи на запропоновані різноманітні методи лікування, частота рецидивів слъзотечі залишається високою.

**Мета.** Провести ретроспективний аналіз результатів хірургічного лікування патології слъзових шляхів у хворих, що лікувалися у відділі післяопікової патології ока Інституту ім. В.П. Філатова у 2011-2015 рр.

**Матеріал і методи.** За звітний період у відділі прооперовано 27 хворих (27 очей) з патологією слъзових шляхів: вивороти слъзової крапки (11 хворих), стеноз слъзової крапки, що не піддається бужуванню (4 хворих), каналікуліт (3 хворих), непрохідність носослъзового каналу (9 хворих).

При виворотах слъзової крапки основним методом втручання було видалення клапту кон'юнктиви та підлеглого хрящу повіки ромбовидної форми під слъзовою крапкою (11 операцій). У випадку вивороту слъзової крапки і медіальної частини повіки ця операція комбінувалася з резекцією всієї товщі повіки у внутрішній половині (5 хворих). При стенозі слъзової крапки проводили видалення задньої стінки вертикальної частини слъзового каналця прямокутної форми (4 операції). При каналікуліті проводили розтин каналця з видаленням конкрементів та наступним ушиванням рани (3 операції). При непрохідності носослъзового каналу проводили дакріоцисторіностомію з біканалікулярною інтубацією слъзових шляхів (9 операцій).

Критерієм ефективності було повне або часткове усунення слъзотечі. Строки спостереження за хворими склали від 3 до 12 місяців.

**Результати.** В результаті проведених втручань слъзотеча була повністю усунена у 21 з 27 випадків (77,8%), частково усунена – в 4 з 27 випадків (14,8%). В 2 з 27 випадків ступінь слъзотечі не змінився (7,4%). При вивороті слъзових крапок слъзотеча повністю усунена в 9 з 11 хворих, частково усунена – в 2 з 11 хворих; при стенозі слъзової крапки та каналікуліті слъзотеча була усунена у всіх 7 хворих; при непрохідності носослъзового каналу у ранньому післяопераційному періоді слъзотеча була усунена у всіх 9 хворих, у віддалені терміни спостережень повна прохідність слъзових шляхів зберігалася у 5 з 9 хворих, часткова – у 2 з 9 хворих.

**Висновки.** Застосування різних хірургічних методик дозволило в більшості випадків відновити прохідність слъзових шляхів та усунути причину слъзотечі.

## Results of lacrimal pathway disorder treatment

**Buznyk O. I., Iakymenko S. A.**

*Filatov Institute of Eye Diseases and Tissue Therapy of NAMS of Ukraine (Odessa, Ukraine)*

Retrospective analysis of treatment of 27 patients with lacrimal pathway disorders, who were operated at the Department of Post-Burn Eye Pathology of the Filatov Institute of Eye Diseases in 2011-2015, was performed: lacrimal punctum ectropion (11 patients), lacrimal punctum stenosis recalcitrant to bouginage (4 patients), canaliculitis (3 patients), and primary nasolacrimal duct obstruction (9 patients). Follow-up period is 3-12 months. As a result of treatment, epiphora was fully eliminated in 21/27 patients (77.8%), partially eliminated in 4/27 (14.8%) patients, did not change in 2/27 patients (7.4%). In lacrimal punctum ectropion, epiphora was fully eliminated in 9/11 patients, partially eliminated in 2/11 patients. In lacrimal punctum stenosis and canaliculitis, epiphora was fully eliminated in 7/7 patients. In primary nasolacrimal duct obstruction, epiphora was fully eliminated in 5/9 patients, partially eliminated in 2/9 patients, epiphora recurred in 2/9 patients. **Conclusion.** Application of different surgical methods allowed restoration of tear drainage and remove reason of epiphora in majority of cases.

## Эпидемиология и характеристика 1501 эпителиальных и меланоцитарных опухолей конъюнктивы (популяция пациентов, лечившихся в Институте ГБ и ТТ им. В. П. Филатова)

**Буйко А. С.**

*ГУ «Институт глазных болезней и тканевой терапии им. В.П. Филатова НАМН  
Украины» (Одесса, Украина)*

**Актуальность.** Изучение и применение клинической эпидемиологии требует от врача дополнительных затрат времени. Зачем ему это нужно? Благодаря использованию ее принципов врач получает единую научную базу, которая улучшает способность восприятия информации и умение опираться на выводы хорошо организованных и весомых исследований. Систематизированные данные помогают определять медицинские стандарты практики и обучают методам их анализа студентов-медиков и врачей. Известно также, что создание базы данных требуют усилий, но они являются единственным способом достигнуть высокого статистически значимого уровня медицинского заключения по раку.

---

**Материал и методы.** Все протокольные данные о 1501 пациенте с неоплазмами конъюнктивы, из которых 1415 лечились методами криохирургии и радиокриохирургии отдела офтальмоонкологии в период 1986-2016 гг занесенные в электронную таблицу Statistic f.w. v7.

**Результаты.** У 488 пациентов (32.6 %) опухоли были классифицированы как меланоцитарные. Из них с диагнозом невус различных типов было 262 случая (53.7 %), ПППМ – 29 (5.9 %), меланомы – 197 случаев (40.4 %). Не меланоцитарные категории - 831 случай (55.4 %) включали эпителиальную: плоскоклеточную неоплазию глаза (современная международная классификация [Ocular Surface Squamous Neoplasia (OSSN)] - дисплазии (n=9 (1.4%)), рак in situ (n=22 (3.3%)) и плоскоклеточный рак (n=82 (12.4%)); затем папилломы (n=446 [67.4 %]). Гиперплазий было 73 случая (11.0 %) и кератозов - 30 (4.5%). Кисты отмечены в 169 случаях (11.2 %). Ангиомы и гемангиомы были представлены 91 случаем (6.0 %), лимфомы 5 случаями (0.3 %). В число разных вошли поражения, имитирующие опухоль (птеригиум, пингвекула, атеромы, аденомы, грануляционная ткань, амилоидоз), 82 случая (5.6 %), а также два случая онкоцитомы, по одному случаю ангиосаркомы и базальноклеточного рака. Средний возраст пациентов с меланомами конъюнктивы составлял (54.7±16.7) лет от 18 до 92 лет, при этом мужчины были моложе женщин почти на 3 года, 54,7 и 56.1 соответственно. Возраст пациентов при плоскоклеточном раке был выше, составляя в среднем (67.0±13.1) от 20 до 86 лет, и мужчины были также моложе женщин, но всего на один год 66.4 и 67.7, соответственно. Частота меланоцитарных поражений у мужчин и женщин была одинакова 48.8 % и 51.2 %, соответственно, а в случаях эпителиальных опухолей значимо чаще поражались мужчины - 61.1 % против 38.9 % женщин, что соответствует данным немногих аналогичных сообщений. Считается, что меланома конъюнктивы (частота появления 7-8 случаев в год) вторая самая частая первичная злокачественная опухоль слизистой глаза, после карциномы, но по нашим данным она – первая, как и по данным Shields С.Л., 2004г. Хотя папиллома доброкачественная эпителиальная опухоль, частота ее возникновения весьма высокая (30.0 %), а частота рецидивов (17,0%) и их повторяемость создают проблемы для лечения. При лечении 262 невусов рецидивы отмечены через 5 и 10 лет в двух случаях без признаков трансформации невуса в опухоль.

**Заключение.** Следует признать, что имеются определенные ограничения данных этой популяции. Во-первых, это пациенты, направленные в специальный центр лечения опухолей глаза. Это могло исказить общую численность популяции пациентов с поражениями конъюнктивы. Во-вторых, необходимость лечения как группы пациентов с запущенной опухолью, так и группы с рецидивами. Таким образом, наша популяция может быть смещена по этим типам пациентов. Тем не менее, это сообщение обеспечивает краткий обзор спектра опухолей конъюнктивы, лечение которых проведено в нашем центре.

## **Epidemiology and characteristic of 1501 epithelial and melanocytic Conjunctival Tumors (population-based research of patients treated at V.P.Filatov Institute of Eye Diseases and TT)**

*Bouiko A. S.*

*Filatov Institute of Eye Diseases and Tissue Therapy, NAMS of Ukraine (Odessa, Ukraine)*

**Objective:** To report the spectrum and frequency of melanocytic and nonmelanocytic conjunctival tumors in an ocular oncology practice. **Methods:** A spreadsheet review was conducted to obtain the clinical features of the patient and tumor and to tabulate and categorize the diagnoses. **Main Outcome Measures:** Tumor diagnosis overall and relative to patient age, race, and gender and relative to tumor location and laterality. **Results:** In 1501 patients, the tumor was classified as melanocytic in 488 cases (32.6 %) and nonmelanocytic in 662 cases (44.1 %). Of the 488 melanocytic lesions, the specific tumor diagnosis was nevus in 262 cases (53.7 %), melanoma in 197 (40.4 %), and primary acquired melanosis 29 (5.9 %). The nonmelanocytic categories included epithelial tumor (n=831 [55.4 %]): OSSN 113 cases (7.5 %) – dysplasia, (n=9 [1.4 %]), carcinoma in situ (n=9 [1.4 %]), squamous cell carcinoma (n=82 [12.4 %]) from 831); papillomas (n=446 [67.4 %]), hyperplasia (n=73 [11.0 %]), keratosis (n=30 [4.5 %]). Of the 831 patients with epithelial tumors, 61.1 % occurred in males, whereas the incidence of melanocytic lesions was equal in males and females. **Conclusion:** There are limitations of these data that should be recognized. Our data represent an unusual cohort of patients referred to a tertiary care facility. Therefore, referral bias in this group might not necessarily reflect the total population of patients with conjunctival tumors. We are selectively referred also patients with malignant tumors, and those who have failed other therapies. Thus, our group might be biased towards this type of patient. Despite these shortcomings, this report provides an overview of the clinical spectrum of conjunctival tumors managed at a center for ocular oncology.

---

---

## Импрессионная цитология как объективный метод диагностики меланоцитарных и эпителиальных опухолей конъюнктивы

**Вит В. В., Буйко А. С., Елагина В. А., Сафроненкова И. А.**

*ГУ «Институт глазных болезней и тканевой терапии им. В.П. Филатова НАМН Украины» (Одесса, Украина)*

**Актуальность.** Клинический диагноз как доброкачественной, так и злокачественной опухоли конъюнктивы достаточно сложен, особенно эпителиальных опухолей. Биопсия этих опухолей считается связанной с определенным риском. В то же время опубликованные сообщения оценивают импрессионную цитологию (ИЦ) на основе ацетат-целлюлозного фильтра, как неинвазивный метод, легко выполняемый, обеспечивающий весомые данные об исследуемой области с минимальным дискомфортом для пациента.

**Цель работы:** сравнить показатели данных клинического и ИЦ диагноза с патоморфологическим у пациентов с меланоцитарными и эпителиальными опухолями конъюнктивы.

**Материал и методы.** У 189 пациентов с меланоцитарными и эпителиальными опухолями конъюнктивы клинический и ИЦ диагнозы сравнивались с патоморфологическим. Для выбора тактики лечения этой когорты пациентов важными были сведения - опухоль злокачественная или нет. Группа же из 143 пациентов с клиническим и ИЦ диагнозом «невус» контролировались только наблюдением в сроки от 1 года до 10 лет. Их данные и фото хранятся в персональном компьютере и в истории болезни. ИЦ выполнялась по разработанной ранее методике.

**Результаты.** В группе доброкачественных (невус) и злокачественных (меланома) меланоцитарных опухолей с патоморфологическим контролем был 91 пациент (48,1%), из них меланомы 65 (71,4%) и невусы - 26 (28,6%). Эпителиальные опухоли представлены 98 случаями (51,9%), из них 35 (35,7%) - интраэпителиальная неоплазия конъюнктивы (ИНК), состоящая из: дисплазии - 4 случая, рак *in situ* - 8 и плоскоклеточный рак - 23 случая. Папиллом было 44 случая (44,9%) гиперплазий - 17 случаев (17,3%), кератоза - 2 (2,0%).

Из 65 случаев меланомы уверенный клинический диагноз был возможен только в 40 случаях (61,5%). Частота выявления меланомы методом ИЦ или подозрения на нее была значимо выше ( $p=0,004$ ) - 55 случаев (84,6%). Клинический диагноз невуса, верифицированного патоморфологически, был подтвержден только в 15 из 26 случаев (57,7%); метод ИЦ выявлял невусы чаще (но не значимо,  $p=0,1$ ) - в 20 случаях (76,9%). В двух случаях (7,7%) имела место гипердиагностика (рак). При эпителиальных опухолях правильный диагноз ИНК был поставлен только в 8 случаях из 35 (22,9%). По данным ИЦ, частота (62,9%) определения типа 22 исследуемых объектов как ИНК была значимо ( $p = 0,001$ ) выше. Папилломы правильно обозначены клинически в 20 из 44 случаев (45,5%). Метод ИЦ позволил выявить папилломы в 29 случаях (65,9%), что значимо выше ( $p=0,05$ ), чем при клинической диагностике. Гипердиагностика имела место в 8 случаях: дисплазия - 3, рак - 5. Из 17 случаев гиперплазии конъюнктивы клинически верно определены только 4 (23,5%); методом ИЦ гиперплазия выявлялась чаще - в 7 случаях (41,2%), но не значимо:  $p=0,3$ . Гипердиагностика при этом имела место в 6 случаях (ИНК - 4, лимфома - 2).

143 случая невуса, диагностированных на основе использования ИЦ, наблюдаются нами в сроки от 1 года до 10 лет без признаков малигнизации, что свидетельствует о надежности ИЦ как объективного метода контроля при наблюдении невусов.

**Заключение.** В то время как имеется много работ о применении ИЦ в диагностике, главным образом, при синдроме сухого глаза, клинические и научные работы о применении ИЦ в офтальмоонкологии единичны и ИЦ еще не стала обычным диагностическим инструментом в клинической практике. Полученные нами результаты показали большую ценность ИЦ при принятии клинического решения о последующем лечении. ИЦ метод может обеспечить быстрый диагноз в случаях, где клинический несостоятелен. ИЦ не заменяет гистологию, но может помочь особенно в случаях, где хирургия не показана, в частности, при невусе.

## Impression cytology as an objective method of assessing melanocytic and epithelial tumors of the conjunctiva in clinical practice

**Vit V. V., Bouiko A. S., Yelagina V. A., Safronenkova I. A.**

*SI "Filatov Institute of Eye Diseases and Tissue Therapy of the NAMS of Ukraine" (Odessa, Ukraine)*

A comparison of clinical and IC diagnosis with pathologic diagnosis were conducted in 189 patients with melanocytic (91 patients, 48.1%) and epithelial (98 patients, 51.9%) conjunctival tumors as well as the clinic and IC data of 143 nevi with remote data were compared. IC method allowed to significantly ( $p = 0.004$ ) increase the information content of the diagnosis to 84.6% compared with the clinical diagnosis (61.5%). When nevi, the figures were 57.7% versus 76.9% ( $p = 0.1$ ). According to the IC, the object under study was defined as INC in 22 cases with index 62.9%, which was statistically significantly ( $p = 0.001$ ) higher than clinical index, papilloma - in 29 cases (65.9%), which was significantly ( $p = 0.05$ ) higher than the clinical diagnosis, hyperplasia - in 7 cases (41.2%) (not significant,  $p = 0.3$ ). Our results showed a high value of IC in making clinical decisions about further treatment. IC method can provide a rapid diagnosis in cases where clinical diagnose is untenable but it does not replace histopathology diagnosis.

---

---

## Клинико-экспериментальное обоснование применения радиоволнового ножа в лечении меланом иридоцилиарной и цилиохориоидальной областей

*Vit V. V., Хомякова Е. В., Малецкий А. П., Карлюга И. А.*

*ГУ «Институт глазных болезней и тканевой терапии им.В.П.Филатова НАМН Украины» (Одесса, Украина)*

**Актуальность.** Блокэксцизия меланомы увеального тракта «режущим инструментом» не всегда позволяет избежать осложнений во время операции, таких как гифема, гемофтальм, отслойка сетчатки, а также диссеминации и сохранения участков опухолевой ткани вне хирургического разреза. Уменьшения вышеперечисленных осложнений возможно путём использования «радиоволновой хирургии».

**Цель работы.** Изучить характер воздействия радиоволнового ножа на структуры глаза в эксперименте и оп-ределить его эффективность у больных с меланомой иридоцилиарной и цилиохориоидальной областей.

**Материал и методы.** Исследование выполнено на двенадцати кроликах, у которых проводилось иссечение структур глаза (радужка, цилиарное тело, сосудистая оболочка) с помощью радиоволнового ножа и режущего инструмента. Резекция меланомы иридоцилиарной и цилиохориоидальной областей проведена с помощью радиоволнового ножа у 60 больных (38 мужчин и 22 женщины, возраст 52,3±15,2 лет).

**Результаты.** Клинические и гистоморфологические исследования проведенные в эксперименте показали однотипные изменения в оболочках глаза (радужка, цилиарное тело и хориоидея) на 10 и 30 сутки при использовании режущего инструмента, характеризовавшиеся наличием чётких краев раневого канала, который спустя 30 дней выполнялся волокнистой тканью. Более существенные структурные изменения в оболочках глаза (радужка, цилиарное тело и хориоидея) на 10 и 30 сутки наблюдались при использовании радиоволнового ножа, которые состояли в следующем: наличие в месте разреза полоски сухого некроза, наличие рубцевания раневого канала и воспалительной инфильтрации.

В процессе оперативного вмешательства по иссечению меланом иридоцилиарной зоны ни у одного из 41-го больных осложнений не отмечено.

В раннем послеоперационном периоде в одном случае была отмечена отслойка сетчатки, обратное развитие которой наступило спустя 4 месяца; у 26 больных сохранилась острота зрения, наблюдаемая до операции (от 0,1 до 1,0), в 3-х случаях наблюдалась дистрофия роговицы, а в двух случаях - субатрофия глаза. Рецидив опухоли наблюдался в 3-х случаях, в связи с чем проведена энуклеация глаза.

У 19 больных с меланомой цилиохориоидальной области в двух случаях во время операции наблюдался гемофтальм, в одном случае отслойка сетчатки. В послеоперационном периоде (ч/з 7 дней) у 4 пациентов был отмечен более выраженный увеит, а у одного пациента локальная отслойка сетчатки. У 6 пациентов с достаточно высокой остротой зрения (от 0,1 до 1,0) удалось ее сохранить и после операции. У 3 больных была отмечена субатрофия глазного яблока. У 4 пациентов был отмечен рецидив опухоли, в связи с чем была проведена энуклеация глаза.

**Заключение.** 1. Экспериментальные исследования показали, что при иссечении структур глаза (радужка, цилиарное тело, сосудистая оболочка) с помощью радиоволнового ножа наблюдались более выраженный сухой некроз, воспалительная инфильтрация и рубцевание раневого канала.

2. Высокочастотная «радиоволновая хирургия» позволяет уменьшить риск возникновения интраоперационных и послеоперационных осложнений и, следовательно, сохранить высокие зрительные функции.

## Clinical and experimental background of using a radio-wave knife in treatment of melanoma of iridociliary and ciliochoroidal area

*Vit V. V., Khomyakova E. V., Maletsky A. P., Karlyuga I. A.*

*State Institution "The Filatov Institute of Eye Diseases and Tissue Therapy of NAMS of Ukraine" (Odessa, Ukraine)*

The research paper presents the results of experimental histomorphological examination of the changes in eye tissues of rabbits using a radio-wave knife and a cutting tool. Treatment results of 60 patients suffering from iridociliary and ciliochoroidal melanoma are presented in this work. There were no complications marked during the surgery with the radio-wave knife implementation. High-frequency radio-wave surgery allowed to reduce risk of intraoperative and postoperative complications and maintain high visual functions.

---

---

## **Опыт применения ботулинического токсина типа А в лечении одностороннего блефароспазма и гемифациального спазма. Варианты решения проблемы асимметрии лица**

**Гаврилюк С. Г.**

*Клиника косметической хирургии «Визит-Косметик» (Киев, Украина)*

**Актуальность.** Как показывает практика, лечение ботулиническим токсином гемифациального спазма и одностороннего блефароспазма часто требует дополнительной коррекции в ранние сроки после лечения. Зачастую после стандартных схем лечения встречается асимметрия эффекта или перераспределение мышечной активности на здоровую или слабо задействованную сторону. Частым нежелательным следствием ботулинотерапии является неодновременное моргание и разный размер глазной щели.

**Цель работы.** Разработка оптимальной схемы инъекций ботулинического токсина в круговую мышцу глаза, для достижения симметричного результата лечения. Для этого инъекции Ботулинического токсина А проводились на гиперактивной стороне в дозе 2 единиц в точку инъекции, в здоровой или слабо задействованной стороне в дозе 0.5-1 единиц Ботулинического токсина А в точку инъекции. При вовлечении в процесс спазма соседних мышц (*m.corrugator* и *m.procerus*) дополнительные инъекции проводились в стандартной терапевтической дозе проводились в эти мышцы.

**Материал и методы.** Под нашим наблюдением находились 10 больных с односторонним блефароспазмом и 8 больных с гемифациальным спазмом. Возраст пациентов от 26 до 57 лет. Пациенты были разделены на две группы, идентичные по состоянию.

Первая группа - восемь пациентов - получала стандартное одностороннее лечение в виде инъекций Ботокс в гиперактивную мышцу, с целью миорелаксации пораженной круговой мышцы. Вторая группа - десять пациентов - получала двухсторонние инъекции Ботокс как в пораженную круговую мышцу глаза, так и в здоровую, но на половину меньше от стандартной терапевтической дозы. Двухсторонние инъекции проводились с целью профилактики перераспределения мышечной активности и достижения симметричного эффекта лечения.

**Результаты.** В первой группе миорелаксация и устранение блефароспазма было достигнуто в 100 %. Но асимметрия эффекта и неодновременное моргание наблюдалась у семи пациентов. Во второй группе устранение блефароспазма также было достигнуто в 100%. Асимметрия эффекта наблюдалась только в 1 из 10 случаев. Удовлетворенность результатом лечения во второй группе пациентов была намного выше.

## **Experience of using bilateral injection of botulinum toxin type A for unilateral blepharospasm and hemifacial spasm. Variants for face asymmetry**

*Gavryliuk S.G.*

*Visit Cosmetic, Cosmetic Surgery Clinic (Kyiv, Ukraine)*

Bilateral injection of botulinum toxin type A for unilateral blepharospasm and hemifacial spasm are more preferred in order to achieve optimal aesthetic and functional outcome.

---

## **Фотодинамическая транспупиллярная термотерапия рецидива меланомы сосудистой оболочки глаза**

**Жилева Е. П., Науменко Л. В., Карман А. В.**

*ГУ «Республиканский научно-практический центр онкологии и медицинской радиологии им. Н.Н. Александрова», (Минск, Республика Беларусь)*

**Актуальность.** Метод фотодинамической термотерапии (ФДТ) широко используется для лечения офтальмологических заболеваний глазного яблока. По данным зарубежной литературы, метод ФДТ применяется для лечения внутриглазных образований. Органосохраняющее лечение рецидива меланомы хориоидеи достаточно актуально в настоящее время. По данным белорусского канцер-регистра, заболеваемость меланомой сосудистой оболочки глаза составляет 0,7%. Рецидив меланомы сосудистой оболочки глаза после органосохраняющего лечения составляет 12,6%.

**Цель исследования.** Изучить эффективность применения фотодинамической терапии (ФДТ) для лечения рецидива меланомы сосудистой оболочки глаза T1-T3N0M0.

**Материал и методы.** За период 2006-2016 гг. проведено радикальное органосохраняющее лечение 270 пациентам с меланомой сосудистой оболочки глаза T1-T3N0M0. Рецидив диагностирован у 32 пациентов. Лечение рецидива методом ФДТ проведено 22 пациентам. Для решения вопроса о тактике дальнейшего лечения рецидива меланомы хориоидеи производилась оценка кровотока в опухолевом очаге и степень пигментации. Для проведения ФДТ использовался фотосенсибилизатор Фотолон (РУП «Белмедпрепараты»), вводимый внутривенно в дозе 2,0 мг/кг; полупроводниковый лазер «УПЛ ФДТ» («ЛЕМТ», РБ,  $\lambda=661$  нм) в экспозиционной дозе света 100 Дж/см<sup>2</sup> на дно поле.

---

**Результаты.** Полная резорбция рецидива меланомы сосудистой оболочки глаза наблюдались у 17 пациентов (77,3%). Отсутствие реакции на проведенную фотодинамическую терапию наблюдалось у 5 пациентов (22,7%). У 5 пациентов отсутствовала реакция на проведенное лечение: 2 пациентам (9,2%) – выполнена брахитерапия с использованием  $\beta$ -офтальмоаппликатора Ru106; 3 пациентам (13,6%) выполнено радикальное хирургическое лечение – энуклеация. Пациенты, получившие специальное лечение, находятся на динамическом наблюдении.

**Вывод.** Фотодинамическая терапия является эффективным методом органосохраняющего лечения рецидива меланомы сосудистой оболочки глаза T1-T3N0M0.

### **Photodynamic therapy of recurrent choroidal melanoma**

*Zhilyaeva K., Navumenka L., Karman A.*

*N.N. Alexandrov National Cancer Centre of Belarus (Minsk, Belarus)*

Photodynamic therapy (PDT) of recurrent choroid melanoma has been used in Belarus since 2012. The aim of the investigation was to study the effectiveness of PDT for the treatment of recurrent choroid melanoma. The method of PDT has met the expectations of researchers and can be used for the treatment of melanoma recurrence.

---

### **Первый опыт применения формоустойчивого орбитального имплантата NUBIPLANT™**

**Костенко П. А., Якименко С. А., Пасечникова Н. В., Насинник И. О.**

*ГУ «Институт глазных болезней и тканевой терапии им. В.П. Филатова НАМН Украины» (Одесса, Украина)*

**Актуальность.** Потеря глаза вследствие травмы, опухоли или терминальной стадии ряда заболеваний глаза является психологической травмой для любого пациента, оказывая сильное влияние на образ его жизни и уверенность в себе, поэтому естественный вид, зависящий от последующего глазного протезирования, оказывается очень важным для пациента.

Удаление глаза сопровождается возникновением двух основных проблем – подбор орбитального имплантата (ОИ) для выполнения объема орбиты и создания опоры для косметического протеза (КП). Несмотря на то, что КП применялись на протяжении тысячелетий, первые орбитальные имплантаты были разработаны только около 100 лет назад. Основной причиной их возникновения послужило отсутствие движения КП «первого поколения» (небольшие сферы из стекла, пластика или силикона). В свою очередь использование ОИ может сопровождаться целым рядом серьезных осложнений - миграцией ОИ в орбите, отторжением ОИ, что требует необходимости в дальнейшем проведения ряда дополнительных операций. Эти проблемы вынуждают исследователей на поиск новых ОИ.

**Цель.** Проанализировать первые результаты применения нового формоустойчивого орбитального имплантата NUBIPLANT™ для формирования опорно-двигательной культы после удаления глаза.

**Материал и методы.** В период 2015-2016 гг. было прооперировано 5 пациентов (3 женщины и 2 мужчин), средний период наблюдения 10 месяцев. В качестве материала для ОИ впервые был использован формоустойчивый имплантат NUBIPLANT™, созданный на основе карбоцепного сополимера, обладающего высокой механической прочностью, эластичностью, устойчивостью к биохимическому и гидролитическому расщеплению, высокой биологической и физиологической совместимостью с тканями организма человека (свидетельство о госрегистрации №13427/2013).

Основными критериями оценки результатов операции служили - течение послеоперационного периода, развитие осложнений и эстетические результаты.

**Результаты.** Течение послеоперационного периода, развитие осложнений сравнивались с архивными данными, где в качестве ОИ использовался кадаверный хрящ, результаты оказались сопоставимы ( $p > 0,1$ ). Осложнений, вызвавших необходимость замены имплантата не возникло. Все пациенты выразили высокий уровень удовлетворенности эстетическим результатом.

Таким образом, применение имплантата NUBIPLANT™, позволило восстановить объем утраченных тканей орбиты, сформировать опорно-двигательную культю, избежав использования донорского материала. Ареактивность течения послеоперационного периода позволила сократить сроки пребывания больного в условиях стационара на 2-3 дня.

**Выводы.** Полученные результаты применения в клинической практике формоустойчивого орбитального имплантата NUBIPLANT™ для формирования опорно-двигательной культы после удаления глаза показали, что он безопасен и ареактивен, позволяет избежать использования донорского материала, а также сократить сроки пребывания больного в условиях стационара на 2-3 дня. Вышеуказанное позволяет рекомендовать его для применения в широкой офтальмологической практике.

---

## The first experience the use of NUBIPLANT™ orbital implant

*Kostenko P. O., Iakimenko S. A., Pasyechnikova N. V., Nasinnik I. O.*

*Filatov Institut of Eye Diseases and Tissue Therapy (Odessa, Ukraine)*

The first results of using a new orbital NUBIPLANT™ implant for the formation of locomotor stump after removing the eye were analyzed. Within 2015-2016 years, it was implanted in five patients (3 women and 2 men) with a mean observation period of 10 months. No postoperative complications requiring implant replacement occurred. All patients were highly satisfied with the aesthetic result. The results of NUBIPLANT™ implant application in clinical practice showed that it was safe and non-responsive; it avoided using donor material and reduced the terms of patient's in hospital stay by 2-3 days. The above can recommend it for using in a wide ophthalmic practice.

---

## Усовершенствования при резекции кости при наружной дакриоцисториностомии

*Лищенко В. Б., Левтюх О. В.*

*ГУ «Институт глазных болезней и тканевой терапии им. В.П. Филатова НАМН»  
(Одесса, Украина)*

**Актуальность.** Трепанация кости является одним из основных и ответственных этапов при наружной дакриоцисториностомии. В настоящее время наиболее популярным способом образования костного отверстия стоит признать применение трепанофрезы и бормашины. Ряд офтальмологов считает, что оптимальные размеры костного окна должны быть в пределах 2 x 1,5 см, другие допускают уменьшение его размеров до 10 мм в диаметре. Однако практика показывает, что не может быть стандартной величины костного отверстия и в каждом случае она должна быть индивидуальной.

**Цель работы** - усовершенствование способа формирования костного отверстия путем изменение конфигурации костного окна, соблюдая оптимальные его пропорции, что позволило бы увеличить площадь последнего.

**Материал и методы.** Костное отверстие формируется нами в виде прямоугольной трапеции с длиной боковых стенок 10-12 и 12-14 мм и длиной верхней основы трапеции порядка 18 мм. Выпиливание кости производим при помощи бормашины с фисурным коническим бором с диаметром, равным толщине распатора. Сначала фисурным бором делаем разрез кости *nasalis*, начиная от *crista lacremalis anterior* в горизонтальном направлении длиной до 10 мм. Дальше, начиная от *crista lacremalis posterior*, производим разрез снизу длиной 12-14 мм под углом 135° по отношению к слезному мешку. Затем две выпиленные части в области *crista lacremalis posterior* и *nasalis* соединяются. Таким образом, формируется верхняя часть трапеции длиной 18 – 20 мм. параллельно слезному мешку. Наружная стенка отверстия (до 15 мм) формируется самостоятельно при удалении распатором вырезанной части кости полностью. Таким образом формируется прямоугольная трапеция. Края отверстия при таком способе получаются гладкими и ровными. На данную методику получен патент Украины № 38231 А. С целью выбора рациональной формы костного окна, проведен сравнительный анализ площадей разных отверстий: прямоугольной, полуовальной и в форме прямоугольной трапеции. При математическом анализе соотношение площади трапеции к прямоугольнику составляет 85,7 %, а полуовала к трапеции 67,5 %.

**Результаты.** Мы провели в эксперименте сравнительную оценку нескольких типов боров: конического, цилиндрического и шаровидного. При сравнительной оценке боров исходили из удобства пользования, времени, повреждения слизистой оболочки носа, скорости вращения режущей головки, образования костных осколков, качества и характера краев полученного отверстия. Конический зубоорачебный бор оказался наиболее удобным в работе. Время образования костного отверстия минимальное, края отверстия гладкие и ровные, костных осколков не образуется, скорость вращения головки достаточная для выполнения трепанации. За счет конической формы четко ощущается момент прохождения инструмента на всю толщину кости, при этом мы не отмечали ни одного случая повреждения слизистой оболочки носа.

**Выводы.** 1. Данная модификация образования костного окна в виде трапеции позволяет, изменяя конфигурации резецированной кости и, соблюдая оптимальные пропорции, увеличить площадь последней по сравнению с прямоугольной формой на 15%, и почти на 30% с полуовальной. 2. Конический зубоорачебный бор не повреждает слизистую оболочку носа и наиболее оптимальный для выпиливания костного окна при наружной дакриоцисториностомии.

## Improvements in resection of bone in the external dacryocystorhinostomy

*Lishchenko V. B., Levtyuh O. V.*

*SI "Filatov institute of Eye Diseases and Tissue Therapy of the NAMS of Ukraine" (Odessa, Ukraine)*

The article deals with improving the method of forming a bone access hole through rational changes that will increase the operating field, improving conditions for surgical manipulation to facilitate connection of the nasal mucosa with mucous lacrimal sac, and as a result, achieving a relatively large diameter of the anastomosis, resulting in reduction the number of relapses.

---



---

## Коррекция иммунных нарушений индуктором интерферона при комбинированном лечении увеальной меланомы

**Малецкий А. П., Величко Л. Н., Вит В. В., Богданова А. В.**

*ГУ «Институт глазных болезней и тканевой терапии им. В.П. Филатова НАМНУ» (Одесса, Украина)*

**Актуальность.** Актуальным для клинической практики является разработка эффективных методов иммунологической коррекции. Накопленный опыт органосохраняющего лечения больных увеальной меланомой (УМ) свидетельствует о том, что системный подход к лечению данных больных позволит не только расширить возможности органосохраняющего лечения, но и улучшить прогноз в отношении жизни больного.

**Цель исследования.** Изучить целесообразность включения иммунокорригирующей терапии (тилорон) в комплекс органосохраняющего лечения (фотокоагуляция +  $\beta$ -терапия) больных с увеальной меланомой.

**Материал и методы.** Исследование проведено у 83 больных УМ, которые были разделены на две группы. I группа состояла из 43 больных УМ, ксеноновую фотокоагуляцию (ФК) и  $\beta$ -терапию (Sg 90) которым проводили на фоне индуктора интерферона - тилорона. II группа (контрольная) состояла из 40 больных, проходивших ФК и  $\beta$ -терапию без иммунологической коррекции. Тилорон назначался в дозе 125 мг 2 раза в неделю, два дня подряд в течение пяти недель. На один курс 1,25 г препарата. Затем с месячным перерывом больной получал всего 5 курсов.

**Результаты.** Включение тилорона в комплекс лечения больных УМ (ФК +  $\beta$ -терапия) позволило нормализовать иммунологический статус. Содержание CD8+ достигло уровня нормы. Отмечено значимое по сравнению с уровнем до начала лечения увеличение содержания CD16+ - естественных киллеров (до лечения  $8,0 \pm 4,2\%$ , после лечения  $16,8 \pm 4,4\%$ ,  $p < 0,05$ ). Также отмечена нормализация иммунорегуляторного индекса. Выявлено значимое увеличение фагоцитарной активности нейтрофилов (с  $64,0 \pm 16,2\%$  до  $70,4 \pm 14,6\%$  после лечения,  $p < 0,05$ ).

Проведение комплексной терапии, включающей тилорон, у больных УМ сопровождалось значимым увеличением доли больных с нормальным содержанием лимфоцитов ( $\chi^2=5,8$ ,  $p=0,002$ ). В контрольной группе данные показатели не достигали уровня нормы. Отмечено значимое по сравнению с исходным уровнем увеличение экспрессии FAS-рецептора CD95+ с  $190,1 \pm 18,3$  кл/мкл до  $493,6 \pm 73,9$  кл/мкл после лечения ( $p < 0,05$ ).

Следует отметить, что в группе больных с УМ, которым была проведена комплексная терапия (ФК +  $\beta$ -терапия + тилорон), результат органосохраняющего лечения (полная, частичная регрессия и стабилизация опухолевого процесса) была достигнута в 92,6%, тогда как в контрольной группе в 76,2% случаев. Также выявлено, что у больных УМ, которым проводилась комплексная терапия (ФК +  $\beta$ -терапия + амиксин IC), послеоперационный период протекал без выраженных воспалительных явлений.

Анализ результатов лечения в группе больных, которым проводилась комбинированная терапия (ФК +  $\beta$ -терапия) без иммунологической коррекции, показал, что в 14,4% случаев была проведена энуклеация в связи с выраженными воспалительными явлениями и вторичной глаукомой.

**Вывод.** Анализ результатов органосохраняющего лечения больных с УМ показал, что комплексный подход к лечению (ФК +  $\beta$ -терапия + тилорон) позволяет достичь положительный результат в 92,6% случаев.

## Correction of immune disorders interferon inducer in the combined treatment for uveal melanoma

*Maletskyi A. P., Velychko L. N., Vit V. V., Bogdanova A. V.*

*SI "Filatov Institute of Eye Diseases and Tissue Therapy of the NAMS of Ukraine" (Odessa, Ukraine)*

The development of effective methods of immune correction is relevant for clinical practice. Purpose: to examine the feasibility of including immunotherapy (tilorone) into a complex organ-saving treatment (photocoagulation +  $\beta$ -application therapy) in patients with uveal melanoma. In patients with uveal melanoma, who underwent therapy complex (photocoagulation +  $\beta$ -application therapy) and tilorone, was achieved positive result in 92.6% (full, partial tumor regression and stabilization process) vs. 76.2% in the control group. The patients with uveal melanoma, who underwent combined therapy with the use of immunological correction, had of the control group, enucleation was performed due to severe inflammation and secondary glaucoma.

## Возможные хирургические подходы при устранении обширных дефектов тканей век, окулоорбитальной и лобной областей: случаи из практики

**Малецкий А. П.**

*ГУ «Институт глазных болезней и тканевой терапии им. В.П.Филатова НАМН Украины» (Одесса, Украина)*

**Введение.** Офтальмохирургу в своей клинической практике приходится сталкиваться с обширными дефектами век и окулоорбитальной области вследствие травм или обширных дефектов, полученных после удаления опухолей, особенно – злокачественных. Выбор хирургического подхода при устранении обширных дефектов

---

с сохранением органа зрения может представлять интерес для практических врачей. В связи с этим, мы хотим поделиться теми редкими случаями, с которыми мы столкнулись в своей клинической практике.

**Цель исследования** – изучить клиническую эффективность возможных хирургических подходов при устранении обширных дефектов тканей век, окулоорбитальной и лобной областей.

**Материал и методы.** Анализ результатов лечения проведен на 7 больных (все мужчины) в возрасте от 32 до 73 лет.

Первую группу (3 больных) составили пациенты с отсутствием век и обширным дефектом мягких тканей окулоорбитальной области, у которых была кранио-фациальная травма, при сохранении высоких зрительных функций. Вторую группу (4 пациента) составили больные, у которых имелись обширные дефекты мягких тканей, возникшие при резекции злокачественной опухоли, а также разрушение мягких тканей обширным раком кожи и в одном случае - тяжелым деструктивным воспалительным процессом.

**Результаты.** У трех больных с отсутствием век и обширным дефектом мягких тканей окулоорбитальной области было произведено закрытие дефекта с сохранением органа зрения. У двух больных частично сохраненная конъюнктива глазного яблока, была отсепарована до лимба, завернута на роговицу и сшита шелком (№8-0), а затем с внутренней поверхности плеча взят кожный лоскут, которым был покрыт дефект с фиксацией его к краям раны с помощью шелка (№6-0). Накладывалась повязка на 8 суток (очень важно выдержать данный срок для хорошего приживания трансплантата). В одном случае отсутствовала конъюнктива глазного яблока, поэтому использовался свободный лоскут слизистой с губы (диаметр=14 мм) для покрытия роговицы и фиксации ее по лимбу с помощью шелка (№8-0), а затем была мобилизована жировая клетчатка для покрытия глазного яблока. В дальнейшем для закрытия дефекта был взят лоскут с плеча. Тактика послеоперационного периода идентична описанной в двух первых случаях.

У двух больных с обширным канцером век, окулоорбитальной и лобной областей была иссечена опухоль на уровне надкостницы, а образовавшийся дефект был выполнен свободным кожным лоскутом, в одном случае взятым с плеча, а во втором – с передней брюшной стенки.

У одного больного канцером кожи мягкие ткани были разрушены в лобно-теменной области до костных структур. В данном случае после удаления опухоли образовавшийся дефект был восполнен мягкими тканями, перемещенными с теменной области, дефект в теменной области закрыт свободным кожным лоскутом, взятым с передней брюшной стенки. Кроме того, дополнительно был сформирован круглый шагающий стебель (по методике В.П. Филатова).

У пациента с дефектом мягких тканей щеки на фоне воспалительного процесса было произведено закрытие дефекта с помощью кожно-жирового лоскута на сосудистой ножке, взятого с предплечья. Сосуды были подшиты к лицевой артерии и вене, а трансплантат фиксирован шелковыми узловатыми швами (№6-0). У всех больных был достигнут положительный результат.

**Выводы.** При закрытии обширных дефектов мягких тканей век, окулоорбитальной и лобной областей необходим индивидуальный подход в выборе хирургической тактики лечения, при этом следует учитывать степень и характер поражения.

## **Possible surgical approaches to the elimination of extensive defects of eyelid tissues, oculoorbital and frontal areas: practical examples**

*Maletsky A. P.*

*Filatov Institutes of Eye Diseases and Tissue Therapy (Odessa, Ukraine)*

The research paper presents the treatment results of 7 patients with extensive defects of eyelid tissues, oculoorbital and frontal areas that have undergone a variety of surgical approaches in the obturation of defects, including free skin and mucosa grafting, Filatov-Gillies tubed pedicel and grafting on a vascular pedicel. Positive clinical result was achieved in all cases.

## **Профілактика та корекція післяопераційних ускладнень у пацієнтів після блефаропластики нижньої повіки**

*Николюк А. М.*

*Івано-Франківський національний медичний університет (Івано-Франківськ, Україна)*

**Актуальність.** Операції з хірургічної корекції вікових змін шкіри повік, усунення орбітальних гризових пакетів, відновлення контуру очної щілини набули неабиякої популярності в Україні. Складність анатомічної будови та індивідуальні особливості тканин повік вимагають у хірурга уважної передопераційної оцінки, ретельного планування і вибору методики для запобігання ускладнень.

**Мета.** Аналіз частоти виникнення та причин післяопераційних ускладнень у пацієнтів після блефаропластики нижньої повіки.

**Матеріал і методи.** Проведено аналіз результатів блефаропластики нижньої повіки у 50 пацієнтів (100 очей) віком 32-67 років, 46 жінок, 4 чоловіків. У 45 пацієнтів було проведено первинну блефаропластику, у 5 – повтор-

---

не хірургічне лікування з приводу післяопераційних ускладнень. Час післяопераційного спостереження складав 2 місяці - 5 років.

Первинна блефаропластика нижньої повіки (90 очей) проведена в об'ємі: видалення орбітальних гриж (12 очей), усунення надлишку шкіри повіки (20 очей), видалення орбітальних гриж з усуненням надлишків шкіри (58 очей). Передопераційне обстеження стану нижньої повіки виявило горизонтальну слабкість зв'язок повіки у 6 пацієнтів, що зумовило доповнення хірургічної методики латеральною кантопексією. Повторна блефаропластика була проведена з приводу: недокорекції – 2 ока (повторне видалення гриж та шкіри) та післяопераційного ектропіону нижньої повіки (8 очей).

**Результати.** Аналіз післяопераційних ускладнень виявив: післяопераційні гематоми – 82 ока (82%), хемоз кон'юнктиви – 38 очей (38%), ретракція нижньої повіки – 5 очей (5%), округлення латерального кута повіки – 2 ока (2%), ектропіон – 4 ока (4%). Гематоми виникали переважно у пацієнтів старшого віку, при більшому об'ємі втручання, при недотриманні пацієнтами рекомендацій щодо льодових компресій впродовж 24 годин після операції. Хемоз кон'юнктиви виникав у пацієнтів після транскон'юнктивального видалення орбітальних гриж, в більшості випадків він зникав самостійно або під впливом інстиляції 30% р-ну сульфацилу натрію. Ретракція нижньої повіки виникла у пацієнтів після черезшкірного видалення орбітальних гриж внаслідок рубцювання орбітальної септи, що було усунено шляхом висічення рубців та горизонтальної фіксації нижньої повіки. Округлення латерального кута було зумовлене надмірним видаленням шкіри в цій ділянці, наявністю масивних м'яких тканин середньої третини обличчя, що диктує необхідність більш ретельного вимірювання. Дефект був усунений шляхом додаткових фіксуєючих швів на орбікулярний м'яз, латеральну зв'язку повік та застосуванням масажу шкіри в післяопераційному періоді. Ектропіон нижньої повіки виник у пацієнтів після транскутанного видалення гриж та утворення масивних рубців в ділянці орбітальної септи та латерального кута ока. Для його корекції було проведене висічення рубців, латеральна кантопексія або вкорочення хряща повіки з фіксацією до періосту орбіти, та вільна пластика лоскута шкіри. Задовільного результату хірургічного лікування було досягнуто в 97% випадків.

**Висновки.** Правильний відбір пацієнтів, оцінка особливостей будови повік, ретельний вибір методики дозволяє уникнути більшості ускладнень блефаропластики, не дивлячись на потенційний ризик їх виникнення.

## **Prophylaxis and correction of post-operative complications in patients after lower eyelid blepharoplasty**

*Nykolyuk A. M.*

*Ivano-Frankivsk National Medical University (Ivano-Frankivsk, Ukraine)*

The analysis of post operative complications of 50 patients after lower eyelid blepharoplasty was carried out. As a result, post-operative hematoma occurred in 82%, conjunctival chemosis in 38%, lower eyelid in 5%, rounding of lateral corner in 2%, lower ectropion in 4%. The surgical correction of complications was performed with a use of different procedures: lateral canthopexy, additional fixating sutures on the orbicularis muscle, tarsal shortening, and free skin graft. A satisfactory cosmetic and functional result was achieved in 97% cases.

## **Уровень экспрессии молекулярных маркеров активации лимфоцитов периферической крови у больных меланомой хориоидеи стадии T1 малых размеров**

*Полякова С. И., Величко Л. Н., Богданова А. В., Цуканова И. В.*

*ГУ «Институт глазных болезней и тканевой терапии им. В.П.Филатова НАМН Украины» Одесса (Украина)*

**Актуальность.** В последние десятилетия показана связь между уровнем активации иммунной системы и прогрессированием МХ. Для прогнозирования ответа опухоли на проводимое лечение и выбора оптимального его варианта важным является понимание характера взаимодействия опухолевых и иммунокомпетентных клеток.

**Цель.** Изучение уровня экспрессии молекулярных маркеров активации лимфоцитов периферической крови у больных меланомой хориоидеи стадии T1 малых размеров (проминенция до 3 мм, протяженность основания до 12 мм) до начала лечения.

**Материал и методы.** Основную группу исследования составили 16 больных МХ стадии T1 малых размеров со средним выстоянием опухоли в стекловидное тело 2,09 (0,83) мм и средней протяженностью основания опухоли 5,86 (4,24) мм. Средний возраст исследуемых пациентов был 55,4 (11,2) лет. Женщин было 12 (75,0%), мужчин – 4 (25%). Контрольную группу составили 44 донора (здоровых лиц), среди которых женщин было 26 (59,1%), мужчин – 18 (40,9%). Средний возраст здоровых лиц составил 55,4 (11,5) лет. На момент проведения исследования у пациентов основной группы не выявлено хронических заболеваний и метастатических процессов. В контрольной группе здоровых лиц также не выявлено острых либо хронических заболеваний.

Уровень активационных маркеров лимфоцитов периферической крови определялся гистоиммуноцитохимическим методом. Забор крови из вены (5 мл) проводился натощак до начала лечения. Для иммунофенотипи-

---

рования использовали панель моноклональных антител (МкАТ), которая включала антитела, реагирующие с антигенами CD7+, CD25+, CD38+, CD45+, CD54+, CD 95+, CD150+.

Статистическая обработка материала проведена с использованием программы «Statistic 9».

**Результаты.** Сравнительный анализ результатов исследования показал, что уровень экспрессии активационных маркеров CD25+, CD38+, CD45+, CD54+, CD95+, CD150+ и разница процентных соотношений как абсолютных, так и относительных его значений у больных МХ стадии Т1 малых размеров значительно выше, чем у здоровых лиц ( $p < 0,0002$ ). Уровень экспрессии маркера CD7+ по абсолютным показателям также превышает таковые у здоровых лиц, хотя относительные его значения снижены ( $p < 0,0001$ ).

Таким образом, у больных МХ на начальной стадии заболевания лимфоидные клетки обладают высокой функциональной активностью, что позволяет предположить хорошую реакцию опухоли на лечебное воздействие.

**Вывод.** У больных меланомой хориоидеи на начальной стадии заболевания (при малых размерах опухоли – проминенция до 3 мм, протяженность основания до 12 мм) выявлена функциональная активность иммунокомпетентных клеток организма в ответ на развитие опухоли в виде активации рецепторов лимфоцитов к ИЛ-2 (CD25+), усиления активации и пролиферации лимфоцитов (CD38+, CD45+, CD150+) и выработки иммуноглобулинов (CD150+), активации процессов межклеточной адгезии (CD54+) и апоптоза (CD 95+), индуцирования секреции цитокинов (CD7+), что статистически значимо превышает уровень аналогичных показателей у здоровых лиц.

### **The level of expression of molecular markers of activation of peripheral blood lymphocytes in patients with small-size melanoma of the choroid**

*Polyakova S. I., Velichko L. N., Bogdanova A. V., Tsukanova I. V.*

*SI "Filatov Institute of Eye Diseases and Tissue Therapy of the NAMS of Ukraine" (Odessa, Ukraine)*

We revealed the functional activity of immunocompetent cells of the body in response to the development of a tumor in the form of activation of lymphocyte receptors to interleukin-2 (CD25+), enhanced activation and proliferation of lymphocytes (CD38+, CD45+, CD150+) and the production of immunoglobulins (CD150+), activation of intercellular adhesion (CD54+) and apoptosis (CD 95+), induced cytokine secretion (CD7+) in patients with melanoma of the choroid at the initial stage of the disease (with a small tumor size: the prominence up to 3 mm, the length of the base to 12 mm), which statistically significantly exceeds the level of similar indicators in healthy individuals ( $p < 0.0002$ ).

### **Частота встречаемости и особенности клиники эпibuльбарных меланом по данным ГУ «Институт ГБ и ТТ им. В.П.Филатова НАМН Украины»**

**Сафроненкова И. А., Буйко А. С., Елагина В. А.**

*ГУ «Институт глазных болезней и тканевой терапии им. В.П.Филатова НАМН Украины» (Одесса, Украина)*

**Актуальность.** На сегодняшний день эпibuльбарные меланомы как в Украине, так и за рубежом не являются объектом для обязательной регистрации, поэтому оценивать заболеваемость приходится на основании статистических данных из разных стран. По литературным данным, меланома конъюнктивы встречается в 2,0-5,0 % случаев всех глазных меланом (Choi J. et al., 2005; Colby K.A., Nagel D.S., 2005; Missotten, et al., 2005). В Украине сведения о заболеваемости и структуре этой патологии отсутствуют.

**Цель:** изучить частоту встречаемости и особенности клиники эпibuльбарных меланом по данным ГУ «Институт ГБ и ТТ им. В.П.Филатова НАМН Украины».

**Материал и методы.** Проведен ретроспективный анализ историй болезней 137 больных эпibuльбарными меланомами, лечившихся в ГУ «Институте ГБ и ТТ им. В.П.Филатова НАМН Украины» за период с 1998 по 2015 гг.

**Результаты.** Среди исследованных было 68 мужчин (49,6%) в возрасте от 21 до 87 лет (медиана 55,6) и 69 (50,4%) женщин в возрасте от 19 до 85 лет (медиана 54,5). 77 (56,2%) пациентов были жителями города и 60 (43,8%) – сельской местности. Большинство пациентов были из Одесской (14,6%), Донецкой (13,1%), Днепропетровской (10,9%), Киевской (10,9%), Черкасской и Луганской (по 9,5%) областей. Первичное обращение зарегистрировано у 112 (81,8%) больных, 25 больных (18,2%) поступили с ятрогенными рецидивами. Ятрогенные рецидивы у 16 (64%) пациентов возникли после хирургического лечения, у 5 (20%) – после лечения народными средствами и у 4 (16%) – после диатермокоагуляции. Таким образом, ятрогенные рецидивы в 7,1 раз чаще наблюдались после хирургического лечения. Большинство пациентов (60,7%) обращались за медицинской помощью при длительности заболевания от 1 года до 3 лет (медиана 1,9); 34,3% - от 3 до 5 (медиана 3,8) и только 5% - до года. Частота поражения правого и левого глаза было одинаковой, соответственно, 69 (50,2%) и 68 (49,8%). Конъюнктура глазного яблока была поражена в 30 (21,9%) случаях, конъюнктура и роговица – в 36 (26,3%), слезное мясо и полулунная складка – в 27 (19,7%), конъюнктура верхнего и нижнего свода, соответственно, в 23 (16,8%) и в 21 (15,3%) случаях. Чаше меланома локализовалась во внутреннем отделе конъюнктивы глазного яблока – 59 (43,1%) с распространением на один квадрант в 56 (40,9%) случаях, на два – в 48 (35,0%), на три – в 28 (20,5%) и на всю поверхность – в 5 (3,6%). Беспигментная форма выявлена в 6 (4,4%) случаях, слабо пигментированная

---

– в 35 (25,5%) и интенсивно пигментированная – в 96 (70,1%). Поверхность опухоли была гладкой в 42 (30,7%) случаях, бугристой - в 95 (69,3%). Опухоли с четкими границами были у 43 (31,2%), а с не четкими – у 94 (68,8%) больных. Безсосудистые меланомы наблюдались в 3 (2,2%) случаях, с умеренной васкуляризацией – в 60 (43,8%), а с обильной васкуляризацией – в 72 (54%). Протяженность опухоли составила от 3 до 25 мм (медиана 11,5), проминенция – от плоскостной до 20 мм (медиана 4,9). Мультифокальность процесса была у 9 (6,5%) больных. У 6 больных наблюдались метастазы в регионарные лимфоузлы, а в двух случаях - в легкие.

**Заключение.** Полученные данные свидетельствуют о поздней обращаемости (60,7%) пациентов с эпибульбарными меланомами, о преобладании среди них ятрогенных опухолей после традиционного хирургического иссечения (64%), наиболее частом поражении внутреннего отдела конъюнктивы глазного яблока (43,1%) с распространением на один квадрант (40,9%), преобладании интенсивно пигментированных форм (70,1%) с нечеткими границами (68,8%) и обильной васкуляризацией (54%).

### **The incidence and clinical features of epibulbar melanoma in patients treated in State Institution «The Filatov Institute of Eye Diseases and Tissue Therapy of the National Academy of Medical Science of Ukraine»**

*Safronenkova I. A., Bouiko A. S., Yelagina V. A.*

*SI «Filatov Institute of Eye Diseases and Tissue Therapy of the NAMS of Ukraine» (Odessa, Ukraine)*

A retrospective analysis of case histories of 137 patients with epibulbar melanoma treated in SI «The Filatov Institute of ED and TT of the National Academy of Medical Science of Ukraine» for the period from 1998 to 2015 was performed. It was established the late uptake (60.7%) patients with epibulbar melanom, the prevalence among them of jatrogenic tumors after conventional surgical excision (64%), the most frequent lesion of the internal area of the conjunctiva of the eyeball (43.1%), with the spread on one quadrant (40.9%), the prevalence of intensely pigmented form (70.1%) with indistinct borders (68.8%) and abundant vascularisation (54%).

### **Лечение злокачественных эпителиальных новообразований кожи век с биологически агрессивным течением (иммуногистохимические особенности)**

**Сафроненкова И. А.**

*ГУ «Институт глазных болезней и тканевой терапии им. В.П.Филатова НАМН Украины» (Одесса, Украина)*

**Актуальность.** Изучение молекулярно-биологических свойств ЗЭН кожи век осуществляется на основании исследования характера и степени экспрессии маркеров программированной клеточной гибели (апоптоза) p53, bcl-2 и CD95 и маркера пролиферации (Ki-67 и ИПО-38). Литературные данные свидетельствуют, что оценка, как пролиферативной активности, так и апоптоза, в основном, проводится раздельным изучением, как интенсивности, так и степени окрашивания опухолевой ткани при экспрессии вышеназванных маркеров. Одновременно оценивать характер и степень экспрессии можно на основании расчета иммуногистохимического индекса (ИГИ). В литературе этому вопросу посвящены только единичные сообщения (B. Abu Uba, A. Sovrea, D. Crizan, et al., 2013).

**Цель исследования.** Изучить непосредственные и отдаленные результаты лечения больных ЗЭН кожи век с поражением интермаргинального края радиокриохирургическим методом.

**Материал и методы.** Для изучения патогенетических механизмов воздействия лучевой терапии редуцированными дозами и в комбинации ее с криодеструкцией проведены клинические, гистоморфологические, ультраструктурные и иммуногистохимические исследования биоптатов опухоли у больных ЗЭН кожи век до начала лечения, после лучевого и радиокриохирургического воздействия. У 8 больных с агрессивным течением опухолевого процесса вышеназванным исследованиям подвергнуты ткани опухоли после экзентерации орбиты.

Для совокупной оценки степени и уровня экспрессии был произведен расчет иммуногистохимического индекса (ИГИ) для каждого маркера путем умножения показателей степени окрашивания клеток и уровня экспрессии МкАТ и произведена его оценка по шкале: отрицательный (0 баллов), низкий (1-3 балла), средний (> 3-6 баллов) и высокий (> 6-9 баллов).

Для совместной оценки степени и уровня экспрессии p53, bcl-2, CD95 и ИПО-38 в опухолевой ткани биоптатов и ткани опухоли после экзентерации орбиты больных ЗЭО кожи век произведено исследование ИГИ.

Из данных таблицы 4.3 видно, что в биоптатах опухоли до РК лечения имеется повышение значений ИГИ p53, bcl-2 и ИПО-38. В тканях опухоли после экзентерации орбиты отмечено повышение ИГИ ИПО-38 ( $\chi^2=7,9$ ,  $p=0,04$ ), снижение ИГИ bcl-2 ( $\chi^2=8,4$ ,  $p=0,02$ ), сохранение высокого ИГИ p53 и отсутствие экспрессии CD95. Это свидетельствует о повышении пролиферативной активности опухоли, определяемой маркером пролиферации ИПО-38, и развитием резистентности к апоптозу за счет высокого антиапоптотического потенциала, обусловленного гиперэкспрессией p53 и блокированием индукции апоптоза, в связи с отсутствием экспрессии CD95. Снижение антиапоптотической активности, обусловленной гипоекспрессией bcl-2, нивелируется повышенным

пролиферативным потенциалом опухоли. Это является неблагоприятным фактором прогрессирования и агрессивного характера течения опухолевого процесса.

#### **Результаты.**

Характер и уровень экспрессии (ИРИ) p53, bcl-2, CD95 и ИПО-38 в опухолевой ткани больных ЗЭН кожи век (n=9) на основании исследования биоптатов (1) и ткани опухоли после экзентерации орбиты (2)

МкАТ	ИРИ (M±SD)		$\chi^2$	p
	1	2		
P53	7,9±0,7	8,5±0,4	5,3	0,06
bcl-2	6,1±0,3	2,4±0,5	8,4	0,02
ИПО38	5,7±0,3	9,1±0,2	7,9	0,04
CD95	–	–		

**Заключение.** Иммуногистохимическое исследование ткани опухоли у больных ЗЭН кожи век до проведения РК лечения и после экзентерации орбиты определило значение молекулярных маркеров, ассоциированных с пролиферативной активностью (p53, ИПО-38) и активностью апоптоза (bcl-2, CD95). Нарушение баланса процессов пролиферации и апоптоза, проявляющегося повышением экспрессии маркера пролиферации ИПО-38 в 1,9 раз, снижение экспрессии bcl-2 в 3,5 раза и отсутствие экспрессии маркера индуктора апоптоза CD95 характеризует биологическую агрессивность ЗЭН кожи век (активный рост, глубокую инвазию окружающих тканей, быстрое развитие рецидивов).

### **Results of radiocryosurgery treatment of the patients with malignant epithelial tumor of the eyelid skin with damage of lid margin**

*Safronenkova I. A.*

*SI "Filatov Institute of Eye Diseases and Tissue Therapy of the NAMS of Ukraine"*

Radiocryosurgery treatment (RCT) consisting in radiotherapy (RT) followed by cryodestruction (CD) were used in 126 patients with MET of eyelid with damage of the lid margin T2a-3aN0M0 stage. After one course of RCT, complete and partial regression of tumors occurred in 106 (84.1 %) cases and in 20 (15.8 %) cases, respectively. Term monitoring of patients ranged from 64.5 to 420.3 (median=150.0) months. Tumor recurrence was observed in 7 (5.6%) cases. Most relapses (4 %) were observed in patients with recurrent tumors ( $\chi^2 = 5.9$ ;  $p=0.04$ ) and rural residents ( $\chi^2=6.5$ ;  $p=0.03$ ). Using RC treatment of patients with lid MET with lesions of lid margin allows avoiding mutilation in 26.2 % of cases. The RC treatment is a very effective way to treat patients with MET of eyelid skin with damage of lid margin.

### **Результаты применения метода латеральной эвисцерации с имплантацией вкладыша импланта орбитального у больных терминальной болящей глаукомой**

*Сердюк В. Н., Волок С. И.*

*КУ «Днепропетровская областная клиническая офтальмологическая больница»  
(Днепр, Украина)*

**Актуальность.** У больных с терминальной болящей глаукомой (ТБГ), возникает необходимость проведения энуклеации или эвисцерации глазного яблока. Однако, у больных после этих операций развивается комплекс косметических недостатков, вызванных отсутствием глазного яблока - анофтальмический синдром. При ТБГ происходит значительное увеличение размеров глаза, растяжение фиброзной оболочки, что не дает возможность плотной посадки вкладыша импланта орбитального (ВИО) в фиброзную оболочку. Это вызывает миграцию ВИО, затрудняет его интеграцию, приводит к обнажению и отторжению импланта. Из вышесказанного становится понятна актуальность выбора метода оперативного лечения для полноценной косметической реабилитации этой категории пациентов.

**Цель.** Оценить результаты применения метода латеральной эвисцерации с имплантацией вкладыша импланта орбитального из политетрафторэтилена (ПТФЭ) у больных терминальной болящей глаукомой.

**Материал и методы.** В исследовании участвовали 27 пациентов (27 глаз) с ТБГ, возрастом от 58 до 76 лет. Передне-задний размер (ПЗР) большого глаза – от 28 до 33 мм. Разница ПЗР большого и здорового глаза составил 5±2,4мм. Оперативное лечение проводилось с использованием метода латеральной эвисцерации с имплантацией ВИО из ПТФЭ в полость фиброзной капсулы глазного яблока. Срок наблюдения 1 год. Всем больным проводилась биомикроскопия ОДК глазного яблока, оценивался косметический эффект протезирования.

Основные этапы проведения метода латеральной эвисцерации с имплантацией ВИО из ПТФЭ: круговая конъюнктивотомия вдоль лимба; отсепаровка конъюнктивы и теноновой капсулы; пересечение наружной прямой мышцы; наложение зажима на зрительный нерв и его пересечение ножницами; ротация глазного яблока на 70-90 гр.; Т - образный разрез склеры в секторе между нижней и наружной прямой мышцами; удаление содержимого фиброзной капсулы глаза; помещение в полость фиброзной капсулы ИОИ; ушивание склеральных разрезов (при выраженном избытке ткани – рациональное иссечение или формирование дубликатуры склеры);

---

поворот в исходное положение глазного яблока; шовная фиксация наружной прямой мышцы; ушивание теноной капсулы и конъюнктивы; временный протез в конъюнктивальную полость; блефароррафия.

**Результаты.** При проведении оперативного вмешательства, во всех глазах удалось интрасклерально имплантировать ВИО с плотной посадкой. Послеоперационный период протекал без осложнений. В срок наблюдения 1 год – миграции, обнажения и отторжения ВИО не наблюдалось.

**Выводы.** Результаты клинического исследования подтверждают безопасность и эффективность формирования ОДК имплантацией ВИО из ПТФЭ при применении метода латеральной эвисцерации, для профилактики анофтальмического синдрома у больных ТБГ, косметический дефект выражен минимально.

### **The results of applying the method of lateral evisceration with orbital implant implantation liner in patients with terminal aching glaucoma**

*Serdyuk V. N., Volok S. I.*

*PI "Dnipropetrovsk Regional Clinical Ophthalmologic Hospital" (Dnipro, Ukraine)*

We analyzed 27 cases of surgical treatment of patients with terminal aching glaucoma using the method of lateral evisceration with liner orbital implant (LOI) of polytetrafluoroethylene implantation. During the surgery, all eyes could be implanted intrascleral LOI with a tight fit. The postoperative period was uneventful: migration, exposure and rejection LOI was observed, expressed cosmetic defect was minimal.

### **Методи і результати реконструкції посттравматичних деформацій повік**

*Якименко С. А., Бузник О. І., Костенко П. О., Хрустальова О. А.*

*ДУ «Інститут очних хвороб і тканинної терапії ім. В.П. Філатова НАМН України» (Одеса, Україна)*

**Актуальність.** Лікування патології повік залишається складною проблемою. Незважаючи на різноманітні запропоновані методи хірургічного лікування, частота повторних операцій залишається високою.

**Мета.** Провести ретроспективний аналіз результатів хірургічного лікування посттравматичних і постопікових деформацій повік у хворих, що лікувалися у відділі опіків ока Інституту ім. В.П. Філатова у 2010-2015 рр.

**Матеріал і методи.** За звітний період у відділі прооперовано 59 хворих з деформаціями повік, що виникли внаслідок травм або опіків ока та навколоочної ділянки.

Оцінювались відновлення анатомічного положення та змикання повік, частота повторних операцій. Строки спостереження за хворими склали від 3 до 12 місяців.

**Результати.** В залежності від локалізації та об'єму патології використовувалися різні види хірургічних втручань та наших модифікацій: резекція всієї товщини повіки (за Кунтом) – 5 хворих, латеральна та медіальна кантопластики – 12 хворих, відновлення повік гострим стеблем за Х'юзом та за Cutler-Beard – 10 хворих, пластика повік вільним клаптом шкіри – 7 хворих, пластика повік аутослизовою губи – 15 хворих, комбінація декількох методів – 8 хворих.

Застосування різних класичних методів операцій та наших модифікацій дозволило відновити анатомічне положення повік у всіх хворих. Ступінь лагофталму вдалося зменшити у 17 з 20 хворих. Додаткові втручання знадобились у 3 з 59 хворих.

**Висновки.** Застосування різних класичних методів відновлювальних пластичних операцій та наших модифікацій дозволило в більшості випадків відновити анатомічне положення повік, ушкоджених внаслідок травм або опіків очей та навколоочної ділянки.

### **Methods and results of reconstruction of post-traumatic eyelid deformations**

*Iakymenko S. A., Buznyk O. I., Kostenko P. O., Khrustalyova O. A.*

*SI "Filatov Institute of Eye Diseases and Tissue Therapy of the NAMS of Ukraine" (Odessa, Ukraine)*

Medical card analysis of 59 patients with post-traumatic and post-burn eyelid pathology, which were operated in the Eye Burns Department of the Filatov Institute of Eye Diseases in 2010-2015, was performed. Based on localization and extent of pathology, different surgical methods and our modifications of these methods were used: Kuhnt eyelid resection, lateral and medial canthoplasty, Hughes and Cutler-Beard methods of eyelid reconstruction, eyelid reconstruction with free skin or oral mucosa grafts, combination of different methods. Correct anatomical position of eyelids was restored in all cases; degree of lagophthalmos was decreased in 17 of 20 patients. Additional surgeries were needed in 3 of 59 patients. **Conclusion.** Different surgical methods of eyelid reconstruction and our modifications of these methods allowed restoring anatomical position of eyelids damaged after trauma or burn in majority of cases.

---

## Применение высокочастотной электрорезки-сварки для трансконъюнктивальной блефаропластики нижних век

**Якименко С. А., Костенко П. А., Бузник А. И., Хрусталёва Е. А.**

*ГУ «Институт глазных болезней и тканевой терапии им. В. П. Филатова НАМН Украины» (Одесса, Украина)*

**Актуальность.** Термин “нижняя блефаропластика” включает в себя набор хирургических методов, которые направлены на улучшение внешнего вида нижних век. Исторически сложилось так, что нижняя блефаропластика была восстановительной процедурой, в которой кожа и/или жир удалялись с целью уменьшения морщин кожи нижних век, избытка кожи и жировых грыж.

Проведение блефаропластики может осложняться целым рядом серьезных осложнений - ретробульбарное кровоизлияние, гнойные гранулемы, недокоррекция или гиперкоррекция, лагофтальм, травма нижней косой мышцы, приводящая к диплопии, гипертрофированные рубцы, шовные кисты, что свидетельствует о необходимости поиска новых - менее травматичных хирургических методов.

**Цель.** Проанализировать результаты хирургических подходов, применяемых для трансконъюнктивальной блефаропластики нижних век – разработанного в отделе послеожоговой патологии глаза и восстановительной пластической и реконструктивной офтальмохирургии метода с использованием высокочастотной электрорезки-сварки (ВЭС) биологических тканей и классического без использования ВЭС.

**Материал и методы.** В период с 2012 по 2016 год было пролечено 11 пациентов (8 женщин и 3 мужчины) со средним возрастом 58 лет, средний период наблюдения 10 месяцев. Применялась трансконъюнктивальная блефаропластика нижних век, которая была выполнена у 7 (63,6%) пациентов с использованием ВЭС и у 4 (36,4%) пациентов без использования ВЭС.

**Результаты.** Основными критериями оценки результатов операции служили - течение послеоперационного периода, развитие осложнений и эстетические результаты.

Течение послеоперационного периода, развитие осложнений оказались сопоставимы между двумя анализируемыми хирургическими подходами.

Все пациенты выразили высокую удовлетворенность эстетическим результатом в независимости от применяемого метода блефаропластики. Окончательный эстетический результат - путем «слепой» оценки предоперационных и послеоперационных фотографий - также не позволил обнаружить статистически значимых различий между двумя анализируемыми хирургическими подходами ( $p > 0,1$ ).

Но в то же время, трансконъюнктивальный метод блефаропластики нижних век, который проводится с использованием ВЭС, позволил сократить продолжительность операции, привести к уменьшению кровотечения, что привело к уменьшению послеоперационной гематомы и отечности, а в комплексе с отсутствием необходимости наложения швов на края конъюнктивальной раны, соответственно - и к уменьшению временных нарушений послеоперационного контура век. Отсутствие необходимости накладывать швы на края послеоперационной конъюнктивальной раны позволило сократить сроки пребывания больного в условиях стационара на 2-3 дня.

**Выводы.** Полученные результаты применения в клинической практике трансконъюнктивального метода блефаропластики нижних век с использованием высокочастотной электрорезки-сварки биологических тканей показали, что он безопасен и эффективен, позволяет сократить сроки пребывания больного в условиях стационара на 2-3 дня. Вышеуказанные преимущества позволяют рекомендовать эту методику для применения в широкой офтальмологической практике.

## The use of high-frequency electric cutting-welding for transconjunctival blepharoplasty of lower eyelids

*Iakymenko S., Kostenko P.*

*Filatov Institute of Eye Diseases and Tissue Therapy (Odessa, Ukraine)*

The use of blepharoplasty of lower eyelids may be complicated by a number of serious complications. Results of treatment of 11 patients are given. Transconjunctival lower eyelid blepharoplasty using high-frequency electric cutting-welding (HEW) was used in 7 (63.6%) patients and in 4 (36.4%) patients without the HEW. The postoperative period, the development of complications had no differences between the two surgical approaches that were analyzed. All patients expressed satisfaction with the high level aesthetic result, regardless of the method of blepharoplasty. But at the same time, transconjunctival lower eyelid blepharoplasty method, which is carried out using HEW, allowed to reduce the duration of the operation, led to a decrease in bleeding; and the fact that there was no need to suture the edges of postoperative conjunctival wound reduced the length of in-hospital stay of the patient by 2-3 days.

---



---

---

---

# **7** Іновації в офтальмології

---

**Innovations in  
ophthalmology**

## Характер изменений эпibuльбарной и интраокулярной температуры при различных видах гипотермии (экспериментальное исследование)

*Анатычук Л. И.<sup>1</sup>, Науменко В. А.<sup>2</sup>, Задорожний О. С.<sup>2</sup>, Назаретян Р. Э.<sup>2</sup>, Мирненко В. В.<sup>2</sup>, Кобылянский Р. Р.<sup>1</sup>*

*Институт термоэлектричества НАН и МОН Украины (Черновцы, Украина)<sup>1</sup>  
ГУ «Институт глазных болезней и тканевой терапии им. В.П.Филатова НАМН Украины» (Одесса, Украина)<sup>2</sup>*

**Актуальность.** В настоящее время с позиций доказательной медицины не существует ни одного эффективного фармакологического метода нейропротекции в нейрореанимационной практике. В связи с этим перспективным выглядит применение терапевтической гипотермии с целью нейропротекции. Основой нейропротекторного действия гипотермии является снижение индукции апоптоза нейроцитов посредством уменьшения в них скорости метаболических процессов. Так, снижение температуры головного мозга на 1°C обеспечивает уменьшение потребления нейронами кислорода на 7-8%. С целью снижения скорости метаболических процессов, повышения устойчивости тканей к недостатку кислорода, остановки кровотечений, подавления воспалительных реакций общая и локальная гипотермия успешно применяются в кардиохирургии, нейрохирургии, реаниматологии и неонатологии. Понимание динамики эпibuльбарной и интраокулярной температуры в условиях гипотермии позволит более эффективно использовать полезное действие низких температур для лечения глазных болезней и снизить риск развития осложнений в процессе офтальмохирургии.

**Цель.** Изучить показатели эпibuльбарной и интраокулярной температуры кролика в условиях общей и локальной гипотермии.

**Материал и методы.** Эксперимент *in vivo* проведен на 26 кроликах (52 глаза). Животных разделили на 2 группы. В каждой группе выделены подгруппы А и Б.

В первой группе оценивали влияние общей гипотермии на температуру глаза. В подгруппе 1А (11 кроликов, 22 глаза) проводилось измерение температуры в различных отделах глаза при температуре окружающей среды (23-25)° С, в подгруппе 1Б (5 кроликов, 10 глаз) при температуре 15,0 ° С. Адаптация животных к условиям окружающей среды составляла не менее 1 часа перед проведением измерений.

Во второй группе животных применяли локальную гипотермию. В подгруппе 2А (5 кроликов, 10 глаз) измеряли эпibuльбарную и интраокулярную температуру при локальной гипотермии через закрытые веки, в подгруппе 2Б (5 кроликов, 10 глаз) при локальной гипотермии непосредственно через роговицу. Исследование проводили при температуре воздуха (23-25) ° С. Для гипотермии применялся гелевый аккумулятор холода температурой -10оС. Измерительный зонд в стекловидном теле находился на протяжении всего времени воздействия холода (10 минут). Регистрировалась температура наружной поверхности роговицы, температура в сводах конъюнктивы, в среднем отделе стекловидного тела, ректальная температура кролика, температура и относительная влажность воздуха в помещении. Для измерения температуры в различных отделах глаза применялось термоэлектрическое устройство, разработанное Институтом термоэлектричества НАН и МОН Украины и ГУ «Институт глазных болезней и тканевой терапии им. В.П.Филатова НАМН Украины».

**Результаты.** В подгруппе 1А температура наружной поверхности роговицы составила 34,41±0,80 °С, стекловидного тела 37,40±0,87 °С. В подгруппе 1Б температура роговицы составила 29,42±0,74 °С, стекловидного тела 33,8±0,6 °С, что на 3,6 °С ниже по сравнению со средними показателями в подгруппе 1А (p<0,0001). При этом было отмечено снижение температуры тела кроликов подгруппы 1Б более чем на 1 градус. Температурный градиент между роговицей и стекловидным телом в подгруппе 1А составил 3оС, в подгруппе 1Б 4,4оС.

В подгруппах 2А и 2Б после охлаждения глаза температура роговицы составила 27,5±1,7 °С и 22,8±2,1° С соответственно, температура стекловидного тела снизилась по сравнению с исходными данными на 2,8оС и 5,9° С (p<0,0001) и составила 34,6±1,3 °С и 31,95±1,1 °С. Температурный градиент между роговицей и стекловидным телом в подгруппе 2А составил 7 °С, в подгруппе 2Б 9,2 °С.

**Выводы.** 1. При общей и местной гипотермии происходит увеличение градиента температур между наружными и внутренними отделами глаза кролика. 2. При локальной контактной гипотермии глаза происходит снижение температуры внутриглазных сред, в том числе стекловидного тела, как при охлаждении непосредственно наружной поверхности роговицы, так и при воздействии холода через закрытые веки.

## Character of changes in epibulbar and intraocular temperature in various types of hypothermia (experimental study)

*Anatynchuk L. I. 1, Naumenko V. A. 2, Zadorozhnyy O. S. 2, Nasaretyan R. E. 2, Myrnenko V. V. 2, Kobylianskii R. R. 1*

*The Institute of Thermoelectricity<sup>1</sup>, Filatov Institute of Eye Diseases and Tissue Therapy<sup>2</sup> (Chernivtsi, Odessa, Ukraine)*

General and local hypothermia leads to an increase in the temperature gradient between the outer and inner parts of the rabbit's eye. Local ocular contact hypothermia of external surface of the cornea or through closed eyelids leads to a decrease in the temperature of the vitreous.

---

## Термография наружной поверхности глаза в процессе проведения криодеструкции эпibuльбарных новообразований

**Буйко А. С., Задорожний О. С.**

*ГУ «Институт глазных болезней и тканевой терапии им. В.П. Филатова НАМН Украины» (Одесса, Украина)*

**Актуальность.** Инфракрасная термография – это хорошо известный и в свое время оправдавший себя метод диагностики, который дает возможность визуализировать распределение температурных полей в поверхностных тканях организма как в статике, так и в динамике лечения. Однако термография по ряду технических причин имеет ограниченное применение в офтальмологии. В последние годы метод дистанционной инфракрасной термографии претерпел ряд технологических изменений. С появлением современных устройств регистрации инфракрасного сигнала, этот метод выглядит многообещающим в плане регистрации и визуализации динамики распределения тепловых полей в процессе проведения операций, например, при криодеструкции эпibuльбарных новообразований. До сих пор дискутируется вопрос об индивидуальных температурных параметрах криовоздействия для снижения риска послеоперационных осложнений.

**Цель.** Оценить характер распределения тепловых полей методом дистанционной инфракрасной термографии в процессе проведения криодеструкции у пациентов с эпibuльбарными новообразованиями.

**Материал и методы.** Под наблюдением находились 10 больных (10 глаз) с эпibuльбарными новообразованиями.

Для измерения температуры наружной поверхности роговицы применялся адаптированный к смартфону компактный инфракрасный термограф FLIR ONE (FLIR® Systems) с инфракрасным сенсором чувствительным в диапазоне длин волн 8-14 мкм. Устройство позволяет проводить измерения в диапазоне температур от 20°C до +120°C с погрешностью измерения  $\pm 0,1^\circ\text{C}$  и разрешением изображения в  $160 \times 120$  пикселей. Во всех случаях регистрировали температуру наружной поверхности обоих глаз.

Всем больным проводили исследование в помещении со стабильными показателями окружающей среды. Поддерживались условия с минимальной скоростью движения воздуха. Все больные перед проведением термографии наружной поверхности глаза для адаптации 20 минут находились в помещении с закрытыми глазами.

Во всех случаях на пораженном глазу проводилась криодеструкция эпibuльбарного новообразования по известной методике.

**Результаты.** Температура окружающей среды во время исследования в среднем составила  $22,1 \pm 0,8^\circ\text{C}$ . Температура тела больного в среднем зарегистрирована на уровне  $36,7 \pm 0,6^\circ\text{C}$ .

В ходе криодеструкции эпibuльбарных новообразований неинвазивным способом дистанционной инфракрасной термографии была зарегистрирована площадь низкотемпературных полей в области криовоздействия, визуализирована динамика их распространения по отношению к эпицентру воздействия, а также динамика постепенного отогрева тканей в области воздействия.

При помощи инфракрасной термографии была зарегистрирована температура наружной поверхности роговицы пораженного глаза ( $35,3 \pm 0,8^\circ\text{C}$ ), температура поверхности новообразования ( $32,1 \pm 0,7^\circ\text{C}$ ), а также температура наружной поверхности роговицы контрольных глаз ( $34,1 \pm 0,6^\circ\text{C}$ ).

**Вывод.** Способ дистанционной инфракрасной термографии современным инфракрасным термографом позволяет неинвазивно провести мониторинг распределения тепловых полей в процессе криодеструкции у больных с эпibuльбарными новообразованиями, что может быть использовано для подбора индивидуальных параметров воздействия и снижения риска послеоперационных осложнений.

## Thermography of the external ocular surface when performing cryodestruction of epibulbar tumor

*Buiko A.S., Zadorozhnyy O.S.*

*Filatov Institute of Eye Diseases and Tissue Therapy (Odessa, Ukraine)*

Infrared thermography with a modern infrared thermograph allows non-invasive monitoring of the distribution of thermal fields during cryodestruction of epibulbar tumor, which can be used to select individual parameters of exposure and to reduce the risk of postoperative complications.

---

---

## **Влияние транссклеральной лазерной (1064 нм) циклодеструкции на температуру наружной поверхности глаза у пациентов с неоваскулярной глаукомой**

**Задорожний О. С., Гузун О. В., Братишко А. Ю., Кустрин Т. Б., Король А. Р., Науменко В. А.**

*ГУ «Институт глазных болезней и тканевой терапии им В.П.Филатова НАМН Украины» (Одесса, Украина)*

**Актуальность.** Известно, что факторы окружающей среды оказывают влияние на температуру наружной поверхности глаза. Так, снижение температуры воздуха и повышение скорости его движения приводит к снижению температуры наружной поверхности глаза. Повышение внутриглазного давления также может приводить к изменению температуры глаза за счет нарушения внутриглазной гемодинамики. В доступной литературе отсутствует информация о динамике температуры наружной поверхности глаза у пациентов с неоваскулярной глаукомой после проведения транссклеральной лазерной деструкции цилиарного тела с целью снижения внутриглазного давления.

**Цель.** Оценить динамику температуры наружной поверхности глаза способом инфракрасной термографии у пациентов с вторичной неоваскулярной глаукомой после транссклеральной лазерной (1064 нм) деструкции цилиарного тела.

**Материал и методы.** Под наблюдением находились 15 больных с терминальной вторичной неоваскулярной глаукомой. Для измерения температуры наружной поверхности роговицы применялся адаптированный к смартфону компактный инфракрасный термограф FLIR ONE (FLIR® Systems) с инфракрасным сенсором, чувствительным в диапазоне длин волн 8-14 мкм. Устройство позволяет проводить измерения в диапазоне температур от 20°C до +120°C с погрешностью измерения  $\pm 0,1^\circ\text{C}$  и разрешением изображения в  $160 \times 120$  пикселей. Во всех случаях регистрировали температуру наружной поверхности обоих глаз. Тепловизионные снимки регистрировались перед проведением эпibuльбарной анестезии, затем после закапывания капель перед лазерным вмешательством, непосредственно после лазерной процедуры и спустя 30 минут после вмешательства.

Во всех случаях проводилось три сеанса (через 48 часов) транссклеральной контактно-компрессионной (ТСКК) лазерной коагуляции цилиарного тела с применением инфракрасного лазера с длиной волны 1064 нм по стандартной методике. У всех больных для прицельного расположения лазерного зонда при выполнении ТСКК лазерной циклодеструкции было визуализировано цилиарное тело во всех квадрантах глазного яблока способом инфракрасной диафаноскопии.

**Результаты.** Температура окружающей среды во время исследования в среднем составила  $20,1 \pm 0,6^\circ\text{C}$ . Температура тела больного в среднем зарегистрирована на уровне  $36,8 \pm 0,7^\circ\text{C}$ . Исходное внутриглазное давление составило  $18,9 \pm 1,8$  мм рт.ст. для здоровых глаз, и  $37,7 \pm 3,2$  мм рт.ст. для глаз с глаукомой. Исходная температура наружной поверхности контрольных глаз в среднем составила  $34,3 \pm 0,9^\circ\text{C}$ , а глаз с терминальной глаукомой –  $33,1 \pm 0,8^\circ\text{C}$  ( $p=0,008$ ).

Перед вторым сеансом ТСКК лазерной циклодеструкции внутриглазное давление составило  $19 \pm 2,0$  мм рт.ст. на здоровых глазах, и снизилось до  $34,1 \pm 2,9$  мм рт.ст. на глазах с глаукомой. Температура наружной поверхности контрольных глаз и глаз с терминальной глаукомой значимо не изменилась и составила  $34,4 \pm 1,0^\circ\text{C}$  ( $p=0,44$ ) и  $33,1 \pm 1,1^\circ\text{C}$  ( $p=0,96$ ), соответственно.

Перед третьим сеансом лазерной циклодеструкции внутриглазное давление составило  $18 \pm 2,1$  мм.рт.ст. для здоровых глаз, и снизилось до  $28 \pm 2,3$  мм рт. ст. на глазах с глаукомой ( $p=0,0001$ ). Температура наружной поверхности контрольных глаз не изменилась и в среднем составила  $34,6 \pm 0,9^\circ\text{C}$  ( $p=0,46$ ), а глаз с терминальной глаукомой повысилась до  $33,9 \pm 0,8^\circ\text{C}$  ( $p=0,008$ ).

**Выводы.** Способ дистанционной инфракрасной термографии позволяет неинвазивно зарегистрировать температуру наружно поверхности роговицы и может быть использован для опосредованной оценки состояния кровообращения глаза.

Способом инфракрасной термографии выявлено, что у больных неоваскулярной глаукомой после проведения транссклеральной лазерной (1064 нм) циклодеструкции по мере снижения внутриглазного давления происходит повышение температуры наружной поверхности глаза.

## **Effect of transscleral laser (1064 nm) cyclodestruction on the temperature of the external ocular surface in patients with neovascular glaucoma**

*Zadorozhnyy O.S., Guzun O.V., Bratishko A. Yu., Kustryn T.B., Korol A.R., Naumenko V.A.*

*Filatov Institute of Eye Diseases and Tissue Therapy (Odessa, Ukraine)*

Infrared thermography allows non-invasive detection of the temperature of the external surface of the cornea and can be used for indirect estimation of the ocular blood circulation. Infrared thermography has revealed that in patients with neovascular glaucoma after transscleral laser (1064 nm) cyclodestruction, as the intraocular pressure decreases, the temperature of the external surface of the eye increases.

---

## Термография наружной поверхности глаза у пациентов с неоваскулярной глаукомой

**Задорожный О. С., Гузун О. В., Братишко А. Ю., Насинник И. О., Науменко В. А.**

*ГУ «Институт глазных болезней и тканевой терапии им В.П.Филатова НАМН Украины» (Одесса, Украина)*

**Актуальность.** Неоваскулярная глаукома является вторичной формой глаукомы, развивающейся вследствие ретиальной ишемии с последующим высвобождением ангиогенных факторов, формированием новообразованных сосудов радужной оболочки и угла передней камеры, повышением внутриглазного давления. Известно влияние внешних факторов окружающей среды на температуру наружной поверхности глаза. Так, снижение температуры воздуха и повышение скорости его движения приводит к снижению температуры наружной поверхности глаза. Повышение внутриглазного давления также может приводить к изменению температуры глаза за счет нарушения внутриглазной гемодинамики.

**Цель.** Изучить температуру наружной поверхности роговицы способом инфракрасной термографии у пациентов с вторичной неоваскулярной глаукомой.

**Материал и методы.** Под наблюдением находились 15 больных с терминальной неоваскулярной глаукомой. Причиной развития вторичной глаукомы у 7 больных (7 глаз) был тромбоз центральной вены сетчатки и ее ветвей, у 8 больных (8 глаз) диабетическая ретинопатия.

Во всех случаях были выполнены следующие исследования: определение остроты зрения, измерение внутриглазного давления, цветное фотографирование переднего отрезка глаза, инфракрасная диафаноскопия, инфракрасная термография, измерение температуры тела.

Для измерения температуры наружной поверхности роговицы применялся адаптированный к смартфону компактный инфракрасный термограф FLIR ONE (FLIR® Systems) с инфракрасным сенсором чувствительным в диапазоне длин волн 8-14 мкм. Устройство позволяет проводить измерения в диапазоне температур от 20°C до +120°C с погрешностью измерения  $\pm 0,1^\circ\text{C}$  и разрешением изображения в 160×120 пикселей. Во всех случаях регистрировали температуру наружной поверхности обоих глаз. Всем больным проводили исследование в помещении со стабильными показателями окружающей среды. Контролировалась температура, влажность воздуха. Поддерживались условия с минимальной скоростью движения воздуха. Все больные перед проведением термографии наружной поверхности глаза для адаптации находились в помещении 20 минут с закрытыми глазами.

**Результаты.** Температура окружающей среды во время исследования в среднем составила  $20,1 \pm 0,6^\circ\text{C}$ , относительная влажность воздуха в помещении  $44,5 \pm 1,5\%$ . Температура тела больного в среднем зарегистрирована на уровне  $36,8 \pm 0,7^\circ\text{C}$ .

Острота зрения во всех случаях для пораженных глаз соответствовала светоощущению с неправильной проекции света.

Внутриглазное давление было зарегистрировано на уровне  $18,9 \pm 1,8$  мм рт.ст. для здоровых глаз, и  $37,7 \pm 3,2$  мм.рт.ст. для глаз с глаукомой ( $p=0,0001$ ).

Температура наружной поверхности контрольных глаз в среднем составила  $34,3 \pm 0,9^\circ\text{C}$ , а глаз с терминальной глаукомой –  $33,1 \pm 0,8^\circ\text{C}$ , что значимо ниже по сравнению с контролем ( $p=0,0008$ ). У пациентов с вторичной неоваскулярной глаукомой, развившейся на фоне сахарного диабета, температура наружной поверхности глаз в среднем составила  $33,3 \pm 0,7^\circ\text{C}$ , а на фоне тромбоза ветвей центральной вены сетчатки –  $32,8 \pm 0,8^\circ\text{C}$  ( $p<0,05$ ).

**Выводы.** Способ дистанционной инфракрасной термографии позволяет неинвазивно зарегистрировать температуру наружной поверхности роговицы и может быть использован для опосредованной оценки состояния кровообращения глаза.

Посредством инфракрасной термографии подтверждены данные о том, что у больных неоваскулярной терминальной глаукомой при повышении внутриглазного давления происходит снижение температуры наружной поверхности глаза.

## Thermography of the external ocular surface in patients with neovascular glaucoma

*Zadorozhnyy O.S., Guzun O.V., Bratishko A. Yu., Nasinnyk I.O., Naumenko V.A.*

*Filatov Institute of Eye Diseases and Tissue Therapy (Odessa, Ukraine)*

Infrared thermography allows non-invasive detection of the temperature of the external surface of the cornea and can be used for indirect estimation of the ocular blood circulation. Infrared thermography has confirmed the data that in patients with neovascular absolute glaucoma with increasing intraocular pressure, the temperature of the external surface of the eye decreases.

---

## Лечение субретинальных неоваскулярных мембран у пациентов с патологической миопией путем применения афлиберцепта (срок наблюдения 24 месяца)

*Кустрин Т. Б., Невская А. А., Король А. Р.*

*ГУ «Институт глазных болезней и тканевой терапии им. В.П. Филатова НАМН Украины» (Одесса, Украина)*

**Актуальность.** Распространенность патологической миопии составляет 1-3% среди взрослого населения, из которых в 5-11% случаев развиваются субретинальные неоваскулярные мембраны (СНМ). В зарубежных работах было показано, что при формировании СНМ в одном глазу, развитие ее в парном происходит в 35% случаев в течение 8 лет. Рандомизированные клинические исследования доказали эффективность применения афлиберцепта при экссудативной форме возрастной дегенерации макулы, макулярном отеке при окклюзии центральной вены сетчатки, и диабетическом макулярном отеке. В последующем на основании годичного клинического исследования MYRROR (122 пациента), была доказана эффективность афлиберцепта в лечении больных с миопической СНМ.

**Цель.** Оценить эффективность и безопасность интравитреальных инъекций афлиберцепта в лечении субретинальных неоваскулярных мембран у пациентов с патологической миопией при длительном наблюдении.

**Материалы и методы.** Исследование представляло собой неконтролируемое, проспективное когортное наблюдение 37 пациентов (39 глаз) с СНМ при патологической миопии. Всем пациентам интравитреально вводился препарат афлиберцепта в дозировке 2 мг (0,05 мл). График лечения был pro re nata (PRN) - после двух обязательных начальных инъекций с интервалом 1 месяц дальнейшие введения выполнялись только в случае ухудшения состояния анатомо-функциональных показателей, т.е. «по необходимости». Главным исследуемым показателем была корригируемая острота зрения (ОЗ) на 12-м и 24-м месяце лечения. Второстепенные показатели: толщина центральной сетчатки (ТЦС), по данным оптической когерентной томографии (ОКТ), количество выполненных инъекций афлиберцепта и безопасность препарата.

**Результаты.** Средний возраст (SD) пациентов был 45 (12) лет. 29 пациентов (78%) – были женщины. В 7 (18%) глазах СНМ были юкстафовеальными, в 32 (82%) – субфовеальными. Средняя исходная ОЗ составила 0,21 (0,15), через 12 месяцев лечения – 0,37 (0,2) ( $p=0,0001$ ) и на 24-м месяце наблюдения – 0,38 (0,21) ( $p=0,0001$ ). На всем периоде наблюдения отмечалось значимое повышение ОЗ. Средняя ТЦС уменьшилась с 274 (44) мкм при первичном осмотре до 225 (39) мкм ( $p=0,001$ ) на 12-м месяце наблюдения. Через 24 месяца лечения средняя ТЦС уменьшилась с 274 (44) мкм до 224 (39) мкм ( $p=0,0001$ ). В среднем за первый год пациенты получили 2,6 (0,9) инъекций препарата. В течение двухлетнего наблюдения было выполнено в среднем 2,8 (1,1) введений афлиберцепта. За время лечения не было отмечено случаев инфекционных осложнений, отслойки сетчатой оболочки или сердечно-сосудистых осложнений. Внутриглазное давление (Po) во всех случаях было не более 20 мм рт. ст.

**Заключение.** Интравитреальное введение афлиберцепта является эффективным и безопасным методом лечения СНМ у пациентов с патологической миопией при двухлетнем наблюдении.

## Aflibercept for the treatment of choroidal neovascularization in patients with pathologic myopia (follow-up 2 months)

*Kustryn T. B., Nevska A. A., Korol A. R.*

*Filatov Institute of Eye Diseases and Tissue Therapy (Odessa, Ukraine)*

Purpose: To evaluate the long-term efficacy of intravitreal aflibercept injections for the treatment of patients with choroidal neovascularization (CNV) associated with pathologic myopia (PM). In this uncontrolled, prospective cohort study, 39 eyes of 37 consecutive patients affected by CNV associated with PM were treated with intravitreal aflibercept (2 mg) pro re nata (PRN) following 2 initial monthly doses and observed over a 24 months follow-up period. Mean (SD) baseline decimal BCVA was 0.21 (0.15) ( $p=0.0001$ ), at Month 24 it was 0.38 (0.21) ( $p=0.0001$ ). Mean (SD) CRT on OCT decreased from 274 (44)  $\mu\text{m}$  at baseline to 224 (39)  $\mu\text{m}$  ( $p=0,001$ ) at Month 24. The 24-month results of intravitreal aflibercept for myopic CNV using a PRN regimen were positive, with benefits on visual and anatomical outcomes, and an acceptable tolerability profile.

---

---

## Лечение центральной хориоретинальной дистрофии и возрастной макулярной дегенерации путем субтенонового введения препаратов

**Соболева И. А., Ладута Т. А.**

*Харьковская медицинская академия последипломного образования  
Комунальное учреждение охраны здравоохранения. Харьковская городская  
поликлиника №11 (Харьков, Украина)*

В лечении патологии сетчатой оболочки существует проблема доставки и создание оптимальной концентрации лекарственных средств. Данные литературы показывают, что достаточно эффективным и безопасным методом лечения заболеваний сетчатки является метод введения лекарственных средств в субтеноновое пространство.

**Цель работы** - сравнительное изучение эффективности лечения путем введения в субтеноново пространство препаратов Депос и Дипроспан у больных с ЦХРД и ВМД с наличием кистозных отеков.

**Материал и методы.** Под нашим наблюдением находились 98 пациентов (112 глаз) с ЦХРД и экссудативной формой ВМД. Первую (основную) группу составили 56 пациентов (59 глаз), которым был введен препарат Депос® производства ПАО «Фармак» (Украина). Вторую группу составили 42 пациента (43 глаза), которым был введен препарат Дипроспан ШЕРИНГ-ПЛАУ, производства Бельгии. Группу сравнения составили 25 пациентов (25 глаз) с аналогичными заболеваниями, получавших стандартную терапию.

Всем больным были проведены обследования: визометрия, офтальмоскопия, биомикроскопия, периметрия, автоматическая статическая периметрия Humphrey Field Analyzer –II 750 (Humphrey – Zeiss, США). Исследования сетчатки были проведены при помощи оптической когерентной томографии (ОКТ) на аппарате Stratus OCT 3000 фирмы «Carl Zeiss Medites» (Германия).

**Результаты.** Данные проведенного исследования говорят о достоверном увеличении зрительных функций у больных первой и второй групп. Причем острота зрения увеличилась в среднем на 0,38, что на 71% превышает исходные данные. Достоверной разницы между увеличением остроты зрения у больных первой и второй групп мы не обнаружили ( $p>0,05$ ), что может говорить об одинаковой эффективности препаратов.

Для объективной оценки функциональной активности сетчатки больным проводилась статическая компьютерная периметрия, которая показала динамику светочувствительности сетчатки в зависимости от метода лечения. У больных первой и второй групп, которым вводили в субтеноново пространство Депос и Дипроспан увеличение светочувствительности сетчатки было почти в 3 раза чаще, чем у больных контрольной группы.

Для оценки влияния применяемого лечения на состояние сетчатой оболочки нами была применена оптическая когерентная томография (ОКТ). У больных первой группы на фоне применения препарата Депос наблюдалось уменьшение толщины сетчатки с  $454\pm 3.2$  до  $298\pm 3.5$  ( $p<0,05$ ) и удерживалось до 6 месяцев. У пациентов второй группы, которым был применен препарат Дипроспан, толщина сетчатой оболочки уменьшилась с  $467\pm 4.4$  до  $304\pm 5.2$  ( $p<0,05$ ). При сравнении показателей данного исследования между двумя группами достоверной разницы мы не выявили ( $p>0,05$ ).

**Выводы.** По данным нашего исследования, применение глюкокортикостероидов в лечении ВМД и ЦХРД оказалось более эффективным, чем традиционное лечение.

Препарат Депос® производства ПАО «Фармак» (Украина) является эффективным и безопасным средством терапии ЦХРД и экссудативных форм ВМД, поскольку его применение позволило достоверно увеличить светочувствительность сетчатки, уменьшить толщину сетчатой оболочки и увеличить остроту зрения. Препарат Депос® производства ПАО «Фармак» (Украина) не уступает по терапевтической эффективности и переносимости препарату сравнения Дипроспан производства фирмы Schering-Plough, так как при оценке результатов лечения пациентов, принимающих эти препараты, достоверной разницы мы не выявили ( $p>0,05$ ).

## Treatment of central chorioretinal dystrophy and age-related macular degeneration by subtenons drug administration

**Soboleva I. A., Laduta T. A.**

*Kharkiv Medical Academy of Postgraduate Education, Public health protection agency, Harkiv city  
polyclinic №11 (Kharkiv, Ukraine)*

Purpose: a comparative study of the effectiveness of treatment by subtenon administering Depos and Diprosan drugs in patients with AMD and CCRD with the presence of cystic edemas. According to our research, the use of corticosteroids in the treatment of AMD and CCRD was more effective than conventional treatment. Depos®, produced by PJSC "Farmak" (Ukraine), is highly competitive with to Diprosan, produced by Sshering-Plough, in regard of the therapeutic efficacy and tolerability and is effective and safe in therapy of CCRD and exudative forms of AMD, since its application allowed to significantly increase the sensitivity of the retina, to reduce the thickness of the retina and enhance visual acuity.



---

## **Ультраструктурные изменения хориоретинального комплекса кроликов после воздействия лазерного излучения с длиной волны 577 нм**

**Федченко С. А., Задорожный О. С., Король А. Р.**

*ГУ «Институт глазных болезней и тканевой терапии им В.П.Филатова НАМН Украины» (Одесса, Украина)*

**Актуальность.** Применение коагулирующих лазеров для лечения заболеваний центральной области глазного дна ограничено вследствие грубых изменений хориоретинального комплекса в зоне нанесения коагулята. Большой интерес представляют методики щадящего лазерного воздействия, обеспечивающие терапевтический эффект без грубых морфологических посткоагуляционных изменений.

**Цель.** Изучить ультраструктурные изменения хориоретинального комплекса после воздействия лазерного излучения с длиной волны 577 нм в различных режимах (классический, селективный, микроимпульсный).

**Материал и методы.** Экспериментальная часть выполнялась на 4 кроликах (8 глаз). В эксперименте применялся лазер с длиной волны 577 нм. Все лазерные вмешательства выполнялись одним хирургом через центральную часть классической линзы Гольдмана. Размер пятна составлял 200 мкм. При выполнении пороговой коагуляции подбор мощности осуществлялся вдоль миелиновых волокон до появления ожога 1 степени по L'Esperance в зоне воздействия. При селективной коагуляции серия импульсов наносилась вдоль миелиновых волокон с экспозицией 0,01с и скважностью 0,1с до появления минимально видимого коагулята, затем мощность уменьшалась до исчезновения коагулята, который не проявлялся в течение одной минуты после воздействия. При выполнении микроимпульсных воздействий подбор мощности производился вдоль миелиновых волокон до появления ожога 1 степени по L'Esperance в микроимпульсном режиме с параметрами: длительность серии импульсов - 0,3с, полезный цикл - 15%, длительность микроимпульса - 0,17 мс, скважность - 1 мс. Энергия воздействия при этом уменьшалась на 25%, 50% или 75%.

Два кролика были выведены из эксперимента через сутки, 2 кролика - через 14 дней. Электронно-микроскопическое исследование задних отделов глаза кроликов проведено на базе группы электронной микроскопии ГУ «Институт глазных болезней и тканевой терапии им. В.П.Филатова НАМН Украины».

**Результаты:** Анализ проведенного электронно-микроскопического исследования показал, что использованные параметры микроимпульсного излучения желтого лазера (577нм) при мощности 50% от порогового воздействия вызывают через 1 сутки лёгкие реактивные изменения, в основном, в апикальной части клеток пигментного эпителия сетчатки. Эти изменения являются обратимыми и через 14 суток практически не определяются в изученных структурах. Селективное лазерное воздействие отличается более глубоким повреждением клеток пигментного эпителия сетчатки, вплоть до их разрушения, а также повреждением наружных сегментов без вовлечения ядерных отделов фоторецепторов. Наиболее распространенное повреждение хориоретинального комплекса наблюдалось при пороговых методах воздействия.

**Выводы.** Лазерное воздействие на хориоретинальный комплекс кролика излучением с длиной волны 577 нм в микроимпульсном режиме (длительность серии импульсов - 0,3 с, полезный цикл - 15%, длительность импульса - 0,17 мс, скважность - 1 мс) при 50% мощности от порогового воздействия вызывает ультраструктурные изменения апикальных отделов пигментного эпителия сетчатки, не влияя на анатомическую целостность хориоретинального комплекса и является более щадящим для фоторецепторов и хориокапилляров в сравнении с классической и селективной лазерной коагуляцией. В зависимости от клинической ситуации выбор степени лазерного воздействия на пигментный эпителий сетчатки позволит оптимизировать лечение больных с патологией макулы.

## **Ultrastructural changes in the chorioretinal complex in rabbits after 577 nm laser exposure**

*Fedchenko S.A., Zadorozhnyy O.S., Korol A.R.*

*Filatov Institute of Eye Diseases and Tissue Therapy (Odessa, Ukraine) GU*

The 577 nm laser exposure in a micropulse mode with 50% threshold power to the chorioretinal complex of a rabbit causes ultrastructural changes in the apical segments of the retinal pigment epithelium.

---

## **Факторы гипотензивного действия неодимовойтрансклеральной контактно-компрессионной коагуляции цилиарного тела**

**Чечин П.П., Вит В.В., Гузун О.В., Ренях В.С., Перетягин О.А.**

*ГУ «Институт глазных болезней и тканевой терапии им.В.П.Филатова НАМН Украины» (Одесса, Украина)*

**Актуальность.** При лечении рефрактерной глаукомы одним из современных методов лечения является контактная трансклеральнаялазеркоагуляция цилиарного тела с использованием различных источников лазерного излучения (длины волн 0,89; 0,91; 1,06 и 1,5 мм). По данным различных авторов, механизм гипотензивно-

---

го действия может быть связан с термической деструкцией цилиарных отростков, прямой транссклеральной фильтрацией, уменьшением сосудистой перфузии и развитием ишемии. Однако до настоящего времени нет единого мнения о механизме гипотензивного действия лазерной коагуляции цилиарного тела.

**Цель исследования:** определить в эксперименте морфологические изменения, возникающие в склере и в цилиарном теле после транссклеральной неодимовой (Nd) лазеркоагуляции.

**Материал и методы.** Исследования проведены на двух кроликах (4 глаза) породы шиншилла-черный. Коагуляция проводилась с помощью Nd лазера ( $\lambda=1,06$  мкм, длительность импульса 3 мс, с энергией от 0,7 до 1,2 Дж). Гистологические исследования энуклеированных глаз подопытных животных проводили через 1 и 3 суток после энуклеации.

**Результаты.** При воздействии лазерной энергий 0,7– 1,0 Дж, отмечается отслоение и деструкция пигментного эпителия (ПЭ) ресничных отростков, разрушение стенок кровеносных сосудов с кровоизлиянием в строму отростков, отек прикорневой части радужки, вакуолизация стекловидного тела и коагуляция его белков.

При использовании энергии 1,1–1,2 Дж отмечаются выраженные изменения склеры, конъюнктивы и прикорневой части радужной оболочки, а также отслоение на большом протяжении эпителия ресничного тела. По ходу прохождения лазерного излучения отмечается разволокнение коллагеновой склеры с формированием канала в месте воздействия.

Через трое суток отмечаются воспалительные изменения, признаки некроза в цилиарном теле, разволокнение стромы склеры.

**Выводы.** ТСКК Nd-лазеркоагуляции при энергии 0,7–1,0 Дж оказывает избирательное действие на цилиарное тело и его отростки в виде разрушения ПЭ, образования участков некроза вследствие термического воздействия. При использовании энергии 1,1–1,2 Дж обнаружено повреждение склеры с формированием каналов-шунтов в месте воздействия гидродинамического удара, что предположительно приводит к увеличению транссклеральной фильтрации. Через 3 суток после воздействия ТСКК лазерной коагуляции с использованием данных энергий изменения идентичны.

Определяющим фактором в механизме гипотензивного действия ТСКК Nd лазерной коагуляции цилиарного тела участвует два компонента: коагуляция и гидродинамическая кавитация.

### **The factors that determine the mechanism of hypotensive effect of neodymium transscleral contact-compression laser coagulation of the ciliary body**

*Cechin P.P., Vit V.V., Guzun O.V., Ropyah V.S., Peretyagin O.A.*

*Filatov Institute of Eye Diseases and Tissue Therapy NAMS of Ukraine (Odessa, Ukraine)*

Experimental researches were conducted to determine the mechanism of the antihypertensive action of neodymium ( $\lambda=1.06 \mu\text{m}$ ) transscleral contact-compression laser coagulation of the ciliary body, with energy an of 0.6 to 1.2 J. Morphologic changes were identified in the form of destruction of the vessels of the ciliary body, with the subsequent formation of necrosis due to thermal effects, with energy of 0.7 to 1.0 J. The formation channel-shunt's, in the place of exposure on the sclera, is due the action of a pulsed hydrodynamic impact, with an energy of 1.1 to 1.2 J. The main factor of the hypotensive effect is coagulation and hydrodynamic cavitation.

---

---

# 8

## Дитяча офтальмологія

---

## Pediatric ophthalmology

---

## Дифференцированный подход к лечению гемангиом пери- и интраорбитальной локализации у детей

**Баринов Ю. В., Баринова А. А.**

*Украинский медицинский центр детской офтальмологии и микрохирургии глаза  
Национальной детской специализированной больницы «Охматдет» МОЗ Украины  
(Киев, Украина)*

**Актуальность.** Гемангиомы встречаются у 10-12% детей первого года жизни и составляют более 50% всех опухолей, характерных для детского возраста. По данным зарубежной литературы, около 80% детских гемангиом самостоятельно регрессируют к 3-10 годам, замещаясь фиброзно-жировой тканью. Однако 10-20% сосудистых опухолей требуют срочного лечения в пролиферативной фазе из-за стремительного роста и развития осложнений. Поскольку гемангиомы пери- и интраорбитальной локализации зачастую сочетаются с проблемами органа зрения и могут иметь необратимый характер, а существенные косметические недостатки могут приводить к психологическим травмам и нарушению социальной адаптации ребенка, тактика динамического наблюдения во многих случаях неоправданна. На сегодняшний день наиболее эффективными методами лечения данного заболевания являются хирургическое удаление и системное применение пропранолола.

**Цель:** оценить эффективность дифференцированного подхода к выбору метода лечения гемангиом пери- и интраорбитальной локализации.

**Материал и методы.** На базе Украинского медицинского центра детской офтальмологии и микрохирургии глаза НДСБ «Охматдет» с 2012 по 2016 год пролечено 80 детей в возрасте от 1 до 14 месяцев жизни с гемангиомами век и орбиты. Из них у 52 детей было проведено хирургическое иссечение сосудистой опухоли, а у 28 – системное применение β-блокатора пропранолола. Диагностика включала в себя: фотографирование с определением площади гемангиом, УЗИ в режиме серой тени с цветной доплерографией, МРТ орбит с в/в усилением по показаниям, лабораторные исследования. Хирургическое удаление опухоли проводили при помощи щадящей радиоволновой техники с одномоментной пластикой кожи и формы глазной щели при необходимости. В качестве системной терапии назначали пропранолол в дозе 2-2,5 мг/кг массы тела в три приема с ежемесячной корректировкой суточной дозы в соответствии с изменениями массы тела ребенка. Длительность терапии определялась клиническим результатом и в среднем составила 9 месяцев. С апреля 2010 года комиссия по биомедицинской этике НДСБ «Охматдет» одобрила применение пропранолола для лечения гемангиом у детей при наличии письменного согласия родителей.

**Результаты.** В связи с несхожестью гемангиом пери- и интраорбитальной области по размерам, локализации, активности роста и риску возникновения осложнений, выбор тактики лечения должен быть дифференцированным. Анализ результатов лечения гемангиом пери- и интраорбитальной локализации позволил определить показания для применения хирургического удаления и для системного применения пропранолола.

На наш взгляд, показаниями для пропранололотерапии в качестве препарата первой линии являются:

- обширные капиллярные, капиллярно-гипертрофические и капиллярно-кавернозные гемангиомы поверхностного и смешанного типа роста с высокой пролиферативной активностью, занимающие более 30% поверхности кожи век и требующие сложных пластических реконструкций для закрытия кожного-мышечного дефекта;
- кавернозные гемангиомы ретробульбарного пространства с кональным и интракональным распространением.

Следует заметить, что данное консервативное лечение (при необходимости) может быть дополнено хирургией или лазерным фототермолизом остаточных элементов на этапе инволюции сосудистой опухоли с минимальным риском послеоперационных косметических недостатков.

Показаниями для хирургического удаления гемангиом в качестве первичной помощи, по нашему мнению, являются:

- кавернозные или капиллярно-кавернозные гемангиомы век с экстракональным распространением в орбиту со смещением или сдавлением глазного яблока;
- кавернозные или капиллярно-кавернозные гемангиомы, вызывающие деформацию век и закрытие глазного яблока за счет массы опухоли с небольшим по площади кожно-подкожным распространением.

Приведенное выше распределение по показаниям позволило нам добиться положительного результата во всех случаях. Остаточные рубцовые проявления на месте индуцированной пропранололом инволюционировавшей гемангиомы, так же как и после ее оперативного удаления, были минимальными и не вызвали каких-либо жалоб со стороны родителей.

**Вывод.** Тактика дифференцированного подхода к выбору метода лечения гемангиом пери- и интраорбитальной локализации позволила добиться оптимальных результатов как в функциональном, так и косметическом аспекте.

---

## Differential approach to the treatment of hemangiomas of peri- and intraorbital localization in children

Barinov Yu. V., Barinova A. A

*Ukrainian Medical Center of Pediatric Ophthalmology and Eye Microsurgery,*

*National Children Specialized Hospital "ОНМАДЕТ", Ministry of Health of Ukraine (Kiev, Ukraine)*

Considering the fact that hemangiomas of peri- and intraorbital localization are often combined with vision problems and may have irreversible consequences, and significant cosmetic imperfections may lead to psychological trauma, the decision of simple dynamic follow-up in many cases is groundless. Analysis of treatment results of 80 children at the age of 1 to 14 months with hemangiomas of peri- and intraorbital localization enabled us to identify indications for surgical excision versus systemic use of propranolol, which allowed us to achieve optimal functional and cosmetic results.

## Иридопротезирование – от высоких технологий к косметическому абсурду

**Боброва Н. Ф.**

*ГУ «Институт глазных болезней и тканевой терапии им. В.П. Филатова НАМН Украины» (Одесса, Украина)*

### **Лекция**

Более 40 лет назад Choice (1964), предложил окрашенную диафрагирующую ИОЛ, впоследствии усовершенствованную фирмой Morsher с разработкой различных моделей "Aniridia Implants" и "Aniridia ring" (1994).

Продолжают предприниматься многоплановые разработки отечественных и зарубежных ученых для создания оптимальной иридохрусталиковой диафрагмы (ИХД) [Венгер Г.Е. с соавт., 1984; Федоров С.Н. с соавт., 1990; Паштаев Н.Н. с соавт., 2000, Сахнов с соавт., 2000; Поздеева Н.А., 2004; Taylor D., 1997; Busk SE. et al., 2001; Assia 2008 и др.].

Одно из последних модификаций ИХД (Поздеева Н. А., 2004), выполнена из гидрофобной пластмассы, гибкая (может имплантироваться пинцетом, либо картриджем), с цветной гаптической частью, оригинальным креплением с максимальной адаптацией к размерам индивидуальной цилиарной борозды, либо капсульного мешка, с оптикой широкого диапазона диоптрийности. Несмотря на усовершенствование дизайна, технологии оперативного вмешательства и гидрофобный характер ИХД, были отмечены: выраженная воспалительная реакция глаз с аниридией на операцию с повышением концентрации белка в передней камере, микроструктурные изменения роговицы, развитие гипертензии и вторичной глаукомы.

Вторичная глаукома при врожденной аниридии отмечается примерно в половине случаев и объясняется как изначальной патологией роговично-радужного угла (Сидоров Е.Г., Шуркин В.П., 1981), так и последующим сращением рудимента радужки с роговицей, затрудняющим отток водянистой влаги. Поздеева Н.А. с соавт. (2009) в эксперименте установили уменьшение увеосклерального оттока вследствие отсутствия насосной функции радужки. При травматической аниридии в зоне отрыва корня радужки от цилиарного тела в результате рубцово-пролиферативных процессов с формированием новообразованных мембран, также блокируются пути оттока (Боброва Н.Ф., 1980). Врожденная и приобретенная патология угла передней камеры при аниридии является причиной вторичной глаукомы после иридопротезирования. Поиски оптимальных хирургических технологий катаракты и аниридии продолжают.

Косметический имплант для изменения цвета радужки – «New Iris» (Kahn, 2004) представляет собой гибкое цветное силиконовое кольцо, имплантируемое в переднюю камеру кпереди от радужки. Предполагалось использовать при альбинизме. Впоследствии стал широко применяться с косметической целью для изменения цвета радужки здоровых факичных глаз. После клинического использования стали появляться сообщения о развитии серьезных отдаленных осложнений - декомпенсация роговицы вследствие снижения популяции эндотелиальных клеток, хронический иридоциклит, вторичная глаукома (Andersen et al., 2010; Castanera et al., 2010; Naquet et al., 2012; Arjmand et al., 2015 и др.). Несмотря на удаление импланта и ряд серьезных вмешательств – пересадка десцеметовой мембраны и всей роговицы, экстракция катаракты с ИОЛ, трабекулотомия, имплантация дренажей, авторы с пессимизмом прогнозируют будущее в связи с прогрессирующей потерей числа эндотелиальных клеток, прогрессированием глаукомы и др.

G.Nommer (2011, США) разработал лазерную методику изменения цвета глаз путем воздействия на клетки меланина. При нагревании структура пигмента претерпевает изменения, организм рассматривает их как поврежденные и удаляет естественным путем. Оставшаяся строма приобретает голубовато-зеленоватый цвет. Методика официально не зарегистрирована, однако уже есть прооперированные пациенты. Основные проблемы, беспокоящие офтальмологов при данной технологии – воспаление радужки, повышение ВГД, уменьшение протекции сетчатки от радиации, ультрафиолетового и инфракрасного излучения.

---

## **Iris prosthesis: from high technology to cosmetic absurd**

*Bobrova N. F.*

*SI «Filatov Institute of Eye Disease and Tissue Therapy of the NAMS of Ukraine» (Odessa, Ukraine)*

Various types of iridolenticular diaphragms, advantages of their usage in congenital aniridia, as well as intra- and postop complications, including glaucoma development were analyzed. Historical and modern data and devices using at the treatment of congenital aniridia, their advantages and prospects are presented. Highlights of modern casuistic methods of cosmetic eye surgery are discussed as a separate section.

---

## **Формирование капсулярной диафрагмы при хирургии катаракты и аниридии**

**Боброва Н. Ф., Дембовецкая А. Н.**

*ГУ «Институт глазных болезней и тканевой терапии им. В.П.Филатова НАМН Украины» (Одесса, Украина)*

**Актуальность.** Врожденная аниридия (ВА) является следствием выраженного дефекта морфогенеза радужки, развивающаяся не как изолированная аномалия, а в комплексе с различными пороками развития глаза: патологией роговицы (паннус, кератопатии, дефекты эпителия, эрозии и язвы), обусловленной врожденной недостаточностью лимбальных стволовых клеток; развитием катаракты с различной степенью помутнений и дислокацией (50-55%); глаукомы (50%); недоразвитием макулы и зрительного нерва, ответственных за низкое зрение (0,1-0,2, не увеличивающееся при использовании диафрагмы). ВА может быть наследственной и спорадической, изолированной, либо составляющей частью WAGR синдрома (встречающегося с частотой до 13%), в котором ВА сочетается со злокачественной опухолью почек (Вильмса), урогенитальными аномалиями и умственной отсталостью. Имплантация различных искусственных иридохрусталиковых диафрагм при хирургии катаракты и ВА осложняется выраженной воспалительной реакцией глаза с отложением фибрина на ее поверхности, в углу передней камеры с последующим фиброзированием (АФС синдром), развитием вторичной глаукомы.

**Цель.** Проанализировать клинические проявления катаракты при ВА, определить показания и разработать щадящую технику хирургических вмешательств в детском возрасте.

**Материал и методы.** Под нашим наблюдением находились 13 детей (26 глаз) с ВА и катарактой. В 5 случаях патология была наследственной. У одного ребенка сочеталась с врожденным пороком конечностей - кожная форма синдактилии обеих стоп; еще в одном случае имелся лимфобластный лейкоз в состоянии ремиссии. Диагностированы осложненные формы катаракт: чаще всего (16 глаз) атипичные катаракты с сублокацией кверху I-II степени на 5 глазах, из них на 2 глазах – передний лентиконус, на 2 глазах – задний лентиконус (на 1 глазу – «открытый»); точечные катаракты – на 8 глазах; на 2 глазах – ядерные. На 4 глазах с глаукомой, развитием буфтальма, дистрофией роговицы предварительно выполнена операция вискосинусотрабекулотомия и получена компенсация ВГД.

Острота зрения была низкой: светоощущение – 0,01 на 5 глазах; 0,01-0,09 на 9 глазах; 0,1-0,2 на 12 глазах с локальными катарактами. В 6 случаях низкое зрение было связано с частичной атрофией зрительного нерва и выраженным недоразвитием макулы.

Показанием для оперативного вмешательства явились прогрессирующие катаракты, вызывающие снижение остроты зрения до сотых при динамическом наблюдении.

Методика удаления катаракты при ВА заключалась в роговичном подходе, формировании небольшого (до 3,5-4,0 мм) диаметра переднего капсулорексиса, удалении хрусталиковых масс без полировки передней и задней капсул и внутрикапсулярной имплантации гибкой гидрофобной ИОЛ «Acrysof».

Прооперировано 4 глаза у 3 больных с катарактой при ВА с первичной эндокапсулярной имплантацией ИОЛ. Послеоперационный период протекал гладко. Положение ИОЛ было стабильным. После операции острота зрения псевдофакичных глаз повысилась до 0,08-0,12. В отдаленном периоде спустя 6-8 мес. в результате фиброзирования края переднего капсулорексиса и вторичной катаракты по периферии сформировалась капсулярная диафрагма. Острота зрения сохранялась в пределах 0,1-0,2.

**Заключение.** Использование метода реконструктивной аутопластики с формированием ирис-диафрагмы из собственных капсул катарактального хрусталика является безопасной для аниридийного несовершенного глаза с комплексом врожденных дефектов. Проигрывая в косметическом плане, «капсулярная диафрагма» хорошо выполняет оптическую функцию – возвращение остаточного зрения, величина которого обусловлена врожденным состоянием зрительно-нервного анализатора.

---

## **Capsular diaphragm formation in cataract and congenital aniridia surgery**

*Bobrova N. F., Dembovetskaya A. N.*

*SI «The Filatov Institute of Eye Diseases and Tissue Therapy of the National Academy of Medical Sciences of Ukraine» (Odessa, Ukraine)*

The clinical manifestations of cataracts in congenital aniridia have been analyzed at the paper. The gentle technique of surgical intervention have been elaborated for pediatric patient with cataract on aniridic eyes. 13 children (26 eyes) with congenital aniridia and cataract were under observation. Complicated forms of cataracts were diagnosed most often (16 eyes), among them - atypical cataracts with subluxation up to I-II degree on 5 eyes; dot cataracts - on 8 eyes; nuclear - on 2 eyes. The visual functions were significantly reduced. Cataract progression was the indication for surgical intervention. Cataract extraction with primary endocapsular IOL implantation was performed on the four eyes of 3 patients. Important that as a result of anterior capsulorhexis margin fibrosis and after cataract formation on the periphery, in terms 6-8 months, the capsular diaphragm was formed. Visual acuity maintained in the range of 0.1-0.2. Being not perfect cosmetically, "capsular diaphragm" is safe for the aniridic eye and improve optical functions.

---

## **Вторичные катаракты при ранней псевдофакии у детей**

**Боброва Н. Ф., Дембовецкая А. Н.**

*ГУ «Институт глазных болезней и тканевой терапии им. В.П.Филатова НАМН Украины» (Одесса, Украина)*

**Актуальность.** Формирование вторичной катаракты (ВК) обуславливает снижение зрения в послеоперационном периоде на псевдофакичных глазах. Частота развития ВК у взрослых, по данным разных авторов, колеблется от 20% до 50%, у детей регистрируется значительно чаще - в 23,3%-95,0%. Возраст ребенка является ключевым фактором в увеличении частоты и уменьшении срока формирования ВК [Боброва Н.Ф., 2003-2017].

**Цель исследования:** изучить частоту и сроки формирования ВК на псевдофакичных глазах у детей с врожденными катарактами, оперированных в раннем возрасте (1-24 месяца жизни).

**Материал и методы.** Факоаспирация с первичной имплантацией складывающихся ИОЛ Acrysof произведена 100 детям (159 глаз) с различными формами врожденных катаракт, средний возраст которых составил (9,9±5,3SD) месяцев. Преимущественно (74,2%) встречались бинокулярные катаракты, с преобладанием (48,4%) атипичных врожденных катаракт; полные катаракты диагностированы в 29,6%, слоистые катаракты - в 22,0%. Первичное вскрытие задней капсулы с передней дозированной витректомией было проведено на 92 глазах (57,9%) как традиционным способом, так и по оригинальной методике (патент Украины № 58452А); прозрачная задняя капсула была сохранена интактной на 67 глазах (42,1 %).

В отдаленные сроки (от 2 до 4,5 лет, в среднем 3,3±4,2 года) наблюдалось 96 детей раннего возраста (154 глаза) с псевдофакией после первичной имплантации ИОЛ.

**Результаты.** ВК развилась на 129 из 154 глаз - в 83,7%. Наиболее часто - на всех послеоперационных глазах и достоверно ( $p = 0,0004$ ) быстрее, в среднем через 7,2 месяцев ВК сформировалась при осуществлении хирургии у самых маленьких – пациентов первых 3 месяцев жизни. У детей в возрасте от 4 до 6 месяцев ВК развивалась в 85,0% и несколько позже – в среднем через 8,9 месяцев. У более старших детей ВК развивалась с почти одинаковой частотой (83,3%-92,8%), но медленнее, в среднем через (10,5%-12,8%) месяцев.

Формирование ВК на глазах с сохраненной задней капсулой отмечено в 89,5%. Пленчатое образование в зоне удаленной задней капсулы на псевдофакичных глазах, названное нами ранее «ложная» катаракта, обнаружено в 79,3% случаев. При этом отсутствие задней капсулы, мембраны и содержимого стекловидного тела за оптикой ИОЛ в центральной ее части, не являлось преградой для образования ВК в столь юном возрасте. Основой для продолжающегося роста клеток с формированием уже новообразованной мембраны служила задняя поверхность самой ИОЛ, с которой «ложная» ВК была интимно связана.

**Выводы.** Изучение псевдофакичных глаз у детей с врожденными катарактами, прооперированными в раннем возрасте, в динамике наблюдений показало, что формирование ВК является основным (83,7%) послеоперационным осложнением. Сроки формирования ВК на псевдофакичных глазах у детей первых двух лет жизни коррелировали с возрастом ребенка – чаще и быстрее образование ВК происходило у самых маленьких детей. Установлено, что ВК развивается почти одинаково часто, как на псевдофакичных глазах с сохраненной задней капсулой интактной (89,6%), так и в тех случаях, где задняя капсула была первично удалена в центральной области с частичной передней витректомией (79,3%). Выявленные закономерности развития ВК могут влиять на выбор тактики первичного вмешательства – сохранение прозрачной задней капсулы для сокращения объема и времени вмешательства с целью минимизации его травматичности.



---

## After-cataract at early pediatric pseudophakia

*Bobrova N. F., Dembovetskaya A. N.*

*SI «Filatov Institute of Eye Disease and Tissue Therapy of the NAMS of Ukraine» (Odessa, Ukraine)*

The frequency and terms of after-cataract formation on pseudophakic eyes of 100 children (159 eyes) with congenital cataracts operated at early age (1-24 mo/o) were studied. After-cataract formation is the main (83.7%) postop complication in pediatric pseudophakic eyes with congenital cataracts operated at early age. More often and faster after-cataract formation occurred in the youngest children. After-cataract develops almost equally, both on pseudophakic eyes with preserved intact posterior capsule (89.6%), and in those cases where the posterior capsule was initially removed with partial anterior vitrectomy (79.3%). The revealed patterns of after-cataract development can influence on the choice of primary intervention tactic - the transparent posterior capsule preservation to reduce duration and volume of surgery in order to minimize its trauma.

## Результаты лентвирэктомии осложненной увеальной катаракты у детей бимануальным подходом с одновременным субтеноновым введением кортикостероида

*Боброва Н. Ф., Романова Т. В., Нестерец Е. Л.*

*ГУ «Институт глазных болезней и тканевой терапии им. В.П.Филатова НАМН Украины» (Одесса, Украина)*

**Актуальность.** Хирургическое лечение осложненной катаракты в исходе хронического увеита в детском возрасте сопровождается развитием тяжелых интра- и послеоперационных осложнений, частота которых достигает 54,0-77,0% (Двали М.Л. с соавт., 2002; Панченко Н.В. с соавт., 2006). Это обусловлено наличием выраженных патологических изменений тканей переднего отдела глаза, находящихся в состоянии хронического воспалительного процесса. Для снижения уровня послеоперационного воспаления в качестве дополнительной меры применяют глюкокортикостероиды, поскольку последние являются патогенетическим средством лечения увеитов. Разработка оптимальной хирургической тактики удаления увеальной катаракты в детском возрасте, которая бы способствовала повышению зрительных функций и снижению прогрессирования воспалительных и трофических процессов, является актуальной (Керимов К.Т. с соавт., 2002; Тахчиди Х.П. с соавт., 2004; Шиловский А.В. с соавт., 2010).

**Цель.** Изучить отдаленные результаты лентвирэктомии при осложненной увеальной катаракте бимануальным транслимбальным подходом с одновременным субтеноновым введением кортикостероида пролонгированного действия у детей.

**Материал и методы.** По разработанной методике (Патент Украины UA 69898 U, UA 71540 U, (2012г.)) прооперированы 31 ребенка (33 глаза) с осложненной увеальной катарактой в возрасте от 8 месяцев до 18 лет (в среднем  $7,8 \pm 1,5$  г.). Острота зрения до операции была снижена до светоощущения и 0,09. Внутриглазное давление (ВГД) в пределах нормы в 51,5%, в 27,3% случаев отмечалась гипотония. Клинически у всех детей отмечалась лентовидная дегенерация роговицы, грубые задние синехии, сращение, зарращение зрачка, параспланит, патологические изменения помутнения стекловидного тела (по данным УЗ сканирования).

Оперативное вмешательство выполнялось в период ремиссии. В послеоперационном периоде пациенты получали курс интенсивной противовоспалительной терапии.

**Результаты.** В раннем послеоперационном периоде (7-10 сутки) хорошего результата удалось достичь в 66,7% случаев. Наблюдалось небольшое количество послеоперационных осложнений (транзиторное повышение ВГД (18,2%), отек эндотелия роговицы (12,1%), гифема (6,06%), которые носили легкий характер и были быстро устранены медикаментозно. Острота зрения после операции у всех детей значительно повысилась, появилось форменное зрение, у старших детей - 0,1-0,3 с афакической коррекцией, в 5 случаях острота зрения составила 0,6-0,7.

В отдаленном послеоперационном периоде (через 12 месяцев и более) дети, прооперированные по разработанному способу, сохранили хороший результат практически на том же уровне - 63,6%. Острота зрения после лентвирэктомии на 27 глазах (81,8%) оставалась высокой, из них на 5 глазах - 0,8-1,0 с афакической коррекцией. Случаев с остротой зрения  $\leq 0,01$  зафиксировано не было. Внутриглазное давление оставалось в пределах нормы. Рецидивов увеита не наблюдалось.

**Заключение.** Разработанный способ удаления осложненной катаракты в исходе хронического переднего увеита с одновременным субтеноновым введением кортикостероида пролонгированного действия в детском и подростковом возрасте является эффективным хирургическим методом, позволяющим добиться в 66,7% случаев хорошего результата в раннем послеоперационном периоде и сохранить достигнутые результаты в позднем послеоперационном периоде (63,7%) что является основой высоких функциональных показателей остроты зрения в 63,6% случаев через 1 год после операции.

---

## The results of lensvitrectomy of complicated uveal cataract in children with bimanual approach and simultaneous subtenon injection of a corticosteroid

*Bobrova N.F., Romanova T.V., Nesterets E.L.*

*SI «Filatov Institute of Eye Disease and Tissue Therapy of the NAMS of Ukraine» (Odessa, Ukraine)*

Surgical treatment of complicated cataracts with chronic uveitis in childhood is accompanied by the development of severe intra- and postoperative complications. 31 children were operated on (33 eyes) with complicated uveal cataract in age from 8 months to 18 years. During the operation, all patients underwent the administration of a 40 mg of prolonged corticosteroid to the subtenon space. The application developed method of cataract surgery complicated administration prolonged corticosteroid to the subtenon space in children to avoid the development of severe postoperative complications and achieve high performance functional visual acuity in 63.6% cases at 1 year after surgery.

---

## Случаи рецидива ретинобластомы после успешной органосохраняющей терапии

**Боброва Н. Ф., Сорочинская Т. А., Левицкий И. М.**

*ГУ «Институт глазных болезней и тканевой терапии им. В.П.Филатова НАМН Украины» (Одесса, Украина)*

**Актуальность.** Применение неoadьювантной полихимиотерапии (ПХТ) позволило значительно повысить эффективность органосохранного лечения ретинобластомы (РБ). Однако рецидивы заболевания в первые 3 года наблюдаются в 21-51% случаев и проявляются продолженным ростом первичных очагов опухоли (44%) либо появлением новых фокусов (16%), витреальными (39-52%) и субретинальными клонами (18-56%) /Shields C et al, 2002; Lee T et al, 2003; Gündüz K et al, 2004/.

**Цель.** Анализ случаев рецидива РБ после органосохранной терапии.

**Материал и методы.** Случай №1 - ребенок 2-х мес. с диагнозом: РБ левого глаза T2N0M0, правый глаз - здоров. Острота зрения OS - светоощущение. В макулярной области обширный опухолевый очаг, контактирующий с височной границей ДЗН, размером 11 на 13.5 мм, проминенцией 5.5 мм (по УЗ-сканированию). После трех курсов первичной сочетанной ПХТ (СПХТ) – мелфалан интравитреально и внутривенная хеморедукция (Боброва Н.Ф., Сорочинская Т.А., 2010) и лазеркоагуляции достигнут полный регресс РБ 1 типа (кальцинат).

Случай №2 - ребенок 6 мес. с билатеральной мультифокальной РБ: OD T1N0M0, OS T3bN0M0. Острота зрения обоих глаз равна светоощущению. При офтальмоскопии OD: стекловидное тело прозрачное, на глазном дне 2 очага: 1 – контактирующий с височной границей ДЗН высотой 1.6 мм, протяженностью 4 x 4.5 мм, 2 – парамаккулярный размером 1.4 x 3.5 x 3.5 мм; OS - витреальные и субретинальные клоны, в заднем полюсе обширный очаг опухоли, прикрывающий наружную половину ДЗН, размером 13 x 13.5 мм, проминенцией 5.8 мм. Проведена первичная СПХТ - 4 курса на OD и 5 - на OS и лазертерапия, после чего на OD был достигнут регресс IV типа (плоские атрофические очаги), на OS - 1 типа с рассасыванием витреальных клонов.

После окончания лечения каждые 2 месяца проводились осмотры глаз детей с офтальмоскопическим контролем и УЗ-сканированием под наркозом.

**Результаты.** Случай №1. Через 25 мес. выявлен продолженный рост опухоли из-под основания очага к ДЗН, который продолжался, несмотря на предпринятое лечение (2 курса СПХТ + лазертерапия). В связи с этим произведена энуклеация с применением ВЭБТ (Боброва Н.Ф., Сорочинская Т.А., Левицкий И.М., 2014), формированием опорно-двигательной культы путем имплантации орбитального вкладыша «Экофлон» и протезированием. При патогистологическом исследовании наряду с кальцинацией обнаружены витальные клетки РБ с инвазией хориоидеи и эписклеры, проведена телегамматерапия на область орбиты и мелко-протяженная ПХТ. Срок наблюдения 2 года, ребенок здоров.

Случай №2. Через 24 мес. отмечены повторяющиеся рецидивы опухоли на обоих глазах: OD – продолженный рост, OS – появление новых очагов на периферии. После комплексного лечения (2 СПХТ, 3 лазертерапии на OD, лазер-, крио- и брахитерапии на OS) удалось добиться стабилизации процесса с сохранением на обоих глазах остроты зрения 0.15-0.2. Срок наблюдения 6 мес.

**Заключение.** Факторами риска развития рецидивов РБ в наблюдаемых случаях явились: ранний возраст детей – 2-6 месяцев, наличие крупных очагов в центральной зоне сетчатки, регресс I типа, при котором в толще кальцината могут сохраняться витальные клетки опухоли, продуцирующие продолженный рост не только по сетчатке, но и в оболочке глаза, как у первого ребенка. Уникальность второго случая состоит в одномоментном появлении различного типа рецидивов на обоих глазах, причем на одном из них при IV типе регресса. Рецидивы РБ отмечены спустя 2 года после успешного окончания лечения, что свидетельствует о необходимости длительного и регулярного контроля за детьми после органосохраняющей терапии.

---

## Cases of retinoblastoma relapse after successful salvage eye therapy

*Bobrova N. F., Sorochinskaya T. A., Levytsky I. M.*

*SI «Filatov Institute of Eye Disease and Tissue Therapy of the NAMS of Ukraine» (Odessa, Ukraine)*

**Purpose.** To analyze cases of retinoblastoma relapse after salvage eye therapy. Material and methods. Complete tumour regress was achieved in 2 children 2 and 6 mo/o with retinoblastoma (3 eyes) after primary combined chemotherapy - intravitreal Melpalan injection + chemoreduction [Bobrova NF, Sorochynskaya TA, 2010] and lasertherapy. **Results.** Tumors relapses have appeared in 2 years follow up in all eyes: progressive tumor growth (2) and new focuses (1). 1 eye was enucleated in spite of the treatment. Hystopathology - calcination was combined with vital tumor cells, choroidal and episcleral invasion were found. Both eyes were saved after treatment in the other case with visual acuity 0.15-0.2. **Conclusion.** Retinoblastoma relapses risk factors are: early age of children, big tumor focuses, type 1 regression pattern with possibility of vital cells preservation inside the calcinate. The second case unicity consists of simultaneous appearance of different relapse types in both eyes. Long supervision after salvage eye therapy is required due to tumor relapse possibility.

---

## Новообразования иридоцилиарной зоны у детей и подростков

**Боброва Н. Ф., Сорочинская Т. А.**

*ГУ «Институт глазных болезней и тканевой терапии им. В.П. Филатова НАМН Украины» (Одесса, Украина)*

**Актуальность.** Опухоли иридоцилиарной зоны являются редкой патологией органа зрения, могут быть доброкачественными и злокачественными, отличаясь различным клиническим течением. Публикации, касающиеся этой патологии в детском и подростковом возрасте, малочисленны.

**Цель.** Проанализировать клинику, тактику и результаты лечения опухолей иридоцилиарной зоны у детей и подростков.

**Материал и методы.** В отделе офтальмопатологии детского возраста института с 2009 по 2016 гг. наблюдалось 5 случаев опухолей иридо-цилиарной зоны: 2 мальчика и 3 девочки в возрасте 4 (3 детей), 10 и 15 лет. Биомикроскопия и офтальмоскопия дополнялись гониоскопией, тонографией, УЗ-сканированием переднего и заднего отделов глаза, обычной и в инфракрасных лучах диафаноскопией.

**Результаты.** Клинически во всех случаях в переднем отрезке глаза визуализировались новообразования различного размера, локализации и цвета: пигментные в корне радужки (2 глаза) и беспигментные: в строме (2), в цилиарном теле (1). Сопутствующие изменения: гетерохромия радужки (2), иридоциклит (1), вторичная глаукома (2), сублюксация хрусталика (2). Распространенность опухоли в цилиарном теле диафаноскопически определялась на глазах с пигментными опухолями, при беспигментных – в инфракрасных лучах. Размеры новообразований по данным УЗ-сканирования колебались от 3 до 11.5 мм с проминенцией от 1.3 до 7мм.

Выбор метода лечения основывался на размерах и распространенности новообразований и выраженности сопутствующей патологии глаза. В 2 случаях при опухолях большого размера с распространением по радужке и цилиарному телу была произведена первичная энуклеация по методике Н.Ф.Бобровой с соавт. (2014) с одномоментной имплантацией внутриорбитального вкладыша «Экофлон». Патогистологически диагностирована медуллоэпителиома (1 глаз) и меланома смешанного клеточного типа (2-й глаз) цилиарного тела и радужки.

В 3 случаях предпринято органосохраняющее лечение. На 1 глазу с пигментной опухолью в корне радужки размером до 3.4 мм произведена операция блокэксцизия новообразования с подшиванием корня радужки. Патогистологический диагноз: Аденокарцинома пигментного эпителия радужки и цилиарного тела с высокой инвазивной активностью. Удалена в пределах здоровых тканей. В 1 случае инфильтративной беспигментной опухоли радужки и цилиарного тела, сопровождавшейся вторичной глаукомой, лечение заключалось в курсах крио- и брахитерапии с последующей антиглаукоматозной операцией. Несмотря на достигнутый регресс новообразования через 2 года возник рецидив в другом отделе иридоцилиарной зоны, в связи с чем глаз был энуклеирован. Патогистологический диагноз: веретенноклеточная иридоцилиарная меланома. У 1 ребенка с беспигментной опухолью цилиарного тела было проведено 4 курса сочетанной ПХТ (интравитреальное введение мелфалана + хеморедуктация) по методу Н.Ф. Бобровой, Т.А. Сорочинской (2010) с брахи- и криотерапией. Достигнут полный регресс опухоли.

Таким образом, из 5 глаз с новообразованием иридоцилиарной зоны удалось сохранить 2. Срок наблюдения составил от 7 месяцев до 4-х лет. Все дети здоровы, рецидивов, генерализации процесса нет.

**Выводы.** Новообразования иридоцилиарной зоны в детском и подростковом возрасте встречаются редко и обладают выраженным полиморфизмом. Тактика лечения определяется размером и преимущественной локализацией процесса, наличием сопутствующей внутриглазной патологии. После достижения регресса в результате органосохраняющего лечения необходимо длительное динамическое наблюдение из-за возможности рецидивирования новообразований.

---

## Irido-Ciliary Tumours at Children and Teenagers

Bobrova N. F., Sorochinskaya T. A.

SI «Filatov Institute of Eye Disease and Tissue Therapy of the NAMS of Ukraine» (Odessa, Ukraine)

**Purpose.** To analyze clinic and management of irido-ciliary pediatric tumors. **Material.** 5 pt at the age 4 -15y/o with irido-ciliary tumors. **Results.** Pigmentary tumors were on 2 eyes, nonpigmentary- on 3, with height 1.3 – 7mm and size 3 - 11.5mm, complicated by iris heterochromy (2), iridocyclitis (1), secondary glaucoma (2), lens subluxation (2). Enucleation was performed in 3 cases: primary at the extensive growth (2), due to tumour relapse after cryo - and plaque therapy (1). 2 eyes were preserved: tumour excision was made on 1, combined chemotherapy – intravitreal Melphalan injection + chemoreduction [Bobrova NF, Sorochinskaya TA, 2010] with cryo - and plaque therapy - on other. Hystopathology: irido-ciliary melanoma - 2 eyes, adenocarcinoma- 1, medulloepithelioma- 1. Follow up 7 mo - 4 years. All children are live. **Conclusions.** Irido-ciliary tumors at children and teenagers are rare and polymorphic. Their management depends on the tumor's sizes and an accompanying pathology. Long supervision after salvage eye therapy is required due to tumor relapse possibility.

---

## Отдалённые результаты вискохирургии врождённой глаукомы у детей

Боброва Н. Ф., Трофимова Н. Б.

ГУ «Институт глазных болезней и тканевой терапии им. В.П.Филатова НАМН Украины» (Одесса, Украина)

**Актуальность.** Врожденная глаукома (ВГ) одна из наиболее тяжелых патологий глаз у детей. Характеризуется врожденным повышением внутриглазного давления, своеобразными клиническими проявлениями, обусловленными возрастными особенностями глаза у детей, прогрессирующим течением. В основе заболевания – врожденные аномалии развития угла передней камеры и дренажной системы глаза, приводящие к повышению внутриглазного давления и необратимым изменениям нейрорецепторного аппарата глаза.

Избыточное рубцевание в зоне сформированных путей оттока внутриглазной жидкости снижает эффективность антиглаукоматозных операций. Решение данной проблемы заключается в поиске новых методик, материалов, имплантов, позволяющих сохранить проходимость сформированных путей оттока внутриглазной жидкости при производстве фильтрационных антиглаукоматозных операций.

**Цель.** Проанализировать отдалённые результаты хирургического лечения врожденной глаукомы у детей по разработанному способу – козырьковой вискоинусотрабекулотомии.

**Материал и методы.** Методом козырьковой вискоинусотрабекулотомии, где дисперсионный вискоэластик использовался в качестве «жидкого» импланта, прооперированы 54 ребёнка (91 глаз) с простой врожденной глаукомой в возрасте от 1 до 36 мес. в среднем (8,7±8,2) месяца. Дооперационный уровень ВГД был повышен от 23 до 49 мм рт. ст., в среднем (31,9±4,5) мм рт. ст. Превалировала – 62 глаза (68,1%) – далекозашедшая стадия. Клинически наблюдались светобоязнь, слезотечение, блефароспазм, беспокойное поведение. Диаметр роговицы превышал возрастную норму – от 12 до 16,5 мм. На 73 глазах отмечены отёк и диффузные помутнения роговицы. Передне-задний размер глаза значительно превышал возрастные показатели и варьировал от 20,4 до 30,2 мм в среднем (24,3±1,7) мм.

Проводилось комплексное офтальмологическое обследование оперированных глаз до операции и в отдалённые сроки наблюдения, которое включало: биомикроскопию, офтальмоскопию, гониоскопию, тонометрию, тонографию, УЗ-биометрию, сканирование переднего и заднего отделов, УВМ-зоны фильтрационной подушечки и др.

**Результаты.** Оперативное лечение по разработанной методике позволило во всех случаях получить снижение ВГД и сформировать дополнительные пути оттока внутриглазной жидкости с образованием в раннем послеоперационном периоде разлитой фильтрационной подушечки и сохранить её в отдалённые сроки наблюдения, что подтверждалось, по данным УВМ наличием интрасклерального пространства, заполненного внутриглазной жидкостью и сообщающегося с передней камерой, а также сохранившейся фильтрационной щели в зоне оперативного вмешательства при проведении гониоскопии.

Через 3 месяца после операции ВГД удалось компенсировать в 98,9% случаев, которое в среднем составило 18,3±2,9 мм рт.ст. Через 12, 24 и 36 месяцев компенсация достигнута в 95,7%, 94% и 90% случаев, соответственно.

**Заключение.** Разработанный способ козырьковой вискоинусотрабекулотомии с использованием дисперсионного вискоэластика в качестве «жидкого» импланта является высокоэффективным методом фильтрационной хирургии детей с врожденной глаукомой, позволяющий добиться стойкой компенсации ВГД в раннем послеоперационном периоде и сохранить гипотензивный эффект в отдалённые сроки наблюдения без дополнительных хирургических вмешательств и медикаментозной терапии.

---

## The remote results of congenital glaucoma viscosurgery at children

Bobrova N. F., Trofimova N. B.

SI «The Filatov Institute of Eye Diseases and Tissue Therapy of the National Academy of Medical Sciences of Ukraine», Odessa, Ukraine

Results of congenital glaucoma (CG) surgical treatment using elaborated technique of filtrative surgery and performed to 54 children (91 eyes) are analyzed. Elaborated technique of congenital glaucoma surgery – «Cap peak» viscosinuosotrabeculotomy using dispersive viscoelastic is a highly effective method of CG filtrative surgery, allowing to achieve stable IOP compensation in early follow up in 98,9% and to preserved the hypotensive effect in the remote terms of supervision – after 12 mo in 94,4%, 24 mo – 94% and 36 mo – 90%.

---

## Хирургия глаукомы при врожденной аниридии

Боброва Н. Ф., Трофимова Н. Б.

ГУ «Институт глазных болезней и тканевой терапии им. В.П. Филатова НАМН Украины» (Одесса, Украина)

**Актуальность.** Врожденная аниридия - редкая глазная аномалия, в 98% – билатеральная, средняя частота встречаемости которой составляет 1:100 000. Глаукома развивается в 50-75% случаев на глазах с аниридией, что объясняется как изначальной патологией роговично-радужного угла, так и последующим сращением рудимента радужки с роговицей, блокирующем отток водянистой влаги.

Хирургия глаукомы при аниридии сопряжена с рядом трудностей: сложное техническое выполнение, связанное с анатомически неправильным расположением шлеммова канала, недостаточностью лимбальных створчатых клеток, ведущей к кератопатии и снижению визуализации структур передней камеры. Прогноз антиглаукоматозных операций при аниридии хуже, а риск осложнений выше: интраоперационно - возникновением геморрагических осложнений; в послеоперационном периоде – развитием аниридийного фиброзного синдрома, высоким риском рубцевания с декомпенсацией ВГД, либо развитием гипотонии, отслойки сосудистой оболочки, субатрофии глаза. В мировой практике предпочтение отдается использованию различных клапанных устройств и дренажей.

**Цель.** Проанализировать эффективность различных методик хирургии глаукомы при врожденной аниридии.

**Материал и методы.** Под нашим наблюдением находились 4 ребенка (8 глаз) в возрасте от 6 мес. до 16 лет с врожденной аниридией и глаукомой. У одного подростка (16 лет) аниридия была частью WAGR синдрома при двусторонней нефробластоме, дисметаболической кардиомиопатии и мозговой дисфункции.

На 5 глазах были произведены антиглаукоматозные операции, из них на 4 – козырьковая вискосинусотрабекулотомия по разработанной оригинальной методике (патент Украины №45099); один глаз у подростка с WAGR синдромом оперирован трижды в Швейцарии – дважды по поводу глаукомы с имплантацией микрошунта «Express» и один – по поводу катаракты. Параллельно были прооперированы почки (нефрэктомия слева и резекции почки справа). Парный глаз не оперировался – на нем развился буфтальм с мегалокорнея, эктазированным бельмом роговицы и стафиломой склеры.

На парном глазу подростка 15 лет с почти абсолютной некомпенсированной глаукомой, выраженной дистрофией роговицы, круговым паннусом и сублюксацией хрусталика III степени с гипотензивной целью была произведена криодеструкция зоны цилиарного тела. У ребенка 10 лет на парном глазу удалось достигнуть компенсации ВГД гипотензивными каплями.

**Результаты.** При производстве козырьковой вискосинусотрабекулотомии в 3-х из 4 случаев наблюдалось умеренное кровотечение при иридэктомии рудимента радужки в зоне операции, что было купировано дополнительным введением вискоэластика в переднюю камеру. В послеоперационном периоде на 1 глазу развилась плоская цилиохориоидальная отслойка, которая прилегла через 6 дней после активной консервативной терапии.

В целом гипотензивный результат был достигнут на всех 4 оперированных глазах с сохранением, либо повышением остроты зрения. Динамические наблюдения, проведенные в течение 9 мес.-7 лет, показали компенсацию ВГД на 3 глазах и субкомпенсацию на одном, где были назначены гипотензивные капли, улучшающие увеосклеральный отток. На 1 глазу отмечено прогрессирование сублюксированной катаракты, которая была прооперирована позже.

У подростка с WAGR синдромом, оперированного с имплантацией микрошунта «Express», развилась выраженная гипотония (8,0-10,0 мм рт. ст.), с экссудативной отслойкой сетчатки и начальной субатрофией.

**Заключение.** Разработанный способ козырьковой вискосинусотрабекулотомии позволяет выполнить оперативное вмешательство на глазах с врожденной аниридией и глаукомой максимально атравматично с купированием операционных и послеоперационных осложнений, добиваясь снижения уровня ВГД до нормального уровня и избежав развития выраженной и стойкой гипотонии.

---

## **Glaucoma surgery at congenital aniridia**

*Bobrova N. F., Trofimova N. B.*

*SI «The Filatov Institute of Eye Diseases and Tissue Therapy of the National Academy of Medical Sciences of Ukraine» (Odessa, Ukraine)*

Results of glaucoma filtrative surgery using elaborated technique at 4 children. (4 eyes) with congenital aniridia were analyzed. Elaborated technique of viscosinotrabeculotomy allowed to perform glaucoma surgery on eyes with congenital aniridia maximally atraumatic, to prevent intraop and postop complications, to achieve stable IOP compensation, avoiding the development of significant persistent hypotension.

---

## **Повышение абластики и профилактика анофтальмического синдрома при энуклеации глаз с далекозашедшей ретинобластомой**

**Боброва Н.Ф., Сорочинская Т.А., Тронина С.А., Левицкий И.М.**

*ГУ «Институт глазных болезней и тканевой терапии им. В.П. Филатова НАМН Украины» (Одесса, Украина)*

**Актуальность.** Формирование опорно-двигательной культы при энуклеации по поводу ретинобластомы (РБ) длительное время не проводилось в связи с отсутствием орбитальных рентгенконтрастных имплантатов и методов исследования, позволяющих определять послеоперационное состояние тканей орбиты и наличие рецидива опухоли. Отдаленный период осложнялся развитием анофтальмического синдрома, нарушением развития костей орбиты и недостаточным косметическим эффектом операции.

Появление новых ареактивных полимерных имплантатов и методов высокоточной лучевой диагностики (КТ, МРТ) позволяет в настоящее время визуализировать имплантат и контролировать состояние тканей орбиты.

**Цель.** Повышение абластики и профилактика анофтальмического синдрома при энуклеации глаз с далекозашедшей стадией РБ.

**Материал и методы.** Модифицированная энуклеация глазного яблока с использованием высокочастотного электросваривания биологических тканей (ВЭБТ) (Боброва Н.Ф. с соавт. 2014), одномоментным формированием опорно-двигательной культы путем имплантации орбитального вкладыша-имплантата «Экофлон» и протезированием произведена 29 детям – 29 глаз с далекозашедшей РБ (Т3 - 22 глаза, Т4 - 7 глаз) в возрасте от 3 месяцев до 6 лет (средний возраст  $19,8 \pm 17,7$  мес.). Размер орбитального имплантата подбирали индивидуально в зависимости от возраста ребенка и переднезаднего размера глаза (ПЗРГ) по данным УЗ-исследования. В 7 случаях после энуклеации проводилась дистанционная телегамматерапия на область орбиты. Отдаленные результаты операции прослежены у 25 детей в сроки от 6 до 36 месяцев ( $21,3 \pm 17,8$  мес.).

**Результаты.** Пересечение сосудисто-нервного пучка зрительного нерва с применением ВЭБТ позволило избежать кровотечения, отека тканей, гематом и других осложнений, визуализировать орбитальные ткани, произвести atraumaticкое введение имплантата, шовную фиксацию к нему экстраокулярных мышц, послышное ушивание тенноновой капсулы, субконъюнктивы и конъюнктивы с сохранением анатомических взаимоотношений в орбите. Операция и послеоперационный период во всех случаях протекали без осложнений.

В отдаленном периоде наблюдения сформированная опорно-двигательная культя сохраняла достаточный объем и подвижность, что позволило достичь хорошего косметического результата при правильном подборе протеза. Расхождения швов, деформации и рубцовых изменений конъюнктивальной полости, протрузии имплантата не наблюдалось, в том числе после проведения лучевой терапии. Исключение составил 1 ребенок, прооперированный в возрасте 2,5 мес., у которого через 1,5 мес. после энуклеации произошла протрузия имплантата с последующим его хирургическим удалением, что мы связываем с несоответствием размеров вкладыша (18 мм) и ПЗРГ (17,1 мм).

У всех детей продолженного роста, рецидивов опухоли в орбите и отдаленных метастазов не наблюдалось. Имплантат четко визуализировался при последующих контрольных КТ и МРТ исследованиях.

Использование орбитального вкладыша из небиологического материала - политетрафторэтилена, характеризующегося высокой биологической инертностью и пористой структурой, делает его способным к биоинтеграции путем прорастания окружающими орбитальными тканями, обеспечивая надежное размещение в орбите и исключает фактор биогенной стимуляции.

**Заключение.** Разработанный метод энуклеации при РБ с применением ВЭБТ и одномоментной имплантацией орбитального вкладыша-имплантата «Экофлон» позволяет повысить абластику оперативного вмешательства, и осуществить профилактику анофтальмического синдрома, что в целом улучшает качество и косметический результат оперативного вмешательства.

---

## **Ablastic increasing and anophthalmic syndrome prevention in retinoblastoma enucleation**

*Bobrova N., Sorochynska T., Tronina S., Levytskyi I.*

*SI «The Filatov Institute of Eye Diseases and Tissue Therapy of the National Academy of Medical Sciences of Ukraine» (Odessa, Ukraine)*

**Aim.** To increase ablastic and prevent anophthalmic syndrome in advanced retinoblastoma stages enucleation.

**Material and methods.** Modified eyeball enucleation using high-frequency electric welding of biological tissues, with simultaneous stump formation by implantation of the orbital implant and prosthetics was performed in 29 children - 29 eyes with advanced RB (T3-22 eyes, T4 -7 eyes). Optic nerve neurovascular bundle intersection by welding allowed to avoid bleeding, tissues edema and other complications, visualize orbital tissues, perform atraumatic implant insertion with its suture fixation. Protrusion was observed in 1 case with a mismatch of implant and orbit size. No complications were observed during operation and the postop. The developed method of retinoblastoma eyes enucleation allows to increase the ablactic of the operation, to prevent anophthalmic syndrome and improve cosmetic outcome.

---

## **Комплексная терапия воспалительных заболеваний переднего отдела глаза у детей**

*Горбачёва Е. В., Мужичук Е. П.*

*Харьковский национальный университет имени В.Н. Каразина, Харьковский национальный медицинский университет (Харьков, Украина)*

**Актуальность.** Среди множества болезней, которые грозят детям неприятными симптомами и тяжелыми осложнениями, особенного внимания требуют воспалительные процессы глаз. Наиболее высокий уровень заболеваемости отмечается среди детей дошкольного возраста и младшего школьного возраста, особенно в первый год посещения организованных детских коллективов (детских садов и школ).

Современные исследователи ищут новые подходы к лечению поверхностных заболеваний глаз. Так, была изучена и доказана польза гигиенических процедур и разработано новое направление офтальмологии — терапевтическая гигиена век, которая представляет собой комплекс мер, направленных на сохранение здоровья и защиту век от воздействия агрессивных факторов окружающей среды (бытовой пыли, пыльцы растений, токсинов, аллергенов) и инфекций (Жемчугова А.В. и соавт., 2012).

**Цель** - оценка результатов комплексного лечения воспалительных заболеваний переднего отдела глаза у детей с применением стерильных салфеток «Блефаклин» («Laboratoires Théa»).

**Материал и методы.** Было обследовано и пролечено 48 детей с воспалительными заболеваниями переднего отдела глаза. Из них 15 детей дошкольного возраста: 3-5 лет (7 - мальчики, 8 - девочки) и 23 - младшего школьного возраста: 6-10 лет (13 - мальчики, 10 - девочки). Все дети были разделены на две группы. I группа – 25 больных получала лечение по общепринятой методике (применение антибактериальной терапии в виде глазных капель, мазей) а так же ежедневная гигиена век с применением стерильных гигиенических салфеток «Блефаклин», II группа - 23 больных получала лечение по общепринятой методике гигиены век антисептическими средствами. Больным проведено комплексное офтальмологическое обследование, а также родители заполняли анкету. При оценке клинической эффективности лечения больных учитывали динамику субъективных жалоб пациентов, объективного состояния органа зрения и общего состояния.

**Результаты.** Клинические исследования показали высокую эффективность использования салфетки «Блефаклин» при ежедневной гигиене век в комплексной терапии воспалительных заболеваний переднего отдела глаза у детей. Достоверное уменьшение симптомов заболевания регистрировалось на 2-3-й день от начала лечения: уменьшение раздражения глаз, уменьшение зуда и жжения, уменьшение неприятных ощущений со стороны глаз. Все симптомы полностью исчезли у половины больных на 5-7 день, а остальные отмечали выздоровление к 10 дню лечения. Средний срок лечения больных при использовании данного метода лечения оказался в 2 раза короче, чем при использовании общепринятой методики лечения. В результате опроса родителей отмечена хорошая переносимость, удобство в использовании гигиенических салфеток «Блефаклин» по уходу за веками, процедура очищения век не вызывала болевых ощущений и дискомфорта у ребенка. Следует отметить, что дети одновременно проводили лечение и посещали детский коллектив в обычном режиме.

**Вывод.** Эффективность и безопасность применения стерильных салфеток «Блефаклин» («Laboratoires Théa»), обладающих целым рядом преимуществ перед другими гигиеническими и антисептическими средствами, позволяет рекомендовать использование в педиатрической практике при лечении воспалительных заболеваний переднего отдела глаза.

---

## Complex therapy of inflammatory diseases of the anterior eye in children

Gorbacheva E. V., Muzhichuk E. P.

V. N. Karazin Kharkiv National University, Kharkiv National Medical University (Kharkov, Ukraine)

Our studies demonstrated effectiveness and safety of the use of "Blephaclean" sterile wipes in daily eyelid hygiene in the treatment of inflammatory diseases of the anterior eye in children. "Blephaclean" wipes help to reduce the severity of clinical symptoms and disease duration.

---

## Оценка морфометрических параметров зрительного нерва и сетчатки при врожденной аниридии и глаукоме у детей

Катаргина Л. А., Мазанова Е. В.

ФГБУ «МНИИГБ им. Гельмгольца» Минздрава России (Москва, Россия)

**Актуальность.** Врожденная аниридия (ВА) - это редко встречающаяся патология, которая характеризуется полным или частичным отсутствием радужной оболочки глаза с преимущественно доминантным типом наследования. Сочетанная с аниридией патология глаза, в частности врожденная глаукома (ВГ), патология зрительного нерва и сетчатки, как правило, приводит к развитию слепоты и слабовидения у этих детей. Учитывая полиморфизм патологических изменений структур аниридийного глаза, диагностика и оценка прогноза заболевания является в большинстве случаев достаточно сложной задачей.

**Цель.** Анализ результатов морфометрических исследований диска зрительного нерва (ДЗН) и сетчатки при ВА и сочетанной с ней глаукомой у детей.

**Материал и методы.** 21 ребенку (42 глаза) в возрасте от 1 мес до 10 лет с ВА, сочетанной с ВГ, проводилось комплексное офтальмологическое обследование, включающее спектральную оптическую когерентную томографию (С-ОКТ), Гейдельбергскую ретинальную томографию (HRT).

**Результаты.** Проведение морфометрических исследований ДЗН у детей с сочетанием аниридии с глаукомой (при отсутствии выраженного помутнения роговицы) выявило признаки, характерные для глаукомной оптической нейропатии (ГОН). У 16 детей (76,2%) отмечено увеличение объемных значений экскавации ДЗН, даже при нормальных размерах самого ДЗН: объем экскавации (cup volume) составил 0,29-0,60 мм<sup>3</sup>, максимальная глубина экскавации (max cup depth) - 0,12-1,15 мм, площадь экскавации (cup area) - 0,78-1,38 мм<sup>2</sup>, а также уменьшение средней толщины слоя нервных волокон сетчатки (СНВС) перипапиллярной зоны (0,02-0,11 мм).

У 6 детей (23,8%) с аниридией и глаукомой офтальмоскопия и применение С-ОКТ и HRT позволило визуализировать патологию зрительного нерва и сетчатки неглаукомной природы - гипоплазию ДЗН и макулы. При аномалии развития ДЗН, как правило, был уменьшен в размере, овальной формы (disc area - 1,00-1,18 мм<sup>2</sup>). При этом отмечены наименьшие отклонения от нормы параметров ДЗН, характерных для ГОН: преимущественно отсутствовала объемная и глубокая экскавация (cup volume - 0,06-0,18 мм<sup>3</sup>, max cup depth - 0,15-0,23 мм) при наличии сниженной толщины СНВС перипапиллярной зоны (0,02-0,08 мм). Мы расценили данный факт не как более благоприятное течение глаукоматозного процесса, а как отсутствие четкой интерпретации данных морфометрических исследований вследствие особенности аномального ДЗН. Проведение С-ОКТ выявило определенные характерные для гипоплазии макулярной зоны изменения топографии структуры сетчатки: сглаженность или отсутствие фовеолярной депрессии, нарушение четкой дифференциации слоев нейрорепителлия, что предопределило низкий функциональный прогноз у этих пациентов.

**Выводы.** Проведение морфометрических исследований детей с ВА и ВГ позволило выявить помимо характерных для глаукоматозного процесса изменений ДЗН наличие врожденных аномалий заднего отрезка глаза не глаукомной природы, затрудняющих диагностику ГОН и усугубляющих прогноз по зрению у данной группы пациентов. Морфометрический анализ параметров диска зрительного нерва и сетчатки является необходимым диагностическим исследованием для мониторинга за течением глаукомы, развившейся на глазах с ВА.

## Evaluation of morphometric parameters of the optic nerve and retina in congenital aniridia and glaucoma in children

Katargina L. A., Mazanova E. V.

Helmholtz Moscow Research Institute of Eye Diseases (Moscow, Russia)

The article presents the analysis of Heidelberg retinal tomography (HRT) and spectral optical coherence tomography (S-OCT) results of studying structures of the posterior segment of the eye in 21 patients (42 eyes), aged from 1 month to 10 years, with congenital aniridia and glaucoma. The data obtained allowed to identify morphometric features of the optic disc and retina in this combined pathology, which is important for the prediction of functional outcomes and monitoring the glaucomatous process in eyes with congenital aniridia.

---



---

## Особенности хирургической техники и результаты лечения детей с односторонними врожденными катарактами

*Круглова Т. Б., Егиян Н. С.*

*ФГБУ «МНИИ ГБ им. Гельмгольца» Минздрава России (Москва, Россия)*

**Актуальность.** Наиболее физиологичным методом коррекции у детей является интраокулярная коррекция, выполнение которой при ОВК имеет большие технические особенности, связанные как с формой катаракты, так и с наличием сопутствующей врожденной патологии глаз, что требует разработки дифференцированных хирургических методик.

**Цель исследования** - оптимизация хирургической тактики при ОВК.

**Материал и методы.** Факоаспирация с имплантацией ИОЛ Hoya iSert модель 251 и «Acrysof» SN60AT от 14,0D до 30,0D проведена 75 детям с ОВК в возрасте от 3 месяцев до 1,5 лет с атипичными (36 глаз, 48,0%), полными (16 глаз, 21,3%), заднекапсулярными (12 глаз, 16,0%), зонулярными (8 глаз, 10,7%) и прогрессирующими (3 глаз, 4,0 %) формами ОВК. Прозрачная передняя капсула отмечена на 26 глазах (34,7%), задний лентиконус - на 12 глазах (16,0%), врожденный фиброз задней капсулы - на 24 (33,3%), микрофтальм - на 22 (29,3%), сочетание с синдромом первичного персистирующего гиперпластического стекловидного тела (ППГСТ) - на 12 (16,0%) глазах. Обследование включало визометрию, кератометрию, рефрактометрию на аппарате Retinomax K-Plus 3 (Righton), биомикроскопию, офтальмоскопию, ультразвуковую биометрию и цветное доплеровское картирование (при ППГСТ), оптическую когерентную томографию (ОКТ) на приборе Spectralis HRA+OCT (Heidelberg Engineering).

**Результаты.** Применяли дифференцированную технику выполнения различных этапов операции. При центральном помутнении передней капсулы 3,0 - 4,0 мм выполняли комбинированный инструментальный капсулорексис канговыми инструментами 23G, вскрывая капсулу по наружному краю помутнения или отступая на 1-2 мм. При помутнении диаметром 5,0 мм и более выполняли циркулярную переднюю капсулэктомию внутри помутнения не доходя до его края 0,5 мм. Прозрачную заднюю капсулу сохраняли. При незначительных ее помутнениях капсулу сохраняли и через 1-3 месяца проводили ИАГ-лазерную заднюю капсулотомию. При наличии фиброзных «нашлепок» на капсуле удаляли их канговым пинцетом 23G с использованием вискоэластиков. При выраженном помутнении капсулы ее вскрытие проводилось во время операции с применением разных хирургических подходов к хрусталику: через тоннельные разрезы роговицы и через pars plana. При наличии заднего лентиконуса применяли вискохирургию. На глазах с синдромом ППГСТ в использовалась различная хирургическая тактика: одномоментное удаление ОВК с проведением диатермокоагуляции сосудов, иссечением мутной задней капсулы, передней витрэктомией, швартэктомией, имплантацией ИОЛ и двухэтапная тактика с сохранением задней капсулы и проведением ее ИАГ-лазерной декструкцией и витреошвартэктомией через 2-3 месяца после операции.

У большинства детей (91,3%) через 1-5 лет после операции отмечалось различной степени повышение остроты зрения от 0,04 до 0,8, зависящее как от формы ОВК, наличия сопутствующей патологии глаз, так и от степени выраженности и длительности зрительной депривации и анатомо-морфологических изменений макулярной зоны сетчатки.

**Заключение.** Хирургия ОВК требует дифференцированного подхода к срокам и методам экстракции катаракты с имплантацией ИОЛ с учетом полиморфной клинической картины помутнения хрусталика и сопутствующей другой врожденной патологии глаз. Выявленные анатомо-морфологические изменения макулярной зоны сетчатки детей с артефакцией после удаления ОВК являются одним из основных факторов, ограничивающих получение высоких зрительных функций после операции.

## Particularities of the surgical technique and results of treatment of children with unilateral congenital cataracts

*Kruglova T. B., Egiyan N. S.*

*Helmholtz Eye Institute (Moscow, Russia)*

Phacoaspiration of unilateral congenital cataracts (UCC) with implantation of IOL, Hoya iSert model 251 and "Acrysof" SN60AT, from 14.0 D to 30.0 D in 75 children aged from 3 months to 1.5 years with various forms of UCC, the presence of fibrosis and lenticonus of posterior capsule, persistent hyperplastic primary vitreous syndrome (PHPV), and microphthalmia allowed to develop a differentiated approach to the various phases of the operation and to obtain good anatomical and optical results.

---

## **Опыт применения вискоэластиков при зондировании слезно-носового канала у детей грудного возраста**

***Передистый А. Н., Степахина М. Э., Дербина Е. А., Пирич Т. Я.***

*«Центр Зрения», ООО «Биомед» (Днепр, Украина)*

**Актуальность.** Дакриоцистит новорожденных является пограничным состоянием между аномалией развития и приобретенной патологией. Он возникает в основном в связи с задержкой открытия костной части носослезного протока к моменту рождения или в первые недели жизни ребенка.

По данным разных авторов, частота возникновения дакриоцистита составляет от 2-4% (Черкунов Б.Ф., 2002г., Бржеский В.В., 2005г.) до 10-15% новорожденных, по данным Бобровой Н.Ф. (1996), Ушакова Н.А. (2005).

**Цель.** Изучить наиболее оптимальный способ восстановления проходимости слезно-носового канала при дакриоцистите новорожденных у детей, перенесших ранее неэффективное зондирование по общепринятой методике, а также у детей старше 5-6 месяцев.

**Материал и методы.** За период наблюдения с 2014 по 2016 год было пролечено 265 детей, из них с рецидивирующими дакриоциститами в возрасте от 4 до 18 месяцев - 263. Некоторым пациентам ранее неоднократно выполнялось зондирование слезно-носового канала в других лечебных учреждениях, не давшее эффекта. Нами был использован способ Бобровой для хирургического лечения рецидивирующих дакриоциститов у детей путем бужирования носослезного канала с последующим его заполнением смесью вискоэластического раствора с антибиотиком для временной интубации. Смесью вискоэластического раствора готовилась в стерильных условиях, непосредственно перед введением 1 мл вискоэластического раствора переливали в стерильную баночку с необходимой дозой сухого антибиотика, через 2-3 минуты, после растворения антибиотика, данную смесь набирали в обыкновенный одноразовый шприц объемом 2 мл. Методика выполнения (патент Украины на полезную модель № 56353 от 01.01.2011 на способ восстановления проходимости слезных каналов у детей с введением лекарственного средства). Проводили зондирование по стандартной методике с помощью зонда-канюли № 2. Затем заполняли смесью весь канал, включая и слезный каналец, через который заводили канюлю. Процедура занимала всего 7-15 минут. На основании экспериментальных исследований, проведенных в клинике НДСБ «Охматдет», после манипуляции смесь вискоэластического раствора с антибиотиком находится в полости слезно-носового канала в течение 8-16 часов.

**Результаты.** За период наблюдения с 2014 по 2016 год было пролечено 265 детей, из них с рецидивирующими дакриоциститами в возрасте от 4 до 18 месяцев - 63. Некоторым пациентам ранее неоднократно выполнялось зондирование слезно-носового канала в других лечебных учреждениях, не давшее эффекта. Слезоотведение было восстановлено у 100 % детей.

**Выводы.** Исследуемый нами способ лечения дакриоциститов новорожденных является эффективным и перспективным, особенно при рецидивирующих дакриоциститах. Он позволяет восстановить слезоотведение по естественным путям наименее травматичным и безболезненным способом. Данный способ лечения является простым, малотравматичным и не требует использования специальных инструментов.

## **Experience of using viscoelastic material in probing the nasolacrimal duct in infants**

***Peredistiy A. N., Stepakhina M. E., Derbina E. A., Pirich T. Y.***

*Vision Centre, Biomed, Ltd (Dnipro, Ukraine)*

We used a Bobrova's method to perform a surgical treatment of recurrent dacryocystitis in the infants by probing the nasolacrimal duct with its subsequent filling with an antibiotic-containing viscoelastic solution for a temporary intubation. The studied method for treating dacryocystitis in the infants is highly successful, especially for the treatment of recurrent dacryocystitis. It allows to restore a lacrimal outflow pathway in a painless and the least traumatic way. This non-invasive method is safe, easy to operate and does not require the use of any additional special instruments.

---

## **Витреоретинальные приемы в хирургии детских катаракт**

***Рыков С. А., Баринюв Ю. В., Баринюва А. А., Забродская А. Н.***

*Украинский медицинский центр детской офтальмологии и микрохирургии глаза  
Национальной детской специализированной больницы «Охматдет» МОЗ Украины  
(Киев, Украина)*

**Актуальность.** Хирургическое удаление катаракты в детском возрасте с одномоментной имплантацией интраокулярной линзы (ИОЛ) часто сочетается с возникновением осложнений в послеоперационном периоде в виде вторичной катаракты, децентрации ИОЛ, деформации и захвата зрачка. Также существуют трудности с имплантацией ИОЛ в капсулярный мешок при врожденных помутнениях и асферичности задней капсулы хрусталика, особенно в сочетании с функционирующей а. hyaloidea. Перечисленные операционные и послеоперационные осложнения зачастую невозможно предупредить при использовании классических тоннельных роговичных доступов.

---

**Цель.** Проанализировать влияние современных витреоретинальных приемов на частоту возникновения операционных и послеоперационных осложнений при удалении врожденных катаракт с одномоментной имплантацией ИОЛ.

**Материал и методы.** За трехлетний период под наблюдением находились 89 детей (112 глаз) в возрасте 1,5 мес. – 2 лет с различными видами врожденных катаракт, включая зонулярные с прозрачной задней капсулой, а также 73 ребенка (82 глаза) 2-17 лет с атипичными, полурассосавшимися катарактами в сочетании с изменениями задней капсулы и стекловидного тела. Пациенты были разделены на две группы согласно технике операции и рандомизированы по возрасту и типу катаракты. I группу составили 96 глаз, прооперированных по традиционной методике бимануальной аспирации-ирригации хрусталиковых масс через тоннельные роговичные разрезы с одномоментным задним капсулорексисом, передней витрэктомией и имплантацией ИОЛ. Во II группе (98 глаз) операция отличалась проведением заднего капсулорексиса и передней витрэктомии после удаления катаракты и имплантации ИОЛ через дополнительный трансклиарный доступ. С этой целью в начале операции устанавливали клапанные троакары/порты 23G для ввода витреотома. Имплантировали различные модели гибких ИОЛ.

**Результаты.** Сравнительный анализ результатов оперативного лечения показал следующие особенности во время операции: удаление выпавшего в переднюю камеру стекловидного тела в I группе проводилось в 51% случаев, во II группе – в 0% случаев; эндокапсулярная имплантация ИОЛ в I группе выполнена в 73% случаев, во II группе – в 98% случаев; длительность операции в I группе в общем составила 25-45 минут, во II группе - 15-25 минут. На следующий день изолированный отек роговицы отмечался в 32% глаз, в комбинации с экссудативной реакцией и выпадением фибрина - в 21% прооперированных глаз в I группе, что увеличило срок пребывания детей в стационаре в среднем до 5 суток. Во II группе эти осложнения составили, соответственно, 6% и 3%. В позднем послеоперационном периоде среди осложнений в I группе были отмечены децентрация зрачка в 6,5% случаев, смещение ИОЛ – в 5% случаев. Во II группе децентрации зрачка и смещения ИОЛ не выявлено ни в одном случае. Клапанный порт 23G, установленный на начальном этапе операции, не нарушает герметичности заднего отрезка глаза и, соответственно, не влияет на тонус глазного яблока при факоаспирации хрусталиковых масс. Преимущество дополнительного трансклиарного доступа – это возможность эндокоагуляции функционирующей а. hyaloidea. 23G витрэктомия на заключительном этапе операции минимизирует интраоперационную травму стекловидного тела и предупреждает его смещение в переднюю камеру глаза.

**Вывод.** Таким образом, при помощи современных витреоретинальных инструментов и соответствующей техники оперативного вмешательства эндокапсулярная имплантация ИОЛ при патологии задней капсулы хрусталика выполняется легче и не нарушает анатомо-физиологического соотношения структур в переднем отрезке глаза. Это позволяет существенно сократить длительность операции и соответственно свести к минимуму возможные осложнения в операционном и послеоперационном периодах.

### **Vitreoretinal techniques in pediatric cataract surgery**

*Rykov S. A., Barinov Y. V., Barinova A. A., Zabrodskaia E. M.*

*Ukrainian Medical Pediatric Ophthalmology and Eye Microsurgery Center, National children specialized hospital «OHMATDYT» (Kyiv, Ukraine)*

The endocapsular IOL implantation in case of pathology of posterior lens capsule is easier to perform with the help of modern vitreoretinal instruments and corresponding surgical technique. It does not contravene the anatomic-physiological ratio of structures in anterior segment of the eye. This enables us to minimize possible complications in operative and postoperative periods.

### **Результаты исследования пульсоксиметрии при проведении офтальмологического мониторинга у недоношенных детей**

**Соболева И. А., Борисенко Ю. Ю.**

*Харьковская городская клиническая больница №14 им. проф. Л. Л. Гиришмана,*

*Харьковская медицинская академия последипломного образования (Харьков, Украина)*

**Актуальность.** Ретинопатия недоношенных (РН) представляет собой одно из наиболее социально значимых заболеваний, приводящих к инвалидизации по зрению у детей. Своевременное выявление пороговых стадий данной патологии путем скрининга недоношенных детей является одним из основных методов борьбы с данной патологией. К одному из важных направлений рациональной организации скрининга относится выявление маркеров, указывающих на наличие факторов риска у обследуемых детей. К известным неонатальным факторам высокого риска развития ретинопатии недоношенных относятся асфиксия, синдром дыхательных расстройств, гипоксически-ишемическое и гипоксически-травматическое повреждение мозга, внутриутробная инфекция, пневмония и др.

К одним из наиболее распространённых методов оценки степени  $SO_2$  (насыщение кислородом гемоглобина - сатурация артериальной крови) относится пульсоксиметрия. Это оптический метод определения процентного

---

насыщения гемоглобина кислородом (SpO<sub>2</sub>), который предоставляет возможность наблюдать за одним из звеньев цепи процессов газообмена - качеством оксигенации артериальной крови в легких.

**Цель.** Изучить результаты исследования пульсоксиметрии при проведении офтальмологического мониторинга у недоношенных детей.

**Материал и методы.** Нами было осмотрено 108 недоношенных детей, которые на момент проведения осмотров находились на самостоятельном дыхании, по соматическому статусу не нуждались в искусственной вентиляции легких и кислородотерапии. Всем детям, наряду с рутинным скрининговым офтальмологическим осмотром, было проведено исследование сатурации кислорода и частоты пульса помощью пульсоксиметра Heaco G1B (Великобритания), оборудованного неонатологическим датчиком.

Все дети были условно разделены на 2 группы. В первую группу включены 89 детей (82,4%), у которых завершение васкуляризации сетчатки протекало без развития активных форм ретинопатии недоношенных. Во вторую группу вошли 19 детей (17,6%), у которых диагностировались активные стадии РН.

**Результаты.** У всех исследованных детей показатель сатурации регистрировался от 99% до 95% (98±1,0%). Средний показатель сатурации у детей из первой группы составил 98,7±0,3%, минимальный 97%, максимальный 99%. У детей из второй группы минимальный показатель сатурации был ниже и составил 95%, максимальный 99% (96,8±1,3%), что свидетельствует об ухудшении качества оксигенации артериальной крови.

Частота пульса у всех исследованных детей варьировала от 122 до 188 ударов в минуту (средний показатель 152,7±12,1 ударов в минуту). У детей из первой группы минимальная частота пульса составляла 122 удара в минуту, а максимальная 188 ударов в минуту (средний показатель 150,7±11,4 ударов в минуту). Во второй группе частота пульса была выше и составляла от 141 до 184 (средний показатель 161,3±11,6 ударов в минуту).

**Выводы.** У недоношенных детей, у которых диагностировались активные стадии ретинопатии недоношенных, зарегистрирован средний показатель сатурации статистически достоверно меньший (на 1,9%; p<0,05), а средний показатель частоты пульса статистически достоверно больший (на 10,5 ударов в минуту; p<0,05), чем у недоношенных детей, у которых отмечалось завершение васкуляризации сетчатки без развития активных стадий РН. Полученные данные свидетельствуют о меньшем насыщении кислородом гемоглобина у детей из первой группы сравнительно с детьми из второй группы. Учитывая полученные данные, можно рассматривать показатели пульсоксиметрии, как один из маркеров фактора риска развития ретинопатии недоношенных.

## **Results of the research of pulse oximetry during ophthalmologic monitoring in preterm infants**

*Soboleva I. A., Borysenko Y. Y.*

*Kharkiv Medical Academy of Postgraduate Education (Kharkiv, Ukraine)*

This article presents the results of a study of pulse oximetry during ophthalmologic monitoring in preterm infants, who at the time of check-ups were on spontaneous breathing, and, for somatic status, did not require mechanical ventilation and oxygen therapy. Along with the routine screening ophthalmic exam, an oxygen saturation and pulse rate examination was performed using a pulse oximeter Heaco G1B, equipped with a neonatal sensor. We analyzed data obtained in the group of children with completion of the vascularization of the retina, occurring without the development of active forms of retinopathy of prematurity, and in a group of children who were diagnosed active stages of retinopathy of prematurity. It is concluded that there is a difference in pulse oximetry parameters in these groups of children, which can be regarded as one of the markers of the risk factor of retinopathy of prematurity.

## **Наш опыт организации помощи детям с ретинопатией недоношенных**

**Тарнопольская И. Н., Щербаков Б. Д., Клопоцкая Н. Г., Майденко Е. Н., Степанова О. А., Ким О. М., Назарук А. Г.**

*КУ «Днепропетровская областная клиническая офтальмологическая больница», ГУ «Днепропетровская медицинская академия МЗО Украины» (Днепр, Украина)*

**Актуальность.** Ежегодно на Украине рождается около 40 тыс. недоношенных детей. Ретинопатия недоношенных (РН) развивается у 5-40% из них, становясь причиной слепоты и слабовидения в 10-15% случаев.

**Цель.** Провести анализ результатов организации помощи детям с РН в Днепропетровской области за 2009-2016 гг.

**Материал и методы.** Изучена первичная документация 1002 пациентов с активной РН, находившихся под наблюдением в КУ «ДОКОБ». Все случаи выявлены при скрининговых осмотрах детей (срок гестации < 34 нед., масса тела при рождении до 2000 г.) в поликлинике КУ «ДОКОБ», перинатальных центрах и неонатологическом отделении с использованием широкопольной педиатрической цифровой видеокамеры RetCam-II Shutte.

**Результаты.** В 59,3% случаев имела место I ст. РН, в 29,8% – II, в 7,7% - III, в 3,2% - РН IV-V ст. У 49 детей (4,9%) выявлена пороговая РН. У 11 больных (15 глаз) – агрессивная задняя РН. В структуре перинатальной патологии преобладало поражение центральной нервной системы (45,1%), анемия недоношенных (17,5%); 3,8% перенесли внутриутробную пневмонию. В процессе наблюдения у 921 ребенка (91,9%) отмечался самостоятель-

---

ный регресс заболевания. В 2014-16 гг. 27 детям с пороговой РН в КУ «ДОКОЛ» произведена транспупиллярная лазеркоагуляция (ЛК) аваскулярных зон сетчатки при помощи зеленого лазера «ELLEХ» с длиной волны 532 нм. В результате проведенной ЛК в 96,3% случаев достигнут регресс вала проминенции и эпиретинальной неоваскуляризации, сетчатка прилежит во всех меридианах. У 1 ребенка (3,7%) выявлено прогрессирование болезни с переходом в IV-а ст. Пациентов, которым требовалась витрэктомия, направляли в Национальную детскую специализированную больницу «ОХМАТДИТ» МЗО Украины.

**Вывод.** Использование при скрининговых осмотрах недоношенных мобильной ретинальной педиатрической видеосистемы RetCam-II Shutte дает возможность выявлять РН на ранних этапах, а регулярное наблюдение и своевременная ЛК позволяет стабилизировать патологический процесс у 96,3% детей с пороговой стадией.

### **Our experience of medical aid organization in children with retinopathy of prematurity**

*Tarnopolskaya I. N., Shcherbakov B. D., Klopotskaya N. G., Majdenko E. N., Stepanova O. A., Kim O. M., Nazaruk A. G.*

*Dnipropetrovsk Regional Ophthalmological Clinical Hospital, Dnipropetrovsk Medical Academy of Ministry of Health of Ukraine (Dnepr, Ukraine)*

Data of 1002 children with active retinopathy of prematurity were analyzed. The use of pediatric videocamera RetCam-II Shutte for screening allowed revealing the disease of I-III stage in 96.8% of patients. Independent regression of the retinopathy had place in 91.9%. Stabilization of the pathological process after transpupillary laser photocoagulation was observed in 96.3% of cases with threshold stage.

### **Спектр доброкачественных новообразований орбиты у детей**

**Тронина С. А., Боброва Н. Ф., Сорочинская Т. А.**

*ГУ «Институт глазных болезней и тканевой терапии им. В.П.Филатова НАМН Украины» (Одесса, Украина)*

**Актуальность.** Вопросы диагностики и лечения новообразований орбиты в детском возрасте не теряют своей актуальности в связи со сложностью заболевания и возможностью развития различных осложнений, в том числе влияющих на зрительные функции. Доброкачественные новообразования орбиты у детей являются первичными, зачастую носят врожденный характер, представляя собой гамартомы или хористомы.

**Целью** работы явился анализ встречаемости, клинических особенностей и тактики лечения доброкачественных новообразований орбитальной локализации в детском возрасте.

**Материал и методы.** Проанализированы результаты обследования и лечения 215 детей в возрасте от 3 месяцев до 18 лет с различными доброкачественными новообразованиями орбитальной локализации. Спектр нозологических форм отличался значительным разнообразием и был представлен практически всеми типами новообразований, включая сосудистые, нейрогенные, соединительнотканые, кистозные, железистые, а также продуктивное воспаление мягких тканей орбиты, которое по принципу объемности процесса относится к доброкачественным новообразованиям.

**Результаты.** В анализируемой группе наиболее часто наблюдались капиллярные гемангиомы орбитальной локализации – 108 детей (50,2 %), из которых в 61,1% случаев наблюдался только орбитальный ангиоматозный узел, а в 38,9% случаев - сочетание глубокой и внутрикожной локализации новообразования. При прогрессировании опухоли и угрозе развития обскурационной амблиопии вследствие вторичного блефароптоза, деформации век, применялась разработанная активная хирургическая тактика - эксцизия опухоли, которая по показаниям сочеталась с криодеструкцией внутрикожной части.

На втором месте по частоте находились кистозные образования, наблюдавшиеся у 56 детей (23,9%). Среди них чаще встречались дермоидные кисты поверхностной и глубокой локализации – в 69,6%, реже серозные – в 16,1% и липодермоидные – 14,3 % случаев. У 3 детей наблюдался редкий порок - сочетание серозной орбитальной кисты и рудиментарного глазного яблока. Показанием к хирургическому лечению поверхностных дермоидных кист являлся их прогрессивный рост, а глубоких дермоидных, серозных и липодермоидных – деформация и опущение век, смещение глазной щели, снижение зрительных функций. Методика операции заключалась в тотальном удалении кисты с обязательным сохранением целостности ее капсулы и использованием максимально косметичных доступов.

Продуктивное воспаление орбитальных тканей с развитием экзофтальма, вторичного блефароптоза, наблюдалось в детском возрасте достаточно редко - у 21 ребенка (10,4%). У подавляющего большинства детей эффективными оказались повторные консервативные курсы общей и местной противовоспалительной терапии. Только у 2 детей потребовалось проведение орбитотомии.

Среди нейрогенных опухолей, занимавших 4 место по частоте – 19 детей (8,8%), в подавляющем большинстве – у 13 детей (68,4 %) наблюдалась глиома орбитальной части зрительного нерва, нейрофиброматоз - у 5 детей (26,3 %) и лишь у 1 ребенка - менингиома зрительного нерва. Целью оперативного лечения опухоли зрительного нерва была профилактика ее прорастания в полость черепа в случаях развития выраженного экзофтальма, сопро-

---

вождавшегося значительным снижением зрительных функций. Орбитотомия в этих случаях проводилась как по оригинальной транспальпебральной методике, так и наружным подходом.

Редкая аномалия развития сосудов орбиты с формированием псевдокист, наблюдавшаяся у 7 детей (3,3%), потребовала хирургического лечения в случаях развития кровоизлияния в полости, преимущественно спровоцированного тупой травмой. Так же редко наблюдались фибромы – у 3 детей и опухоли слезной железы – у 1 ребенка.

**Заключение.** В тройку самых распространенных доброкачественных новообразований орбиты в детском возрасте входят капиллярные гемангиомы (50,2%), орбитальные кисты (23,9%) и продуктивное воспаление (10,4%). Многообразный спектр нозоформ требует выработки оптимальной специфической тактики лечения для каждой из них, базирующейся на значительном числе клинических наблюдений.

## **Spectrum of non-malignant orbital lesions in children**

*Tronina S. A., Bobrova N. F., Sorochinskaya T. A.*

*SI «Filatov Institute of Eye Disease and Tissue Therapy of the NAMS of Ukraine» (Odessa, Ukraine)*

The occurrence, clinical features and tactics of treatment of non-malignant orbital localization lesions in pediatric patient on the basis of group of 215 children aged from 3 months up to 18 years have been analysed at the paper. The spectrum of nosological forms was characterized by considerable variety and provided practically by all types of the lesions, including vascular, neurogenic, fibrous connective tissue, cystoid, glandular, and also a productive inflammation of orbital tissues. The three of the most widespread non-malignant orbital lesions in children's age includes capillary hemangioma (50,2%), orbital cysts (23,9%) and productive inflammation (10,4%). The diverse of nosological forms spectrum requires the optimum specific treatment tactics elaboration for each of them based on the considerable number of clinical observations.

## **Ранняя диагностика и прогнозирование ретинопатии недоношенных у детей группы риска**

**Федотова С. Г., Кацан С. В.**

*ГУ «Институт глазных болезней и тканевой терапии им. В.П.Филатова НАМН Украины» (Одесса, Украина)*

**Актуальность.** Изучение патогенеза, критериев диагностики и возможностей лечения ретинопатии недоношенных (РН) актуально для детских офтальмологов всего мира. Учитывая особенности общего состояния детей при глубокой недоношенности, которые составляют группу риска по развитию РН, особый интерес вызывают малоинвазивные методы скрининга этого заболевания. На сегодняшний день выявлена связь повышения уровня факторов роста (в частности, VEGF – VascularEndothelialGrowthFactor) в крови недоношенных детей с последующим развитием РН. Другими работами показана возможность прогнозирования развития диабетической ретинопатии у взрослых пациентов по повышению уровня VEGF в слезной жидкости. Количественное исследование белков слезной жидкости у недоношенных детей до сих пор не проводилось. Более того, по данным литературы, достаточное количество слезной жидкости появляется у доношенных детей только спустя месяц после рождения, а у недоношенных еще позже.

**Цель.** Показать возможность сбора слезы и определения уровня белков в ней у недоношенных новорожденных. Создать модель прогнозирования развития РН по изменению уровня факторов роста (а именно VEGF) в слезной жидкости.

**Материал и методы.** В группу исследования вошли 12 детей с массой тела при рождении 1500 гр и менее, и гестационным возрастом 32 недели и менее (группа высокого риска по развитию РН). Слеза у детей из группы риска собиралась на фильтровальную бумагу с последующим замораживанием. Забор слезы проводился в день скринингового обследования глазного дна у этих детей, начиная с 4 недели жизни.

**Результаты.** На сегодняшний день у 12 детей успешно проведено определение уровня иммуноглобулина А в слезе методом иммуноферментного анализа (ИФА). Показана возможность получения слезы у недоношенных новорожденных простым методом сбора на фильтровальную бумагу и результативность определения белков методом ИФА в собранной таким образом слезной жидкости после замораживания и хранения.

**Выводы.** Проведенная работа показывает принципиальную возможность выявления белковых фракций методом ИФА в слезе недоношенных новорожденных, собранной на фильтровальную бумагу и замороженной для хранения до момента исследования. Эти результаты дают основание для дальнейшего сбора материалов и проведения исследования.

Возможность сбора слезы у новорожденных детей, в том числе и недоношенных, расширяет диагностические возможности в детской офтальмологии.

---

## **Early diagnosis and prediction of Retinopathy of Prematurity in high risk group of newborns**

*Fedotova S.G., Katsan S.V.*

*The Filatov Institute of Eye Diseases and Tissue Therapy of the National Academy of Medical Sciences of Ukraine (Odessa, Ukraine)*

Research in retinopathy of prematurity (ROP) pathogenesis identified that serum level of vascular endothelial growth factor (VEGF) helped to predict the probability of suffering from the illness. The tear fluid level of VEGF increased in adult patients with proliferative diabetic retinopathy etc. So we suggest that tear fluid VEGF levels in premature infants can be useful as an indicator in ROP screening. The question is how we can receive the tear fluid of premature babies, because we know that big tear gland begins work only after 1 month of life in full-term newborn, so in premature infants more later. In our investigation there were 12 premature infants with weight of birth less than 1500gr and gestational age less than 32week. The tear fluid was taken on filter paper at the same day of screening investigation of the eye (the first at the 4-week age of baby). After the filter, the paper was frozen until the research was provided. At first step in all patients we got the level of immunoglobulin A in tear fluid, what we receive by this way. So, we know now that it is possible to receive the tear fluid from premature infants and get the levels of albumins in it. This knowledge gives us the possibility to provide our investigation further and opens new abilities of diagnostics in pediatric ophthalmology.

---

# 9

## **Аномалії рефракції та окорухового апарату**

---

### **Refractive errors and eye movement abnormalities**



---

## Состояние бинокулярного и стереоскопического зрения у больных с непостоянной формой расходящегося косоглазия до и после ортоптического лечения

**Бойчук И. М., Алуи Тарак**

*ГУ «Институт глазных болезней и тканевой терапии им. В.П. Филатова НАМН Украины» (Одесса, Украина)*

**Актуальность.** Принято считать расходящееся содружественное косоглазие более благоприятной формой глазодвигательных нарушений, чем сходящееся, так как оно реже сопровождается амблиопией, а нарушения бинокулярного зрения проявляются в более легкой форме. Однако исправление девиации часто затруднено, особенно при недостаточности конвергенции.

Конечная цель лечения содружественного косоглазия - восстановление бинокулярного зрения, поскольку только при этом условии восстанавливаются зрительные функции, устраняется асимметрия в положении глаз. Согласно общепринятому определению, под бинокулярным зрением следует понимать объединенную деятельность сенсорных и моторных систем обоих глаз, обеспечивающую одновременное направление зрительных осей на объект фиксации, слияние монокулярных изображений этого объекта в единый зрительный образ и локализацию его в соответствующее место пространства. Высшим проявлением бинокулярного зрения является стереоскопическое зрение или стереопсис. Его наличие, по мнению авторов, свидетельствует о стойком послеоперационном эффекте – правильном положении глаз. При отдельных формах расходящегося косоглазия определялся порог стереозрения для близи (Lee B.J& al., 2014), однако, влияет ли исходное состояние стереозрения на результаты консервативного лечения расходящегося косоглазия, не известно.

С целью определения влияния исходного состояния стереозрения для дали и близи на результат ортоптического лечения больных с непостоянной формой расходящегося косоглазия нами проведено данное исследование.

**Материал и методы.** Под наблюдением находились 42 больных с периодической (непостоянной) формой содружественного косоглазия и в возрасте 10-14 лет с остротой зрения с коррекцией ( $0,8 \pm 0,3$ ) у.е. и рефракцией в среднем ( $0,9 \pm 2,8$ ) дптр, величина угла для дали и близи составила, соответственно, ( $26,6 \pm 2,8$  и  $12,0 \pm 2,3$ ) пр.дптр. Амблиопия слабой степени отмечена в 35% случаев. Всем больным до и после ортоптического лечения проводилось общепринятое офтальмологическое обследование, исследование бинокулярных функций, а также определялись пороги стереозрения для близи с помощью теста Ланга 2, а для дали на проекторе HUVITZ CCP3100 (качественный тест). Комплекс ортоптического лечения включал аппараты: ФИАЛКА, бивизиотренер, синоптофор, электростимуляцию внутренних прямых.

**Результаты.** В результате проведенного лечения угол экзотропии уменьшился у всех больных и составил в среднем для дали  $6,5 \pm 1,9$  град, а для близи  $5,5 \pm 1,4$  град, бинокулярное зрение восстановилось у 70% (29). До лечения у только у 25% (10 человек) был определен порог стереозрения для близи (200 - 600 угл. с), а у 75% (32), порог не определялся. Для дали стереозрение не выявлялось. После лечения острота стереозрения для близи повысилась и появилась у большего числа больных – в 68% случаев (28), в сравнении с 10 до лечения ( $\chi^2 = 15,57$ ,  $p=0,001$ ). Порог стереозрения в среднем составил 200-400 угл с, отмечено, что ортотропия после лечения была у лиц с исходным порогом стереозрения для близи не менее 200 угл с. У 5 детей появилось стереозрение для дали

**Заключение.** Стереоскопическое зрение после консервативного лечения повышается (пороги понижаются), что свидетельствует об эффективности проведенного лечения в 68% случаев. Полученные данные позволяют предположить, что у больных с непостоянной формой расходящегося косоглазия исходный порог стереозрения для близи и для дали является благоприятным фактором для прогноза консервативного лечения.

## Binocular and stereoscopic vision in patients with non-permanent form of divergent strabismus before and after orthoptic treatment

*Boychuk I. M., Aloui Tarak*

*SI "Filatov Institute of Eye Diseases and Tissue Therapy of the NAMS of Ukraine" (Odessa, Ukraine)*

To determine the influence of initial state of stereo vision for distance and near on the result of orthoptic treatment in patients with non-permanent form of divergent strabismus, we performed a survey of 42 patients. Visual, binocular functions and stereo vision for far and near were researched before and after orthoptic treatment. Stereo vision for near increased / was achieved in a larger number of patients, in 28 of cases (68%), vs. 10 patients before the treatment ( $\chi^2 = 15.57$ ,  $p=0.001$ ). After treatment, stereo vision for far distance was achieved in 5 kids. The data suggest that in patients with non-permanent form of divergent strabismus, the original threshold of stereo vision for near and for distance is a positive factor for the prognosis of conservative treatment.

---

---

## Стереозрение у детей с врожденной миопией и амблиопией с миопической рефракцией

**Бойчук И. М., Мухина А. Ю.**

*ГУ «Институт глазных болезней и тканевой терапии им. В.П. Филатова В.П. НАМН Украины» (Одесса, Украина)*

**Актуальность.** Стереоскопическое зрение служит самым надежным и чувствительным показателем способности к анализу пространственных соотношений. По мнению Е.М. Белостоцкого (1959), способность зрительного анализатора к правильной оценке третьего пространственного измерения, т.е. глубинного зрения, является одним из компонентов сложного процесса бинокулярного восприятия пространства. Благодаря способности к слиянию изображений, падающих на идентичные или слегка диспаратные участки сетчаток обоих глаз (в пределах зоны Панума), человек получает возможность свободно ориентироваться в окружающем пространстве и оценивать его в трех измерениях. Изучая патофизиологические механизмы нарушения зрительных функций, ученые анализируют зрительную систему на уровне отдельных каналов и исследуют их взаимодействие (Белозеров А. Е., 2003). Несмотря на достигнутые успехи, многое в этой области остается неясным, например, имеются ли отличия в состоянии стереозрения по разным тестам у детей с врожденной миопией и у детей с амблиопией и миопической рефракцией при отсутствии изменений на глазном дне.

**Цель** – изучить состояние стереоскопического зрения с использованием разных стерео-тестов у детей с амблиопией и миопической рефракцией и у детей с врожденной миопией.

**Материал и методы.** Под наблюдением находились 52 ребенка (104 глаза) в возрасте от 5 до 18 лет. Среди них дети с амблиопией (54 глаза), с миопической рефракцией без амблиопии (50 глаз). Среди детей с амблиопией степень миопии составила в среднем  $(7,01 \pm 4,2)$  дптр, с врожденной миопией  $(6,5 \pm 4,0)$  дптр. В целом астигматизм  $> 2,0$  дптр был на 22 глазах, а анизометропия  $> 2,0$  дптр — на ( 7 ) глазах. Амблиопия легкой степени с остротой зрения более 0,4 с коррекцией была на 32 глазах, средней степени 0,2-0,4 на 9 глазах, высокой степени 0,15—0,05 на 9 и очень высокой —  $< 0,04$  — на 4 глазах. Дети с высокой амблиопией были исключены при обработке данных.

У всех пациентов было бинокулярное зрение. Пациенты проходили стандартное клиническое обследование: визометрию, биомикроскопию, рефрактометрию, офтальмометрию, определение характера бинокулярного зрения на цветотесте, синоптофоре. Стереоскопическое зрение исследовали с помощью стереотестов: тест Ланга II, Титмус-стереофлай – «кружки» и «животные» при дневном освещении на расстоянии 30 см, при оптимальной коррекции. Определяли время появления стереоэффекта при предъявлении теста по секундомеру.

**Результаты.** Анализ данных показал, что величины порогов стереозрения, полученных с помощью теста Ланга II (случайно-точечный тест) у большинства – 88,46% детей в группе с врожденной миопией составили 400-600 угл с, время возникновения стереоэффекта меньше 20 с - у 84,2% детей. У детей с амблиопией и миопической рефракцией порог 400-600 угл с был только у 28,5%, ( $\chi^2 = 10,7$ ,  $p = 0,001$ ), а время стереоэффекта  $\leq 20$  с было у 16,6%, ( $\chi^2 = 5,05$ ,  $p = 0,02$ ). Стереозрение по Титмус-стереофлай (контурный тест) – «кружки», порог стереозрения 100 угл с и ниже определено у 68,9% детей в группе с миопией и 42,6% у детей с амблиопией и тест - «животные» 100 угл с и ниже у 80,7% детей с миопией и только у 42,6% детей с амблиопией, ( $\chi^2 = 4,0$ ,  $p = 0,04$ ).

**Выводы** Стереозрение у детей с врожденной миопией выше, чем у детей с амблиопией с миопической рефракцией, о чем свидетельствуют более низкие пороги стереозрения на контурные тесты по Титмус-стереофлай –  $\leq 100$  угл с у 68,9% и 80,7% детей, а также на случайно-точечный тест Ланга II у 88,46% 400-600 угл с и меньшее  $\leq 20$  с время возникновения стереоэффекта в сравнении с детьми с амблиопией с миопической рефракцией - время  $> 20$  с у 83,4%, порог 400-600 угл с у 28,5% детей,  $p = 0,001$ .

## Stereo vision in children with congenital myopia and amblyopia with myopia

*Boychuk I. M., Mukhina A. Yu.*

*SI "Filatov Institute of Eye Diseases and Tissue Therapy of the NAMS of Ukraine" (Odessa, Ukraine)*

The goal was to study the state of the stereoscopic vision using different stereo tests in children with amblyopia and myopia and in children with congenital myopia. The study included 52 children (104 eyes) aged 5 to 18, among them children with amblyopia (54 eyes), with myopia without amblyopia (50 eyes). Children with high amblyopia were excluded when processing the data. Stereoscopic vision was assessed using stereotest: test of the Lang II, Titmus-stereofly – “circles” and “animals” in daylight at a distance of 30 cm, with optimal correction. A stopwatch was used to determine the time of appearance of the after the test is presented. It was found that stereo vision in children with congenital myopia was higher than in children with amblyopia with myopia, as evidenced by lower thresholds for Titmus-stereofly contour stereo vision tests:  $\leq 100$  angle s in 68.9% and 80.7% of children, respectively, and random-dot Lang II test: 400-600 angle s in 88.46% and the time of occurrence of the stereo effect less than  $\leq 20$  c in comparison with the children with amblyopia and myopia: time  $> 20$  c in 83.4%, the threshold of 400-600 angle s in 28.5% of children,  $p = 0.001$ .

---

---

## Клинические особенности миопии

**Бруцкая Л. А.**

*ГУ «Институт глазных болезней и тканевой терапии им. В.П. Филатова НАМН Украины» (Одесса, Украина)*

**Актуальность.** Известно, что в структуре заболеваемости органа зрения ведущее место занимает миопическая рефракция. Проблема диагностики и коррекции миопии является актуальной, в связи с существенным снижением некорректируемой остроты зрения вдаль и возникновением характерных астигматических жалоб. Поэтому рациональная коррекция зрения пациентов имеет как медицинское, так и социальное значение.

**Цель:** выявить клинические особенности миопии и миопического астигматизма.

**Методы.** Обследовано 27 пациентов (54 глаза) с миопией и астигматизмом на обоих глазах без сопутствующей глазной патологии, каждому из которых было выполнено стандартное офтальмологическое обследование, включающее сбор анамнеза, авторефрактометрию, визометрию и офтальмоскопию. Некорректируемая острота зрения вдаль в среднем составила  $0.62 \pm 0.02$  отн. ед. Сферический компонент рефракции составлял 0,5–1,5 дптр, астигматический – от 0,25 до 2,5 дптр. Острота зрения с коррекцией соответствовала 1,0 по таблицам Шевалева.

**Результаты.** Из числа опрошенных 60% пользуются очками. При этом анализ величины астигматической миопической рефракции показал, что наиболее часто встречаются слабые (до 2.0 D - 75 %) величины, выраженный астигматизм (более 2.0 D) отмечается в 25 % случаев. Наряду с этим, при простом миопическом астигматизме определена тенденция к более частому распространению прямого астигматизма, при этом острота зрения остается достаточно высокой. Аномалии рефракции обуславливают необходимость постоянного использования коррекции, так как при отсутствии дополнительных вспомогательных средств создаются трудности для адаптационного механизма, Немаловажную роль при этом играет правильный подбор оптической коррекции. 75 % обследованных предъявляли характерные астигматические жалобы. При миопии для решения аккомодационных задач вблизи фокусировка осуществляется с наименьшими затратами аккомодации, поэтому при выборе оптимальной коррекции для близости к лицам с миопией необходим индивидуальный подход.

**Выводы.** У лиц с астигматической миопической рефракцией чаще встречаются слабые величины астигматизма. Наличие у пациента зрительно-напряженного труда с миопией требует проведения оптимальной коррекции для сохранения зрительной работоспособности и достижения уровня профессиональной надежности.

## Clinical features of myopia

*Brutskaya L. A.*

*SI «Filatov Institute of Eye Disease and Tissue Therapy of the NAMS of Ukraine» (Odessa, Ukraine)*

Patients with myopic astigmatic refraction are more often observed weak magnitude of astigmatism. In myopia, optimal correction is required to preserve visual capacity and to achieve the level of professional reliability.

---

## Очковая коррекция как профилактика развития сенсорномоторных нарушений

**Бруцкая Л. А.**

*ГУ «Институт глазных болезней и тканевой терапии им. В.П. Филатова НАМН Украины» (Одесса, Украина)*

Наибольшая чувствительность зрительной системы человека к ограничению предметного зрения на протяжении первых лет жизни обосновывает необходимость ранней лечебно-профилактической работы. Поскольку основными причинами, приводящими к снижению зрения у детей, являются рефракционные нарушения, это диктует необходимость своевременной рациональной ее коррекции.

Несовершенство оптической системы, особенно при анизометропии, приводит к нарушению функции моторно-сенсорной системы. При нарушении бинокулярного взаимодействия систем динамической рефракции может развиваться косоглазие.

В настоящее время при аметропиях у детей не потеряла своего значения коррекция обычными оптическими стеклами. Зарубежные офтальмологи предпочитают корректировать даже небольшие, отличные от нуля, аномалии рефракции.

В детском возрасте величина рефракции не является постоянной и существенно варьирует в различные возрастные периоды, поэтому к каждому пациенту необходимо подходить индивидуально. Детям с амблиопией очки назначают только на основании результатов объективного определения рефракции в условиях циклоплегии, при которой снимается избыточный тонус цилиарной мышцы. Целесообразно проводить атропинизацию. В последнее время применяют такие циклоплегические средства, как цикломед 1%, ирифрин 2,5%. Раннее обнаружение и лечение амблиогенных факторов может не только по существу улучшить остроту зрения, но и оказать влияние на оптомоторный процесс бинокулярного зрения.

---

Коррекция аномалий рефракции и аккомодации предполагает компенсацию нарушений оптической системы. С возрастом статическая рефракция приближается к эметропии, в результате чего создаются оптимальные условия для деятельности динамической рефракции глаза. Основными критериями подбора очковой коррекции являются: степень аметропии, функциональное состояние глаз (острота зрения, положение глаз, характер бинокулярного зрения, влияние коррекции на эти показатели), возраст пациента, динамика рефракции, наличие или отсутствие астигматизма, переносимость коррекции и т.д.

Таким образом, оптическая коррекция необходима не только для достижения максимальной остроты зрения при наличии аметропии, но и для исключения аккомодационно-рефракционного фактора возникновения косоглазия.

### **The spectacles correction as prevention of sensory motor defects**

*Brutskaya L. A.*

*SI «Filatov Institute of Eye Disease and Tissue Therapy of the NAMS of Ukraine» (Odessa, Ukraine)*

The article is devoted to the optical correction, needed not only to achieve the maximum visual acuity in the presence of refractive errors, but also to eliminate accommodative-refractive factors of strabismus.

---

### **Особенности лечения обскурационной амблиопии после экстракции врожденных катаракт**

*Бруцкая Л. А.*

*ГУ «Институт глазных болезней и тканевой терапии им. В.П. Филатова НАМН Украины» (Одесса, Украина)*

Врожденные катаракты составляют более половины всех врожденных дефектов зрения. На долю врожденных катаракт среди причин слепоты приходится 13,2-24,1% случаев, среди причин слабовидения 12,1-13,4%. В одной трети всех случаев заболевание является семейным.

Данные нейрофизиологических исследований последствий длительной сенсорной депривации зрительного анализатора позволяют рассматривать обскурационную амблиопию у детей, после экстракции врожденных катаракт, как следствие остановки созревания зрительно-нервных каналов, обеспечивающих форменное зрение.

Плеоптическое лечение включает в себя систему упражнений по развитию зрения в амблиопичном глазу. Основными методами лечения являются окклюзия и аппаратное лечение, направленное на восстановление фовеолярной фиксации и повышение остроты зрения амблиопичного глаза. В последнее время широко применяются методы комплексного лечения с применением лазер-, фото-, фосфен- стимуляции, цветоимпульсной терапии, компьютерных программ в сочетании с медикаментозным, физиотерапевтическим, акупунктурным воздействием.

Наиболее высокие функциональные результаты хирургоплеоптического лечения отмечаются у детей с бинокулярными катарактами при зональных и центральных катарактах без сопутствующей патологии органа зрения с тенденцией к повышению зрительных функций при длительном наблюдении. До 15% врожденных катаракт составляют односторонние поражения. Отличительной особенностью их является плохой функциональный прогноз в связи с наличием депривационной амблиопии высокой степени.

У 36,8-93,7% детей с врожденной катарактой наблюдается сопутствующая врожденная патология глазного яблока: микрофтальм, микрокорнея, нистагм, недоразвитие зрительного анализатора, дегенерация сетчатки. В этой группе больных результаты плеоптического лечения значительно ниже. Повышение остроты зрения даже на сотые должно расцениваться как положительный эффект хирургоплеоптического лечения.

Проблема реабилитации детей после экстракции врожденной катаракты является в настоящий момент актуальной. Восстановление остроты зрения при врожденных катарактах определяется достигнутыми оптическими результатами операции, клинической формой катаракты, возрастом, сопутствующими дефектами органа зрения. Эффективность плеоптического лечения продолжает желать лучшего и побуждает к поиску новых, более результативных методов.

### **Characteristics of treatment of patients with deprivation amblyopia after congenital cataract extraction**

*Brutskaya L. A.*

*SI «Filatov Institute of Eye Disease and Tissue Therapy of the NAMS of Ukraine» (Odessa, Ukraine)*

The article describes a literature review on the treatment of deprivation amblyopia. The treatment of amblyopia is a current problem of ophthalmology.

---

---

## Результаты определения подвижности глаз и угла девиации при содружественном косоглазии новым методом автоматизированного анализа изображений глазных яблок

*Бушужева Н. Н., Романенко Д. В.*

*ГУ «Институт глазных болезней и тканевой терапии им. В.П. Филатова НАМН Украины», Одесса, Украина*

**Актуальность.** В связи с неточностью диагностических тестов частота ортотропии после первой операции колеблется от 40 до 90%, а частота реопераций составляет 10-50%. Для решения этой проблемы необходимо применение таких методов диагностики и прогнозирования хирургического лечения, которые позволили бы учитывать особенности биомеханики глазодвигательных мышц.

**Цель.** Изучить эффективность применения автоматизированного анализа двумерных изображений глазных яблок (ААДИГ) в 12 положениях взгляда в диагностике пациентов с содружественным косоглазием (СК).

**Материал и методы.** Обследованы 310 больных с СК, которым были проведены стандартные страбометрические исследования (определение угла девиации глаза по Hirschberg, модифицированными призмами Френеля (аналог теста Krimsky) и разработанным методом ААДИГ. Определение подвижности глазных яблок проводили методом Кестенбаума, состояние функции косых мышц оценивали методами Райта К. и Алазме А. и координетрией на офтальмокоординетре ОКМ-1, а также разработанным методом ААДИГ в 12 положениях взгляда. Метод ААДИГ заключается в фотографировании обоих глаз в 12 диагностических положениях взгляда с помощью разработанного прибора и компьютерного оборудования с программным обеспечением "Strabismus", и дальнейшего проведения автоматизированного анализа полученных двумерных изображений глаз.

Критерии исключения: пациенты с амблиопией высокой и средней степени исключались из исследования.

**Результаты.** Протоколы исследований всех пациентов, диагностированных с помощью ААДИГ, сравнивались с данными стандартных страбометрических исследований. По результатам ААДИГ, угол девиации был в среднем на 6 пр. дптр. больше, чем измеренный известными методами, что может свидетельствовать о выявлении скрытого компонента косоглазия. Одновременно была уточнена степень нарушения функций косых мышц на основе оценки величины вертикального и горизонтального смещения косящего глаза в положении аддукции, что сократило время обследования в среднем на 25 минут по сравнению со стандартными методами диагностики (тест Krimsky с координетрией).

**Вывод.** Применение существующих страбометрических методов в комплексе с ААДИГ является перспективным диагностическим алгоритмом в оценке состояния пациентов с содружественным косоглазием и требует дальнейших исследований.

## Results of ocular motility and deviation angle measurement in concomitant strabismus patients using new method of automated analysis of eye globe pictures

*Bushuyeva N., Romanenko D.*

*State institution "The Filatov Institute of Eye Disease and Tissue Therapy NAMS of Ukraine" (Odesa, Ukraine)*

**Purpose.** To test efficacy of developed method of automated analysis of two-dimensional eye globe pictures (AATEP) in 12 gaze positions in diagnostics of concomitant strabismus (CS). **Methods.** 310 CS patients underwent conventional examination: Krimsky test for deviation angle measurement, coordimetry and Wright K.E. test for oblique muscle disfunction measurement. Data was compared with measurements obtained with developed AATEP method. The method performed as follows: pictures of eye globes in 12 diagnostic gaze positions are taken and then analyzed with developed software. **Results.** Deviation angle measured with AATEP method was on average 6 PD greater than in Krimsky test. This most likely happened due to detection of CS latent component. Degree of oblique muscle disfunction was specified. Time of investigation with AATEP method was 25 min shorter than with conventional ones (Krimsky test plus coordimetry). **Conclusion.** Developed AATEP method is a perspective tool for CS diagnostics which needs further investigations.

## Пупиллография у здоровых детей и подростков

*Бушужева Н. Н., Шакир Духаер., Кульбида М. П., Слободяник С. Б.*

*Государственное учреждение «Институт глазных болезней и тканевой терапии им. В.П. Филатова НАМН Украины» (Одесса, Украина)*

**Актуальность.** Изучение зрачковых реакций необходимо не только для офтальмологов, но и для невропатологов, нейрохирургов, вегетологов.

**Материал и методы.** Пупиллография была произведена у 269 соматически здоровых лиц (538 глаз), которые были распределены на 3 группы по возрасту, полу и характеру вегетативной иннервации: 1 группа - 78 человек

в возрасте 5-9 лет. У 27 человек преобладал симпатический баланс вегетативной иннервации, у 34 - парасимпатический, у 17 лиц - эйтония. 2 группу составили 96 школьников в возрасте 10-14 лет. У 32 человек преобладал симпатический баланс, у 28 - парасимпатический баланс вегетативной иннервации, у 36 лиц наблюдалась эйтония. 3 группа представлена 128 лицами в возрасте 15-18 лет. У 40 человек преобладал симпатический баланс вегетативной иннервации, у 41 – парасимпатический, у 47 лиц наблюдалась эйтония.

Острота зрения у всех лиц независимо от пола и возраста составила 1,0. РА по Дашевскому 4,0 дптр. Баланс вегетативной нервной системы изучался с помощью кардио-васкулярного индекса (Cerdo index). На окулографе - 2. разработанного ГУ «ИГБ и ТТ им. В.П.Филатова НАМН Украины» совместно с «Ом-Технология» (патент Украины UA № 6232 A61B3/00 от 15.04.2005. Бюл.№4) исследовалась площадь зрачков в зависимости от возраста и баланса вегетативной иннервации

**Результаты исследования.** У здоровых детей и подростков величина максимального изменения площади прямой реакции зрачков обусловлена различием испытуемых по типу баланса вегетативной иннервации. У 78 детей 5-7 лет величина площади зрачка на ведущем глазу у 17 человек при эйтонии  $31,7 \pm 2,4 \text{ mm}^2$ , после светового стимула  $8,9 \pm 1,6 \text{ mm}^2$  ( $P < 0,001$ )... Меньше площадь зрачков у 34 парасимпатиков  $25,5 \pm 1,7$  и  $7,4 \pm 1,1 \text{ mm}^2$  ( $P < 0,001$ ). У 27 симпатикотоников зрачки шире  $63,7 \pm 1,8$  и  $15,8 \pm 1,0 \text{ mm}^2$  ( $P < 0,001$ ).

Из 96 подростков 10- 14 лет у 36 с эйтонией величина площади зрачка на ведущем глазу была больше по сравнению с детьми 5-6 лет до прямой реакции  $43,3 \pm 1,3 \text{ mm}^2$  и после светового стимула  $10,9 \pm 1,0 \text{ mm}^2$  ( $P < 0,001$ ). У 28 подростков с парасимпатической вегетативной иннервацией величина площади зрачка на ведущем глазу была больше по сравнению с детьми 5-6 лет до прямой реакции  $28,2 \pm 1,5 \text{ mm}^2$  и после светового стимула  $7,3 \pm 1,1 \text{ mm}^2$  ( $P < 0,001$ ). У 32 симпатикотоников 10-14 лет отмечена величина площади зрачка на ведущем глазу до прямой реакции  $60,2 \pm 1,4 \text{ mm}^2$ , после светового стимула  $13,6 \pm 1,05 \text{ mm}^2$  ( $P < 0,001$ ). Из 128 лиц 15-18 лет у 47 с эйтонией величина площади зрачка на ведущем глазу была такая же, как у детей 5-6 лет до прямой реакции  $43,3 \pm 1,3 \text{ mm}^2$  и после светового стимула  $5,8 \pm 0,9 \text{ mm}^2$  ( $P < 0,001$ ). У 41 парасимпатикотоника величина площади зрачка на ведущем глазу была  $31,6 \pm 1,3 \text{ mm}^2$  до прямой реакции и  $7,9 \pm 0,9 \text{ mm}^2$  ( $P < 0,001$ ) после светового стимула. У 41 симпатикотоника величина площади зрачка на ведущем глазу также была меньше, чем у детей 5-6 лет  $57,2 \pm 1,8$  и  $15,3 \pm 1,1 \text{ mm}^2$  ( $P < 0,001$ ).

**Выводы.** Впервые установлены возрастные показатели пупиллограммы у 269 соматически здоровых лиц (538 глаз), которые были распределены на 3 группы по возрасту и характеру вегетативной иннервации. Результаты исследования средневозрастных норм параметров площади зрачков используются для выбора использования мидриатков (цикломед 1%, ирифрин 2,5%) в зависимости от баланса парасимпатической и симпатической вегетативной нервной системы у больных с миопией и нарушением аккомодации.

### **Pupillography in healthy children and adolescents**

*Bushueva N. N., Shakir Duhaer, Kulbida M. P., Slobodianyuk S. B.*

*Filatov Institute of Eye Diseases and Tissue Therapy (Odessa, Ukraine)*

The first age-specific pupillogram values were set in 269 somatically healthy persons (538 eyes) who were divided into 3 groups according to age and the nature of the autonomic innervation. Study findings on middle-age parameter norms of the pupil's area are used for mydriatic selection (cyclomed 1%, Irifrin 2.5%) depending on the balance of the sympathetic and parasympathetic autonomic nervous system in patients with myopia and accommodation disorders.

### **Результати об'єктивного дослідження стану акомодційно-конвергентно-зіничної системи у дітей, хворих на акомодційну езотропію**

*Бушуєва Н. М., Сенякіна А. С., Мартинюк С. В.*

*ДУ «Інститут очних хвороб і тканинної терапії ім. В.П. Філатова НАМН України» (Одеса, Україна)*

**Актуальність.** Акомодційна езотропія (АЕ) спостерігається у 36-52% хворих на косоокість. Сучасні методи лікування нормалізують бінокулярний зір з оптичною корекцією аметропії у 30-40%, без неї – у 18% таких пацієнтів. Недостатня ефективність лікування значною мірою обумовлена відсутністю об'єктивних методів виявлення латентних порушень акомодційно-конвергентно-зіничної системи (АКЗС), характерних для АЕ, та пізнім початком їх лікування.

**Мета дослідження** – оцінити стан АКЗС у дітей з АЕ за допомогою розробленого нами пупилографічного методу (Патент на корисну модель № 87212 від 27.01.2014 р. Бюл. №2).

**Матеріал і методи.** Комп'ютерний пупилографічний метод застосовано у 44 дітей, хворих на АЕ, у віці 3-17 років. Площа зіниць, латентні періоди та швидкість зіничних реакцій одночасно обох очей визначалися при напруженні конвергенції під час бінокулярної фіксації об'єкта на відстані 10 см і при її ослабленні при бінокулярній фіксації об'єкта на відстані 100 см. Дані, отримані у хворих, порівнювались з аналогічними у здорових дітей.

**Результати дослідження.** При напруженні конвергенції площі зіниць обох очей хворих були однакові (середня –  $12,1 \pm 0,6 \text{ mm}^2$ ) і незначно менші, ніж у здорових ( $14,6 \pm 0,9 \text{ mm}^2$ ). При ослабленні конвергенції зіниці обох очей хворих на АЕ залишилися вузькими ( $22,3 \pm 0,6 \text{ mm}^2$ ) і у  $97,7 \pm 1,6\%$  не перевищували  $35,0 \text{ mm}^2$ , тоді як у  $44,5 \pm 4,8\%$

здорових була в межах 40-80 мм<sup>2</sup> (середня – 38,4±1,9 мм<sup>2</sup>). Амплітуда змін площі зіниць при змінах стану конвергенції у 80,8±4,2% хворих на АЕ коливалася в межах 0,9-15,0 мм<sup>2</sup> (середня – 10,2±0,5 мм<sup>2</sup>), а у 64,8±4,6% здорових була >15,0 мм<sup>2</sup> (середня – 24,4±1,3 мм<sup>2</sup>). Ці дані свідчать про ригідність зіниць хворих на АЕ.

У здорових дітей латентний період звуження зіниці не перевищував 0,6 с (середня тривалість – 0,28±0,01 с), а латентний період розширення зіниць становив в середньому 0,88±0,05 с. У дітей з АЕ ці показники були значно більшими. У 45,4% ведучих і у 63,7% косих очей хворих на АЕ латентний період звуження зіниць був в межах 0,6-1,3 с (в середньому 0,53±0,05 с і 0,66 ±0,04 с). латентний період розширення зіниць у 86,4% ведучих і у 93,2% косих очей хворих на АЕ перевищував 1,0 с (середня величина, відповідно, 1,81±0,12 с і 2,0±0,09с).

Швидкість звуження зіниць при посиленні конвергенції у 66,7±4,5% здорових перевищувала 3,0 мм<sup>2</sup>/с (середня – 7,98±0,71 мм<sup>2</sup>/с), а у 79,1±4,7% хворих була в межах 0,1-3,0 мм<sup>2</sup>/с (середня – 2,27±0,18 мм<sup>2</sup>/с). Швидкість розширення зіниць при розслабленні конвергенції у 67,6±4,5% здорових була у межах 1,5-30,0 мм<sup>2</sup>/с (середня – 6,8±0,67 мм<sup>2</sup>/с), а у 66,7±5,5% хворих не перевищувала 1,5 мм<sup>2</sup>/с (середня – 1,52±0,17 мм<sup>2</sup>/с).

Довгі латентні періоди, сповільнена швидкість зіничних конвергентних реакцій свідчать про зниження лабільності АКЗС у значної кількості хворих на АЕ.

**Висновки.** Наявність у хворих на АЕ площі зіниць меншої 24,4±1,3 мм<sup>2</sup> при розслабленні конвергенції, латентного періоду звуження зіниці при напруженні конвергенції більшого ніж 0,28±0,01 с і розширення зіниць при розслабленні конвергенції більше ніж 1,0±0,01 с свідчать про порушення у роботі АКЗС.

Виявлені нами ригідність зіниць обох очей хворих на АЕ, зниження лабільності АКЗС обумовлені підвищенням тону парасимпатичної нервової системи у таких хворих.

Автори вважають, що проведений метод пупілографії перспективний для виявлення латентної стадії АЕ і розробки нових методів її консервативного лікування.

## **Results of the accommodative-convergence-pupillary system objective investigation of children with accommodative esotropia**

*Bushuyeva N.N., Senyakina A.S., Martynyuk S.V.*

*State institution "The Filatov Institute of Eye Disease and Tissue Therapy NAMS of Ukraine" (Odesa, Ukraine)*

The authors elaborated the computerized pupillographic method for definition of accommodative-convergence-pupillary system (ACPS) disturbances in patients with accommodative esotropia (AE). This method was used for measuring of pupil's square, latent periods and velocity of pupillary reflexes during strengthening and weakening of convergence in 44 children aged 3-17 years, who suffered from accommodative esotropia (AE). It was found that, in patient with AE, the both eye pupils were narrower during weakening of convergence then in healthy children, the latent periods of the pupillary near reflex and the papillary widening during convergence weakening were longer than those in healthy persons. The velocity of pupils narrowing during strengthening of convergence and pupils widening in the convergence weakening in children with AE were lower than in the healthy children. Such data proves the presence of ACPS disturbances due to increasing of parasympatic innervation. The authors believe that their methods enable to reveal the latent stage of AE and to create new methods of its medicament treatment.

## **Комбинированная миорелаксация медиальной экстраокулярной мышцы при ранее оперированном сходящемся косоглазии с остаточным углом. (Сочетание хирургической миотомии и открытой локальной денервации ботулиническим токсином типа А)**

**Гаврилюк С. Г.**

*Клиника косметической хирургии «Визит Косметик» (Киев, Украина)*

**Актуальность.** Как показывает практика, хирургическая коррекция косоглазия часто требует дополнительных этапов хирургического вмешательства для достижения оптимального косметического и функционального результата. Процесс рубцевания, фиброобразования и появление послеоперационных мышечных контрактур не всегда возможно спрогнозировать до оперативного вмешательства.

**Цель работы.** Разработка максимально прогнозируемого и эффективного варианта дополнительной хирургической коррекции остаточных малых углов эзотропии. Для коррекции остаточного угла косоглазия использовалась комбинация двух методов: хирургической миотомии и инъекции ботулинического токсина А в гиперактивную экстраокулярную мышцу открытым доступом.

**Материал и методы.** Под наблюдением находились 23 пациента с ранее оперированным сходящимся косоглазием. Возраст пациентов - 23-46 лет. (1 группа) 8 пациентов имели остаточный постоянный угол 12-15°, (2 группа) 5 пациентов имели постоянный угол до 10° с частичным парезом n.abducens, (3 группа) 10 пациентов имели непостоянный угол до 10° по Гиршбергу. При планировании количества и глубины мышечных насечек проводилось исследование на синоптофоре. В зависимости от вида косоглазия проводилась одномоментная миотомия и открытая локальная инъекционная хемоденервация медиальной экстраокулярной мышцы. Доза бо-

---

тулінічного токсина (Botox) підбиралась індивідуально в залежності від угла косоглаздя і проводилась локально під візуальним контролем м'язи. Після операції пацієнтам 1 і 3 груп не назначалися позиційні тренувки, так як внаслідок ін'єкційної денервації автоматично відбувається перерозподіл м'язової активності з медіальної екстраокулярної м'язи на латеральну. Пацієнтам 3 групи в ранньому постопераційному періоді проводилися позиційні тренувки.

**Результати.** Післяопераційний період проходив без ускладнень, тільки в двох випадках в 3 групі спостерігалося незначительне зниження корнеальної чутливості, яке зникло через 3 тижні. Угол по Гіршбергу в 1 і 3 групах на 2 дні після операції становив (3-4°) незначительна транзиторна диплопія спостерігалася у 3 пацієнтів 2 групи. Диплопія пройшла на 4 дні з початком дії ботулінічного токсину. Через два тижні залишковий кут становив (від +3° до -3°). Косметичний ефект був досягнутий у всіх випадках. На протязі 6 місяців положення очних яблук залишалося стабільним. Випадки непередбачуваного фіброзу і м'язових контрактур не спостерігалися. Період спостереження 2 роки.

### **Combined myorelaxation of the medial extraocular muscle for residual angle strabismus (Combination of surgical myotomy and open local denervation with botulinum A toxin)**

*Gavriliuk S. G.*

*“Visit Cosmetic” cosmetic surgery clinic (Kiev, Ukraine)*

Myotomy and open one-stage injection denervation of medial extraocular muscles is an effective and safe treatment for small angle of previously operated strabismus. And it may be considered as a method of choice to achieve a good prognostic aesthetic result.

### **Дворічний досвід використання нічних ортокератологічних лінз в корекції міопії**

*Грицай Т. О., Шкатула Т. Є., Шкатула П. Ю.*

*КЗ СОР Сумська обласна клінічна лікарня; КЗ СОР Сумська обласна дитяча клінічна лікарня; Приватне підприємство «Окулюс» (Суми, Україна)*

**Актуальність.** Одним з найважливіших завдань офтальмологічної науки є попередження сліпоти та слабкозорості серед населення. За останніми статистичними даними, спостерігається стрімке зростання поширеності короткозорості серед людей різного віку. Безумовно, міопія – найпоширеніша очна оптична патологія серед дітей. В Україні кожна третя дитина шкільного віку має ознаки цього стану. В останнє десятиріччя в Україні збільшується інтерес до методики корекції та стабілізації короткозорості методом застосування ортокератологічних контактних лінз. З 2014 року методика використовується фахівцями в медичних установах Сумщини.

**Мета.** Перевірити можливість та ефективність корекції міопії ортокератологічними лінзами, оцінити отриману гостроту зору.

**Матеріал та методи.** Проаналізовано дані за 2 роки нашої роботи. Проведено ретроспективний аналіз амбулаторних карт 191 пацієнта, які користувалися ортокератологічними лінзами під час сну. Всім пацієнтам виконано стандартне офтальмологічне обстеження з визначенням маніфестної гостроти зору, циклоплегічної рефракції до початку курсу рефракційної терапії ортокератологічними лінзами, та отриманої гостроти зору не раніше, ніж через 30 днів від початку користування лінзами.

**Результати.** Отримано результати у 191 пацієнта (374 ока). Із них 183 використовують лінзи на два ока, та 8 – для корекції одного ока. Користувачів чоловічої статі - 70, що склало 36,6% від загальної кількості, жіночої – 121, що склало 63,4%, відповідно. Вік пацієнтів – від 6 до 37 років. Середній вік – 13,84 роки. Середня маніфестна гострота зору склала 0,14 за стандартними таблицями Сивцева. Мінімальна гострота зору склала 0,01; максимальна 0,9. Середня циклоплегічна рефракція склала -3,12 дптр. Мінімальна міопія, що була взята для корекції була -0,25 дптр, максимальна -6,50 дптр. Отримана гострота зору в середньому склала 1,01 (від 0,5 мінімально до 1,5 максимально).

**Висновки.** Застосування ортокератологічних лінз є ефективним методом корекції міопії, як слабкого так середнього ступеня. Може бути використано в окремих випадках при високій міопії. Зорові функції в більшості випадків можуть бути оцінені як високі. Ортокератологія має науково підтверджений позитивний вплив на процеси стримування прогресуючої міопії, включаючи застосування лінз в дитячому віці. Механізм впливу лінз, гістологічні та гістохімічні зміни, що виникають в роговіці, добре вивчені. Можливості ортокератології в уповільненні процесів росту міопії виводять дану методику в останнє десятиріччя на рівень найбільш актуальних тем в офтальмології, та роблять перспективними майбутні дослідження.



---

## Two-year experience of using orthokeratology lense in myopia correction

*Hrytsay T., Shkatula T., Shkatula P.*

*Sumy Regional Clinical Hospital, Sumy Regional Children Clinical Hospital, Private Enterprise "Oculus" (Sumy, Ukraine)*

According to statistics, there is a significant increase in the number of short-sighted people. The aim of our work was to investigate if orthokeratology can be used as an effective method of correcting myopia by analyzing the outpatient's cards during last two years. Under our supervision there were 191 people, aged from 6 to 37 years old. The original vision was an average of 0.14 for the standard table. Average cycloplegic refraction was -3.12 diopters (from -0.25 to -6.50 diopters). The resulting visual acuity was more than 1.0. The results showed that the usage of the orthokeratological lenses enabled to get high vision in case of mild and moderate myopia. This makes this method quite promising and relevant for further research.

## Циклодевіація у хворих на косоокість з А-V-X-синдромами

**Ємченко В. І., Сердюченко В. І.**

*Кременчуцька міська дитяча лікарня; ДУ «Інститут очних хвороб і тканинної терапії ім. В.П.Філатова НАМН України» (Одеса, Кременчук, Україна)*

**Актуальність.** Особливості циклодевіації у хворих на косоокість з А-V-X-синдромами вивчені недостатньо і вимагають ретельних досліджень.

**Мета.** Вивчити клінічні особливості циклодевіації при А-V-X-синдромах.

**Матеріал і методи.** Під спостереженням знаходились 560 хворих з А-V-X синдромами у віці від 2 до 21 років. З них циклодевіацію вдалося виміряти у 314 хворих. Точність вимірювання – 5°. Методи: візо- і рефрактометрія, дослідження кута косоокості у різних напрямках погляду – об'єктивна координатна, циклодевіометрія, офтальмоскопія.

**Результати.** Серед пацієнтів, у яких вдалося виміряти циклодевіацію відсутність останньої (циклодевіація 0) зафіксовано у 114 хворих (36,2%), ексциклодевіація виявлена у 168 хворих (53,3%), інциклодевіація – у 32 хворих (10,5%). Ексциклодевіація 5° зафіксована у 61 хворого; 10° – у 48 хворих; 15° – у 36 хворих; 20° – у 16 хворих; 25° – у 5 хворих; 30° – у 1 хворого. Інциклодевіація 5° зафіксована у 10 хворих; 10° – у 10 хворих; 15° – у 6 хворих; 20° – у 3 хворих; 25° – у 2 хворих; 30° – у 2 хворих.

Серед пацієнтів, у яких вдалося виміряти циклодевіацію, найпоширенішим виявився V-синдром – 259 хворих (82,5%); А-синдром спостерігався у 43 хворих (13,7%), Х-синдром – у 12 (3,8%). При цьому, по підсиндромам хворі розподілялися наступним чином. Серед підсиндромів А-синдрому найпоширенішим виявився «чистий» А-підсиндром: 30 хворих. (9,6 % від загальної кількості хворих та 69,8% від кількості хворих з А-синдромом. λ-підсиндром зустрічається рідше – 10 хворих. (3,2% та 23,3%, відповідно). Найрідше зустрічається П-підсиндром – 3 хворих. (1,0% та 7,0%, відповідно).

Серед підсиндромів V-синдрому найпоширенішим виявився «чистий» V-підсиндром: 209 хворих (66,6% від загальної кількості хворих та 80,7% від кількості хворих з V-синдромом. Y-підсиндром зустрічається рідше – 37 хворих (11,8% та 14,3%, відповідно). Ще рідше зустрічається U-підсиндром – 13 хворих (4,1% та 5,0%, відповідно).

По підсиндромам у хворих з А-синдромом напрямком циклодевіації розподіляється наступним чином. У 10 хворих з λ-підсиндромом інциклодевіація була в 6 чоловік, циклодевіація відсутня в 4. У 30 хворих з А-підсиндромом, відповідно в 24 та 6 чоловік. У 3 хворих з П-підсиндромом, відповідно в 1 та 2 чоловік. В жодного хворого з вказаними підсиндромами не виявлено ексциклодевіацію.

По підсиндромам у хворих з V-синдромом напрямком циклодевіації розподіляється наступним чином. У 37 хворих з Y-підсиндромом ексциклодевіація була в 24 чоловік, циклодевіація відсутня в 13. У 209 хворих з V-підсиндромом, відповідно в 133 та 76 чоловік. У 13 хворих з U-підсиндромом, відповідно в 7 та 6 чоловік. В жодного хворого з вказаними підсиндромами не виявлено інциклодевіацію.

У хворих з Х-синдромом інциклодевіація була в 1 випадку, ексциклодевіація – в 4, циклодевіація відсутня – в 7.

**Висновки.** 1. Серед пацієнтів з А-V-X синдромами, у яких вдалося виміряти циклодевіацію, відсутність останньої (циклодевіація 0) зафіксовано у 114 хворих (36,2 %), ексциклодевіація виявлена у 53,3%, інциклодевіація – у 10,5%. 2. У хворих з підсиндромами А-синдрому у 72,1 % випадків виявлено інциклодевіацію, в решті випадків циклодевіація відсутня. У хворих з підсиндромами V-синдрому у 63,3 % випадків виявлено ексциклодевіацію, в решті випадків циклодевіація відсутня. У хворих з Х-синдромом зустрічається інциклодевіація, ексциклодевіація та відсутність циклодевіації.

---

## Cyclodeviation in patients with strabismus and A-V-X-syndromes

*Yemchenko V. I., Serdiuchenko V. I.*

*Kremenchug City Children Hospital, SI "Filatov Institute of Eye Diseases and Tissue Therapy of the NAMS of Ukraine" (Kremenchuk, Odessa, Ukraine)*

It was established that, from 314 patients with strabismus and A-V-X-syndromes, cyclodeviation was absent in 36.2%, exocyclodeviation and incyclodeviation was noted in 53.3% and in 10.5%, respectively. Incyclodeviation was revealed in 72.1% of patients with A-syndrome; in other cases cyclodeviation was absent. Exocyclodeviation was revealed in 63.3% of patients with V-syndrome; in others cyclodeviation was absent. In patients with X-syndrome, incyclodeviation, exocyclodeviation and no cyclodeviation were noted.

---

## Применение оптической когерентной томографии у пациентов со сходящимся косоглазием

*Иваницкая Е. В.*

*Одесский национальный медицинский университет (Одесса, Украина)*

**Актуальность.** Оптическая когерентная томография (ОКТ) стала надежным методом уточнения характера патологических изменений сетчатки и зрительного нерва у пациентов с различной офтальмопатологией. Высокая точность, объективность и наглядность получаемой информации позволяют уточнить тактику ведения больных, отслеживать динамику процесса. Это способствует повышению эффективности лечения.

**Цель.** Изучить возможность применения спектральной томографии у пациентов с паралитическим сходящимся косоглазием.

**Материал и методы.** Для проведения исследований нами использовался оптический томограф Spectralis (Heidelberg Engineering). Стандартная процедура исследования на этом томографе позволяет получать изображения без медикаментозного мидриаза. Функция автоматического повторного сканирования и функция отслеживания глаза все время обследования приспосабливается к изменению состояния глаза и его движению. Это особенно важно для пациентов со слабым зрением или с плохой фиксацией взгляда.

Стандартная методика ОКТ-исследования не может быть применена у пациентов с выраженным сходящимся косоглазием. В силу конструктивных особенностей прибора положение СД-камеры является строго фиксированным в сагиттальном направлении. Получить на дисплее изображение фовеа и диска зрительного нерва при стандартной методике обследования не представляется возможным. Понимая значимость ожидаемой информации оптической когерентной томографии для выбора адекватной врачебной тактики, нами предложена модификация методики проведения исследования у таких пациентов, которая заключалась в изменении положения фиксации головы и изменении параметров зрительной оси и рефракции на шкалах томографа.

По предложенной методике проведено ОКТ-исследование на 7 глазах у 7 пациентов (6 мужчин и 1 женщина в возрасте 38-78 лет) с моноратеральным сходящимся паралитическим косоглазием. Первичный угол сходящегося косоглазия у 2 двух пациентов составлял 30-45 градусов, у 5 пациентов – 45-60 градусов и более. В двух случаях отмечалось монолатеральное сходящееся косоглазие с вертикальным компонентом

**Результаты.** У 3 пациентов при проведении оптической когерентной томографии не было выявлено изменений сетчатки и зрительного нерва. У 4 обследованных наблюдалась частичная атрофия зрительного нерва разной степени выраженности. У 1 больного обнаружены изменения сетчатки после перенесенной ранее окклюзии нижней-темпоральной ветви центральной артерии сетчатки.

**Выводы.** Спектральную ОКТ можно проводить у пациентов с паралитическим сходящимся косоглазием, что позволяет расширить возможности применения ОКТ для выбора оптимальной врачебной тактики у данного контингента.

## Optical Coherence Tomography in Patients with Convergent Strabismus

*Ivanitskaya O.*

*Odessa National Medical University (Odessa, Ukraine)*

Analysis of results of the spectral optical coherence tomography (OCT tomograph Spectralis, Heidelberg Engineering) in 7 patients with paralytic convergent strabismus (strabismus primary angle from 30° to 60°) is presented. The procedure of the study is different from the standard one but allows to get all the necessary data.

---

---

## **Факторные модели аккомодационно-конвергентной системы детей в процессе чтения**

**Кочина М. Л., <sup>1</sup> Яворский А. В., <sup>1</sup> Маслова Н. М.**

*Харьковская медицинская академия последипломного образования, <sup>1</sup>Харьковский национальный медицинский университет (Харьков, Украина)*

**Актуальность.** Одним из основных видов зрительной деятельности детей и подростков (6-17 лет) является чтение. Именно на этот возрастной период приходится обучение в школе, где работа с текстовой информацией является основным способом получения знаний. Во многих случаях качество оформления учебной и художественной литературы не соответствует гигиеническим требованиям, что проявляется заниженным размером шрифта. В этой связи актуальным является исследование влияния текстов с разными параметрами оформления на состояние аккомодационно-конвергентной (АК) системы детей.

**Материал и методы.** В исследованиях по изучению влияния параметров оформления текста на состояние АК системы приняли участие 81 человек (44 мальчика и 37 девочек) младшего (7-10 лет) и среднего (11-12 лет) школьного возраста, имеющие зрительные функции в пределах возрастных норм. Все испытуемые выполняли зрительную задачу, состоящую в отыскании и вычеркивании в текстовом тесте заданной буквы. Тексты были выполнены шрифтом 10 и 7 типографских пунктов. У всех испытуемых до и после зрительного труда определялись положительные резервы аккомодации (Ра) для дали и положение ближайших точек ясного зрения (Бт) и конвергенции (Бтк).

**Результаты.** Для оценки динамики показателей АК системы детей под влиянием текстов с различными параметрами оформления был проведен факторный анализ имеющихся данных. На основании анализа полученной конфигурации связей в выделенных факторах, было установлено, что в младшей и средней возрастных группах АК система окончательно не сформирована, о чем свидетельствует наличие 7 значимых связей между исследованными показателями. В наших предварительных исследованиях было установлено, что при завершении формирования АК системы происходит уменьшение количества значимых связей между показателями до 5 и выделение отдельных механизмов восприятия вдаль и вблизи. При работе с текстами с разными параметрами оформления (7 и 10 типографских пунктов) количество значимых связей в факторах в обеих группах возрастает до 10, что указывает на напряжение исследованной системы даже при работе с текстом с нормальным по размеру шрифтом.

**Выводы.** У детей как 7-10 лет, так и 11-12 лет продолжается рост и формирование АК системы, о чем свидетельствует неоптимальная конфигурация связей между исследованными показателями. Чтение текстов с разными параметрами оформления привели в обеих группах к росту количества значимых связей, что свидетельствует о напряжении АК системы.

## **The factorial models of accommodation convergent system of children during the reading**

**Kochina M. L., Yavorsky A. V., Maslova N. M.**

*Kharkiv Medical Academy of Post-graduate Education Kharkiv National Medical University (Kharkov, Ukraine)*

The results of children accommodation convergent (AC) system's functional indexes during the reading of texts with different parameters of design are presented in the paper. It is determined that the AC system, which provides reading, has not been formed yet in 7-12 year-old children.

---

## **Классификация поражений глазодвигательных мышц у больных с горизонтальным косоглазием**

**Кочина М. Л., Ковтун Н. М.**

*Харьковская медицинская академия последипломного образования (Харьков, Украина)*

**Актуальность.** Косоглазие - достаточно распространенное заболевание детского возраста. В мире насчитывается 182,9 миллиона детей в возрасте до 14 лет с косоглазием, в Европе - 7,58 млн., в странах СНГ - 4,97 млн. Ежегодно в Украине специалисты выявляют косоглазие в среднем у 50 тысяч детей, в детской популяции страны насчитывается от 3 до 7% больных косоглазием.

Во многих случаях причиной косоглазия являются структурно-функциональные нарушения глазодвигательных мышц (ГДМ). Оценка состояния ГДМ при косоглазии представляет достаточно сложную задачу, поскольку большинство существующих методов являются субъективными и требуют контакта врача с пациентом, что затрудняет проведение исследований у маленьких детей или лиц со сниженным интеллектом. Перспективным в этом плане является поляризационно-оптический метод, позволяющий по форме интерференционных картин (ИФК) судить о патологии ГДМ.

---

**Матеріал і методи.** Для розробки методу класифікації поразень ГДМ при горизонтальному косоглазії були використані параметри ІФК 150 глаз больних. Для класифікації були використані отрезки діагоналей інтерференційного ромба і углы между ними. Для побудови моделі класифікації була применялась нечеткая логика.

**Результати.** В результаті проведення нечіткої кластеризації 150 інтерференційних картин глаз больних горизонтальним косоглазием показано, що відхилення глаз по горизонталі в 56% випадків обумовлені зміщенням місця прикріплення верхньої прямої м'язи від лінії діяння, із них в 36% випадків спостерігається також дисбаланс діяння горизонтальних м'язів. При нормальному прикріпленні верхньої прямої м'язи дисбаланс діяння горизонтальних м'язів спостерігається в 67% випадків.

Для класифікації параметрів інтерференційних картин глаз у больних горизонтальним косоглазием цілесобразно використовувати двохступінчатий алгоритм. На першій ступені розділення на кластери проводиться по углам между отрезками діагоналей інтерференційного ромба, на другій – з використанням значень довжин отрезків горизонтальної діагоналі.

**Висновки.** Для виявлення причин відхилення глаз в горизонтальному напрямленні при косоглазії з використанням інтерференційних картин найбільш інформативними являються углы между діагоналями інтерференційного ромба і довжини отрезків горизонтальної діагоналі.

## **Classification of oculomotor muscle disorders in patients with horizontal strabismus**

*Kochina M. L., Kovtyn N. M.*

*Kharkiv Medical Academy of Post-graduate Education (Kharkov, Ukraine)*

The results of fuzzy logic classification of eye interference pictures of patients with horizontal strabismus are presented. It has been found that angles between diagonals of interference rhombus and length of horizontal diagonal segments are most informative for the exact division of eye interference pictures into classes.

## **Кирилична модифікація таблиці LogMar для відстані 5 метрів**

*Новицький І. Я., Новицька С. І., Дерев'ягін Д. О., Андріюк Я. В.*

*Медичний центр «Окулюс» (Львів, Україна)*

**Актуальність.** Найбільш поширеною системою визначення гостроти зору є десяткова, розроблена Германом Снелленом у 1862 році. На даний момент існує ряд модифікацій цієї системи, зокрема таблиця Головіна-Сівцева, з використанням кирилических (російських) букв. Незважаючи на широке використання системи Снеллена, вона має ряд недоліків.

У 1976 р. Bailey I.L. і Lovie J.E. розробили принципово нову систему визначення гостроти зору, яка базується на геометричній прогресії величин знаків (LogMAR). В результаті цього подвоєння величини знаків відбувається в кожній четвертій лінійці, що дає можливість точніше визначити гостроту зору. Збільшення величини букв в рядках є рівномірним і складає 0,1 log.

В Україні перешкодою для використання системи LogMAR є не тільки те, що в ній використовуються латинські букви, але й те, що таблиця, яка використовується в системі LogMAR, розрахована на відстань 4 метри, в той час як стандартом визначення гостроти зору в Україні є відстань 5 метрів.

**Мета.** Розробити кирилическу таблицю для перевірки гостроти зору LogMAR для відстані 5 метрів і вивчити її достовірність і надійність.

**Матеріал і методи.** Для кирилическої таблиці LogMAR обрано 14 букв, які є приблизно рівнозначними по складності для розпізнавання.

Величину букви для відстані 5 м розраховували за формулою  $L$  (висота букви) =  $\text{tg}(5/60) \times 5000 \text{ мм} = 0,001454 \times 5000 \text{ мм} = 7,27 \text{ мм}$ . Тобто величина букви для гостроти зору 0 за системою LogMAR або 1,0 за системою Снеллена становить 7,27 мм, а її деталей – 1,45 мм. Збільшення розмірів оптичних у рядках відбувається в геометричній прогресії з кроком в 0,1 log, що становить 1,26.

Достовірність визначення гостроти зору з допомогою модифікованої таблиці у порівнянні з оригінальною перевірено на 40 добровольцях з різною гостротою зору в зв'язку з аметропією, які знали і латинський, і кирилический алфавіт.

**Результати.** Згідно проведених розрахунків розроблено таблицю, в якій розмір букв в першому рядку становить 73,32 мм (Vis 1,0 за LogMAR або 0,1 за Снелленом), в другому рядку – 58,19 мм (Vis 0,9 за LogMAR або 0,125 за Снелленом), в третьому – 46,18 мм (Vis 0,8 за LogMAR або 0,16 за Снелленом), в четвертому – 36,65 мм (Vis 0,7 за LogMAR або 0,2 за Снелленом), в п'ятому – 29,09 мм (Vis 0,6 за LogMAR або 0,25 за Снелленом), в 6 – 23,09 мм (Vis 0,5 за LogMAR або 0,32 за Снелленом), в 7 – 18,32 мм (Vis 0,4 за LogMAR або 0,4 за Снелленом), в 8 – 14,54 мм (Vis 0,3 за LogMAR або 0,5 за Снелленом), в 9 – 11,54 мм (Vis 0,2 за LogMAR або 0,63 за Снелленом), в 10 – 9,16 мм (Vis 0,1 за LogMAR або 0,8 за Снелленом), в 11 – 7,27 мм (Vis 0 за LogMAR або 1,0 за Снелленом), в 12 – 5,77 мм (Vis -0,1 за LogMAR або 1,25 за Снелленом), в 13 – 4,58 мм (Vis -0,2 за LogMAR або 1,6 за Снелленом), в 14 – 3,63 мм (Vis -0,3 за LogMAR або 2,0 за Снелленом).

---

Оскільки при такій величині знаків модифікована для 5 метрів таблиця LogMAR не вміщується в апарат Рота, ми модифікували цю таблицю наступним чином: в кожному рядку знаходиться 4 букви. При цьому значення однієї букви буде становити  $0,1:4 = 0,025$  LogMAR (в оригінальній таблиці –  $0,1:5 = 0,02$  LogMAR). Таблиця двостороння: на одній стороні розміщено 4 перші рядки, на другій стороні – наступних 10 рядків.

Дослідження достовірності перевірки гостроти зору показало, що різниця середнього значення гостроти зору при перевірці на двох табличках становила  $0,016 \pm 0,06$  ( $M \pm Sd$ ) LogMAR ( $p > 0,05$ ).

**Висновок.** Розроблена модифікована таблиця LogMar для відстані 5 метрів з кириличними буквами є достовірною і може служити першим кроком для перевірки гостроти зору за системою LogMar в Україні.

## Cyrillic modification of LogMar chart for a distance of 5 meters

*Novytskyy I., Novytska S., Derevyagin D., Andriyuk Y.*

*Oculus Medical Center (Lviv, Ukraine)*

A modified Cyrillic LogMar chart for a distance of 5 meters was developed. The chart consists of 14 letters of equal recognition complexity. Dimensions of the letters were determined according to the formula  $L$  (letter height) =  $\text{tg}(5/60) \times 5000 \text{ mm} = 0.001454 \times 5000 \text{ mm} = 7.27 \text{ mm}$ . The size of the letters in the lines increases in a geometric progression with a step of 0.1 log, which is 1.26. There are 4 letters in each line. The table has two sides. There are the first 4 lines on one side and the other 10 on the other. Reliability of visual acuity measurement compared to the original LogMar chart was conducted by 40 volunteers who know both Cyrillic and Latin alphabets. The investigation showed that the difference in visual acuity measurement using two tables was  $0.016 \pm 0.06$  ( $M \pm Sd$ ) LogMAR ( $p > 0.05$ ). Thus, the Cyrillic LogMar chart developed for 5 m distance is true and can be used as the first step for widespread use in Ukraine.

## Динаміка показників контрастної чутливості у дітей зі співдружною косоокістю в процесі лікування призмовими окулярами

*Риков С.О., Мелліна В.Б.*

*Національна медична академія післядипломної освіти імені П.Л. Шупика, Київська міська клінічна офтальмологічна лікарня «Центр мікрохірургії ока» (Київ, Україна)*

**Актуальність.** Призми з давніх часів використовуються для лікуванні косоокості. В Україні з 2009 року розроблена технологія виготовлення сферопрізмичних лінз, що об'єднують характеристики призмичних і сферичних, у тому числі астигматичних лінз.

Методика візоконтрастометрії має більше переваг і значно перевершує традиційну візометрію по визначенню різноманітних зорових порушень. Існує багато тестів для визначення контрастної чутливості, один із таких це низько контрастний Lea-numbers тест.

Відомо, що призми впливають на гостроту зору і бінокулярність за рахунок хроматизму та дифракції білого світла при проходженні через мікропрізмову структуру, а даних про вплив на контрастну чутливість немає, тому в роботі стало актуальним визначити вплив призмичних окулярів на контрастну чутливість ведучого та амбліопічного ока в процесі лікування.

**Мета.** Визначити динаміку впливу призмичних окулярів на контрастну чутливість у дітей з співдружною косоокістю в процесі лікування.

**Матеріал та методи.** В дослідженні прийняли участь 88 дітей з дисбінокулярною амбліопією віком від 4 до 18 років. Співдружна езотропія була визначена у 77 дітей, а співдружна екзотропія - у 11 дітей, з них у 6 (6,8%) була частково акомодатійна косоокість а у решти – неакомодатійна. Кут девіації, за даними Гіршберга, складав від 5 до 20 град.(10 – 40 призмових діоптрій). Гіперметропія слабого ступеня була визначена на 109 очах (61,9%), середнього ступеня - на 44 очах (25,0%) та високого ступеня – на 13 (7,4%) очах. Міопію слабого ступеня мали – 9 очей (5,1%) та середній ступінь спостерігався на 1 оці (0,6%). Гіперметропічний астигматизм мали 62 ока (35,2%) а міопічний астигматизм визначено на 7 очах (4,0%). Дітей було розподілено на три групи відповідно до ступеню амбліопії: слабкий, середній та високий. В кожній групі, в середньому, по 30 дітей. Контрастну чутливість вимірювали за допомогою низькоконтрастного Lea-numbers тесту виробництва США з модифікованою мікропрізмовою Френеля у поєднанні з коригуючою аметропію лінзою на відстані 3 метрів.

**Результати.** До лікування контрастна чутливість ведучого ока з корекцією аметропії, в середньому, становила 73.4 відносних одиниць (в.о) (91,8%), а на амбліопічному оці 29,9 в.о.(37,4%). З призначенням максимальної сили призми на ведуче око, показник знизився на 39,7% а на амбліопічному - лише на 0,85%. Тобто в мікропрізмових окулярах різниця по контрастній чутливості між ведучим та амбліопічним оком стала мінімальною. До призначення окулярів вона становила 35,9% а в окулярах - 2,7%.

За 6 місяців лікування контрастна чутливість, з корекцією аметропії, на амбліопічному оці в середньому збільшилась на 34,6%. В групі з слабким ступенем збільшення відбулось на 22,0%, в групі з середнім ступенем - на 54,2% та в групі з високим ступенем - на 29,6%.

---

В процесі лікування на ведучому оці, де була призначена максимальна мікропризма, з ефектом піналізації, також спостерігалась тенденція збільшення контрастної чутливості. В середньому контрастна чутливість, за 6 місяців, збільшилась на 13,0%, тобто мікропризма при тривалому носінні, за рахунок адаптації, не лише не знизила показник контрастної чутливості, а навпаки, його підвищила.

**Висновки.** 1. Модифіковані призми Френеля мають вплив на контрастну чутливість, знижуючи її. 2. В процесі лікування призмовими окулярами у дітей підвищилась контрастна чутливість як амбліопічного так і ведучого ока. 3. При досягненні максимальної збалансованості контрастної чутливості між ведучим та амбліопічним оком, за допомогою розподілу сили призм між очима за принципом рівності, лікування даними окулярами не викликає дискомфорту.

## **Dynamics of indicators of contrast sensitivity in children with concomitant strabismus in the treatment of prismatic glasses**

*Rykov S.O., Mellina V.B.*

*Shupyk National Medical Academy of Postgraduate Education, Microsurgery Eye Center (Kyiv, Ukraine)*

Prisms are used in ophthalmology for the treatment of disinocular amblyopia. In 2009, in Ukraine, combined action glasses were designed; the glasses combine a modified Fresnel prism with spherical and astigmatic lenses. It is known that the prism affects visual acuity and binocularity but there are no data about the impact on the contrast, so the aim of the work was to determine the effect of these prismatic glasses, used by children with concomitant strabismus, on the contrast of the leading and amblyopic eye. The study involved 88 children with strabismic amblyopia at age from 4 to 18 years. Contrast sensitivity was measured using Lea-numbers test. For 6 months, average rate contrast sensitivity of the amblyopic eye and of the leading eye has increased by 34.6% and by 13.0%, respectively. Therefore, prismatic glasses do not have a negative effect on the contrast but increases it during the treatment.

## **Исследование состояния бинокулярных функций при миопии у детей школьного возраста**

*Рыков С. А., Алеева Н. Н.*

*Национальная медицинская академия последипломного образования им. П.Л. Шупика, Киевская городская клиническая офтальмологическая больница, «Центр микрохирургии глаза» (Киев, Украина)*

**Актуальность.** Бинокулярное зрение является психофизиологической функцией и включает два компонента: сенсорный и моторный. Состояние сенсорного компонента определяет качество усвоения зрительной информации, а моторного – степень устойчивости к зрительному утомлению. Нарушения могут иметь место в любом из этих звеньев.

К наиболее частым причинам нарушений бинокулярного взаимодействия объединения монокулярных функциональных систем в процессе зрительной работы относятся аномалии рефракции.

Клиническим проявлением их являются астигматизм (зрительное утомление), приводящие к понижению зрительной работоспособности.

**Цель.** Исследовать состояние бинокулярных функций при миопии у детей школьного возраста, которые альтернативно используют как очковую так и контактную коррекцию МКЛ (мягкими контактными линзами).

**Материалы и методы исследования.** Обследованы 120 пациентов, дети школьного возраста от 6 до 17 лет (67 девочек и 53 мальчика): с миопией слабой степени – 48 человек (57,6%); с миопией средней степени – 56 человек (67,2%); с миопией высокой степени – 16 человек (19,2%). Из них 44,4% детей со сложным миопическим астигматизмом.

Все дети пользовались очковой коррекцией и контактной коррекцией МКЛ. В активную часть дня пользовались контактными линзами, а после снятия линз пользовались очками. В контактной коррекции были использованы линзы плановой ежемесячной замены (силикон-гидрогелевые), для коррекции астигматизма (торические силикон-гидрогелевые МКЛ), а также однодневные линзы. Все дети не менее года используют данную коррекцию, переносят хорошо.

**Результаты.** Результаты исследования показали, что при миопии нарушение бификсации в зоне дальнего видения является одним из ранних симптомов. Среднее значение фории при слабой степени миопии соответствовало 3,1±1,2 диоптрий (дптр.); при средней степени - 5,1±2,2 дптр.; при высокой степени - 6,1±1,8 дптр.

Очевидно, что прогрессирование от слабой степени миопии к средней сопровождается увеличением фории на 2,6 дптр., в то время как при переходе от средней степени к высокой величина фории практически не меняется. Состояние фории оставалось практически идентичным как при очковой коррекции, так и при коррекции МКЛ.

Характер зрения при миопии имеет значительные различия: - при изометропической миопии слабой и средней степени в 90,1% зрение было бинокулярным и в 0,9% - одновременным; - при изометропической миопии высокой степени в 62% - одновременное и в 38% - бинокулярное; - при анизометропической миопии в очках в

---

40,2% зрение бинокулярное; 30,9% - одновременное; 28,9% - монокулярное, - при анизометропической миопии в контактных линзах – 67,4% - бинокулярное зрение; 23,3% - одновременное; 9,3% - моно.

**Выводы.** Исследование состояния бинокулярных функций у детей школьного возраста с разной степенью миопии не менялось в зависимости от того, каким видом коррекции пользовались дети. Состояние бинокулярного зрения пациентов с анизометропией в МКЛ имело более высокое значение бинокулярного и одновременного зрения, чем в случае очковой коррекции.

### **Investigation of the state of binocular functions in myopia in schoolchildren**

*Rykov S. A., Aleeva N. N.*

*Shupyk National Medical Academy of Postgraduate Education, Kyiv City Clinical Ophthalmologic Hospital "Microsurgery Center for the eyes" (Kiev, Ukraine)*

Binocular vision is a psycho-physiological function that includes two components: sensory and motor ones. Disturbances may occur in any of them. Their clinical manifestation is asthenopia (eye fatigue). A survey was conducted in 120 children aged 6 to 17 years, including 67 girls and 53 boys with varying degrees of myopia (mild, moderate, high). All children used glasses and contact correction throughout the study. The results showed that bifixation disorder in the far vision zone is one of the early symptoms for myopia. The average value of phoria corresponded to  $3.1 \pm 1.2$  D in mild myopia;  $5.1 \pm 2.2$  D in moderate myopia;  $6.1 \pm 1.8$  D in high myopia. During the survey, the state of schoolchildren binocular vision with varying degrees of myopia did not change depending on what kind of correction was used.

### **К вопросу о циклофузии**

**Сердюченко В. И., Дегтярева Н. М., Грушко Ю. В.**

*ГУ «Институт глазных болезней и тканевой терапии им. В.П.Филатова НАМН Украины» (Одесса, Украина)*

**Актуальность.** Фузионные резервы играют большую роль в формировании полноценного бинокулярного и глубинного зрения. Фузионная вергенция представляет собой движения глаз, направленные на преодоление диспаратности ретинальных изображений. Различают горизонтальные, вертикальные и цикловергентные фузионные резервы. Наиболее изученными являются горизонтальные (конвергентные, дивергентные) и вертикальные фузионные резервы; данные об их величинах у многих авторов практически совпадают. Менее изучены цикловергентные фузионные резервы. Их можно измерить с помощью синоптофора, вращая один из парных тест-объектов по часовой стрелке или против нее. Испытуемый должен как можно дольше удерживать 2 объекта слитыми, несмотря на «косое» смещение одного из них. Данные о величине циклофузии противоречивы: от 2-3 град (Д.Кански, 2009) до 33,9 град (Ellerbrock, 1954). К сожалению, практически врачи крайне редко проверяют у пациентов с косоглазием вращательный компонент.

**Цель работы:** изучить величину циклофузионных резервов (эксциклофузию и инциклофузию) у детей с правильным положением глаз и у детей с косоглазием.

**Материал и методы.** Обследован 22 ребенка (44 глаза) в возрасте от 5 до 17 лет. 1 группа – 7 здоровых детей с бинокулярным зрением, остротой зрения и рефракцией в пределах возрастных норм. 2 группа – 9 детей с миопией слабой степени, бинокулярным зрением и нормальной остротой зрения с коррекцией. 3 группа – 6 детей с косоглазием (3 – с периодическим сходящимся и 3 – с периодическим расходящимся), остротой зрения от 0,6 до 1,0, с гиперметропией слабой степени. либо астигматизмом не более 2,0 дптр. Исследование проводилось на синоптофоре с использованием тест-объектов для слияния. Для каждого глаза проверялись как эксциклофузия, так и инциклофузия.

**Результаты.** При исследовании 14 глаз здоровых детей (1 группа) установлено, что показатели эксциклофузии были в пределах от 2 до 14 град (в среднем 8,1 град,  $\sigma = 3,4$ ), показатели инциклофузии – в пределах от 2 до 10 град (в среднем 5,1 град,  $\sigma = 3,1$ ). При исследовании 18 глаз детей с миопией слабой степени (2 группа) показано, что эксциклофузия находилась в пределах от 8 до 20 град (в среднем 12,4 град,  $\sigma = 4,2$ ), инциклофузия – от 2 до 20 град (в среднем 6,3,  $\sigma = 3,8$ ). Обследование 3 детей с периодическим сходящимся косоглазием (6 глаз) выявило следующие значения данных показателей: эксциклофузия – 2, 2, 4, 5, 5, 10 град, инциклофузия – 3, 3, 3, 4, 4, 5 град. У 3 детей с периодическим расходящимся косоглазием установлены следующие значения данных показателей: эксциклофузия – 3, 4, 4, 5, 6, 7 град, инциклофузия – 1, 3, 3, 4, 4, 5 град. Из представленных данных видно, что при косоглазии получены более низкие значения циклофузионных резервов, чем у здоровых лиц и у лиц с миопией слабой степени при наличии у них бинокулярного зрения. Следует заметить, что исследование циклофузии у лиц с косоглазием возможно только в случае наличия предварительно определенного на синоптофоре слияния предъявляемых глазам двух объектов; при наличии же функциональной скотомы исследование провести нельзя, поскольку пациент не видит второй объект.

**Вывод.** Полученные данные свидетельствуют о необходимости назначения соответствующих лечебных мероприятий по развитию циклофузионных резервов у детей с косоглазием.

---

## To question about cyclofusion

*Serdiuchenko V., Degtiareva N., Hrushko Yu.*

*SI»Filatov Institute of Eye Diseases and Tissue Therapy of the NAMS of Ukraine» (Odessa, Ukraine)*

The state of cyclofusion was studied in 22 children 5-17 y/o. In 7 healthy children with normal visual acuity on 14 eyes, exscyclofusion was from 2 to 14° (in average 8.1°,  $\sigma=3.4$ ), incyclofusion – from 2 to 10° (in average 5.1°,  $\sigma=3.1$ ). In 18 children with myopia of low degree, exscyclofusion was noted from 8 to 20° (on average 12.4°,  $\sigma=4.2$ ), incyclofusion – from 2 до 20° (on average 6.3°,  $\sigma=3.8$ ). In 3 children with periodic convergent strabismus and in 3 children with periodic divergent strabismus, more low values of cyclofusion were revealed mainly from 2 to 5°. The conducted investigation affirms the necessity to train cyclofusional reserves in strabismus.

---

## Дослідження мінімальної експозиції розпізнавання тест-об'єктів для оцінки зорового стомлення у школярів

**Сердюченко В. І., Желізняк М. Б.**

*ДУ «Інститут очних хвороб і тканинної терапії ім. В.П.Філатова НАМН України»  
(Одеса, Україна)*

**Актуальність.** Значне навантаження на орган зору школярів часто приводить до зорового стомлення. Серед його причин відмічають недоліки режиму дня, гіподинамію, неправильну організацію робочого місця, а також тотальну комп'ютеризацію навчання в школі, вдома, різноманітні відеоігри. Існують різні методи оцінки зорового стомлення, але не всі методи зрозумілі дітям, а в ряді випадків потребують певного часу для їх здійснення. Актуальною є розробка таких методик оцінки впливу зорового навантаження на орган зору, які виконувались би дуже швидко і були б зрозумілими для дітей.

**Мета роботи:** оцінити можливість використання методики дослідження мінімальної експозиції розпізнавання тест-об'єктів (МЕРТ) для оцінки впливу дозованого зорового навантаження на стан органа зору дітей шкільного віку при дозованому інтенсивному зоровому навантаженні

**Матеріал і методи.** Дослідження МЕРТ проводилось в учнів спеціалізованої школи з поглибленим вивченням іноземних мов, зранку, на першому уроці інформатики. Для дослідження відібрано 57 здорових дітей у віці від 10 до 13 років без патології органа зору, з гостротою зору і рефракцією в межах вікових норм. У ході дослідження використовувалось стандартне зорове навантаження, що полягало у наборі тексту (шрифт Times New Roman 12 кегль) за монітором комп'ютера впродовж 30 хвилин. МЕРТ визначалась за допомогою спеціального електронного пристрою, який дозволяє пред'являти дитині тест-об'єкт (кільце Ландольта з одним із 8 напрямків розрізу) на тисячні долі секунди з кроком в одну 1 мілісекунду (мс). Для дослідження використовувались тест-об'єкти білого, червоного та зеленого кольорів. Вимірювання МЕРТ проводилось до і після вказаного дозованого зорового навантаження, в фотопічних умовах. В ході дослідження МЕРТ було встановлено, що діти добре розуміли поставлене перед ними завдання, яке вони виконували за 5-8 хвилин. Аналіз динаміки МЕРТ до і після зорового навантаження проводився з використанням рангового критерія Уїлкоксона, а також критерія знаків.

**Результати.** Дослідження виявило статистично достовірні зміни показника МЕРТ за ранговим критерієм Уїлкоксона в бік його збільшення: при порівнянні МЕРТ до і після дозованого зорового навантаження р дорівнювало 0,000027, 0,000040 і 0,000040, відповідно, при бінокулярному пред'явленні тест-об'єкта білого, червоного і зеленого кольорів.

Встановлено також, що під впливом зорового навантаження МЕРТ збільшилась у 23 дітей (40,35%) при пред'явленні білого тест-об'єкта та у 22 дітей (38,6%) - при пред'явленні червоного та зеленого тест-об'єктів. Виявлені зміни були статистично значущими: р дорівнювало 0,000004, 0,000008, 0,000008, відповідно, при пред'явленні тест-об'єктів білого, червоного та зеленого кольорів.

Характерно, що всі діти, у яких під впливом зорового навантаження МЕРТ збільшилась з 1 мс до 3-4 мс, пред'являли скарги на зорову втому.

**Висновок.** Дослідження МЕРТ доцільно використовувати для оцінки впливу дозованого зорового навантаження на стан органа зору дітей.

## Studying threshold exposure for recognition of test objects to assess visual fatigue in schoolchildren

*Serdiuchenko V. I., Zheliznik M. B.*

*Filatov Institute of Eye Diseases and Tissue Therapy, NAMS of Ukraine (Odessa, Ukraine)*

The possibility of assessing the influence of the visual load on the state of the organ of vision of schoolchildren with help of the device for the study of the minimal exposure of test-objects recognition (METOR) was investigated. The device allows to show to child a test-object (Landolt ring) with one of the 8 directions of the gap in the thousandths of a second in step of 1 millisecond (ms). 57 children without pathology of the vision, 10 to 13 y/o, were investigated before and after



the visual load, which consisted in composition of the text (font Times New Roman 12 pt) on computer monitor for 30 minutes. The study revealed a statistically significant increase of METOR. Children with an increase of METOR from 1 ms to 3-4 ms complained of visual fatigue. Thus, the study of this index may be used to assess the effect of the visual load on the state of the vision of children.

## **Фенотипические маркеры синдрома недифференцированной дисплазии соединительной ткани у детей с приобретенной близорукостью**

*Цыбульская Т. Е., Завгородняя Н. Г., Пашкова Е. Е.*

*Запорожский государственный медицинский университет, Клиника современной офтальмологии «ВІЗУС» (Запорожье, Украина)*

**Актуальность.** По эпидемиологическим данным, около 13-53% в популяции детей Украины имеют фенотипические признаки слабости соединительной ткани, относящиеся к проявлениям синдрома недифференцированной дисплазии соединительной ткани (СНДСТ), что является одной из причин возникновения и прогрессирования близорукости.

**Цель.** Оценить фенотипические маркеры недифференцированной дисплазии соединительной ткани у детей с приобретенной близорукостью.

**Материал и методы.** Обследованы 230 детей с миопией слабой и средней степени: 105 детей 7-11 лет (младший школьный возраст), 70 детей 12-15 лет (старший школьный возраст). Фенотипические маркеры СНДСТ выявляли по данным физикального осмотра, анамнестического опроса, заключениям специалистов, данным медицинской документации. Степень тяжести СНДСТ верифицировали по диагностическим критериям Т. Милковска-Димитровой и А. Каркашева. Для оценки относительного риска возникновения миопии средней степени у детей использовался расчет отношения шансов (ОШ) и его 95% доверительный интервал (ДИ). К числу наиболее значимых факторов были отнесены информативные признаки со значением ОШ более 1,0.

**Результаты.** Фенотипические маркеры СНДСТ определялись в возрастной группе 7-11 лет у 65 детей (63,7%). Из них с миопией слабой степени 37 детей (57±6,1%), средней степени 28 детей (43,1±6,1%). В группе 12-15 лет фенотипические маркеры СНДСТ выявлены у 62 детей (48,4%), из которых миопия слабой степени у 28 человек (45,2±6,3%), средней - у 34 (54,8±6,3%). Среди фенотипических проявлений СНДСТ во всех возрастных группах лидирующие позиции занимали изменения опорно-двигательного аппарата: нарушение осанки, сколиоз, плоскостопие, гипермобильность суставов. При этом плоскостопие в 1,7 раза чаще встречалось у пациентов 7-11 лет, чем у детей старшего возраста ( $p<0,05$ ), а нарушения осанки и сколиоз в 1,5 раза чаще у детей 12-15 лет. Также для детей 7-11 лет в 4,8 и в 2,0 раза чаще регистрировались выраженная венозная сеть и гиперэластичность кожи, чем в группе детей 12-15 лет ( $p<0,05$ ). Среди висцеральных проявлений СНДСТ в группе детей 7-11 лет в 3,0 раза чаще выявлялись аномалии развития желчного пузыря в виде перегибов и перетяжек: 20,6±4,0% против 7,0±2,2% в старшей группе ( $p<0,05$ ). А в группе детей 12-15 лет достоверно чаще встречались пролапсы клапанов и малые аномалии сердца - 66,7±6,8% против 42,1±8,0% в группе детей 7-11 лет ( $p<0,05$ ). Расчет отношения шансов прогрессирования миопии показал, что у детей в возрасте 7-11 лет основными факторами риска являлись выраженная венозная сеть на коже (ОШ = 7,8; 95% ДИ = 2,9 -20,7,  $p<0,05$ ), астенический тип телосложения (ОШ = 4,9; 95% ДИ = 2,1-11,8,  $p<0,05$ ), плоскостопие (ОШ = 4,0; 95% ДИ = 1,7-9,5,  $p<0,05$ ), нарушение осанки, сколиоз (ОШ = 3,6; 95% ДИ = 1,5-8,6,  $p<0,05$ ), нарушение прикуса, аномалии зубов, множественный кариес (ОШ = 3,2; 95% ДИ = 1,3-7,8,  $p<0,05$ ). В то же время у детей 12-15 лет наибольшую информативность имели наличие у ребенка средней или тяжелой степени соединительнотканной дисплазии (ОШ = 7,9; 95% ДИ = 3,2-19,3,  $p<0,05$ ), астенический тип телосложения (ОШ = 7,1; 95% ДИ = 3,2-15,7), пролапсы клапанов и другие малые аномалии сердца (ОШ = 6,9; 95% ДИ = 3,1-15,3,  $p<0,05$ ), гипермобильность суставов (ОШ = 6,1; 95% ДИ = 2,7-13,6,  $p<0,05$ ), нарушение осанки, сколиоз (ОШ = 5,6; 95% ДИ = 2,5-12,4,  $p<0,05$ ) и гиперэластичность кожи (ОШ = 5,3; 95% ДИ = 2,3-12,5,  $p<0,05$ ).

**Выводы.** Значительный процент детей в анализируемой нами популяции, имеющих фенотипические проявления СНДСТ (55,2±3,3%), разнообразие выявленных нами маркеров СНДСТ у детей с приобретенной миопией показывает необходимость обязательного их исследования, начиная с момента первого обращения и формирования группы риска по развитию миопии средней степени.

## **Phenotypic markers of undifferentiated connective-tissue dysplasia in children with acquired myopia**

*Tsybul'skaya T. E., Zavgorodnyaya N. G., Pashkova E. E.*

*Zaporozhye State Medical University, Vizus Modern Ophthalmology Clinic (Zaporozhye, Ukraine)*

Phenotypic markers of undifferentiated connective-tissue dysplasia in children with myopia were revealed in 55.2±3.3% of cases. The main factors of risk of myopia progression in children aged 7-11 years are the expressed venous network on the skin (OR = 7.8; 95% CI = 2.9 -20.7,  $p<0.05$ ), the asthenic body type (OR = 4.9; 95% CI = 2.1-11.8,  $p<0.05$ ), platypodia (OR = 4.0; 95% CI = 1.7-9.5,  $p<0.05$ ), malocclusion, abnormal teeth, multiple caries (OR = 3.2; 95% CI

---

= 1.3-7.8,  $p < 0.05$ ). In children of 12-15 years main risk factors of progression of myopia are moderate or severe connective tissue dysplasia (OR = 7.9; 95% CI = 3.2-19.3,  $p < 0.05$ ), the asthenic body type (OR = 7.1; 95% CI = 3.2-15.7), valve prolapses and other small cardiac anomalies (OR = 6.9; 95% CI = 3.1-15.3,  $p < 0.05$ ), joint hypermobility (OR = 6.1; 95% CI = 2.7-13.6,  $p < 0.05$ ), a violation of posture, scoliosis (OR = 5.6; 95% CI = 2.5-12.4,  $p < 0.05$ ) and increased skin elasticity (OR = 5.3; 95% CI = 2.3-12.5,  $p < 0.05$ ).

---

---

---

# 10

## Різне

---

## Miscellaneous

---

## Вивчення офтальмопатології у пацієнтів Львова та львівської області з системними захворюваннями

**Абашина Н. Н.**

*Львівський національний медичний університет імені Данила Галицького  
(Львів, Україна)*

**Актуальність.** Спостерігається тенденція зростання пацієнтів на системні захворювання (СЗ), в тому числі зі скаргами з боку органа зору. Зміни зовнішньої поверхні ока, зокрема синдрому сухого ока (ССО), пов'язують з професійними факторами шкідливості, прийомом деяких препаратів, ендокринними, очними захворюваннями. При СЗ виникають ураження органу зору, в більшості - переднього відділу. При цьому ССО часто «маскується» під хронічні захворювання: блефарит, кон'юнктивіт та інші.

**Мета дослідження.** Вивчити офтальмопатологію у хворих на системні захворювання у місті Львові та в Львівській області.

**Матеріал і методи.** Під нашим спостереженням знаходилися 135 пацієнтів із СЗ в віці від 21 до 73 років (жінок 89 і чоловіків 46), які були скеровані з очними скаргами на кафедру офтальмології ЛНМУ. Хворим проведені: візометрія, тонометрія, біомікроскопія, офтальмоскопія, тест Ширмера, (при необхідності - проба з флюоресцеїном та час руйнування слізної плівки), імунологічні дослідження (кількісне визначення С-реактивного протеїну та аутоімунний профіль). Пацієнти були опитані (з добровільної згоди) за розробленою нами анкетною. Дані оброблені статистично.

**Результати.** В результаті виявлено, що тривалість СЗ у 37% осіб була більше 5 років, у 39% - від 1 до 5 років та менше 1 року – у 24%. Офтальмопатологія виявлена на 257 очах, більш виражена у віковій групі від 31 до 50 років. Переважали захворювання переднього відділу ока. Основним був ССО (65% очей), якій викликає ксеротичні зміни рогівки та кон'юнктиви, що сприяло погіршенню якості зору. Діагностовано хронічні захворювання: блефарит, кератокон'юнктивіт, блефарокон'юнктивіт, ячмені та ін. У пацієнтів старше 41 року частіше виявляли катаракту, глаукому, зміни сітківки. На 12% очей спостерігалось поєднання двох і більше очних захворювань.

Виявлена пряма кореляція між перебігом офтальмопатології і СЗ. Однак ми не можемо говорити про кореляцію між СЗ сполучної тканини та ССО, оскільки у третини хворих він пов'язаний з хронічними захворюваннями повік та кон'юнктиви, а в частини - з прийомом фармакопрепаратів при очних захворюваннях або після оперативних втручань.

**Висновки.** Результати дослідження показали високу поширеність офтальмопатології у хворих з СЗ сполучної тканини, особливо переднього відділу ока, та в 65% очей - ССО, що значно погіршувало якість зору та життя.

## Studying ophthalmopathy in systemic disease patients from Lviv and Lviv region

*Abashina N. M.*

*Danylo Halytsky Lviv National Medical University (Lviv, Ukraine)*

Resume. The paper presents the observation of 135 patients from Lviv and Lviv region with systemic diseases (SD), aged 21 to 73 years (89 women, 36 men). Ophthalmopathy was found in 257 eyes, pathology of the anterior part of the eye and dry eye syndrome (DES) prevailed (65%). More pronounced ophthalmologic manifestations were found in a group of patients aged 31-50 y/o. Direct correlation between ophthalmopathy and SD was revealed.

## Динамика изменений сагиттального размера глаза при депривационной миопии у крыс на фоне применения латанопроста

**Бурдейный С. И.**

*Одесский национальный медицинский университет (Одесса, Украина)*

**Актуальность.** В последние десятилетия происходит неуклонный рост количества людей с миопической рефракцией, поэтому проблемы замедления темпов прогрессирования миопии и поиска патогенетически обоснованного метода ее лечения остаются до сих пор актуальными.

**Цель:** изучить влияние латанопроста на изменение сагиттального размера глаза при моделировании депривационной миопии.

**Материал и методы.** Исследования проведены на 68 крысах линии Вистар. У всех животных воспроизвели депривационную модель миопии путем блефарорафии век правого глаза с 14-х по 30-е сутки жизни животного. Животных выводили на 30-е (сразу после завершения моделирования миопии) и 45-е сутки жизни (через 14 суток после завершения моделирования миопии и снятия швов с век) и измеряли сагиттальный размер глаза. Животных разделили на следующие группы: 1-я группа – животные не получали латанопрост; 2-я группа – животным инстиллировали с помощью микропипетки глазные капли 0,005 % латанопроста 1 раз в сутки во время депривации зрения и 2 недели в постдепривационном периоде; 3-я группа – животным закапывали глазные капли

---

0,005 % латанопроста только во время депривации зрения; 4-я группа – животным инстиллировали латанопрост после завершения моделирования депривационной миопии в течение 2-х недель. Контрольную группу составили интактные крысы в возрасте 30 и 45 дней. Для статистической обработки полученных данных использовали t-критерий.

**Результаты.** При моделировании депривационной миопии у крыс сагиттальный размер глаза увеличивается в среднем на 0,77 мм. У интактных животных того же возраста сагиттальный размер глаза увеличивается в среднем на 0,44 мм. При моделировании депривационной миопии и инстилляциях латанопроста сагиттальный размер глаза увеличивается в среднем на 0,69 мм. Таким образом, инстилляции 0,005 % латанопроста во время моделирования депривационной миопии у крыс не оказывают существенного влияния на рост сагиттального размера глаза. Однако, продолжение применения латанопроста после завершения депривации уменьшает темпы роста сагиттального размера глаза. Аналогичный эффект наблюдался у животных, которым инстиллировали латанопрост во время депривации и прекращали его инстилляции после прекращения депривации. В свою очередь, если латанопрост не применяли во время моделирования депривационной миопии в постдепривационном периоде, он был неэффективен.

**Вывод.** Применение латанопроста во время моделирования депривационной миопии уменьшает темпы роста сагиттального размера глаза в постдепривационном периоде.

### **Dynamics changes of eye axial size in rats with form-deprivation myopia during treatment with latanoprost**

*Burdeinyi S. I.*

*Odessa National Medical University (Odessa, Ukraine)*

The research has been carried out on 68 Wistar rats and the effect of latanoprost on the change of eye axial size when modeling deprivation myopia has been studied. The animals were divided into 4 groups accordingly to the objectives of experiment. Instillation of latanoprost during the modeling of deprivation myopia had no significant effect on the growth of eye axial size and the continued use of it after deprivation reduced the growth rate of the animal eyes. In the group of animals, where latanoprost was not used during the modeling of deprivation myopia in the post-deprivation period, it was ineffective.

### **Наращивание ресниц, осложнения, рекомендации офтальмолога**

*Веснина Н. А., Копань Л. В.*

*Городская больница №4 (Кривой Рог, Украина)*

Завораживающий взгляд из-под длинных ресниц – мечта каждой женщины. В последнее время популярна косметическая процедура – наращивание ресниц (НР). Есть противопоказания для НР. Абсолютные: любая аллергия - демодекоз, заболевания глаз (конъюнктивит, блефарит, глаукома). Относительные: ношение контактных линз, сухая и жирная кожа век.

В 2016-2017 гг. нами пролечено 27 женщин после процедуры НР, которая сопровождалась осложнениями. Возраст 19-41 год. В стационаре лечились 14 женщин. Из них: ожог роговицы – 2; язва роговицы – 1; кератит с гипопионом – 1; поверхностный кератит – 10. Амбулаторно лечились 13 женщин. Из них: аллергический кератоконъюнктивит – 8; краевой кератит – 5.

Лечебные мероприятия: 1) удаление нарощенных ресниц; 2) антибактериальное, десенсибилизирующее, дезинтоксикационное, нестероидное противовоспалительное лечение, корнепротекторы. Исход – выздоровление.

**Материал и методы.** Осложнения после НР заставили нас обратить внимание и провести анализ здоровых пациентов, у которых процедура НР выполнена один месяц назад.

Осмотрено 30 женщин, возраст 20-30 лет. Офтальмологическое обследование включало биомикроскопию переднего отдела глаза, определение стабильности слезной плёнки – время разрыва СП (проба Норна); величина суммарной слезопродукции (тест Ширмера I); величина базальной слезопродукции (тест Ширмера II - Джонса). Пробы проводились по стандартным методикам.

**Цель:** определить состояние глазной поверхности у пациентов после процедуры НР.

**Результат исследования.** Проба Ширмера I (мм) - 9-10 мм – 17 женщин; 10-11 мм – 13 женщин. Проба Ширмера II - Джонса (мм) 6-7 мм – 14 женщин; 7-8 мм – 16 женщин. Время разрыва СП (сек) 6-7 сек – 18 женщин. Учитывая показатели проб, можно диагностировать синдром сухого глаза 1-2 степени у всех 30 женщин.

Рекомендации:

1. Обследование офтальмолога перед процедурой НР для исключения синдрома сухого глаза.

2. После процедуры НР:

- ежедневно 2 раза в день проводить гигиену век и ресниц гипоаллергичным, стерильным блефагелем (опорожнение мейбомовых желез, восстановление липидного компонента слезной пленки, очищение кожи век, улучшение кровообращения, что снижает уровень воспалительных и аллергических реакций);

---

- інстиляції слезозамещаючих препаратів 2 рази в день. Препаруємо Теалоз Дуо – унікальну комбінацію гіалуронату натрію та трегалози без консерванта, що сприяє тривалому зволоженню, регенерації, відновленню природного балансу сльози та цілості очної поверхні.

При виникненні скарги після НР необхідно в ранні терміни звернутися до офтальмолога.

### **Eyelash extensions and complications: recommendation of the ophthalmologist**

*Vesnina N. A. Kopan L. V.*

*City hospital №4 (Krivoy Rog, Ukraine)*

There are given the parameters of the samples Norn, Schirmer I test, Schirmer II test Jones, that diagnose dry eye syndrome almost in all women after the procedure of eyelash extension.

---

### **Досвід проведення ендоскопічної дакріоцисторіностомії**

***Завгородня Н. Г., Костровська К. О., Костровський О. М.***

*Запорізький державний медичний університет (Запоріжжя, Україна)*

**Актуальність.** Запалення слізної мішки - дакріоцистит розвивається, як правило, внаслідок непрохідності носослізного каналу. Дана патологія досить поширена серед дорослого населення і займає близько 10% всієї патології слізних органів. Традиційно патологією слізних органів займаються офтальмологи. Однак, з впровадженням ендоскопічної техніки у ринологію стали можливі малоінвазивні втручання в порожнину носа, і хірургія непрохідності носослізного каналу все частіше стає прерогативою ЛОР-лікарів.

**Мета.** Оцінити досвід проведення ендоскопічної дакріоцисторіностомії,

**Матеріал та методи.** У ЛОР-клініці ЗДМУ дакріоцисторіностомія, спільно з офтальмологами, проводиться з 2015 року. На даний момент прооперовано 15 пацієнтів з рубцевою облітерацією носослізного каналу методом ендоскопічної дакріоцисторіностомії. Вік пацієнтів становив від 28 до 57 років. Оперативне втручання проводилось за такою методикою: в проекції слізної мішки (у області *ager nasi*) після викрування клаптя слизової і видалення кістки оголювалася його зовнішня стінка. Далі проводилося зондування слізної мішки через верхню і нижню слізні точки і розтин його в порожнині носа під ендоскопічним контролем. В сформовані шляхи відтоку встановлювався, через обидві слізні точки, силіконовий зонд для лакримальних інтубацій, кінці якого вільно закривалися в порожнині носа. Укладений на місце клапоть слизової тампонувався гемостатичною губкою. У ранньому післяопераційному періоді застосовувалися нестероїдні протизапальні препарати системно, а також інстиляції в кон'юнктивальну порожнину комбінації нестероїдних протизапальних і антибіотиків.

**Результати.** Ареактивний післяопераційний період відзначався у 12 прооперованих (80%). У 3 пацієнтів (20%) відзначалося гнійне виділення з слізної мішки ще 3-5 днів після операції, що потребувало промивання слізних шляхів в подальшому. Дискомфорт в порожнині носа пацієнти відзначали протягом 2-5 днів після оперативного втручання. Так само в цей період, до відходження губки, зберігалася часткова сльозотеча. Далі у всіх пацієнтів відновлювався відтік сльози за встановленими зондами в порожнину носа. Силіконовий зонд прибирали через 3-4 місяці, після закінчення репаративних процесів в зоні хірургічного втручання. Ефект від операції зберігався протягом усього періоду спостереження.

**Висновки.** Таким чином, ендоскопічна дакріоцисторіностомія є малоінвазивним оперативним втручанням, яке може проводитися під місцевою анестезією дозволяє в швидкі терміни відновити відтік слізної рідини в порожнину носа і, тим самим, значно підвищити якість життя пацієнтів з непрохідністю носослізного каналу. Ведення таких пацієнтів спільно з офтальмологами дозволяє оптимально підготувати пацієнта до операції, а також уникнути травмування очних структур.

### **Experience in endoscopic dacryocystorhinostomy**

***Zavgorodnya N. G., Kostrovska K. O., Kostrovsky O. M.***

*Zaporizhzhya State Medical University (Zaporizhzhya, Ukraine)*

The article describes the results of endoscopic dacryocystorhinostomy. The operation in conjunction with ENT doctors can reduce the trauma intervention, reduce the time of treatment and improve the quality of life of patients.

---

---

## **Інформаційне забезпечення та попит на якість впровадження наукової продукції в сфері охорони здоров'я України**

**Закрутко Л. І. <sup>1</sup>, Горбань А. Є. <sup>1</sup>, Мислицький О. В. <sup>1</sup>, Закрутко А. О. <sup>2</sup>, Колган Д. О. <sup>3</sup>**

*Український центр наукової медичної інформації та патентно-ліцензійної роботи МОЗ України<sup>1</sup>,*

*ВДНЗ України «Буковинський державний медичний університет<sup>2</sup>»,*

*Національний медичний університет ім. О. О. Богомольця<sup>3</sup> (Київ, Україна)*

Глобалізація інформаційних процесів у всіх областях знань, зокрема, в медицині призвели до якісно нових проблем в виборі рішень лікарем, організатором охорони здоров'я. Потік медичної інформації з кожним роком зростає, кількість медичних видань не зменшується.

**Метою** дослідження було вивчення попиту щодо забезпечення медичних фахівців знаннями, інструментами та ресурсами для підвищення їх професійної ефективності в діагностичному обстеженні та наданні допомоги пацієнтам.

В межах цього дослідження було проведено анонімне опитування науковців в галузі охорони здоров'я, серед яких середня тривалість наукового стажу складала – 16,7±1,8 років; 11,5% - доктори наук, 80,8% - кандидати наук, 7,7% - без наукового ступеня; фахівці 69,3% третинної та 30,7% вторинної ланок допомоги; медична спеціальність респондентів відповідала хірургічному напрямку.

При експертному опитуванні досліджувалося забезпечення науковими комунікаціями щодо розповсюдження результатів досліджень у професійному соціумі (доповіді на науковому форумі, навчання фахівців новим технологіям профілактики, діагностики, лікування, реабілітації, диспансеризації, публікування в мережі Інтернет, демонстрація на виставкових заходах, тощо) та довіра отриманій інформації.

За результатами опитування «щодо інформації, якій науковці довіряють» було отримано такі результати: галузеві нормативні документи - 42,3%, наукові публікації в фахових виданнях – 42,3%, публікації з статистично доведеною достовірністю – 19,2%, доповіді на наукових форумах – 23,1%, методичні рекомендації -23,1%, клінічні настанови – 7,6%, іноземні публікації – 3,8%.

Важливим питанням є постійне підвищення кваліфікації лікарів. Із опитування щодо підвищення професійної діяльності, перевага надавалася у 61,5% навчання на передатестаційних циклах, курсах, у 53,8% відвідуванні конференцій, 23,1% - самоосвіта.

Результативність впровадження результатів власних досліджень разом з тим залежить від обізнаності та власного ставлення науковця до заключного етапу наукової діяльності. В 26,9% випадків представлення щодо впровадження пов'язане з отриманням актів впровадження, в 23,1% впроваджують результати власних досліджень при лікуванні хворих та через оприлюднення в наукових публікаціях, в 7,6% - виступи на наукових форумах та 3,8% засіданнях асоціації, 15,3% - інформаційні листи.

При дослідженні питання «щодо доступності» отримання інформації про наукову та інноваційну продукцію, призначену для використання у сфері охорони здоров'я України з використанням сучасних інформаційних технологій, 100% опитуваних отримують інформацію без перешкод через мережу Інтернет.

Вивчення питання «щодо пропозицій з ефективного забезпечення інформації про наукову та інноваційну продукцію» в 61,5% респондентів запропонували адресну розсилку через мережу Інтернет, засоби масової інформації в 23,1% та в 15,4% поштовою розсилку.

Опитування «щодо пропозицій з ефективного впровадження результатів власних досліджень» в 73,1% покращення матеріальної бази; 3,8% - проведення зібрання щодо роз'яснювальної, методичної роботи та оголошення 26,9% не мають пропозицій.

Таким чином, виявлені дані опитування надали змогу зрозуміти потребу та прогалину щодо інформування, забезпечення та надання якісного інструменту щодо підвищення якості забезпечення та підвищення фахової майстерності спеціалістів, а як наслідок надання якісної медичної допомоги пацієнтам.

## **Information support and demand for quality of implementation of scientific products in healthcare of Ukraine**

**Zakrutko L.I. <sup>1</sup>, Gorban A.E. <sup>1</sup>, Myslytskyi O.V. <sup>1</sup>, Zakrutko A.O. <sup>2</sup>, Kolgan D.O. <sup>3</sup>**

*Ukrainian Center of Scientific Medical Information and Patent-License Work of Ministry of Health of Ukraine <sup>1</sup>; Bukovinian State Medical University <sup>2</sup>; Bogomolets National Medical University <sup>3</sup> (Kyiv, Ukraine)*

A demand for providing medical specialists with knowledge, tools and resources for improving their professional effectiveness in diagnostics and care delivery to patients has been studied. This has clarified the demand and gap in informing, and made it possible to provide high-quality tools for improving the professionalism of the specialists and, as a result, to improve the quality of care delivery to patients.



---

## Інформаційно-технічна система визначення стану очного дна

*Кресюн Н. В., Годлевський Л. С., Ляшенко А. В., Біднюк К. А., Ненова О. М.*

*Одеський національний медичний університет (Одеса, Україна)*

**Актуальність.** За показниками цифрових знімків очного дна можливо застосування процедур оцінки показників кольору окремих структур, що є інформативним щодо початкових порушень при розвитку діабетичної ретинопатії, а також застосування лікувальних заходів.

**Мета роботи:** дослідити можливість аналізу колірності очного дна у хворих на цукровий діабет другого типу та визначити інформаційні критерії раннього виникнення ретинопатії.

**Матеріал і методи.** В дослідженні застосовували цифрові знімки очного дна, які було отримано за “Volk inView” мобільної системи фотозйомки у пацієнтів, які страждали на цукровий діабет на протязі трьох -п’яти років і у яких не визначалось наявності мікроаневризм. Особливістю застосованої системи є коректна передача кольору об’єкту зйомки. Обробку гами кольорів, яку отримували, здійснювали за допомогою Adobe Photoshop CS6 (student and teacher edition). Результат тестування відображали у форматі RGB шкали кольорів. При цьому більшість червоних кольорів померанчевого та рожевого відтінків не відрізнялись суттєво в окремих зображеннях.

Проведення оцінки колірності здійснювали за допомогою корекції, яка враховувала особливості передання кольору. Тому принципово важливим було використання еталону порівняння в якості якого досліджували можливість застосування кольору окремих структур очного дна, які мали стабільний характер кольору за умови розвитку ретинопатії – кольору венозних та артеріальних судин очного дна, а також зони диска оптичного нерва. Використання подібних структур дозволяло визначити різницю передання кольору у одного й того ж пацієнта і для зазначених структур-стандартів визначали величини R<sub>c</sub>; G<sub>c</sub>; B<sub>c</sub>, які приймали в якості калібровочних сигналів.

Наступним кроком було визначення відповідних показників в зоні макули (R<sub>1</sub>; G<sub>1</sub>; B<sub>1</sub>), після чого розраховували співвідношення для практично здорових:

$$R1 / R_c = R \text{ (norm)}; G1 / G_c \text{ (norm)}; B1 / B_c \text{ (norm)} \text{ (1)};$$

Відповідно, подібні коефіцієнти були сталими для певного типу фотокамери.

Після визначення норми відповідних співвідношень (1), проводили їх визначення у хворих на цукровий діабет:

$$R_{cx} / R_c = R_x; G_{cx} / G_c = G_x; B_{cx} / B_c = B_x \text{ (2)};$$

На останньому етапі порівнювали відповідні співвідношення (1) та (2): показники кольоровості, отримані за допомогою смартфона (R<sub>n</sub>; G<sub>n</sub>; B<sub>n</sub>), множили на величину поправочних коефіцієнтів:

$$R(\text{norm}) / R_x = R_f; G(\text{norm}) / G_x = G_f; B(\text{norm}) / B_x = B_f \text{ (3); (f- final)}.$$

Важливим в процесі діагностики було патофізіологічно обгрунтоване припущення щодо зменшення подібних співвідношень в процесі виникнення та розвитку ретинопатії. Відмінності отриманих величин, які перевищували 20,0% від норми, приймали в якості діагностичних.

**Результати.** Проведені дослідження засвідчили, що чутливість діагностики діабетичної ретинопатії за традиційними методами аналізу цифрових знімків складала від 70,5% до 83,5% (в середньому 73,6%). При проведенні діагностики за запропонованим методом показник чутливості зростав на 17,7% і достовірно перевищував традиційну діагностику (P<0,05).

Показник специфічності діагностики за традиційною методикою складав від 33,2 до 53,4% (в середньому 41,7%), в той час як при застосуванні розробленого методу специфічність складала 68,2% (P<0,05).

**Висновок.** Розроблена інформаційно-технічна система ранньої діагностики діабетичної ретинопатії дозволяє здійснювати ефективну її діагностику, що за показниками чутливості та специфічності достовірно перевищує традиційну діагностику за характеристиками цифрових знімків очного дна.

## Informational - technical system for eye fundus condition assessment

*Kresyun N. V., Godlevsky L. S., Lyashenko A. B., Bidnyuk K. A., Nenova O. N.*

*Odessa National Medical University (Odessa, Ukraine)*

The diagnostics of early forms of diabetes retinopathy was performed via comparison of the macula color with the color characteristics of retinal vessels and optic nerve disk. Such diagnostics was performed in patients who suffered from second type diabetes for three to five years. The data obtained revealed that the sensitivity of diagnostics performed with the system developed was equal to 91.3% and exceeded such one in case of traditional diagnostics by 17.7% (P<0.05). The diagnostics specificity parameter was 68.2% and also exceeded traditional diagnostics by 16.6% (P<0.05). The conclusion was made that the developed system permitted to perform effective diagnostics of the eye fundus condition and it might be recommended in regard of digital images made by mobile photometry facilities.

---

---

## Факторы местной иммунологической реактивности в оценке эффективности лечения пациентов с хроническим дакриоциститом

Лищенко В. Б., Левтюх О. В.

ГУ «Институт глазных болезней и тканевой терапии им. В.П. Филатова НАМН»  
(Одесса, Украина)

**Актуальность.** Местные факторы иммунологической защиты играют существенную патогенетическую роль при развитии дакриоцистита. До последнего времени специфическая протеолитическая активность, а также уровень провоспалительных цитокинов - интерлейкина-1-бета и фактора некроза опухолей - альфа (ФНО -  $\alpha$ ) в тканях, вовлекаемых в формирование дакриоцистита, а также слезной жидкости, не была исследована.

**Цель работы.** Определение активности лизоцима и уровня ФНО- $\alpha$  в тканях, полученных в ходе оперативного вмешательства у пациентов с дакриоциститом.

**Материал и методы.** Под наблюдением находились 55 пациентов с дакриоциститом. Оперативное вмешательство проводилось по стандартной методике. В 1 группе (20 пациентов) в послеоперационном периоде получали традиционное лечение, во 2 группе (22 пациента) традиционное + в/в инфузии пентоксифиллина (ПТФ) и состава «Инфезол 40», и 3-я контрольная группа (13 пациентов), которым осуществляли пластику слезовыводящих путей в связи с черепно-лицевой травмой. Контроль уровня ФНО- $\alpha$  осуществляли твердофазным иммуноферментным методом, активность лизоцима проводили флюорометрически.

**Результаты.** В тканях пациентов (группа контроля) хитиная активность составила  $1,57 \pm 0,07$  усл. ед. акт., в 1-й группе, данный показатель был выше, чем в контроле на 7,0% ( $P < 0,05$ ). Во 2-й группе - данный показатель превышал таковой в контроле на 35,7% и в группе с традиционным лечением - на 26,8% ( $P < 0,05$ ). Уровень ФНО- $\alpha$  в ткани пациентов в 1-й группе в 13,3 раза превышал аналогичный показатель в группе контроля (практически здоровые), в которой он составлял  $1,4 \pm 0,3$  пг/мл ( $P < 0,05$ ). В то же время у пациентов 2-й группы, уровень ФНО- $\alpha$  был выше, чем у пациентов 1-й группы в 5,6 раза ( $P < 0,05$ ) и при этом он был ниже, чем у пациентов с традиционным лечением в 2,4 раза ( $P < 0,05$ ). Показатель хитиновой активности в смывах в 3-й группе составил  $0,52 + 0,02$  у.е. В 1-й группе активность лизоцима была выше, чем в 3-й на 46,1% ( $P < 0,05$ ), при этом до начала лечения составлял  $(0,71 \pm 0,05)$  у.е. ( $P > 0,05$ ). Активность лизоцима у пациентов 2-й группы, была выше чем в 3-й в группе в 1,83 раза ( $P < 0,05$ ). Уровень ФНО- $\alpha$  не определялся в контрольной группе. В 1-й группе пациентов данный показатель составил  $5,7 \pm 0,8$  пг/мл ( $P < 0,05$ ), что не отличалось от показателя до начала лечения ( $5,3 \pm 0,7$  пг/мл) ( $P > 0,05$ ), во 2-й группе уровень ФНО- $\alpha$  составил  $3,0 \pm 0,5$  пг/мл, что было меньше на 47,4% в сравнении с показателем в группе пациентов с традиционным лечением ( $P < 0,05$ ). Таким образом, полученные результаты показали, что активность лизоцима и уровень ФНО- $\alpha$  в существенной степени характеризуют глубину патологических изменений в тканях, а также способность тканевых структур обеспечивать компенсаторные регенеративные изменения. Высокое содержание ФНО- $\alpha$  сопряжено, по-видимому, с риском формирования дегенеративно-некротических изменений и поэтому терапия, направленная на снижение его уровня представляется патогенетически обоснованной.

**Выводы.** 1. При дакриоцистите в тканях отмечается повышение активности лизоцима и уровня провоспалительного цитокина ФНО- $\alpha$ . 2. Терапия с включением ПТФ и смеси аминокислот более эффективно, в сравнении с традиционным лечением, корригирует активность лизоцима и уровень ФНО- $\alpha$ , а также предотвращает формирование рецидива заболевания.

## Improvements in resection of bone in the external dacryocystorhinostomy

Lishchenko V. B., Levtyukh O. V.

SI «Filatov institute of Eye Diseases and Tissue Therapy of the NAMS of Ukraine» (Odessa, Ukraine)

The article deals with improving the method of forming a bone access hole through rational changes that will increase the operating field, improving conditions for surgical manipulation to facilitate connection of the nasal mucosa with mucous lacrimal sac, and as a result, achieving a relatively large diameter of the anastomosis, resulting in reduction the number of relapses.

## Удосконалення методів навчання лікарів-курсантів за темою «Діабетична ретинопатія»

Могілевський С. Ю.<sup>1</sup>, Коробова О. В.<sup>2</sup>, Петренко О. В.<sup>1</sup>, Єрьоменко О. А.<sup>2</sup>

Національна медична академія післядипломної освіти імені П.Л. Шупика<sup>1</sup>, Донецький національний медичний університет<sup>2</sup> (Київ<sup>1</sup>, м. Лиман<sup>2</sup>, Україна)

**Актуальність.** Збереження здоров'я органа зору є надзвичайно актуальним, оскільки офтальмологічна патологія реєструється у кожного третього жителя України (Риков С.О., 2012). Діабетична ретинопатія, ускладнена діабетичною макулопатією та діабетичним макулярним набряком, залишається однією з головних причин

---

слабкості та сліпоти у хворих на цукровий діабет (ЦД). Саме тому, вміння не тільки якісно, а і, насамперед, своєчасно діагностувати цю патологію є важливим для офтальмолога.

Біомікроофтальмоскопія з безконтактними асферичними лінзами – це інформативний та досить швидкий метод огляду очного дна у хворих на ЦД.

**Мета:** удосконалення методів навчання лікарів-курсантів на практичних заняттях за темою «Діабетична ретинопатія».

**Матеріал і методи.** На кафедрах офтальмології зазначених закладів проведено анкетування лікарів-курсантів протягом 2016-2017 року. В анкету були включені наступні питання: «Чи достатньо огляду із непрямим дзеркальним офтальмоскопом для скринінгу діабетичної ретинопатії та діабетичного макулярного набряку?», «Чи користуєтесь Ви кожний раз трьохдзеркальною лінзою при огляді очного дна хворих на ЦД при відсутності протипоказань?», «Чи використовуєте Ви офтальмоскопію з безконтактними асферичними лінзами при огляді очного дна хворих на ЦД?», «Якій методиці огляду очного дна при ЦД Ви віддаєте перевагу?».

**Результати.** При аналізі відповідей склалася така картина: 29% опитуваних вважали, що огляду із непрямим дзеркальним офтальмоскопом для скринінгу діабетичної ретинопатії та діабетичного макулярного набряку достатньо; лише 36% опитуваних використовували лінзу Гольдмана кожний раз при огляді очного дна хворих на ЦД; лише 47% опитуваних використовували офтальмоскопію з безконтактними лінзами. 28% опитуваних віддали перевагу прямому офтальмоскопу, 36% – непрямому офтальмоскопу, і лише 36% віддали перевагу лінзі Гольдмана та біомікроофтальмоскопії з безконтактними лінзами. Ці дані свідчать про те, що в методиках викладання такого розділу, як «Діабетична ретинопатія», є недолік.

При обговоренні результатів анкетування з курсантами та при аналізі сучасної офтальмологічної навчальної літератури виявлено, що методика проведення біомікроофтальмоскопії з безконтактними асферичними лінзами не описана належним чином. На наш погляд, глибоке освоєння цієї методики протягом навчання на кафедрах офтальмології суттєво змінило б якість діагностики діабетичної ретинопатії, діабетичної макулопатії та діабетичного макулярного набряку на етапах не тільки первинної, але й вторинної допомоги. Це надає офтальмологу можливість більше часу приділити детальному огляду структур сітківки за рахунок того, що огляд переднього і заднього відділів ока проводиться на щілинній лампі без переміщень лікаря або пацієнта. Тому потрібно не тільки дати більше часу лікарям-курсантам для самостійного оволодіння біомікроофтальмоскопією, але й контролювати правильність виконання та грамотність інтерпретації змін сітківки у хворих на ЦД.

**Висновки.** Удосконалення методів навчання лікарів-курсантів на практичних заняттях за темою «Діабетична ретинопатія» на етапі післядипломної освіти можливо здійснити шляхом, по-перше, включення чіткого та докладного описання методики проведення біомікроофтальмоскопії з безконтактними асферичними лінзами до методичних розробок заняття; по-друге, шляхом надання більшої кількості учбового часу на самостійне оволодіння цією методикою протягом практичних занять та ретельного контролю за інтерпретацією лікарями-курсантами змін сітківки у хворих на цукровий діабет.

### **Improving the teaching methods of the section «Diabetic retinopathy» for doctors-ophthalmologists**

*Mogilevskiy S. Yu.<sup>1</sup>, Korobova O.V.<sup>2</sup>, Petrenko O.V.<sup>1</sup>, Yeryomenko O.A.<sup>2</sup>*

*Shupyk National Medical Academy of Postgraduate Education<sup>1</sup>, Donetsk National Medical University<sup>2</sup> (Kiev<sup>1</sup>, Lyman<sup>2</sup>, Ukraine)*

Improvement of teaching methods for doctors in “Diabetic retinopathy” section training at the stage of post-graduate education can be realized by including a detailed description of the methodology for biomicroophthalmoscopy with noncontact aspheric lenses in the methodological recommendations to employment, by providing a greater amount of instructional time for independent mastery of this technique for practical training, and careful control of the interpretation by doctors of the retinal changes in patients with diabetes mellitus.

