

УДК 617.52:616.833.17-006-089

А.А. Тимофеев<sup>1</sup>, А.И. Кривошеева<sup>2</sup>, Б. Беридзе<sup>1</sup>

## Нейропатии лицевого нерва, вызванные его растяжением

<sup>1</sup>Институт стоматологии НМАПО им. П.Л. Шупика, г. Киев, Украина

<sup>2</sup>Киевский медицинский университет УАНМ г. Киева, Украина

**Цель:** изучить динамику изменений электрофизиологических показателей лицевого нерва у больных после оперативного вмешательства на околоушной и поднижнечелюстной железах, а также определить возможность применения электростимуляции нерва на аппаратно-программном комплексе «ДИН-1» для лечения нейропатии, вызванной его растяжением.

**Методы.** Проведено обследование 31-го больного после оперативного вмешательства на околоушной и поднижнечелюстной железах.

**Результаты.** На основании проведенных обследований больных после паротидэктомии и экстирпации поднижнечелюстных желез было установлено, что в послеоперационный период у них может наблюдаться нейропатия лицевого нерва, причиной которой является растяжение данного нерва. Клиническое улучшение и ликвидация симптоматики коррелировали с нормализацией электрофизиологических показателей состояния пораженных ветвей лицевого нерва.

**Выводы.** За счет применения аппаратно-программного комплекса «ДИН-1» для диагностики и лечения нейропатии лицевого нерва, вызванной его растяжением, удалось не только выявить и доказать факт существования данного заболевания, но и сократить сроки реабилитации больных в четыре раза.

**Ключевые слова:** лицевой нерв, электрофизиологические показатели, растяжение нерва, околоушная железа, поднижнечелюстная железа, большие слюнные железы.

В последние годы, по данным нашей клиники, увеличилось количество больных с опухолями и опухолеподобными образованиями околоушных слюнных желез [2, 3, 4]. Наиболее частым осложнением после такого сложного оперативного вмешательства, как паротидэктомия, является парез лицевого нерва или его отдельных ветвей.

Нередко опухоли или опухолеподобные образования околоушной железы находятся под ветвями или стволом лицевого нерва. Ветви лицевого нерва, находясь под опухолью, уже находятся в «растянутом состоянии». Для того чтобы отделить лицевой нерв или его ветви от опухоли или опухолеподобного образования, приходится «выделять» ветви нерва, при этом немного растягивая их. Таким способом можно удалить патологический очаг при минимальной травме лицевого нерва (рис. 1). В послеоперационный период у этих больных возникает нейропатия лицевого нерва или его ветвей.

**Цель** исследования – изучить динамику изменений электрофизиологических показателей растянутого лицевого нерва у больных с опухолями и опухолеподобными образованиями околоушных желез и поднижнечелюстных желез после оперативного вмешательства и определить

возможность применения электростимуляции нерва на аппаратно-программном комплексе «ДИН-1» в реабилитационный период для лечения нейропатии.

### Материал и методы обследования

Под нашим наблюдением находился 31 больной в возрасте от 18 до 60-ти лет, которым проводились операции на околоушной железе – паротидэктомии и поднижнечелюстной железе – экстирпация железы. Операции проведены по поводу удаления доброкачественных опухолей и опухолеподобных образований больших слюнных желез. У всех этих обследуемых опухоли или опухолеподобные образования находились под ветвями или стволом лицевого нерва. Поэтому при проведении паротидэктомии приходилось, чтобы не нарушить целостность нерва, растягивать его ветви, отделять и смещать их в сторону от опухолевого образования. При этом сохранялась целостность нервного ствола и, по нашему мнению, операции были выполнены с минимальной травмой лицевого нерва. Но на следующий день после таких операций диагностирован неврит (нейропатия) определенных ветвей лицевого нерва, т. е. у больного имелся парез мимической мускулатуры лица. При оперативных вмешательствах (удалении опухолей) на околоушных железах в патологический процесс (растяжение)

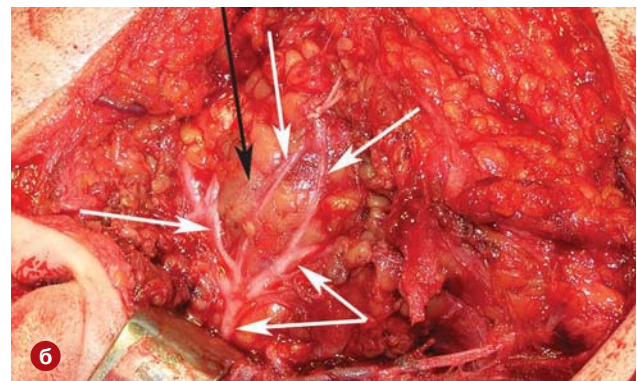
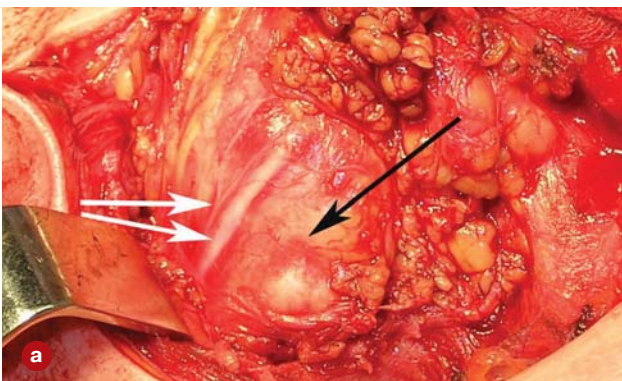


Рис. 1. Внешний вид опухолей (а, б) околоушной железы (обозначена черной стрелкой), находящейся под ветвями лицевого нерва (белые стрелки).

вовлекались любые ветви (в зависимости от локализации патологического очага) лицевого нерва, а при удалении поднижнечелюстных желез – только краевая ветвь данного двигательного нерва.

Глубину пареза мимических мышц определяли по наиболее доступной и универсальной, по нашему мнению, шестибальной системе (шкале) по House W.F. и Brackmann D.E. (1985).

**Шестибальная шкала определения парезов мимических мышц лица по Хаус-Бракманн (1985):**

**Норма (1-я степень)** – симметрия лица соответствует морфофизиологическим особенностям индивидуума. Отсутствуют отклонения функций мимических мышц в покое и при произвольных движениях, патологические непроизвольные движения исключены.

**Легкий парез (2-я степень)** – в покое лицо симметричное. Произвольные движения: кожа лба собирается в складку; умеренное усилие при закрывании глаз; асимметрия рта во время разговора.

**Умеренный парез (3-я степень)** – в покое наблюдается легкая асимметрия лица. Произвольные движения: кожа лба умеренные; глаза полностью закрываются с трудом; при движении угла рта отмечается легкая слабость, движение проводится с усилием.

**Средний парез (4-я степень)** – в покое наблюдается асимметрия лица, а также снижен тонус мышц. Произвольные движения: кожа лба неподвижна; глаза невозможно закрыть полностью; имеется асимметрия при движении угла рта, движение мышц осуществляется с трудом.

**Тяжелый парез (5-я степень)** – в покое наблюдается выраженная степень асимметрии лица. Произвольные движения: кожа лба неподвижна; глаза не закрываются полностью, при закрывании зрачок поднимается вверх; рот асимметричен, неподвижен.

**Тотальный паралич (6-я степень)** – в покое лицо больного неподвижное, «маскоподобное» (обычно одна половина). Произвольные движения кожи лба, рта, глаз отсутствуют.

Для измерения статических и динамических электрофизиологических параметров (проводимость, резистентность, тонус) участков мягких тканей, которые иннервируются лицевым нервом, у 31 обследуемого был применен аппаратно-программный комплекс для диагностики и лечения (с одновременной электростимуляцией нерва) «ДИН-1» [1]. Для лечения данной нейропатии проводили два курса электростимуляции нерва (один курс электростимуляции длился в течение семи дней) с перерывом также в семь дней, т. е. реабилитационное лечение длилось 21–22 дня.

Контролем величины электрофизиологических показателей лицевого нерва (проводимости, резистентности и тонуса) являлись 32 обследуемых – практически здоровых людей такого же возраста без сопутствующих заболеваний. Контрольной группой длительности проводимого лечения послеоперационных нейропатий являлись 36 больных после операций на околушной и поднижнечелюстной железах (при наличии во время операции растяжения лицевого нерва). Этой контрольной группой в послеоперационном периоде мы использовали традиционные медикаментозные препараты (нуклео Ц.М.Ф. форте и нейровитана), т. е. реабилитационное лечение этих больных проводилось без применения аппаратно-программного комплекса «ДИН-1».

Полученные цифровые данные обследований обрабатывали общепринятым вариационно-статистическим методом с использованием персонального компьютера и пакета статистических программ SPSS 11.0 for Windows и Microsoft Excel 2000. Достоверность результатов обследования оценивали по критерию Стьюдента. Различия считались достоверными при  $p < 0,05$ .

## Результаты обследования и их обсуждение

Изучение глубины пареза мимической мускулатуры лица при нейропатиях, вызванных растяжением лицевого нерва (с электростимуляцией на аппаратно-программном комплексе «ДИН-1»), показало, что на следующий день после операции средний парез (4-я степень) выявлен у 18 из 31 больного (58,0%), умеренный парез (3-я степень) наблюдался у 10 обследуемых (32,3%), легкий парез (2-я степень) – у 3 чел. (9,7%). На 3-и сутки после паротидэктомии: средний парез (4-я степень) выявлен у 18 из 31 больного (58,0%), умеренный парез (3-я степень) наблюдался у 10 обследуемых (32,3%), легкий парез (2-я степень) – у 3 чел. (9,7%). На 7-е сутки после операции: средний парез (4-я степень) выявлен у 15 из 31 больного (48,4%), умеренный парез (3-я степень) наблюдался у 9 обследуемых (29,0%), легкий парез (2-я степень) – у 7 чел. (22,6%). На 14-е сутки после оперативного вмешательства: средний парез (4-я степень) выявлен у 3 из 31 больного (9,7%), умеренный парез (3-я степень) наблюдался у 13 обследуемых (41,9%), легкий парез (2-я степень) – у 15 чел. (48,4%). На 21–22-е сутки после паротидэктомии: легкий парез (2-я степень) наблюдался у 4 обследуемых (12,9%), а норма (1-я степень) – у 27 чел. (87,1%).

Изучение глубины пареза мимической мускулатуры лица при нейропатиях, вызванных растяжением нерва у 36-ти больных контрольной группы (без лечения на аппаратно-программном комплексе «ДИН-1»), показало, что на следующий день после операции средний парез (4-я степень) выявлен у 22 из 36 больных (61,1%), умеренный парез (3-я степень) наблюдался у 10 обследуемых (27,8%), легкий парез (2-я степень) – у 4 чел. (11,1%). На 7 и 14-е сутки после паротидэктомии: средний парез (4-я степень) выявлен у 22 из 36 больных (61,1%), умеренный парез (3-я степень) наблюдался у 10 обследуемых (27,8%), легкий парез (2-я степень) – у 4 чел. (11,1%). На 21–22-е сутки после операции: средний парез (4-я степень) выявлен у 15 из 36 больных (41,7%), умеренный парез (3-я степень) наблюдался у 9 обследуемых (25,0%), легкий парез (2-я степень) – у 12 чел. (33,3%). Через один месяц после операции: средний парез (4-я степень) выявлен у 6 из 36 больных (16,7%), умеренный парез (3-я степень) наблюдался у 18 обследуемых (50,0%), легкий парез (2-я степень) – у 12 чел. (33,3%). Через три месяца после оперативного вмешательства легкий парез (2-я степень) наблюдался у 5 обследуемых (13,9%), а норма (1-я степень) – у 31 чел. (86,1%).

Электрофизиологические показатели ветвей лицевого нерва изучены у здоровых людей (норма). **Скуловая ветвь:** проводимость –  $97,6 \pm 1,9$  усл. ед.; резистентность –  $12,4 \pm 0,6$  усл. ед.; тонус –  $2,19 \pm 0,01$  усл. ед. **Щечная ветвь:** проводимость –  $96,5 \pm 1,8$  усл. ед.; резистентность –  $11,2 \pm 0,6$  усл. ед.; тонус –  $2,19 \pm 0,01$  усл. ед. **Краевая ветвь:** проводимость –  $97,4 \pm 2,0$  усл. ед.; резистентность –  $11,3 \pm 0,6$  усл. ед.; тонус –  $2,18 \pm 0,01$  усл. ед.

На следующий день после операции (рис. 2) у 31 обследуемого больного среднеарифметический показатель проводимости краевой ветви лицевого нерва составил  $41,5 \pm 1,1$  усл. ед. (при норме  $97,4 \pm 2,0$  усл. ед.). Это указывает на достоверное ( $p < 0,001$ ) снижение данного показателя. На 3-и сутки после паротидэктомии продолжилось достоверное снижение этого показателя до  $40,4 \pm 1,1$  усл. ед. ( $p < 0,001$ ). На 7-е сутки после операции показатель проводимости краевой ветви немного увеличился и составил  $45,8 \pm 1,0$  усл. ед., т.е. сохранялся достоверно сниженным ( $p < 0,001$ ) по сравнению со здоровыми людьми. На 14-е сутки лечения показатель проводимости краевой ветви продолжал увеличиваться и был равен  $81,3 \pm 1,4$  усл. ед., но оставался достоверно сниженным

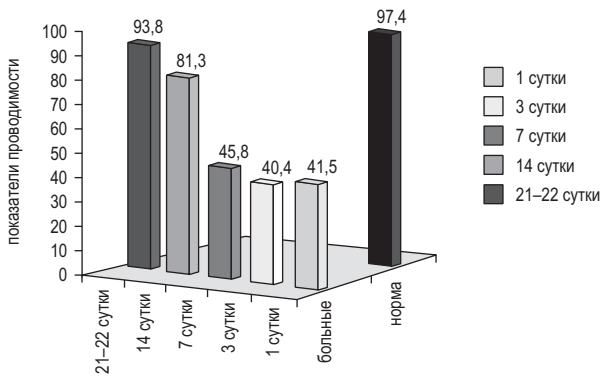


Рис. 2. Показатели проводимости краевой ветви лицевого нерва после паротидэктомии у больных с растяжением нерва в динамике лечения.

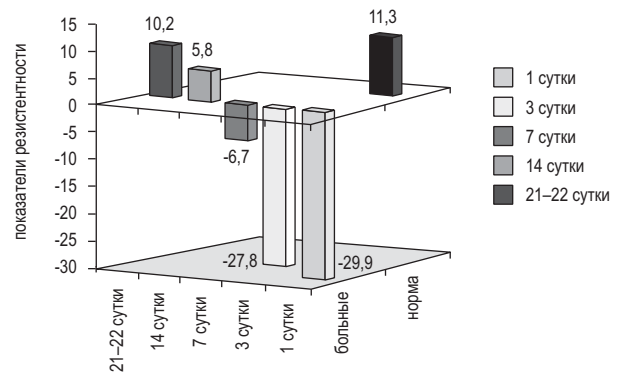


Рис. 3. Показатели резистентности краевой ветви лицевого нерва после паротидэктомии у больных с растяжением нерва в динамике лечения.

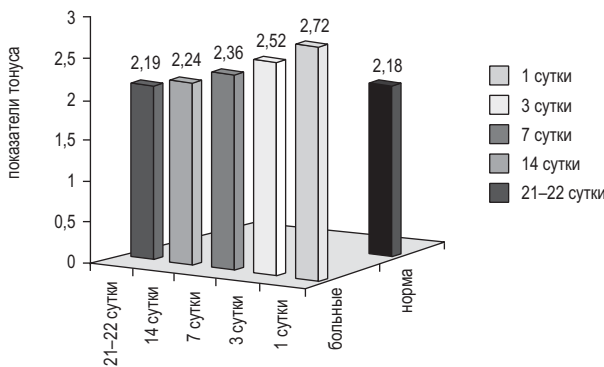


Рис. 4. Показатели тона краевой ветви лицевого нерва после паротидэктомии у больных с растяжением нерва в динамике лечения.

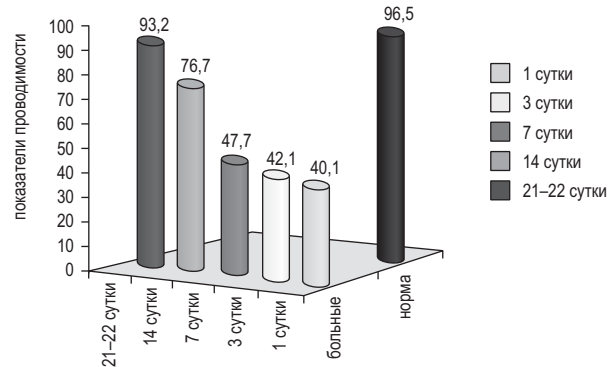


Рис. 5. Показатели проводимости щечных ветвей лицевого нерва у больных с растяжением нерва после паротидэктомии в динамике лечения.

( $p < 0,001$ ) по сравнению со здоровыми людьми. На 21-22-е сутки показатель проводимости краевой ветви лицевого нерва у этих обследуемых составил  $93,8 \pm 1,2$  усл. ед. и достоверно ( $p > 0,05$ ) не отличался от группы здоровых людей (рис. 2).

На следующий день после паротидэктомии (рис. 3) у 31-го обследуемого больного среднearифметический показатель резистентности краевой ветви лицевого нерва составил минус  $29,9 \pm 10,8$  усл. ед. (при норме  $11,3 \pm 0,6$  усл. ед.). Это указывает на достоверное ( $p < 0,001$ ) снижение данного показателя резистентности. На 3-и сутки после операции наблюдалось некоторое повышение показателя резистентности до минус  $27,8 \pm 10,1$  усл. ед. ( $p < 0,001$ ). На 7-е сутки после оперативного вмешательства показатель резистентности краевой ветви увеличился и составил минус  $6,7 \pm 2,6$  усл. ед. и все еще сохранялся достоверно сниженным ( $p < 0,001$ ) по сравнению с показателями резистентности здоровых людей. На 14-е сутки лечения показатель резистентности краевой ветви лицевого нерва продолжал увеличиваться и уже был равен  $5,8 \pm 0,5$  усл. ед., но все еще оставался достоверно сниженным ( $p < 0,01$ ) по сравнению со здоровыми людьми (нормой). На 21-22-е сутки показатель резистентности краевой ветви лицевого нерва у этих обследуемых составил  $10,2 \pm 0,4$  усл. ед. и уже достоверно ( $p > 0,05$ ) не отличался от показателя резистентности здоровых людей (рис. 3).

На следующий день после операции (рис. 4) у 31-го больного среднearифметический показатель тона краевой ветви лицевого нерва составил  $2,72 \pm 0,04$  усл. ед. (при норме  $2,18 \pm 0,01$  усл. ед.). Это указывает на достоверное ( $p < 0,001$ ) повышение тона соответствующей ветви лицевого нерва. На 3-и сутки после операции наблюдался

снижение показателя тона по сравнению с предыдущим периодом обследования до  $2,52 \pm 0,04$  усл. ед. ( $p < 0,001$ ). На 7-е сутки после операции показатель тона краевой ветви составил  $2,36 \pm 0,01$  усл. ед. и все еще сохранялся достоверно повышенным ( $p < 0,001$ ) по сравнению с показателем тона краевой ветви лицевого нерва здоровых людей (нормой). На 14-е сутки лечения показатель тона краевой ветви нормализовался и был равен  $2,24 \pm 0,01$  усл. ед. ( $p < 0,001$ ). На 21-22-е сутки показатель тона краевой ветви лицевого нерва у этих обследуемых составил  $2,19 \pm 0,02$  усл. ед. и уже достоверно ( $p > 0,05$ ) не отличался от показателя тона краевой ветви лицевого нерва здоровых людей (рис. 4).

На следующий день после операции (рис. 5) у 31-го обследуемого среднearифметический показатель проводимости щечных ветвей лицевого нерва составил  $40,1 \pm 1,1$  усл. ед. (при норме  $96,5 \pm 1,8$  усл. ед.). Это указывает на достоверное ( $p < 0,001$ ) снижение данного показателя. На 3-и сутки после паротидэктомии величина этого показателя сохранилась на низком уровне и была равна  $42,1 \pm 1,1$  усл. ед. ( $p < 0,001$ ). На 7-е сутки после операции показатель проводимости щечных ветвей практически сохранился на прежнем уровне и составил  $47,7 \pm 1,2$  усл. ед., т. е. так же сохранялся достоверно сниженным ( $p < 0,001$ ) по сравнению со здоровыми людьми. На 14-е сутки лечения показатель проводимости щечных ветвей увеличился и был равен  $76,7 \pm 1,5$  усл. ед. и все еще был достоверно сниженным ( $p < 0,001$ ) по сравнению со здоровыми людьми. На 21-22-е сутки показатель проводимости щечных ветвей лицевого нерва у этих же обследуемых составил  $93,2 \pm 1,1$  усл. ед. и уже достоверно ( $p > 0,05$ ) не отличался от группы здоровых людей (рис. 5).

На следующий день после паротидэктомии (рис. 6) у 31-го обследуемого больного среднеарифметический показатель резистентности щечных ветвей лицевого нерва составил минус 29,9±10,7 усл. ед. (при норме 11,2±0,6 усл. ед.). Это указывает на достоверное ( $p < 0,001$ ) снижение данного показателя резистентности. На 3-и сутки после операции показатель резистентности сохранялся на том же уровне – минус 29,9±10,7 усл. ед. ( $p < 0,001$ ). На 7-е сутки после оперативного вмешательства показатель резистентности щечных ветвей увеличился и составил минус 4,8±1,8 усл. ед. и все еще сохранялся достоверно сниженным ( $p < 0,001$ ) по сравнению с показателями резистентности здоровых людей. На 14-е сутки лечения показатель резистентности щечных ветвей продолжал увеличиваться и уже был равен 7,9±0,4 усл. ед., но еще оставался достоверно сниженным ( $p < 0,01$ ) по сравнению со здоровыми людьми. На 21–22-е сутки показатель резистентности щечных ветвей лицевого нерва у этих же обследуемых составил 10,2±0,4 усл. ед. и уже достоверно ( $p > 0,05$ ) не отличался от показателя резистентности здоровых людей (рис. 6).

На следующий день после операции (рис. 7) у 31-го обследуемого больного среднеарифметический показатель тонуса щечных ветвей лицевого нерва составил 2,58±0,04 усл. ед. (при норме 2,19±0,01 усл. ед.). Это указывает на достоверное ( $p < 0,001$ ) повышение показателя тонуса щечных ветвей лицевого нерва. На 3-и сутки после операции сохранилось достоверное увеличение показателя тонуса щечных ветвей – 2,41±0,01 усл. ед. ( $p < 0,001$ ). На 7-е сутки после операции показатель тонуса щечных ветвей составил 2,36±0,01 усл. ед. и был достоверно повышенным ( $p < 0,001$ ) по сравнению с показателем тонуса щечных ветвей лицевого нерва здоровых людей (контрольной группы). На 14-е сутки лечения

показатель тонуса щечных ветвей оставался повышенным и был равен 2,29±0,01 усл. ед. ( $p < 0,01$ ). На 21–22-е сутки показатель тонуса щечных ветвей лицевого нерва у этих обследуемых составил 2,19±0,02 усл. ед. и достоверно ( $p > 0,05$ ) не отличался от показателя тонуса щечных ветвей лицевого нерва у здоровых людей (рис. 7).

На следующий день после операции (рис. 8) у 31-го обследуемого больного среднеарифметический показатель проводимости скуловых ветвей лицевого нерва составил 40,7±1,1 усл. ед. (при норме 97,6±1,9 усл. ед.). Это указывает на достоверное ( $p < 0,001$ ) снижение данного показателя. На 3-и сутки после паротидэктомии величина этого показателя сохранилась на таком же уровне, и он был равен 41,7±1,0 усл. ед. ( $p < 0,001$ ). На 7-е сутки после операции показатель проводимости скуловых ветвей достоверно увеличился и составил 44,6±1,2 усл. ед., т. е. сохранялся достоверно сниженным ( $p < 0,001$ ) по сравнению со здоровыми людьми (контрольная группа). На 14-е сутки лечения показатель проводимости скуловых ветвей достоверно увеличился по сравнению с предыдущим периодом обследования и был равен 76,2±1,5 усл. ед. и все еще был достоверно сниженным ( $p < 0,001$ ) по сравнению со здоровыми людьми. На 21–22-е сутки показатель проводимости скуловых ветвей лицевого нерва у этих обследуемых составил 94,4±1,3 усл. ед. и уже достоверно ( $p > 0,05$ ) не отличался от группы здоровых людей (рис. 8).

На следующий день после паротидэктомии (рис. 9) у 31-го обследуемого больного среднеарифметический показатель резистентности скуловых ветвей лицевого нерва составил минус 29,7±10,7 усл. ед. (при норме 12,4±0,6 усл. ед.). Это указывает на достоверное ( $p < 0,001$ ) снижение показателя резистентности. На 3-и сутки после операции показатели резистентности скуловых ветвей

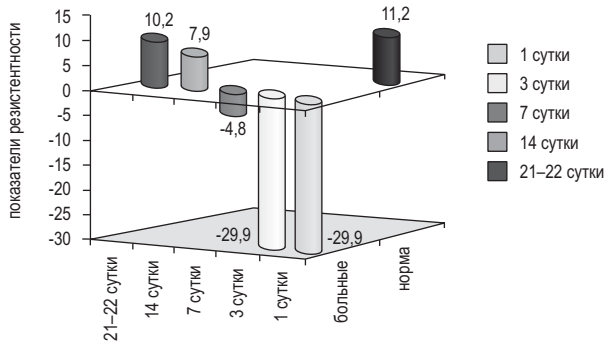


Рис. 6. Показатели резистентности щечных ветвей лицевого нерва у больных с растяжением нерва после паротидэктомии в динамике лечения.

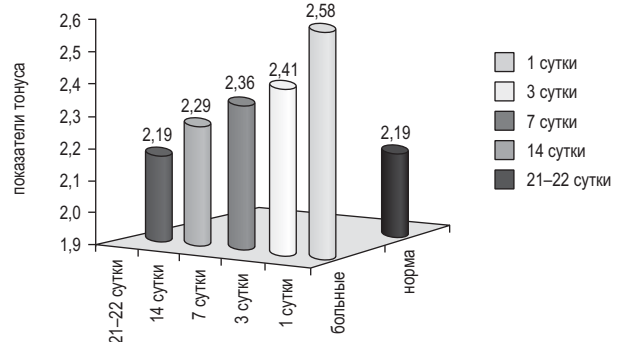


Рис. 7. Показатели тонуса щечных ветвей лицевого нерва у больных с растяжением нерва после паротидэктомии в динамике лечения.

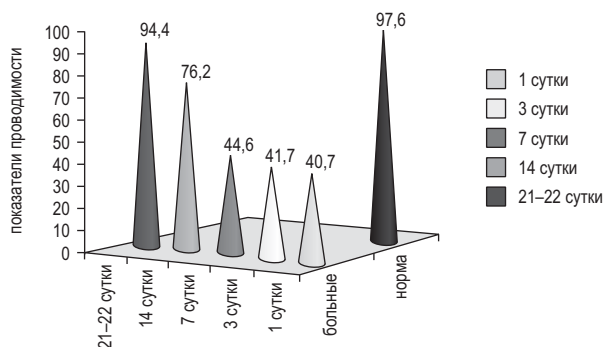


Рис. 8. Показатели проводимости скуловых ветвей лицевого нерва у больных с растяжением нерва после паротидэктомии в динамике лечения.

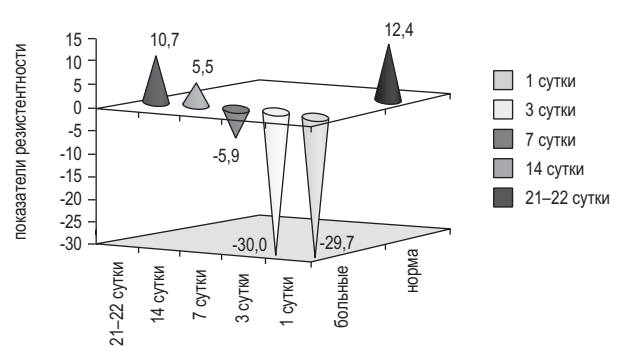
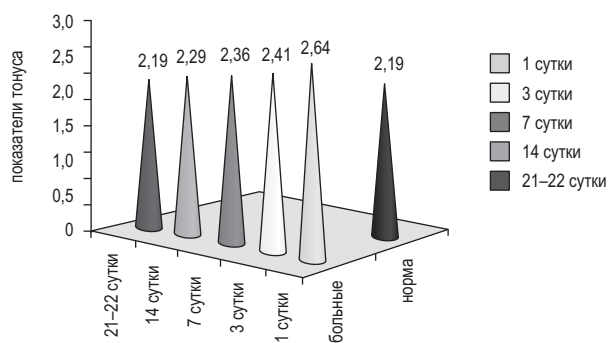


Рис. 9. Показатели резистентности скуловых ветвей лицевого нерва у больных с растяжением нерва после паротидэктомии в динамике лечения.



**Рис. 10.** Показатели тонуса скуловых ветвей лицевого нерва у больных с растяжением нерва после паротидэктомии в динамике лечения.

лицевого нерва практически оставались на прежнем уровне и составляли  $30,0 \pm 10,8$  усл. ед. ( $p < 0,001$ ). На 7-е сутки после операции показатель резистентности скуловых ветвей увеличился и составил  $5,9 \pm 2,3$  усл. ед. и сохранялся достоверно сниженным ( $p < 0,001$ ) по сравнению с показателями резистентности здоровых людей (контрольной группой). На 14-е сутки лечения показатель резистентности скуловых ветвей продолжал увеличиваться и был равен  $5,5 \pm 0,5$  усл. ед., но все еще оставался достоверно сниженным ( $p < 0,01$ ) по сравнению со здоровыми людьми. На 21–22-е сутки после операции показатель резистентности щечных ветвей лицевого нерва у этих обследуемых составил  $10,7 \pm 0,4$  усл. ед. и достоверно ( $p > 0,05$ ) не отличался от показателя резистентности здоровых людей (рис. 9).

На следующий день после операции (рис. 10) у 31-го обследуемого больного среднеарифметический показатель тонуса скуловых ветвей лицевого нерва составил  $2,64 \pm 0,01$  усл. ед. (при норме  $2,19 \pm 0,01$  усл. ед.), что указывало на достоверное ( $p < 0,001$ ) повышение тонуса скуловых ветвей лицевого нерва. На 3-и сутки после операции сохранилось увеличение показателя тонуса скуловых ветвей –  $2,41 \pm 0,01$  усл. ед. ( $p < 0,001$ ). На 7-е сутки после операции показатель тонуса скуловых ветвей составил  $2,36 \pm 0,01$  усл. ед. и сохранялся достоверно повышенным ( $p < 0,001$ ) по сравнению с показателем тонуса скуловых ветвей лицевого нерва здоровых людей. На 14-е сутки лечения показатель тонуса скуловых ветвей оставался повышенным и был равен  $2,29 \pm 0,01$  усл. ед. ( $p < 0,01$ ). На 21–22-е сутки показатель тонуса скуловых ветвей лицевого нерва у этих обследуемых составил  $2,19 \pm 0,02$  усл. ед. и достоверно ( $p > 0,05$ ) не отличался от показателя тонуса скуловых ветвей лицевого нерва у здоровых людей (рис. 10).

У больных после оперативных вмешательств на больших слюнных железах с растяжением (во время операции) лицевого нерва была выявлена закономерность в изменениях показателей проводимости, резистентности и тонуса мягких тканей, иннервируемых этим нервом в послеоперационном периоде. На следующий день после оперативного вмешательства наблюдалось достоверное снижение значений показателей проводимости и резистентности нерва. Эти показатели достигали своих максимальных отклонений в течение первых 3-х суток после операции. Показатели тонуса после операции, наоборот, повышались, и достигали своих максимальных величин на следующие сутки после операции. При благоприятном течении послеоперационного периода (без наличия в области послеоперационных ран гематом и обширных кровоизлияний) на 7–14-е сутки после операции наблюдались изменения показателей проводимости, резистентности и тонуса лицевого нерва в сторону их нормализации, т. е.

положительные изменения этих показателей появлялись на 7–10 дней раньше, чем исчезали первые клинические признаки нейропатии. Нормализация электрофизиологических показателей мягких тканей, иннервируемых лицевым нервом и полное исчезновение клинических симптомов нейропатии лицевого нерва у больных, леченых на аппаратно-программном комплексе «ДИН-1», происходили к 21–22-у дню после проведенной операции. При неблагоприятном течении послеоперационного периода, т. е. у больных с гематомами и обширными кровоизлияниями в области послеоперационной раны, нормализация ранее указанных показателей происходила более медленно, примерно на 7–10 дней дольше (рана после этих операций всегда находится под давящей марлевой циркулярной повязкой, которая удерживается без замены около 6–7-и дней, что затрудняет осмотр послеоперационного поля).

Таким образом, определение статических и динамических электрофизиологических параметров (проводимости, резистентности, тонуса) участков мягких тканей, которые иннервируются лицевым нервом является достоверным прогностическим тестом, указывающим на благоприятное или неблагоприятное течение послеоперационного периода у данных больных и эффективность реабилитационного лечения нейропатий лицевого нерва, вызванных растяжением нерва.

На основании обследований больных после оперативного вмешательства (удалении опухолей и опухолеподобных образований) на околоушной и поднижнечелюстной железах было установлено, что в послеоперационном периоде может встречаться нейропатия лицевого нерва, причиной которой является растяжение нерва во время проведения оперативного вмешательства. За счет измерения статических и динамических электрофизиологических параметров (проводимости, резистентности, тонуса) участков мягких тканей, которые иннервируются лицевым нервом, доказан факт наличия послеоперационной нейропатии лицевого нерва, вызванной его растяжением при паротидэктомии. Нейропатия, вызванная растяжением лицевого нерва, при благоприятном течении послеоперационного периода и традиционном медикаментозном лечении излечивается не ранее чем через три месяца после операции.

Использование аппаратно-программного комплекса «ДИН-1» для диагностики данной патологии и ее лечения позволяет не только выявить и доказать факт существования нейропатии лицевого нерва, вызванной его растяжением во время оперативного вмешательства, но и сократить сроки реабилитации таких больных в четыре раза. Контролем длительности лечения нейропатий лицевого нерва являлись 36 больных, оперированных на околоушной и поднижнечелюстной железах с растяжением (во время операции) лицевого нерва без лечения на аппаратно-программном комплексе «ДИН-1».

### Выводы

Установлено, что у больных после оперативного вмешательства на околоушной и поднижнечелюстной железах, при которых во время операции имеется растяжение ветвей лицевого нерва, в послеоперационном периоде может наблюдаться нейропатия данного нерва. Доказан факт существования нейропатии лицевого нерва, вызванной его растяжением у больных после оперативного вмешательства. Нейропатия, вызванная растяжением во время операции лицевого нерва, при благоприятном течении послеоперационного периода при традиционном лечении излечивается не ранее чем в течение 3-х месяцев после операции. Использование аппаратно-программного комплекса «ДИН-1» в комплексном лечении данных больных позволило сократить сроки их реабилитации в четыре раза.

ЛИТЕРАТУРА

1. Тимофеев О.О., Весова Е.П., Весова А.І., Портніченко В.І., Коляда Ю.М. Спосіб визначення ушкодження лицевого нерва. Деклараційний патент на корисну модель № 36789 від 10.11.2008. Бюл. № 21.
2. Тимофеев О.О. Захворювання слинних залоз. – Львів: ВНТЛ-Класика. – 2007. – 160 с.
3. Тимофеев А.А. Челюстно-лицевая хирургия. – Киев: «Медицина». – 2010. – 576с.
4. Тимофеев А.А. Руководство по челюстно-лицевой хирургии и хирургической стоматологии. – Киев, 2012 (издание 5-е) – 1046 с.

**Нейропатія лицевого нерва, викликана його розтягінням**

*О.О. Тимофеев, А.І. Кривошеєва, Берідзе Б.*

**Мета:** вивчити динаміку змін електрофізіологічних показників лицевого нерва у хворих після оперативного втручання на великих слинних залозах і визначити можливість застосування електростимуляції нерва на апаратно-програмному комплексі «ДІН-1» для лікування нейропатії, викликаної його розтягінням.

**Методи.** Проведено обстеження 31-го хворого після оперативного втручання на великих слинних залозах.

**Результати.** На підставі проведених обстежень хворих після оперативного втручання було встановлено, що в післяопераційний період може спостерігатись нейропатія лицевого нерва, причиною якої є не його травма, а розтягіння даного нерва. Клінічне покращення й ліквідація симптоматики корелювали з нормалізацією електрофізіологічних показників стану уражених гілок лицевого нерва.

**Висновки.** За рахунок застосування апаратно-програмного комплексу «ДІН-1» для діагностики та лікування нейропатії лицевого нерва, що викликана його розтягінням, удалось не тільки виявити та довести факт існування даного захворювання, а і скоротити строки реабілітації хворих у чотири рази.

**Ключові слова:** лицевий нерв, електрофізіологічні показники, розтягіння нерва, великі слинні залози, привушна залоза, піднижньщелепна залоза.

**Facial nerve neuropathy caused by its stretching**

*О. Tymofiev, A. Kryvosheieva, B. Beridze*

**Purpose:** to study the dynamics of changes of electrophysiological parameters of the facial nerve in patients after parotidectomy and the possibility of applying electrical stimulation to the nerve hardware-software complex «DIN-1» for the treatment of neuropathy caused by its stretching.

**Methods.** 31 patients after surgery on the parotid and submandibular glands.

**Results.** On the basis of surveys of patients after parotidectomy it was found that in the postoperative period may be a neuropathy of the facial nerve, the cause of which is not his injury but its stretching. Clinical improvement and elimination of symptoms correlated with normalization of electrophysiological indicators of affected branches of the facial nerve.

**Conclusions.** Through the use of hardware-software complex «DIN-1» for the diagnosis and treatment of facial nerve neuropathy caused by its stretching we managed not only to identify and prove the existence of the disease, but also reduce the time the rehabilitation of these patients is 4 times.

**Key words:** facial nerve, electrophysiological parameters, facial nerve stretching, big salivary glands, parotid gland, submandibular gland.

*Тимофеев Алексей Александрович – д-р мед. наук, профессор, заслуженный деятель науки и техники Украины, заведующий кафедрой челюстно-лицевой хирургии Института стоматологии НМАПО им. П.Л. Шупика.*

*Адрес: г. Киев, ул. Подвысоцкого, 4-а, клиническая больница № 12, кафедра челюстно-лицевой хирургии. Тел.: 528-35-17.*

*Кривошеєва Анна Игоревна – ассистент кафедры хирургической стоматологии и челюстно-лицевой хирургии*

*Киевского медицинского университета УАНМ.*

*Берідзе Бека – аспирант кафедры челюстно-лицевой хирургии Института стоматологии НМАПО им. П.Л. Шупика.*

НОВОСТИ · НОВОСТИ · НОВОСТИ · НОВОСТИ · НОВОСТИ · НОВОСТИ · НОВОСТИ · НОВОСТИ

**НАЙДЕН СУПЕР-ПРОЧНЫЙ МАТЕРИАЛ ДЛЯ ЗУБНЫХ ПЛОМБ**

Оксид графена может использоваться для изготовления супер-прочных зубных пломб, не подвергающихся коррозии. Исследователи из Румынии выяснили, что этот материал также не является токсичным для человека.

Во время среднего приема пищи человек совершает около 800 жевательных движений, что составляет почти миллион в год. Люди подвергают зубы мощному давлению, которое они часто не выдерживают, и это требует установки зубных пломб. Увы, они тоже бывают не слишком долговечны, что приводит к гибели зубов и их удалению. Исследователи из National Institute for Research and Development of Isotopic and Molecular Technologies в Румынии предлагают добавлять оксид графена в материалы для изготовления пломб, чтобы увеличить их сопротивляемость перед коррозией и усилить механические свойства.

В ходе исследования они решили изучить противоречивую информацию, касающуюся токсичности графена для человека, чтобы подтвердить или опровергнуть ее. Термически восстановленный оксид графена очень токсичен, и для зубных пломб он не подходит. Однако легированный азотом графен вызывает повреждение мембраны лишь при больших дозах. Тем не менее, он обладает свойствами антиоксиданта.

Результаты исследования показали, что графен подходит для изготовления разного рода стоматологических материалов. Авторы полагают, что их исследование даст новое понимание цитотоксических свойств материалов на основе графена и их стоматологических перспектив. Результаты исследования опубликованы в последнем номере Colloids and Surfaces B: Biointerfaces.

[www.dentalexpert.com.ua](http://www.dentalexpert.com.ua)